This is a digital copy of a book that was preserved for generations on library shelves before it was carefully scanned by Google as part of a project to make the world's books discoverable online.

It has survived long enough for the copyright to expire and the book to enter the public domain. A public domain book is one that was never subject to copyright or whose legal copyright term has expired. Whether a book is in the public domain may vary country to country. Public domain books are our gateways to the past, representing a wealth of history, culture and knowledge that's often difficult to discover.

Marks, notations and other marginalia present in the original volume will appear in this file - a reminder of this book's long journey from the publisher to a library and finally to you.

Usage guidelines

Google is proud to partner with libraries to digitize public domain materials and make them widely accessible. Public domain books belong to the public and we are merely their custodians. Nevertheless, this work is expensive, so in order to keep providing this resource, we have taken steps to prevent abuse by commercial parties, including placing technical restrictions on automated querying.

We also ask that you:

+ *Make non-commercial use of the files* We designed Google Book Search for use by individuals, and we request that you use these files for personal, non-commercial purposes.

+ *Refrain from automated querying* Do not send automated queries of any sort to Google's system: If you are conducting research on machine translation, optical character recognition or other areas where access to a large amount of text is helpful, please contact us. We encourage the use of public domain materials for these purposes and may be able to help.

+ *Maintain attribution* The Google "watermark" you see on each file is essential for informing people about this project and helping them find additional materials through Google Book Search. Please do not remove it.

+ *Keep it legal* Whatever your use, remember that you are responsible for ensuring that what you are doing is legal. Do not assume that just because we believe a book is in the public domain for users in the United States, that the work is also in the public domain for users in other countries. Whether a book is still in copyright varies from country to country, and we can't offer guidance on whether any specific use of any specific book is allowed. Please do not assume that a book's appearance in Google Book Search means it can be used in any manner anywhere in the world. Copyright infringement liability can be quite severe.

About Google Book Search

Google's mission is to organize the world's information and to make it universally accessible and useful. Google Book Search helps readers discover the world's books while helping authors and publishers reach new audiences. You can search through the full text of this book on the web at `http://books.google.com/`

Über dieses Buch

Dies ist ein digitales Exemplar eines Buches, das seit Generationen in den Regalen der Bibliotheken aufbewahrt wurde, bevor es von Google im Rahmen eines Projekts, mit dem die Bücher dieser Welt online verfügbar gemacht werden sollen, sorgfältig gescannt wurde.

Das Buch hat das Urheberrecht überdauert und kann nun öffentlich zugänglich gemacht werden. Ein öffentlich zugängliches Buch ist ein Buch, das niemals Urheberrechten unterlag oder bei dem die Schutzfrist des Urheberrechts abgelaufen ist. Ob ein Buch öffentlich zugänglich ist, kann von Land zu Land unterschiedlich sein. Öffentlich zugängliche Bücher sind unser Tor zur Vergangenheit und stellen ein geschichtliches, kulturelles und wissenschaftliches Vermögen dar, das häufig nur schwierig zu entdecken ist.

Gebrauchsspuren, Anmerkungen und andere Randbemerkungen, die im Originalband enthalten sind, finden sich auch in dieser Datei – eine Erinnerung an die lange Reise, die das Buch vom Verleger zu einer Bibliothek und weiter zu Ihnen hinter sich gebracht hat.

Nutzungsrichtlinien

Google ist stolz, mit Bibliotheken in partnerschaftlicher Zusammenarbeit öffentlich zugängliches Material zu digitalisieren und einer breiten Masse zugänglich zu machen. Öffentlich zugängliche Bücher gehören der Öffentlichkeit, und wir sind nur ihre Hüter. Nichtsdestotrotz ist diese Arbeit kostspielig. Um diese Ressource weiterhin zur Verfügung stellen zu können, haben wir Schritte unternommen, um den Missbrauch durch kommerzielle Parteien zu verhindern. Dazu gehören technische Einschränkungen für automatisierte Abfragen.

Wir bitten Sie um Einhaltung folgender Richtlinien:

+ *Nutzung der Dateien zu nichtkommerziellen Zwecken* Wir haben Google Buchsuche für Endanwender konzipiert und möchten, dass Sie diese Dateien nur für persönliche, nichtkommerzielle Zwecke verwenden.

+ *Keine automatisierten Abfragen* Senden Sie keine automatisierten Abfragen irgendwelcher Art an das Google-System. Wenn Sie Recherchen über maschinelle Übersetzung, optische Zeichenerkennung oder andere Bereiche durchführen, in denen der Zugang zu Text in großen Mengen nützlich ist, wenden Sie sich bitte an uns. Wir fördern die Nutzung des öffentlich zugänglichen Materials für diese Zwecke und können Ihnen unter Umständen helfen.

+ *Beibehaltung von Google-Markenelementen* Das "Wasserzeichen" von Google, das Sie in jeder Datei finden, ist wichtig zur Information über dieses Projekt und hilft den Anwendern weiteres Material über Google Buchsuche zu finden. Bitte entfernen Sie das Wasserzeichen nicht.

+ *Bewegen Sie sich innerhalb der Legalität* Unabhängig von Ihrem Verwendungszweck müssen Sie sich Ihrer Verantwortung bewusst sein, sicherzustellen, dass Ihre Nutzung legal ist. Gehen Sie nicht davon aus, dass ein Buch, das nach unserem Dafürhalten für Nutzer in den USA öffentlich zugänglich ist, auch für Nutzer in anderen Ländern öffentlich zugänglich ist. Ob ein Buch noch dem Urheberrecht unterliegt, ist von Land zu Land verschieden. Wir können keine Beratung leisten, ob eine bestimmte Nutzung eines bestimmten Buches gesetzlich zulässig ist. Gehen Sie nicht davon aus, dass das Erscheinen eines Buchs in Google Buchsuche bedeutet, dass es in jeder Form und überall auf der Welt verwendet werden kann. Eine Urheberrechtsverletzung kann schwerwiegende Folgen haben.

Über Google Buchsuche

Das Ziel von Google besteht darin, die weltweiten Informationen zu organisieren und allgemein nutzbar und zugänglich zu machen. Google Buchsuche hilft Lesern dabei, die Bücher dieser Welt zu entdecken, und unterstützt Autoren und Verleger dabei, neue Zielgruppen zu erreichen. Den gesamten Buchtext können Sie im Internet unter `http://books.google.com` durchsuchen.

MEDICAL SCHOOL
LIBRARY

EX LIBRIS



N. 21. 16.

Mitteilungen

aus den

Grenzgebieten der Medizin und Chirurgie.

Herausgegeben von

O. von Angerer (München), **B. Bardenheuer** (Köln), **E. von Bergmann** (Berlin), **A. Bier** (Bonn), **P. von Bruns** (Tübingen), **H. Curschmann** (Leipzig), **V. Czerny** (Heidelberg), **A. von Eiselsberg** (Wien), **W. Erb** (Heidelberg), **C. Fürstner** (Straßburg), **C. Garrè** (Königsberg), **Th. Kocher** (Bern), **W. Körte** (Berlin), **F. Kraus** (Berlin), **R. U. Krönlein** (Zürich), **H. Kümmell** (Hamburg), **W. von Leube** (Würzburg), **E. von Leyden** (Berlin), **L. Lichtheim** (Königsberg), **O. Madelung** (Straßburg), **J. von Mikulicz** (Breslau), **O. Minkowski** (Köln a. Rh.), **B. Naunyn** (Straßburg), **H. Nothnagel** (Wien), **H. Quincke** (Kiel), **L. Rehn** (Frankfurt a. M.), **B. Riedel** (Jena), **H. Sahli** (Bern), **K. Schoenborn** (Würzburg), **Fr. Schultze** (Bonn), **E. Sonnenburg** (Berlin), **R. Stintzing** (Jena), **A. von Strümpell** (Breslau), **A. Wölfler** (Prag).

Redigiert von

J. von Mikulicz, Breslau. **B. Naunyn,** Straßburg.

Vierzehnter Band.

Mit 14 Tafeln, 23 Abbildungen, 3 Sphygmogrammen, 4 graphischen Tabellen und 41 Kurven im Texte.

Jena,
Verlag von Gustav Fischer.
1905.

Uebersetzungsrecht vorbehalten.

UNIV OF CALIF
MEDICAL SCHOOL

Inhalt.

I. und II. Heft.

Seite

I. Riedel, Ueber die fieberhaft verlaufende Lues der Gallenblase und Gallengänge sowie der Leber 1

II. Heineke, H., Experimentelle Untersuchungen über die Einwirkung der Röntgenstrahlen auf innere Organe. (Hierzu Tafel I und II) 21

III. Rautenberg, E., Zur Klinik und Pathologie der hämorrhagischen Pankreasnekrose 95

IV. Enderlen und Zumstein, Ein Beitrag zur Hepato-Cholangio-Enterostomie und zur Anatomie der Gallengänge. (Hierzu Tafel III) 104

V. Pineles, Friedrich, Klinische und experimentelle Beiträge zur Physiologie der Schilddrüse und der Epithelkörperchen. 120

VI. Funkenstein, O., Ein Beitrag zur Kenntnis der Tumoren des Kleinhirnbrückenwinkels („zentrale Neurofibromatose", „Akustikusneurome"). (Mit 2 Abbildungen im Texte) . . 157

VII. zur Verth, Ueber das Rindenzentrum für kontralaterale Augen- und Kopfdrehung. (Mit 2 Abbildungen im Texte) 195

VIII. Hildebrandt, Wilhelm, Ueber komplizierende Nephritis bei Perityphlitis. (Mit 1 Abbildung, 2 Kurven und 3 Sphygmogrammen im Texte) 202

IX. Riedel, Der Mechanismus der Darmeinstülpung bei einem Kinde mit drei Invaginationen, zwei descendierenden und einer ascendierenden. (Mit 1 Abbildung im Texte) . . . 218

X. Riedel, Eine seit 3 Jahren sich wiederholende spontan zurückgehende, schließlich irreponibele Invaginatio ileo-ileocolica 229

III. Heft.

XI. Ritter, Carl, Die Entstehung der entzündlichen Hyperämie 235

XII. Schloffer, Hermann, Ueber Darmstrikturen nach Unterbrechung der mesenterialen Blutzufuhr. (Hierzu Tafel IV bis VI) 251

XIII. Warnecke, F., Ueber die Hodgkinsche Krankheit . . . 275

XIV. Tietze, Alexander, Ein Protozoenbefund in einer erkrankten Parotis. (Hierzu Tafel VII) 303

XV. Zaaijer, J. H., Untersuchungen über den funktionellen Wert der sich nach Entkapselung neubildenden Nierenkapsel . 311

1321

Seite

XVI. Pässler, H., Beitrag zur Pathologie der Basedowschen Krankheit 330
XVII. Mohr, Heinrich, Bauchbrüche in der weißen Linie ohne objektiven Untersuchungsbefund 336
XVIII. Curschmann, Hans, Ueber Rachitis tarda. (Mit 3 Abbildungen im Texte) 341

IV. Heft.

XIX. Kocher, Albert, Ueber die Ausscheidung des Jods im menschlichen Harn und ihre Beziehung zum Jodgehalt und zur Verkleinerung der Strumen. Ein Beitrag zur Physiologie der Schilddrüse. (Mit 39 Kurven im Texte) . . . 359
XX. Revenstorf, Ueber traumatische Aortenwandrupturen, mit besonderer Berücksichtigung des Mechanismus ihrer Entstehung. (Mit 2 Abbildungen im Texte) 425
XXI. Dunin, Theodor, Chronische Eiterung an den Fingern mit Ablagerung von kohlensaurem Kalk. (Mit 3 Abbildungen im Texte) 451
XXII. Wendel, Walther, Ueber angeborene Brustmuskeldefekte. (Mit 2 Abbildungen im Texte) 456
XXIII. Heile, B., Experimentelle Beobachtungen über die Resorption im Dünn- und Dickdarm. (Mit 4 graphischen Tabellen) 474
XXIV. Wiesel, Josef, Ueber Leberveränderungen bei multipler abdomineller Fettgewebsnekrose und Pankreatitis haemorrhagica. (Hierzu Tafel VIII) 487
XXV. Petrén, Karl, Beiträge zur Symptomatologie der Carcinose des Rumpfskelettes 505

V. Heft.

XXVI. Naunyn, B., Zur Naturgeschichte der Gallensteine und zur Cholelithiasis. (Hierzu Tafel IX) 537
XXVII. Hirschsprung, H., 107 Fälle von Darminvagination, behandelt im Königin Louisen-Kinderhospital in Kopenhagen während der Jahre 1871—1904. Kurze tabellarische Darstellung 555
XXVIII. Klemm, Paul, Zur Frage der Frühoperation der Appendicitis 575
XXIX. Stern, Carl, Experimentelle und klinische Untersuchungen zur Frage der Nierenaushülsung nach Edebohls. (Hierzu Tafel X und XI) 601
XXX. Loevinsohn, Hugo, Darmverschluß und Darmverengerung infolge von Perityphlitis. (Mit 4 Abbildungen im Texte) 620
XXXI. Landmann, G., Gelatine und Blutgerinnung 682
XXXII. Thies, Anton, Wirkung der Radiumstrahlen auf verschiedene Gewebe und Organe. (Hierzu Tafel XII—XIV) . 694
XXXIII. Ehrhardt, O., Ueber chronische ankylosierende Wirbelsäulenversteifung. (Mit 3 Abbildungen im Texte) . . . 726

v. Kölliker

Verlag von Gustav Fischer in Jena.

Johannes von Mikulicz-Radecki †.

Am 14. Juni starb MIKULICZ, erst 55 Jahre alt. Bis dahin das Bild geistiger und körperlicher Gesundheit, begann er im vergangenen Herbste an Verdauungsbeschwerden zu leiden, die sich aber schnell besserten und keine weitere Beachtung bei ihm fanden. Kurz vor Weihnachten bemerkte er selbst einen palpierbaren Tumor in der Magengegend; die Anfang Januar ausgeführte Laparotomie konnte nur die Diagnose bestätigen. Bei wenig gestörter Verdauung blieb der Zustand ein ganz erträglicher, bis im April auf der Heimreise von der Riviera eine gewaltige Magenblutung auftrat. Seitdem ging das Leiden unaufhaltsam seinen Gang.

MIKULICZ hat sein schweres Schicksal genommen wie ein ganzer Mann. So lange das anging, hat er den Ernst der Lage allein getragen, und als das nicht mehr möglich war, hat er seinen Trost darin gesucht, den Seinen in seiner alten Freundlichkeit ihr Leid zu erleichtern, und sich durch Arbeit zu zerstreuen. Noch wenige Tage vor seinem Tode schickte er mir von seinem schweren Krankenlager aus Breslau Manuskripte für diese Zeitschrift mit einer Kritik der Arbeiten und geschäftlichen Bemerkungen — ganz wie in gesunden Tagen.

MIKULICZ ist der Begründer dieser Zeitschrift. Die Keime des Unternehmens lagen in unserer gemeinschaftlichen Tätigkeit in Königsberg. 1887 war MIKULICZ dorthin als Nachfolger von SCHÖNBORN berufen. In Berlin war man anfangs ihm wenig geneigt, und es bedurfte des sehr bestimmten Eintretens von SCHÖN-

BORN, der MIKULICZ sehr schätzte, und von mir, um die Angelegenheit zum guten Ende zu führen.

Mit MIKULICZ' Eintritt lebte der intime sachliche und persönliche Verkehr, der zwischen uns zwei Klinikern in Königsberg bestand, sogleich wieder auf. Schon die ersten Begegnungen bei Konsultationen stellten unser Verhältnis fest: seine große und durch ein treues Gedächtnis wertvolle Erfahrung machte mir den Verkehr mit ihm lehrreich, der Eifer, mit dem er seinerseits sich die Erfahrungen des Internen zu nutze machte, ließ diesen zu Worte kommen. Das Bedürfnis, die strittigen Punkte in offener Diskussion ehrlich zu erledigen, regte uns an; daß wir beide die wissenschaftlichen Seiten unserer Disziplinen hochzuhalten bestrebt waren, diese uns gemeinsame Grundanschauung erleichterte uns das gegenseitige Verständnis, und die Freude an seiner eigenartigen, lebhaften, warmen Persönlichkeit sorgte für das Uebrige.

Da unsere Diskussionen sich mit Vorliebe auf den Grenzgebieten bewegten, wurde uns oft das Bedürfnis nach einer für die Aussprache zwischen Chirurgen und Internen geeigneten Stelle fühlbar, und vielleicht wäre diese Zeitschrift, welche ihm abhelfen sollte, schon früher ins Leben getreten, wenn nicht mein Geschick mich bald von Königsberg fortgeführt hätte. So geschah es erst, nachdem auch MIKULICZ längst Königsberg verlassen hatte und nach Breslau übergesiedelt war, daß er mit dem Gedanken einer Zeitschrift für die Grenzgebiete hervortrat.

So sehr ich das Bedürfnis anerkannte, trug ich doch Bedenken: ich fürchtete, daß die Beteiligung von seiten der Internen nicht lebhaft genug sein werde, und daß die Zeitschrift so weniger der Verständigung zwischen Internen und Chirurgen als einseitig chirurgischen Tendenzen dienen würde.

Sein warmes, unentwegtes Eintreten für die gute Sache, die uns doch beiden so am Herzen lag, mußte meine Bedenken überwinden und am 24. Januar 1896 wurde das 1. Heft der Mitteilungen ausgegeben. — Mit diesem Nachruf schließe ich heut den 14. Band.

Das Verdienst, das MIKULICZ sich durch die Begründung unserer Zeitschrift erworben hat, darf nicht gering angeschlagen werden. Schon dies, daß ihre Tendenz nicht, wie bei neugegründeten Zeitschriften die Regel, der weiteren Trennung, sondern der Vereinigung bereits getrennter Gebiete diente, war offenbar von hohem Werte, und tatsächlich hat auf ihren Blättern mehr wie eine der die Grenzgebiete zwischen interner Medizin und Chirurgie beunruhigenden Grenzfragen ihre befriedigende Lösung gefunden — ich erinnere nur an die operative Behandlung der Bauchfelltuberkulose und an die der Cholelithiasis. — Wenn wir bisher in Ehren bestanden, so danken wir das seinem nimmermüden Interesse und seiner Arbeitskraft, es bleibt unsere Aufgabe, sein Vermächtnis in Ehren zu halten.

MIKULICZ war ein groß und reich angelegter Mann. Sein helles Auge, sein Scharfblick für das Wesentliche, seine Entschlossenheit bei vollster Würdigung der ganzen Verantwortlichkeit, dann seine Freude an technischen Problemen und seine Begabung für solche, sie befähigten ihn ganz besonders zum Diagnosten und zum Chirurgen. Seine Begabung aber war eine viel weitere. Wenn er am Klavier saß oder wenn er sich zufällig bietende mathematische Probleme aufnahm und geistreich löste, erhob er sich auch hierin weit über alles Dilettantentum zu glänzender Beherrschung seines Gegenstandes.

Daß bei einem so angelegten Menschen ein Zufall über die Wahl des Berufes entscheiden kann, mag ich nicht glauben — sicher aber hat BILLROTH die tiefste Wirkung auf ihn gehabt, und nachdem durch BILLROTH die Begeisterung für die Chirurgie bei MIKULICZ entzündet war, hat sie ihm das Ziel für sein Leben gesteckt. Aus dem Bewußtsein dieses mächtigen Einflusses erklärt sich die warme, rührende Treue, in der MIKULICZ an seinem Lehrer hing.

Man brauchte nicht selbst Chirurg zu sein, um MIKULICZ als einen der ersten Chirurgen zu kennen. Was er in der Nosographie

geleistet, die Erfindung und Einführung der Oesophagoskopie und der SAUERBRUCHschen Kammer gehört — so sehr das alles dem Chirurgen eignet — doch vor ein größeres Forum! Auch legt die Art, wie er auf die Empfänglichen wirkte, laut Zeugnis für ihn ab! Wie viele gerade von den Besten unter den Jüngeren hörte ich ihr Geschick, das sie in seinen Bann geführt, preisen.

Ich fand in MIKULICZ einen echten Chirurgen darin, daß er nicht gesonnen war, seinen Sonderstandpunkt als Chirurg irgendwem zu Liebe zu verleugnen, aber auch einen ernsten Chirurgen darin, daß es ihm nicht auf Scheinerfolge und auf den Eindruck „nach außen" ankam. Er glaubte an sein Können und gab seine Partie nicht so leicht auf; aber er mochte nicht und an keiner Stelle den wissenschaftlichen Boden unter den Füßen verlieren. Wissenschaftlicher und strenger Kritik wich er nicht aus, und nur was vor ihr stand hielt, wollte er anerkannt wissen. So war ein Eingreifen ohne ernsteste diagnostische Bearbeitung des Falles bei ihm nicht denkbar. Sehr hervorstechend war sein Bedürfnis, auch der Indikationsstellung und sogar der Bestimmung des Operationsmodus durch anatomische und experimentelle Untersuchungen die wissenschaftliche Grundlage zu geben, und ich glaube, daß er in erster Linie unter denen steht, welche der modernen Chirurgie ihre echt wissenschaftlichen Wege, die Fragen der operativen Therapie zu behandeln, gewiesen haben.

Auf den Grenzgebieten sind es die Peritonitis, die Magen- und Oesophaguserkrankungen, die Erkrankungen des Pankreas und die Cholelithiasis, die ihm das meiste verdanken. Die diagnostischen und operativen Schwierigkeiten der Oesophaguskrankheiten waren es, die ihn zur Erfindung des Oesophagoskops und der SAUERBRUCHschen Kammer führten. Nichts kann deutlicher zeigen, wie kühn er sein Gebiet zu erweitern strebte und mit welcher zähen Energie er die größten Schwierigkeiten zu überwinden wußte, und doch ließ er sich nicht, durch den Erfolg berauscht, zu kritiklosen Uebergriffen fortreißen! Stets blieb er bestrebt, das neu erschlossene Gebiet so weit zu beschränken, als er es beherrschen, und so weit er ihm

die Grundlagen gedeihlicher Entwicklung geben konnte — Freibeutertum, das rücksichtslos Bestehendes zerrüttet, ohne Bleibendes zu schaffen, war nicht seine Sache.

MIKULICZ war ein durchaus sachlicher Mensch. Seine entgegenkommende und liebenswürdige Außenseite hat darüber manchen, wohl einmal zu seinem Schaden, getäuscht; denn wenn es dann an die ernste Arbeit ging, kamen die kleinen Kärrner mit ihren steten kleinen Sorgen wohl leicht zu kurz. Wer nicht über der Sache die Person vergißt, und wer nicht einmal herrisch sein kann, ist nicht zum Führer geboren! Nur darf dies Selbstgefühl nicht anders gedacht werden, als eins mit dem Gefühl der absoluten Verantwortlichkeit! Und so war es hier! Dies fehlte ihm nie — nicht als Forscher, nicht als Lehrer, nicht als Vorstand der Klinik, nicht als Arzt; am schönsten und schärfsten zeigte es sich am Krankenbett — seine Assistenten, aber auch seine Kranken wissen davon zu erzählen.

Wenige Tage vor seinem Tode, nachdem er alles bis ins kleinste geordnet hatte, sagte MIKULICZ zu seiner Frau: „Ich kann mit meinem Leben zufrieden sein und darf nicht mit dem Schicksal hadern, daß es so früh zu Ende geht! Es hat mir sehr viel gegeben, fast alles, was ich mir gewünscht! Ich habe mit Erfolg gearbeitet und ich habe mein Leben genossen!“

Er hat sein Leben genossen! Auch wie es sich ihm bot, viel mehr aber wie er es sich selbst gestaltete! Die schönsten Freuden, die ihm erblühten, hat er sich selbst geschaffen. Mit der Lebhaftigkeit und Empfänglichkeit, die ihm überall eigen war, schloß er sich gern frohen Menschen an, und gern erfreute er sich der Gunst des Schicksals, die ihm jeden Kreis und jede Tür öffnete. Doch wie er in allen Fragen der Aesthetik und der Ethik von selbstverständlicher Klarheit und Strenge war, war er dem Banalen zu wenig hold, um nicht bald zu d e n Genüssen zurückzukehren, die ihm aus ihm selbst erwuchsen, in großer andächtiger Natur und im

Heiligtum seiner Muse — in der Musik! Hier und da wenige Freunde, vor allem und immer die Seinen konnte er dabei nicht missen. Hier im Kreise der Seinen fand er seine höchsten Freuden und Pflichten! Hand in Hand mit seiner für alle menschlichen Ideale warm fühlenden Gemahlin hat er die Entwickelung seiner Kinder mit selbstverleugnender Hingabe überwacht, geleitet und gesichert; und wie ihnen in den Zeiten strenger Arbeit jede freie Stunde gehörte, so waren dies dann für ihn die einzigen Stunden stets froher Erholung.

Den Wert des Mannes, wie er in der Welt gearbeitet hat, bestimmen seine Werke. Was der Mensch uns gewesen ist, das sagt die Dankbarkeit, in der wir sein gedenken. Es sind sehr viele, die Mikulicz das, was er ihnen war, in warmem Herzen danken! Wir Freunde, denen es vergönnt war, mit ihm zu arbeiten und mit ihm zu genießen, wir verdanken ihm sehr viel! Am Glanze seines Geistes durften wir uns freuen und an seiner Lebensfreude durften wir uns wärmen!

Baden-Baden, 25. Juni 1905. Naunyn.

Nachdruck verboten.

I.

Ueber die fieberhaft verlaufende Lues der Gallenblase und Gallengänge sowie der Leber.

Von

Prof. **Riedel**, Jena.

Die Syphilis der Leber tritt klinisch wohl am häufigsten im tertiären Stadium der Lues als Cirrhose mit nachfolgendem Ascites in den Vordergrund, wenn wir von dem viel erörterten Ikterus in der sekundären Periode der Syphilis absehen. Demnächst folgen Gummata der Leber, wenn sie mit Schrumpfungsprozessen in der Leber vergesellschaftet sind. Letztere führen zur Bildung von Buckeln und Prominenzen in der Oberfläche der Leber, so daß differentiell-diagnostisch das Carcinom in Frage kommt. Alle die genannten Affektionen gehören dem Gebiete der internen Medizin an, wenn auch gelegentlich bei unsicherer Diagnose Gummata auf operativem Wege entfernt sind.

Mehr ins Grenzgebiet interner Medizin und Chirurgie gelangt die Lebersyphilis, wenn sie vorwiegend Gallenblase und Gallengänge ergreift, wodurch Krankheitsbilder entstehen, die an das Vorhandensein von Gallensteinen in der Gallenblase denken lassen, besonders wenn die Krankheit mit Fieber verläuft. Gesellt sich nun vollends Cholangitis mit Ikterus zu einer fieberhaft verlaufenden Cholecystitis luetica hinzu, so wird wohl meist die Diagnose auf Choledochusstein gestellt werden, wenn nicht ganz besondere Gründe dagegen sprechen.

Aber nicht bloß Gallensteine kommen bei fieberhaft verlaufender Cholecystitis luetica in Frage, sondern auch andere Leiden; fehlt Ikterus, so hat man zu denken an fieberhaft verlaufende Leberlues ohne Beteiligung der Gallenblase, ferner an Cholecystitis sine concremento.

Ist Ikterus vorhanden bei einem Kranken, der notorisch Lues acquiriert hatte und der nun unter Fieber über Schmerzen in der Lebergegend klagt, so wird man andere Ursachen für fieberhaft ver-

laufenden Ikterus ausschließen müssen, um zur Diagnose: „fieberhaft verlaufende Leberlues mit Ikterus“ zu gelangen. Hier ist in erster Linie zu nennen die Appendicitis larvata mit sekundärer Infektion der Leber, falls diese Krankheit einen Luetiker befällt.

Bisher ist immer vorausgesetzt, daß Schmerzanfälle bei den Kranken beobachtet wurden, gleichgültig, ob sie Lues hatten oder die anderen erwähnten Leiden. Zu berücksichtigen ist nun noch, daß die Leberlues vielfach schmerzlos verläuft. Demgegenüber ist zu betonen, daß auch das Gallensteinleiden zuweilen trotz hohen Fiebers schmerzlos ist, eine weitere Quelle für Irrtümer, wenn ein Luetiker schmerzlos Fieber bekommt; man wird an Lues denken, während Patient re vera Gallensteine hat.

Stets und überall verursacht die Lues differentiell-diagnostische Schwierigkeiten, wenn gleichzeitig eine andere Krankheit auftritt. Wehe dem Luetiker, in dessen Tibiakopfe, Cerebrum u. s. w. eine Neubildung sich entwickelt; sie wird als luetischer Natur angesprochen werden. Nicht besser geht es ihm, wenn seine Leber von einer Krankheit ergriffen wird, die nichts mit Lues zu tun hat; in dubio wird er immer auf Leberlues behandelt werden. Dadurch kann ihm großer Nachteil entstehen. Umgekehrt kann eine bestehende Leberlues nicht als solche erkannt werden, wodurch abermals der Kranke geschädigt wird.

Das klinische Bild der Leberlues ist reicher, als es für gewöhnlich gezeichnet wird; die nachfolgenden Beobachtungen mögen dasselbe weiter in seinen Details ausbauen.

I. Fieberhaft verlaufende Cholecystitis luetica ohne Ikterus.

Eine rein auf die Gallenblase beschränkte Syphilis existiert schwerlich; immer wird die Leber beteiligt sein; es drängt sich aber zuweilen klinisch die Cholecystitis so sehr in den Vordergrund, daß man berechtigt ist, von einer solchen zu sprechen. Natürlich müssen gleichzeitig spezifische Veränderungen in der Leber vorhanden sein, sonst haben wir überhaupt keine Möglichkeit, eine spezifische Cholecystitis festzustellen. Ich verfüge in toto über drei Fälle von Cholecystitis luetica; nur bei einem ist sicher Fieber beobachtet worden, weil Patientin gerade bei einer Attacke der Klinik zuging. Ich teile aber auch die beiden anderen Fälle mit, weil entsprechend der Intensität der Attacken wahrscheinlich während derselben Fieber vorhanden gewesen ist, wenigstens bei einer von den beiden Kranken. Zunächst also die eigentlich beweisende Beobachtung:

No. I. Frau Auguste B., 52 J. alt, aufgen. 24. Sept. 1893.

Als Kind gesund. Als Mädchen 2 uneheliche Kinder von verschiedenen Vätern abstammend, mit drittem Manne verheiratet, 5 Kinder, alle gesund; keine Aborte. Seit Jahresfrist Schmerzen in der Lebergegend,

oft so heftig, daß Pat. sich auf die Erde legen mußte; Erbrechen sehr häufig, oft Frost und Hitze; kein Ikterus. Seit 5 Tagen wieder heftige Schmerzen und Erbrechen.

St. praes. Kümmerlich genährte Frau, Leberdämpfung beginnt oben an der 4. Rippe, endet in der Mammillarlinie 3 Finger breit unterhalb des Rippenbogens. Gallenblase als prall gespannte Geschwulst fühl- und sogar durch die dünnen Bauchdecken hindurch sichtbar, sehr empfindlich auf Druck; kein Ikterus. Abends 38,2. Am nächsten Abend stieg die Temperatur auf 39,0, um dann zur Norm zurückzukehren, nachdem Pat. reichlich Abführmittel genommen hatte. Gallenblase schwillt in den nächsten Tagen ab. Diagnose wird mit voller Sicherheit auf Gallensteine gestellt.

27. Sept. 1893. Incision. Gallenblase gefüllt mit eingedickter Galle, aber ohne Steine, weithin mit Netz und Duodenum verwachsen. Leber enthält im rechten Lappen zahlreiche weißgraue Knoten, zum Teil kleinapfelgroß. Der seröse Ueberzug ist mit Pseudomembranen und Narben bedeckt; frische Fibrinflocken liegen besonders dicht zwischen Leber und Zwerchfell, sie erscheinen fast eitrig-weich. Gallenblase wird im Fundus incidiert; es entleert sich nur eingedickte Galle, deshalb Vernähung der Gallenblasenwunde mit Catgut, Naht in Bauchdeckenwunde eingenäht, letztere ganz geschlossen.

Reaktionsloser Verlauf. Jodkali.

28. Okt. Mit nicht mehr vergrößerter Leber entlassen, völlig frei von Beschwerden, aber immer noch sehr angegriffen aussehend.

25. Sept. 1894. In voller Gesundheit vorgestellt, nachdem Pat. noch $^1/_2$ Jahr lang Jodkali genommen hatte.

15. Nov. 1903. Revision ergibt kurze, derbe Narbe unterhalb des Rippenbogens; Leber ganz normal. Pat. hat nie wieder Schmerzen in der Lebergegend gehabt, ist völlig arbeitsfähig gewesen; sie sieht besser aus, als Arbeiterfrauen im 62. Lebensjahre auszusehen pflegen; im letzten Jahre wurde sie in der gynäkologischen Klinik hierselbst wegen Verdacht auf Sarkoma uteri behandelt; derselbe bestätigte sich nicht.

Diese Kranke bot das typische Bild der Cholecystitis infolge von Stein im Gallenblasenhalse. Seit einem Jahre Schmerzattacken in der Lebergegend mit Erbrechen, dazu Frost und Hitze. Jetzt Gallenblase deutlich sicht- und fühlbar, prall gespannt, dazu 38,2 resp. 39° Abendtemperatur; was konnte das anders sein, als Cholecystitis mit serös-eiterigem Inhalte der Gallenblase? Alles unrichtig! Gallenblase enthielt nur eingedickte Galle; sie war weithin mit Duodenum und Netz verwachsen; im Momente der Operation erwies sie sich als zusammengesunken, während frische Fibrinflocken auf der Leber andeuteten, daß eben ein heftiger entzündlicher Prozeß in nächster Nähe der Gallenblase gespielt hatte. Der Befund an der Leber selbst war ein ganz charakteristischer, so daß an der Diagnose Lues nicht zu zweifeln ist, obwohl die Anamnese keinerlei direkte Anhaltspunkte für Lues gab. Patientin war aber offenbar in ihren jungen Jahren recht liederlich gewesen; unter ihren zahlreichen Verehrern wird einer Lues gehabt haben; die Infektion wurde, wie so oft, nicht bemerkt. Der Erfolg des Jodkalis, der Umstand, daß Patientin, obwohl die Gallenblase sofort wieder vernäht

wurde, doch seit 10 Jahren gesund geblieben ist, spricht sicher für Lues. Durchsichtiger waren ante operationem die beiden folgenden Fälle:

No. II. Louise K., 38 J. alt, aufgen. 7. Juni 1896.

Als Kind gesund. Mit 23 Jahren verheiratet. Die erste Frucht im 5. Monat der Gravidität abgegangen, die beiden nächsten Kinder waren ausgetragen, starben aber schon in den ersten Wochen, die beiden folgenden leben, ein fünftes starb bald nach der Geburt an Krämpfen.

Das jetzige Leiden der Kranken begann $^1/_2$ Jahr nach der Hochzeit; sie bekam anfallsweise Magendrücken, heftiges Erbrechen, Leib sehr aufgetrieben, Stuhlverhaltung. Die Schmerzen strahlten in die rechte Schulter und nach dem Rücken aus. Urin dunkelbraun, aber auch der Stuhlgang. Die Anfälle dauerten bis zu 3 Tagen. In den ersten Jahren kamen die Anfälle nur im Frühling und im Herbst; seit 4 Jahren traten sie 3—4mal pro anno auf. Die Schmerzen wurden immer schlimmer. Pat. schrie, daß man es im ganzen Dorfe hörte. Auch in der anfallsfreien Zeit litt sie an dumpfen Schmerzen, konnte keine festen Röcke leiden, hatte bei jedem Tritte Beschwerden; einmal soll Ikterus bestanden haben. Im Laufe der Zeit verlor sie 15 Pfd. an Gewicht.

St. praes. Blasse, leidend aussehende Frau. Leib flach, Gallenblase nicht zu fühlen, Druck daselbst schmerzhaft. Leber normal groß. Urin frei von Eiweiß. Nach längerer erfolgloser diätetischer Behandlung

21. Juni 1896. Schnitt durch den rechten M. rect. abd. Große schlaffe Gallenblase, s-förmig gekrümmt, unten mit Duodenum ausgedehnt verwachsen. Ein breiter Netzstrang hat sich schräg über den Pylorus gelegt, er ist in der Nähe des Gallenblasenhalses an der Leber festgewachsen. Der linke Leberlappen zeigt an seinem vorderen Rande grauweise Knötchen von Linsengröße, weiter hinauf sieht man an der vorderen Fläche zwei grauweiße Knoten mit zentraler Delle. Rechter Leberlappen normal. D. cyst. und choled. sind gleichfalls ohne pathologischen Befund. Lösung aller Adhäsionen, Pylorus vom Netzstrange befreit, Gallenblase erhalten; sie legt sich jetzt mit ihrem Fundus vor die Leber. Naht der Bauchdeckenwunde.

Verlauf. Zunächst heftige Schmerzen, aber guter Puls, kein Fieber.

Am 26. Schmerzanfall wie früher, am nächsten Tage Entleerung eines Spulwurmes durch Erbrechen, worauf die Magenschmerzen sistieren. Am 15. Juli wieder Leibschmerz und Uebelkeit.

Mit Jodkali entlassen.

Am 27. Juni 1898 stellt Pat. sich wieder vor; sie war bis Ostern 1898 gesund, dann traten die alten Beschwerden wieder auf. Jodkali. Ende November 1903 teilt die Kranke mit, daß sie dauernd leidend sei, und daß ihr kein Arzt helfen könne. Der behandelnde Arzt meldet später folgendes: Im letzten Herbste bestand leichter Ikterus, mäßige Lebervergrößerung, Schmerzhaftigkeit in der Magengegend und im rechten Hypochondrium, dazu klagte Pat. über heftige Stirnkopfschmerzen. Jetzt ist der untere Leberrand deutlich fühlbar; Pat. fühlt sich leidlich wohl, hat aber immer noch zeitweise Leibschmerzen, gelegentlich Erbrechen. Die Verdauung ist unregelmäßig. Der allgemeine Kräftezustand ein mäßiger.

No. III. Frau verw. Pauline K., 52 J. alt, aufgen. 20. Febr. 1901.

Als Kind gesund. Heiratete einen Mann, der gegen sein Ende keinen Arzt haben wollte, weil ihn das geniere. Die 3 ersten Kinder gesund,

die folgenden 3 mit Ausschlag geboren; 2 starben bald. Seit Jahren magenleidend, oft auch Blasenbeschwerden, viel Urindrang. Pat. wird wegen Verdachtes auf Nierentumor geschickt. Seit Oktober 1900 Schmerzattacken in der Magengegend.

St. praes. Blasse Frau. Unter dem rechten Leberrande ein größerer Tumor fühlbar, der entweder eine vergrößerte Gallenblase oder eine abnorm fixierte Wanderniere ist. Aufblähung des Darmes spricht gegen letzteres.

23. Febr. 1901. Incision ergibt große graugefleckte Leber, die in ihrem rechten Lappen zu einem plumpen Tumor entartet ist. Gallenblase klein, weich, fest mit Duodenum und Pylorus verwachsen. Quercolon mit Gallenblase und weit hin besonders tief hinab mit der unteren Fläche des rechten Leberlappens verwachsen. Niere liegt hoch oben unter der Leber, weit entfernt vom Duodenum. Narben im kleinen Netze. Lösung aller Verwachsungen, Exstirpation der Gallenblase, kein Tampon.

Reaktionsloser Verlauf. Geheilt entlassen mit Jodkali.

Pat. stellte sich wiederholt vor; zuerst war es ihr gut gegangen; als das Medikament ausgesetzt wurde, traten neue Anfälle alle 3—4 Monate auf. Der letzte Anfall war laut Brief vom Nov. 1903 im März des gleichen Jahres; in neuester Zeit sind Rückenschmerzen aufgetreten.

Daß in beiden Fällen Lues vorlag, das war nicht zu bezweifeln, es frug sich nur, ob nicht gleichzeitig Gallensteine vorhanden waren. Das konnte nur durch Incision entschieden werden. Sie ergab das Fehlen von Steinen, dagegen fanden sich ausgedehnte Verwachsungen zwischen Gallenblase und Duod. Pylorus u. s. w. Sie sind gewiß nicht spezifischer Natur; die Gallenblase reagiert auf jeden Reiz hin mit Verwachsungen, ergo wird auch eine luetische Entzündung der Gallenblase zu Verwachsungen führen. In beiden Fällen war die Leber schwer verändert; es muß dahingestellt bleiben, ob diese Veränderungen die Ursache der Schmerzanfälle waren oder ob die Verwachsungen der Gallenblase dieselben hervorriefen; letzteres ist das Wahrscheinlichere, weil derartige Adhäsionen auch bei Nichtsyphilitischen oft enorme Schmerzanfälle hervorrufen. Immerhin veranlaßt ja auch Lues hepatis als solche zuweilen intensive Schmerzen.

Leider haben wir die Kranken nicht während der Attacken im Hause gehabt, wir wissen also nicht, ob sie während derselben fieberten; bei No. II sollte man das für wahrscheinlich halten, sie schrie, daß man es durch das ganze Dorf hörte. No. III hatte weniger intensive Klagen, mag also vielleicht nicht gefiebert haben. Leider habe ich in keinem Falle den Inhalt der Gallenblasen dem Züchtungsverfahren unterworfen; ich kann also nichts darüber aussagen, ob Kokken in der Galle vorhanden waren oder nicht. Die Frage hat keine große Bedeutung bei der Inkonstantheit des Befundes. Bald haben wir bei der akuten Cholecystitis Kokken gefunden, bald nicht bei gleichen klinischen Erscheinungen, immerhin bedauere ich, die Galle gerade in diesen Fällen von Cholecystitis luetica nicht genau untersucht zu haben.

Cholecystitis luetica kann nun, wie oben erwähnt, vorgetäuscht werden durch fieberhaft verlaufende Leberlues; zum Beweise ein sehr instruktiver Fall:

No. IV. Herr Dr. med. X, 37 J. alt, aufgen. 15. Okt. 1898.

Im Jahre 1880 magenleidend, 1882 Lues, 1888 Arthritis urica. April 1897 heftiger Gichtanfall. Von September bis Anfang November mäßiges Fieber; dasselbe verschwindet nach starken Anstrengungen. Dann stechende Schmerzen in der Lebergegend bei gutem Allgemeinbefinden. Ende Februar 1898 Appetitlosigkeit, heftigere Schmerzen in der Gegend der Gallenblase nach der rechten Schulter ausstrahlend; von dieser Zeit ununterbrochen Fieber bis 39,0, zuweilen bis 39,5 (Rectum); Pat. erholt sich aber immer wieder bei leichter Milchdiät; kein Ikterus, Urin frei von Eiweiß. Im Frühling Reise nach Italien; auf dem Heimwege wurde ein Konkrement im Stuhlgange gefunden, das zunächst als Galleinstein imponierte, dann als Kotstein erkannt wurde. Im Sommer 1898 wurde von einer Autorität auf dem Gebiete der internen Medizin die Diagnose mit voller Sicherheit auf Empyem der Gallenblase gestellt; Leber damals nicht geschwollen, Milz vielleicht etwas. Weil Pat. Tag für Tag weiter fieberte, entschloß er sich endlich zur Operation.

St. praes. Kräftiger Mann, 149 Pfd. Anscheinend deutlicher Knoten in der Gallenblasengegend, auf Druck sehr empfindlich, aber doch nicht als typische Gallenblasengeschwulst imponierend. Schmerz bei Druck strahlt in die rechte Schulter aus. Puls in liegender Stellung 80, nach dem Aufstehen 120, Temperatur abends 38,0.

20. Okt. Incision ergibt, daß der gefühlte Tumor der vordere stark verdickte Rand der Leber ist; letztere blaurot, aber ohne isolierte Knoten. Fundus der kleinen ganz normalen Gallenblase steht 2 cm oberhalb des vorderen Leberrandes. Schluß der Bauchwunde.

Verlauf: Kein Fieber, Bauchdeckenabsceß nach Nahtstichvereiterung der Hautwunde. Abdomen stets frei.

26. Nov. Geheilt entlassen. Das frühere Fieber ist nicht wiedergekehrt. Schmierkur.

Seit jener Zeit ist Pat. dauernd gesund gewesen, abgesehen von einem schwereren Gichtanfalle im Jahre 1902, der ihn veranlaßte, eine Kur in Gastein zu gebrauchen.

November 1903 wiegt er 180 Pfd.; eine ausgedehnte Praxis wird ohne Schwierigkeiten erledigt; niemals sind wieder Schmerzen in der Lebergegend aufgetreten.

Gegen die Operation dieses Kranken habe ich mich lange gesträubt. Patient war aber so fest von der Existenz eines Gallenblasenempyems überzeugt, daß er unbedingt operiert werden wollte. Ich meinerseits fühlte immer nur einen harten Leberrand; heftige Koliken mit Intermissionen von völlig gutem Befinden waren nicht vorhanden gewesen, beim Empyema vesicae fellae allerdings auch nicht nötig, aber in früherer Zeit, als noch Hydrops bestand, doch zu erwarten. Das seit vielen Monaten bestehende Fieber war allerdings schwer zu erklären; dieses Fieber hatte freilich eine Eigentümlichkeit, es hatte den Kranken nicht heruntergebracht; Patient war dabei stets seiner Praxis nachgegangen. Ein infektiöser Prozeß im engeren Sinne, eine Infektion mit

den gewöhnlichen Eitererregern resp. mit Bact. coli schien nicht vorhanden zu sein.

Ich erinnerte mich, daß ich bei multipler Gelenklues wochenlang hohes Fieber gesehen hatte, ohne daß es je zu Eiterung gekommen war; eine energische Schmierkur vertrieb das Fieber und die offenbar serösen Exsudate aus den Gelenken.

Mir schwebte ein Arzt vor, der nach luetischer Infektion seines Fingers zunächst allerdings hohes Fieber durch Vereiterung seiner Achseldrüsen, also durch Mischinfektion bekam, der dann aber später, als keine Eiterungsprozesse mehr existierten, Monate lang bis 40° fieberte, bei dem jedes Antilueticum versagte, bis wir behandelnden Aerzte in voller Verzweiflung den Kranken auf sein Landgut schickten, wo er bei reiner Milchdiät allmählich sein Fieber und seine Lues überwand — es sind 18 Jahre seitdem vergangen; Patient hat später noch multiple Gummata des Schädels überwunden, befindet sich aber heute sehr wohl — alles das erzählte ich dem Herrn Kollegen, um ihm zu beweisen, daß zur Erklärung seines Fiebers ein Empyema vesicae felleae nicht nötig sei, daß die Lues hepatis allein das hohe Fieber verursachen könne; mein Reden war umsonst, er blieb bei seinem Empyema, deutete schließlich an, daß er sich an einem anderen Orte operieren lassen würde. Da half es eben nicht; es wurde der Leib aufgeschnitten, ein harter Leberrand festgestellt; also Lues interstitialis, Bauchhöhle wieder geschlossen. Und nun? Das Fieber wie abgeschnitten, um nie wiederzukehren! „Wer erklärt, Graf Oenendur . . . .“ Also etwas Analoges, wie die rätselhafte Wirkung des Bauchschnittes bei der Tuberculosis abdominis. Hier wie dort stehen wir an der „Grenze des menschlichen Erkennens“. Ignoramus, ob „ignorabimus“, das ist mir zweifelhaft.

Wiederholt habe ich seit jener Zeit Kranke mit Leberlues gesehen; ich habe aber natürlich nicht wieder operiert, kenne also den Befund nicht. Nur einer hatte Schüttelfröste gehabt, die anderen waren frei von Fieber geblieben; sie gingen mir unter den verschiedensten Diagnosen zu, bald als gallensteinkrank, bald als an Neubildung in der Leber leidend. Ich habe die Empfindung, als ob die Leberlues im allgemeinen nicht genügend berücksichtigt wird. Die Kranken stammten durchweg aus der vornehmen Welt, hatten viele Autoritäten konsultiert, die Diagnose war nicht gestellt; unvergeßlich ist mir ein Kranker aus Ostpreußen, der wegen Carcinoma ventriculi mit Metastasen in eine Kaltwasserheilanstalt nach Thüringen geschickt war „ut aliquid fiat“; 6 Flaschen Jodkali fegten dieses Carcinom gründlich fort.

Ob man nun bei einem Luetiker Gallenblasensyphilis oder lediglich Lebersyphilis diagnostiziert, das ist ja ziemlich gleichgültig; in beiden Fällen wird man antiluetische Mittel anwenden; ein operativer Eingriff ist vorläufig contra indiziert; er käme nur in Frage, wenn die Adhä-

sionen nach Cholecystitis luetica sich allzu störend bemerklich machen, aber auch dann wird man sich lange besinnen, ehe man die kranke Gallenblase fortnimmt — sie an Ort und Stelle zu belassen, ist wohl ganz unrichtig (vergl. Fall II) — bleibt doch die kranke Leber zurück, die als solche weitere Attacken von Schmerzanfällen hervorrufen kann. Nur, wenn die Cholecystitis luetica auf die Gallengänge der Leber übergreift, ist die Operation indiziert, worauf ich unten zurückkomme.

Wichtiger ist die Unterscheidung der Cholecystitis luetica von der Cholecystitis acuta sine concremento, weil letztere ev. direkt das Leben gefährden kann. Die Lehrbücher der internen Medizin geben an, daß Cholecystitis sine concremento gar nicht so selten sei; wenn das der Fall ist, so muß sie gewöhnlich ja sehr harmlos verlaufen, denn sonst würde der Chirurg sie doch am Ende häufiger sehen. Ich glaube in der Tat, daß sie relativ häufig und zugleich harmlos ist. Die zahlreichen Individuen, die sich uns mit Adhäsionen der Gallenblase vorstellen, ohne daß Steine in der Gallenblase vorhanden sind, können schwerlich alle kleine Steine gehabt haben, die per vias naturales abgingen; viele von ihnen werden Cholecystitis sine concremento durchgemacht, dadurch Adhäsionen acquiriert haben, vorausgesetzt, daß Wanderniere fehlt, die ja als solche oft genug zu Verwachsungen der Gallenblase mit den umliegenden Intestinis Anlaß gibt.

Also, für gewöhnlich wird Cholecystitis sine concremento harmlos sein, wenn sie auch den Kranken durch die sekundär entstehenden Adhäsionen ganz außerordentlich viel quälen und belästigen kann. Nur ausnahmsweise — ich sehe hier von Typhus ab — dürfte die Cholecystitis acuta sine concremento ein schweres Leiden repräsentieren, und ich muß auch gleich gestehen, daß ich dieses schwere Leiden erst einmal in meinem Leben gesehen habe in folgendem Falle:

Otto Pfeiffer, 9 J. alt, aufgenommen 6. Dez. 1903.

Der von gesunden Eltern stammende Knabe ist selbst früher immer gesund gewesen; vor 40 Stunden erkrankte er abends an Erbrechen und Schmerzen in der Oberbauchgegend rechts, Pat. stand aber am nächsten Tage wieder auf. Am Abend trat wieder Erbrechen nach Genuß von Kuchen auf. Die letzte Nacht war unruhig, so daß morgens ein Arzt geholt wurde. Derselbe schickte den Kranken wegen Verdacht auf Appendicitis in die Klinik.

St. praes. Kind macht den Eindruck, als ob schwere Krankheit vorläge. Bauchdecken starr kontrahiert, überaus empfindlich; kein Tumor nachweisbar, 37,6 Temp. (12 Uhr mittags) und 95 Pulsschläge, klein.

In Narkose wölbt sich die Gallenblasengegend auffallend stark vor, während oberhalb des Lig. Poup. kein Tumor fühlbar ist.

Deshalb Schnitt auf die Gallenblase. Es findet sich freie Flüssigkeit im Bauche neben einzelnen langen zähen Fibringerinnseln. Gallenblase groß, prall gespannt, rot, schimmert an einer Stelle grünlich durch. Appendix gesund. Deshalb Exstirpatio vesciae felleae.

Sie enthält trübe Galle. Schleimhaut ist dunkel blaurot verfärbt.

Ductus cysticus dagegen ist ganz normal. Tampon. Muskelwunde genäht, Hautwunde nicht. Gallenblase enthält Bacillen, die wahrscheinlich als Bact. coli anzusprechen sind.

Verlauf. Bis zum 12. Dez. fieberte Pat. abends bis 38 resp. 39,2°; Catgutfäden der Muskelwunde haben durchgeschnitten, weil der Muskel zum Teil brandig geworden ist. Vom 13. an kein Fieber mehr; Wunde reinigt sich im Laufe der nächsten Zeit, Pat. erholt sich mehr und mehr, wird am 26. Januar 1904 fast geheilt entlassen, ist ganz gesund geblieben. (August 1904.)

Natürlich wurde sofort an Lues hereditaria gedacht; ebenso gut als die Leber kann ja doch auch die Gallenblase an Lues hereditaria erkranken; sehen wir doch, daß ein anderer mit Schleimhaut ausgekleideter Hohlraum, die Harnblase, ganz akut die Folgen der ererbten Syphilis durch plötzliche Retention von Harn und intensive Schmerzen in der Unterbauchgegend demonstrieren kann (eigene Beobachtung an einem 4-jährigen Knaben). Man mußte also zunächst an Lues denken, aber der Nachweis für dieselbe mißglückte bei den Eltern vollständig. Letztere waren ebenso gesund als die übrigen Kinder; es handelte sich um akute Infektion der Gallenblase mit einem Bacillus, der zur Gruppe der Colibacillen gehört. Wie diese Infektion zu stande kam, das wird wohl niemals klargestellt werden.

Der Knabe bot ein außerordentlich schweres Krankheitsbild. Bauchmuskeln starr kontrahiert wie bei Peritonitis, nur der Puls war relativ langsam, wenn auch klein. Appendicitis mit Verlagerung des distalen Endes der Appendix unter den vorderen Rand des rechten Leberlappens kam natürlich in Frage; als aber das Kind narkotisiert war, trat die Gallenblase so deutlich als birnförmiger Tumor vor, daß man unbedingt Cholecystitis diagnostizieren und oben einschneiden mußte.

Der Befund war ein überraschender: Diese extrem gespannte grünlich durchschimmernde, der Gangrän nahe Vesica fellea erinnerte an die schlimmsten Fälle von akuter Cholecystitis, die ich gleich im ersten Anfalle nach 12—24 Stunden operiert habe. Dabei der Duct. cysticus vollständig normal, desgleichen der Duct. choled., so daß Infektion auf dem Wege der Papille kaum möglich zu sein scheint.

Wie schwer die Infektion war, das bewies die Gangrän der Bauchmuskeln, die wir trotz offener, nicht vernähter Hautwunde später erlebten, das bewiesen auch die Fibrinplaques und die freie Flüssigkeit, die inter. op. im Oberbauchraume gesehen wurden. Ganz langsam erholte sich der Knabe; er glich vollständig einem Appendicitiker, dem man den prall gespannten Wurmfortsatz kurz resp. unmittelbar vor der Perforation aus der schon mit Flüssigkeit und Kokken gefüllten Bauchhöhle entfernt; auch diese Kranken sind schwer vergiftet, erholen sich dementsprechend langsam. Hätte man den Kranken nicht rasch operiert, so wäre er wohl sicher durch Ruptur der Gallenblase rasch zu Grunde gegangen. Möglich, daß das Leiden doch etwas öfter vorkommt,

daß die Kranken unter den Erscheinungen der Peritonitis rasch sterben; wird Sektion versäumt, so wird niemand wissen, daß die Peritonitis von der Gallenblase ausgegangen ist.

Gibt es nun auch eine analoge Infektion der Gallengänge der Leber, die zu Eiterungsprozessen im Leberparenchyme führt, ohne daß Steine in den Gallengängen vorhanden sind? ohne daß in der Leber ein locus minoris resistentiae existiert?

Bei letzterem haben wir ja oft genug akute Eiterungsprozesse; ich erinnere an die Vereiterung von Leberechinokokken, die wohl jeder beschäftigte Chirurg gesehen hat — zuweilen geradezu fanatische Fälle, besonders wenn der Echinococcus in die Gallenblase durchbricht und nun anscheinend Gallensteinkoliken hervorruft — desgleichen an die Vereiterung von Leberangiomen mit sekundärer Thrombophlebitis der Lebervenen (kürzlich hier bei einem Kranken beobachtet, der gleichzeitig Gallensteine hatte, so daß die Vereiterung der Leber zunächst auf das Gallensteinleiden zurückgeführt wurde, obwohl Steine im D. choled. fehlten), an die Vereiterung von Gummata u. s. w., alles das kommt vor; es fragt sich nur, ob auch, ohne weitere Allgemeinerkrankung. Typhus, Osteomyelitis u. s. w., eine ganz gesunde Leber so infiziert werden kann, daß Abscesse entstehen. Ich muß diese Frage bejahen, allerdings auch nur wieder gestützt auf einen einzigen Fall:

Fritz H., 3 J. alt, aufgenommen 15. Mai 1894.

Tuberkulose fehlt in der Familie. Fritz wurde als gesundes Kind geboren; zwei nachfolgende Kinder sind gleichfalls gesund, leben noch heute, desgleichen 3 vorher geborene.

Pat. erkrankte Jan. 1894 an Leibschmerzen; er verlor den Appetit, ging aber immer umher, von Zeit zu Zeit wieder über den Leib klagend. Im März begann er zu fiebern, doch wurde erst 5 Wochen später die Poliklinik zur Hilfe gerufen. Man fand hektisches Fieber, abends 40°. Brustorgane gesund; Leib etwas aufgetrieben. Nach 14 Tagen entwickelte sich eine Schwellung unterhalb des rechten Rippenbogens; dieselbe wurde allmählich größer, während die Haut über derselben sich rötete. Kind sehr elend, kein Ikterus.

15. Mai. Incision. Entleerung einer großen Menge von Eiter. Der Finger gelangt in einen faustgroßen Hohlraum, dessen obere Begrenzung das Zwerchfell, die untere die Leber bildet. In Eiter Diplo- und Staphylokokken, keine Tuberkelbacillen.

Verlauf: Fieber fällt zunächst ab, steigt aber am 2. Tage wieder auf 39,0 abends, sodann auf 40 resp. 41, bei 37 und 38,2 morgens. Deshalb 22. Mai Revision der Wunde. Querschnitt nach außen in der Richtung der Rippen verlaufend; Resektion eines Teiles der 10. und 11. Rippe, Höhle dadurch gänzlich freigelegt; nichts Abnormes zu finden. Abends 41, am nächsten Morgen 39,5. 31. Mai Exitus ohne besondere Erscheinungen.

Sektion ergibt, daß die Abceßhöhle mit der rechten Pleurahöhle kommuniziert durch kirschengroßes Loch im Zwerchfelle. Ausgebreitete Bronchitis beiderseits, kleine bronchopneumonische Herde. Rechter Unterlappen komprimiert durch frisches eitriges pleuritisches Exsudat, Leber durchsetzt

von massenhaften gelben weichen Knoten, ein kleinapfelgroßer ist vereitert; Gallenblase intakt.

Der sezierende Anatom äußerte sich dahin, daß Lues hereditaria vorliegen könne, aber nicht vorzuliegen brauche, jedenfalls habe die Sektion keine weiteren Anhaltspunkte für Lues ergeben. Es wurden genaue Recherchen in der Familie angestellt, dabei ergab sich, daß die Eltern jetzt getrennt lebten, aber in früherer Zeit, als die 6 Kinder geboren wurden, herrschte Einigkeit im Hause; beide Eltern leugneten bestimmt, jemals infiziert gewesen zu sein. Unter diesen Umständen, und besonders seit der eben besprochene Fall von akuter Cholecystitis zur Beobachtung gekommen ist, wird man wohl die Lues hereditaria fallen lassen und akute Infektion der kleinsten Gallengänge von der Papille aus annehmen müssen, wenn nicht das Gift auf dem Wege der Blutbahn in die Leber gelangt ist, was ja auch gelegentlich an den Nieren in einer völlig unaufgeklärten Weise vorkommt.

II. Lues der Gallenblase und Gallengänge mit Ikterus.

In allen meinen Arbeiten habe ich hervorgehoben, daß beim Einsetzen von Ikterus bei Leber- und Gallenblasenaffektionen diagnostisch eine große Unsicherheit beginnt. Schon bei der häufigsten Ursache des Ikterus, beim Gallensteine macht sich diese Unsicherheit geltend; hat Patient entzündlichen, von der Gallenblase aus fortgeleiteten Ikterus oder hat er reell-lithogenen durch Eintreten des Steines in den Ductus choledochus verursachten? Hat er, wenn Steine per vias naturales abgegangen sind und nun neue Schmerzanfälle mit Gelbsucht auftreten, überhaupt noch Steine? Er kann ja auch Attacken bekommen lediglich von seinen infizierten Gallengängen aus, ohne daß noch Steine vorhanden sind oder er kann sie bekommen durch chronische Pankreatitis mit Verlegung des D. choledochus. Stets rechne ich mit kleinsten Steinchen jenseits des typischen Schlußsteines im Blasenhalse; sie entwickeln sich im D. cysticus, geraten symptomlos in den Duct. choled., verursachen ev. leichtesten Ikterus, öffnen etwas die Papille, und Patient ist durch diese elenden Dingerchen vielleicht viel mehr gefährdet, als durch seine sämtlichen Gallenblasensteine zusammen, weil er schleichend von der Papille aus infiziert wird — genug im Momente, wo Ikterus auftritt, wird die Beurteilung schon eines Gallensteinkranken schwierig. Diese Schwierigkeiten werden größer, wenn zum Gallensteinleiden eine zweite Krankheit hinzutritt oder wenn ein Leiden sich entwickelt, das als solches Schmerzanfälle und Ikterus hervorruft, ohne daß Gallensteine vorhanden sind. Ein solches Leiden ist die Cholecystitis luetica mit nachfolgender Cholangitis luetica:

No. V. Herr v. S., 43 J. alt, aufgenommen 23. Mai 1895.

Vor mehreren Jahren Infektion; wiederholt Kuren in Aachen. Am 1. Okt. 1893 4 Anfälle anscheinend von Gallensteinkolik ohne Ikterus,

6 Wochen später ein dreistündiger Anfall von heftigen Schmerzen, dann langsam Ikterus, der seitdem konstant ist bei farblosem Stuhlgange. Von Zeit zu Zeit Schüttelfröste, angeblich ohne Fieber. Ende vorigen Jahres ein sehr schwerer Anfall mit hohem Fieber. Pat. hat wiederholt antiluetische Kuren durchgemacht, ist in Karlsbad gewesen, alles ohne Erfolg; er verlor 60 Pfd. an Gewicht.

St. praes. Tief ikterischer, frühzeitig gealterter, magerer Mann. Leber etwas vergrößert. Gallenblase nicht nachweisbar. Pat. klagt über Schmerzen in der Leber und über Uebelkeit, fiebert am 3. Tage abends bis 38,0 bei gutem Pulse.

26. Mai. Inzision führt auf prall gespannte aber sehr erweichte Gallenblase; letztere enthält im Blasenhalse eine größere Ausstülpung, ist weithin mit Col. transversum verwachsen. Duct. choled. sehr weit (2—3 cm), führt hinter dem Duodenum auf einen rundlichen knotigen Tumor, der offenbar dem Pankreaskopfe angehört. Duct. choled. schimmert eigentümlich gelblich durch.

Leber weich, mit einzelnen weißen Stippchen, stark vergrößert.

Gallenblase inzidiert, entleert zunächst klare grünliche Galle, aus der Tiefe kommt aber mehr eitrige Flüssigkeit, deshalb partielle Ablösung der Gallenblase von der Leber, Einnähung in die Bauchdeckenwunde. Drainage.

Der Eiter enthält Diplokokken und größere Stäbchen.

Verlauf. Puls post op. gut, abends 37,2.

27. Mai. Morgens und abends 38,2. Puls 100. Viel Galle abgeflossen.

28. Mai. Morgens 38,1, abends 37,7. Galle und Blut im Verbande, Puls etwas frequenter. Hautjucken vorüber. Schmerzen im Bauche und Atemnot.

30. Mai. Pat. verfällt, ist unruhig, hat Angst und Atemnot, keine Schmerzen mehr.

31. Mai. † im Kollaps.

Obd. Alle Organe ikterisch. Herzklappen verdickt. Milz sehr groß, 160 : 112.

Leber hat auf der Vorderfläche einzelne sternförmige narbige Einziehungen; Läppchen deutlich, gelblichgrün. Die Wandungen der größeren und kleineren Gallengänge gleichmäßig verdickt, eitrig-trübe, bräunlich bis rotgelbe Galle entleerend. In sämtlichen Lebergefäßen hellrotes flüssiges Blut. Gallenblase groß und weit, Schleimhaut schwefelgelb, leicht bläulichrot injiziert, chokoladefarbige Galle enthaltend.

D. cyst. 15 mm Umfang. D. choled. als gelber 20 mm im Durchmesser haltender Cylinder erkennbar. Schleimhaut bleich.

Inhalt: Rotbraune, wenig trübe Galle. Die Papille als kirschengroßer Wulst ins Duodenum vorragend, die Mündung des D. choled. für eine 7 mm starke Sonde unschwer zu passieren. Umfang des D. choled. 40 mm, an der Papille 27 mm.

Pankreas mäßig groß, der Duct. pancr. ungleichmäßig erweitert, im Inneren hell chokoladefarbige, trübe Flüssigkeit. Substanz zum Teil etwas härter als gewöhnlich. Der Duct. pancr. mündet mit etwas erweitertem Ende dicht unterhalb des Gallenganges in der Papille; von dort geht ein blind endigender, einen kleinen Vorsprung in der Duodenalwand vorwölbender zweiter Gang ab.

Der Inhalt von Jejunum, Ileum und Coecum, Colon asc. und transv. besteht aus Blutkoagulis, vermischt mit schleimigem bis breiigem Darminhalte.

Rechte Niere flach-narbig, an größerer Stelle eingezogen, ebensolche Einziehung links, aber weniger groß.

Hatte Patient Leber- resp. Gallengangsyphilis oder Gallensteine? Hatte er beides zugleich? Wer sollte diese Frage entscheiden ohne Inzision? Aber selbst wenn Cholangitis luetica allein vorhanden war, erschien Operation indiziert, weil bis jetzt alle antiluetischen Mittel umsonst angewandt waren. Ich wollte, wie im Falle I, die Gallenblase aufschneiden und sie dann in die vordere Bauchwand einnähen, um die Gallengänge der Leber eine Zeit lang zu drainieren. Dadurch hoffte ich, dem Kranken das Leben zu erhalten. Ich kam zu spät. Eine enorme Blutung aus der Schleimhaut des Darmes ins Lumen des letzteren hinein machte dem Leben des Kranken ein Ende, als er eben anfing, die Folgen der Cholämie zu überwinden, als das Hautjucken schon aufgehört, Patient seit Wochen die erste ruhige Nacht erlebt hatte. Weil die Leber des Kranken gar nicht erheblich verändert war, hätte wahrscheinlich die Drainage der Gallenblase gute Dienste geleistet, den Ikterus verringert resp. beseitigt, so daß erneute Quecksilberkuren möglich gewesen wären. Ich glaube, daß diese Drainage in analogen Fällen indiziert ist, habe aber keine weiteren Erfahrungen in dieser Hinsicht sammeln können — denn zwei weitere Kranke, die in Verdacht standen, Leber- resp. Gallenganglues zu haben, waren frei von Syphilis; sie hatten Appendicitis larvata, aber eine solche larvata, daß eine Diagnose kaum möglich war, wenn auch in beiden Fällen sofort an Appendicitis gedacht wurde. Ich gebe zunächst die betreffenden Krankengeschichten:

August P., 27 J. alt, aufgen. 27. Sept. 1894.

Der unverheiratete, früher angeblich vollständig gesunde Mann erkrankte am 31. August mit allgemeinem Unbehagen ohne Fieber unter den Erscheinungen des Magenkatarrhes; bald setzten Schüttelfröste mit Fieber ein; niemals irgend welche Schmerzen. Vor 3 Wochen trat Ikterus auf unter geringfügiger Schmerzhaftigkeit der Leber, aber bei 41,5 Temp. Dieses Fieber blieb.

St. praes. Tief ikterischer Mann. Leber in der Mamillarlinie 12 cm, nicht schmerzhaft auf Druck, wohl aber findet sich eine auf tiefen Druck empfindliche Stelle unten rechts und etwas oberhalb des Nabels. Urin enthält viel Gallenfarbstoff, Faeces sind gefärbt. Temp. 40,5.

In den nächsten Tagen weiter hohes Fieber, deshalb 13. Okt. 1894 Schnitt auf die Gallenblase. Dieselbe erweist sich weißgelb verfärbt, weich, unten mit Duodenum fest verwachsen; sie wird abgelöst; jetzt kommt hinter dem Magen das stark geschwollene verdickte Pankreas zum Vorschein. Duct. choled. anscheinend ohne Steine. 4 cm oberhalb des vorderen Randes findet sich in der vorderen Fläche der Leber eine 5 cm im Durchmesser haltende, leicht prominente, gelblich tingierte Partie.

Revision des nach oben verlagerten, in Nabelhöhe stehenden Wurmfortsatzes ergibt, daß letzterer, hinter dem Coecum gelegen, mit dem distalen Ende an der medialen Seite des Typhlon hervorschaut. Beim Ablösen der App. quillt Eiter aus ihrer Umgebung hervor. Appendix enthält

Striktur 2—3 cm vom proximalen Ende entfernt, distaler Teil mit atrophischer Schleimhaut ist nur wenig dilatiert. Appendix ist nicht perforiert, der Absceß ist ein rein periappendicitischer.

Wurmfortsatz entfernt, Tampon auf die Nahtlinie des Coecum wie auf die verdächtige Leberpartie; unterer Teil der Wunde wird geschlossen.

14. Okt. Keine Schmerzen, aber seit 5 Uhr früh Erbrechen bei circa 130 Puls. Magen wird ausgespült.

16. Okt. Fieber bleibt dauernd hoch, deshalb oberer Tampon entfernt, Schnitt in die mit der vorderen Bauchwand inzwischen verklebte Leber; teils weißgelber, teils dunkler, höchst putrider Eiter entleert. Zunehmender Verfall, Tod am nächsten Morgen 4 Uhr.

Obduktion ergibt Leber von teils weißgelbem, teils braunem Eiter durchsetzt; letzterer stammt aus den thrombosierten Aesten der Vena portae. Der Stamm der Vena portae ist hinter dem Pankreas 7 cm lang in einen mehrere Finger dicken kolossalen, mit Jauche gefüllten Hohlraum verwandelt, dessen Wandung schwarz ist; rings um diesen nicht perforierten Hohlraum finden sich multiple Eiterherde.

Vom Eintritte der Vena mesent. sup. an ist der Thrombus nicht mehr zerfallen.

Dr. med. Z., aufgenommen 9. Okt. 1903.

Pat. stammt aus gesunder Familie, war früher stets gesund. Im Jahre 1892 Infektion mit Lues; energische Behandlung. 1897 Ulcus am rechten Oberschenkel, das mit blasser strahliger Narbe heilte. Wiederholte leichte Attacken von Malaria seit 1893 (Aufenthalt in den Tropen).

Vor 10 Monaten setzte plötzlich ein heftiger Schmerzanfall in der rechten Oberbauchgegend ein; derselbe verschwand sehr rasch wieder. Dabei hatte Pat. heftiges Erbrechen, Stuhldrang und Abgang von zahlreichen Flatus.

Derartige Anfälle kehrten circa 7—8-mal wieder; oft lokalisierten sich die Schmerzen um den Nabel herum.

Die letzte Attacke setzte am 20. Sept. ein, sie war excessiv schmerzhaft; Pat. erholte sich nicht wieder von derselben, er bekam Schüttelfröste und hohes Fieber (39—40,4) mit nachfolgenden profusen Schweißausbrüchen; langsam entwickelte sich Ikterus. Die Diagnose wurde mit voller Sicherheit auf Choledochusstein gestellt, Pat. zur Operation nach Jena geschickt.

St. praes. Kräftiger Mann, leicht ikterisch, Leber nicht vergrößert, wohl aber große Milz. Bauch nicht aufgetrieben. Schmerz bei Druck auf die Gallenblasengegend nicht erheblich. Urin ohne Eiweiß. Ordination: Jodkali, Operation abgelehnt.

Verlauf: In den ersten 8 Tagen noch hohes Fieber, dann sank die Temperatur auf 38,0 abends, stieg nur noch einmal auf 39,2. Ikterus nahm ab, Schüttelfröste wurden seltener, doch lag der Appetit gänzlich darnieder, Stimmung sehr schlecht.

Deshalb Translozierung in einen Badeort zwecks Schmierkur. Der dortige Arzt teilte am 4. Nov. folgendes mit: „Pat. fiebert hier hoch weiter. Leber nicht vergrößert, doch steht das Organ hoch infolge starken Meteorismus. Zu Anfang bestand Diarrhoe und Druckempfindlichkeit über den ganzen Leib; jetzt hat sich dieselbe mehr unter den linken Rippenbogen konzentriert, dort fühlt man eine undeutliche Resistenz; eine Dämpfung besteht daselbst nicht. Da ein eitriger Prozeß im Abdomen

vorliegen kann, so vermeide ich Kalomel, das mir sonst gelegentlich bei fieberhaft verlaufenden, auf Syphilis beruhenden Lebererkrankungen gute Dienste geleistet hat, dagegen halte ich Sublimatinjektionen, wenn Darmsyphilis eine Rolle dabei spielt, für geeignet, das Fieber zu beeinflussen; Schmierkur erscheint mit Rücksicht auf die mit den Bädern verknüpften körperlichen Bewegungen kontraindiziert zu sein."

Wenige Tage später fiel die Temperatur mehr und mehr ab bis auf 37,2 abends, aber Pat. wurde immer schwächer. Mit Rücksicht auf die Resistenz links oben ließ ich ihn wieder zurück nach Jena kommen, zumal inzwischen Eiweiß im Urin aufgetreten war.

Am 19. Nov. wieder aufgenommen klagte Pat. über Schmerzen mehr in der Unterbauchgegend; Ikterus war gänzlich verschwunden, aber es fand sich ziemlich viel Eiweiß im Urin. 5 Tage lang war der Kranke gänzlich fieberfrei, hatte sogar subnormale Temperatur. Dann ging das Thermometer abends wieder auf 37,6, es stellte sich von neuem Gelbsucht ein. Pat. bot mehr und mehr das Bild der allgemeinen Sepsis, er wurde benommen, litt an Durchfällen, ging endlich am 2. Dez. nach längerem Todeskampfe zu Grunde.

Die Obduktion ergab folgendes:

Drei flache linsengroße Eiterherde unter dem Peritoneum der oberen Leistengegend. Im Becken bräunliche, leicht trübe Flüssigkeit (200,0). Wurmfortsatz schiefergrau, gegen das anliegende Bindegewebe hin mit einem länglichen erbsengroßen Durchbruche versehen; letzterer kommunizierte mit einem kleinapfelgroßen hinter dem Coecum gelegenen Eiterherde. Perforationsstelle der Appendix befindet sich dicht am Coecum. Rings um letzteres ist das Mesenterium narbig verdickt, in ihm liegen fern vom Abscesse ein halbkirschen- und ein kirschengroßer, leicht höckeriger Kalkbrocken (verkalkte Kotsteine). Der Pfortaderast der Vena mesent sup., der zum Wurmfortsatze führt, in ganzer Länge verengt, in seiner Wand verdickt, vaskularisiert und bis an den Absceß mit stellenweise rötlich-grau weichen Thrombusmassen versehen.

Leber am Eintritte des Lig teres einige umschriebene erbsengroße Eiterherde unter der Kapsel darbietend, Lig hepato-duodenale verkürzt und stark verdickt. Beim Versuche, es zu durchschneiden, entleert sich eine beträchtliche Menge grünlichen Eiters aus dem Gallengange. In der Pfortader ein graugelber brüchiger, das Lumen verlegender Thrombus. Ein hühnereigroßer, grünliche flottierende Gewebszotten beherbergender Eiterherd im Lig. hepato-duodenale; Ductus cysticus und choledochus inmitten dieses Eiterherdes flottierend, die Wand dieser Gänge mehrfach durchbrochen.

Leber mäßig groß, ziemlich dick; der rechte Lappen direkt neben dem oberen Ende der Hohlvene im Umfange einer Walnuß flach vorgewölbt, beim Einschneiden von einer großen Zahl erbsen-schlehengroßer, grüngelben Eiter enthaltenden Hohlräume durchsetzt; in beiden Lappen stellenweise flach gelbe Verwölbungen, die beim Einschneiden grüngelben Eiter entleeren.

Leber selbst etwas derb, Läppchen deutlich orangegelb, ikterisch; zerstreute, zum Teil größere Gruppen bildende Eiterherde im Innern des Organes.

Pfortader verdickt, grau; im Innern der Leberäste grünlich-gelbe, eitrig erweichte Thromben. In den Lebervenen im Innern des Organs lose liegend weiche, von Eiterstreifen durchsetzte Thrombusmassen.

Beide Kranke hatten retrocökal gelegene Eiterherde, daher der völlig kachierte Verlauf der Appendicitis, wie er hier noch in weiteren Fällen beobachtet ist (eine Kranke litt 45 Jahre an einer solchen verkappten Appendicitis, bis die Diagnose durch das Auftreten eines großen retroperitonealen Abscesses gestellt wurde), ohne daß Verdacht auf Lues hepatis vorlag.

Bei dem zuerst erwähnten Patienten Pohlmann war dieser Verdacht auf Lues auch nur ein geringer; er leugnete jede Infektion, aber er war 27 Jahre alt und noch Junggeselle, da mußte man an Lues denken, zumal Patient von Appendicitis durchaus nichts wissen wollte, so viel er auch examiniert wurde. Niemals Leibschmerzen, das war seine beständige Antwort.

Der unglückliche Kollege hat mir außerordentlich viel Sorge gemacht; er war aus dem Auslande mit der strikten Diagnose: „Choledochusstein" zur Operation hierher geschickt; ich lehnte dieselbe ab, weil Schmerz in der Gallenblasengegend trotz 7mal wiederholter Attacken ohne Ikterus gefehlt hatte; die Cholecystitis, der erfolglose Anfall macht doch für gewöhnlich Schmerz und Auftreibung des Leibes. Hätte Patient von Anfang an bei jeder Attacke Ikterus gehabt, so lag die Sache schon etwas anders; immerhin war auch dann die Diagnose noch unsicher genug.

Zunächst hielt ich an Lues hepatis fest; dann glaubte ich neben derselben an Ulcus der kleinen Kurvatur, weil oben links unter dem Rippenbogen eine schmerzhafte Resistenz aufgetreten sein sollte. Ich fand nichts mehr von derselben, glaubte sogar noch an Erfolg der antiluetischen Kur, als Patient, hierher zurückgekehrt, frei von Fieber und von Ikterus war.

Jetzt klagte er zuerst über Schmerzen in der Unterbauchgegend; ich erinnerte mich der ersten Anfälle mit dem Schmerze „um den Nabel herum", beim Appendix im kleinen Becken ja eine ganz gewöhnliche Klage, recherchierte jetzt nach Appendicitis, aber ohne jeden Erfolg; Patient lehnte selbst jeden Verdacht auf Appendicitis ab. So ging er ohne sichere Diagnose zu Grunde. Helfen hätte ich ihm selbstverständlich nicht mehr können, auch wenn ich gleich nach der ersten Aufnahme Laparotomie gemacht hätte; damals bestand sicher schon Thrombophlebitis venae port. und Eiterung in der Leber; ich hätte ohne sicheres Resultat die Bauchhöhle wieder schließen müssen, dadurch eine für einen Arzt ganz besonders peinliche Situation geschaffen — jetzt hing er sich an die falsche Diagnose Lebersyphilis, er hoffte auf Rettung bis zum letzten Atemzuge.

Selbstverständlich wird man bei allen möglichen anderen Krankheiten, die zu Ikterus führen, in der gleichen mißlichen Lage sein, wenn der Kranke gleichzeitig Lues gehabt hat, doch will ich nicht weiter auf diese Materie eingehen.

Hinweisen möchte ich zum Schlusse nur noch darauf, daß, weil Leberlues öfter schmerzlos verläuft — ob die mit Fieber einhergehende auch gelegentlich schmerzlos ist, das weiß ich nicht, halte es aber für möglich — man bei schmerzlos verlaufenden Leber- und Gallenblasenaffektionen nicht immer Gallensteine ausschließen und an Lues denken darf, wie das schon zum größten Nachteil für den Kranken geschehen ist. Man muß sich erinnern, daß zwar für gewöhnlich die Cholecystitis infolge von Steinen Anfälle von Schmerzen hervorruft, daß aber auch Ausnahmefälle vorkommen, in denen weder der ruhende Gallenblasenstein, obwohl er hohes Fieber verursacht, noch der den Ductus cysticus passierende und in den D. choledochus eintretende Stein irgendwelche Schmerzen verursacht. Zum Beweis zwei typische Fälle:

Herr S., 48 J. alt, aufgenommen 17. April 1902.

Vor 20 Jahren leichte Blinddarmentzündung, 5 Tage lang dauernd, kein Fieber. Vor 10 Jahren schweres Magenleiden, so daß Ulcus ventriculi diagnostiziert wurde seitens einer Autorität auf dem Gebiete der Magenkrankheiten; lang dauernde diätetische Behandlung. Danach vollständig gesund bis Anfang 1902. Damals begann Herr S. zunächst leicht, dann immer stärker zu fiebern, ohne daß irgendwelche Schmerzen bestanden. Die Temperatur stieg bald jeden Abend auf 39,5, während morgens 38,5 gemessen wurden; man konstatierte eine große Milz, dachte deshalb an Typhus, obwohl Durchfall und Roseolae fehlten. Es wurden mehrere interne Kliniker zugezogen; man ließ nach einigen Wochen die Diagnose auf Typhus fallen, sprach, weil jetzt das Fieber intermittierend wurde, von chronischer Sepsis, deren Ausgangspunkt aber unklar war.

St. praes. Heruntergekommener Mann, Puls auch morgens bei geringem Fieber 120, leidlich, dann Sensorium frei, abends dagegen bei 39,5 Temp. Delirien, extreme Schwäche. Objektiver Befund ganz negativ, nur Milz vergrößert. Urin frei von Eiweiß und Zucker. Nirgends Schmerzempfindungen bei Druck. Weder Erbrechen noch Durchfall; kein Ikterus.

19. April Schnitt durch Rectus abd. dextr. Appendix hat im distalen Teile dicht vor ihrem Ende die typische ringförmige Einschnürung; sie leidet an Appendicitis granulosa, ist aber nicht verwachsen. Exstirpation. Gallenblase zwerchsackförmig; ihr unterer, etwas sukkulent aussehender Teil enthält in serös-eitriger Flüssigkeit ca. 100 mittelgroße Steine, im oberen Abschnitte der Gallenblase finden sich 5 Steine von gleicher Größe. D. cysticus normal. Exstirpation der Gallenblase nicht leicht, weil Leber sehr klein, Operationsterrain sehr tief liegt. Umwickeltes Rohr auf das Lager der Gallenblase. Naht.

Züchtung des Gallenblaseninhaltes ohne Erfolg (Dr. Grohé).

Verlauf: Fieber wie abgeschnitten, abends 37,0, Puls 104. Am nächsten Morgen Temp. 36,5, Puls 110. Große Schwäche, kein Erbrechen. Abends 37,0, Puls 120.

21. April morgens 37,3, Puls 120. Nachmittags unter zunehmendem Verfalle völlig schmerzlos Exitus.

Obduktion ergab neben Lungenödem nur ein kleines Ulcus auf der Aortenfläche des großen Bicuspidalsegels, Bauchhöhle völlig intakt; irgend ein Grund für das frühere Fieber wurde nicht gefunden. Milz groß, 159 : 102.

Dieser Kranke bot so unsichere Erscheinungen, daß ich eigentlich nur deshalb von den behandelnden Aerzten zugezogen wurde, damit „alles für den Patienten geschehen sei". Ich fand denselben leise delirierend, extrem geschwächt; eine Diagnose war nicht gestellt worden. Das geheilte Ulcus ventriculi sprach für Gallensteine, da tiefgreifende Ulcera wenigstens selten so heilen, daß gar keine Störungen restieren. Sodann mußte man mit den Konsequenzen der einstigen Appendicitis rechnen; es fehlten aber Erscheinungen von seiten des Abdomens vollständig. Natürlich dachte ich auch an Tuberkulose und Lues, entsprechend dem alten Satze, daß man bei unklaren fieberhaften Krankheiten immer zuerst an Tuberkulose, sodann an Lues, endlich an Aktinomykose denken soll; für alle drei Infektionskrankheiten ließ sich kein Anhaltspunkt finden. Die Aerzte blieben bei Sepsis infolge von Ulcus ventriculi als der wahrscheinlichsten Diagnose. Dieser Ansicht konnte ich absolut nicht beitreten. Weil der Puls zwar rasch, aber leidlich voll war, schlug ich Klarstellung des Falles durch operativen Eingriff vor; ich wollte einen sehr intelligenten Herrn, von dessen Leben das Wohl und Wehe eines ganzen Ortes abhing, nicht zu Grunde gehen lassen, ohne das letzte versucht zu haben. Die Operation ergab als einzige Ursache des seit 4 Monaten dauernden Fiebers eine Cholecystitis infolge von Steinen; die Appendicitis war unzweifelhaft verheilt.

Mikroorganismen wurden im Inhalte der Gallenblase nicht gefunden.

Daß trotzdem die Cholecystitis die Ursache des Fiebers gewesen war, das bewies der weitere Verlauf des Falles. Nicht bloß am Tage der Operation, sondern auch am nächsten war die Temperatur, die bis dahin stets auf 39,5 gestiegen war, eine ganz normale. Um Kollaps handelte es sich nicht, da Patient sehr wenig Blut verloren hatte. Schließlich wurde auch durch die Obduktion gar kein Grund für das frühere Fieber gefunden, da ein Ulcus auf der Aortenfläche des großen Bicuspidalsegels schwerlich jemals Fieber verursachen wird. Der Milztumor sprach für chronische Sepsis und diese Sepsis war von der Gallenblase ausgegangen, die wohl unzweifelhaft einst Mikroorganismen beherbergt hatte; jetzt waren sie freilich verschwunden. Diesen Kranken hätte man natürlich durch rechtzeitige Operation retten können, aber er bot in der Tat anscheinend gar keine Indikationen für eine Operation, so daß niemand das Recht hat, einen Stein auf die behandelnden Aerzte zu werfen.

Hier war die Lues als ätiologisches Moment gewissermaßen nur gestreift worden; ausgiebiger mußte sie berücksichtigt werden in folgendem Falle:

No. 340. Frau B. aus Rußland, aufgenommen 21. Juni 1901.

Die früher ganz gesunde Frau bekam am 2. Nov. 1900 zuerst Hautjucken; sie fieberte 8—10 Tage lang bis 39,0, der Harn wurde dunkel, ohne daß Schmerzen und Ikterus auftraten. Ende November weißer Stuhl-

gang und gelbliche Gesichtsfarbe. Vom Beginn des Dezembers bis Mitte Januar 1901 fieberte Pat. bis 39; gewöhnlich war die Temperatur mittags am höchsten, um gegen Abend abzufallen; niemals Schmerzen, nur Druck in der Herzgrube. Nach Aufnahme von Eiern Druck stärker, dann gelegentlich auch Erbrechen, worauf Schweiß und Temperaturabfall erfolgte. Februar und März waren leidlich, Ikterus verschwand fast vollständig. Im April neue Fieberanfälle, Mai und Juni in Karlsbad, hier nur 8 Tage ohne Fieber, niemals Schmerz.

St. praes. Starker Ikterus, Leberdämpfung 18 cm, kein Tumor fühlbar; Urin frei von Eiweiß. Pat. ganz munter während der fieberfreien Zeiten.

29. Juni 1901. Inzision. Graue Plaques auf der Leberoberfläche, gespalten, kein Eiter. Gallenblase mit Quercolon, Netz und Magen ausgedehnt verwachsen, schaut eben unter der Leber heraus; großer Stein im Duct. choledochus fühlbar. Gallenblase enthält Eiter, D. cysticus ist unten obliteriert, oben zerfallen; er wird samt Gallenblase entfernt. D. choled. gespalten, fast walnußgroßer Stein extrahiert, Naht. Umwickeltes Rohr. Bact. coli im Choledochus. Ungestörter Verlauf, nur zuerst Symptome von Dilatatio ventriculi. 26. Aug. 1901 geheilt. Laut Brief vom Januar 1904 völlig gesund.

Der Ehemann der Patientin litt an Tabes, der Gedanke lag nahe, daß Lues hepatis im Spiele sei. Die russischen Aerzte hatten absolut Gallensteine ausgeschlossen, die Karlsbader desgleichen, letztere schickten Patientin nach Jena, damit der Fall klargestellt würde. 8 Tage lang wurden hier diagnostische Erörterungen angestellt, umsonst; der Probeschnitt wurde nötig; er ergab das erwähnte interessante Resultat. Der Stein war nicht als kleinstes Konkrement in den D. choledochus geraten und dort weiter gewachsen; unter diesen Umständen wäre dauernde Schmerzlosigkeit nicht besonders auffallend gewesen. Der Stein der Patientin war im November 1900 aus seinem Lager im D. cysticus, wohin er gleichfalls völlig schmerzlos gelangt war, durch erfolgreichen Anfall in den D. choledochus geworfen worden. Das bewies mit voller Sicherheit der Befund im D. cysticus: Zerfall desselben oben in ganzer Ausdehnung, Obliteration nach der Gallenblase zu. Und dieser Anfall war vollkommen schmerzlos verlaufen! kaum glaublich und doch wahr. Daß man bei einem solchen Verlaufe des Gallensteinleidens, bei der Tabes des Ehemannes, an fieberhaft verlaufende Leberlues denken mußte, das liegt auf der Hand. Dagegen sprach nur der Umstand, daß alle Kinder der Kranken kräftig entwickelt zur Welt gekommen, Aborte nicht erfolgt waren. Freilich als ich die grauen Plaques auf der Leber sah, glaubte ich zunächst wieder an Lues; sie hatten nichts zu bedeuten. Die Leber von Kranken mit Choledochusstein sieht oft etwas wunderlich aus; gelbe, graue Knötchen, Buckel u. s. w. — nach dem Tode ist sowohl Farbe als Konsistenz der Leber verändert — treten neben größeren verfärbten Partien hervor; man muß sich hüten, Schlüsse daraus zu ziehen; alle diese Anomalien verschwinden, nachdem der Stein entfernt ist.

Auch bei meiner Kranken war die Leber relativ gesund, obwohl wir Bact. coli im Choledochus fanden; Patientin genas rasch, ohne daß der D. hepaticus drainiert wurde, sie erfreut sich noch heute der besten Gesundheit. Hätte man hier die Diagnose auf Lues festgehalten oder überhaupt den Gallenstein ausgeschlossen, so wehte wohl längst der Wind über ihr Grab.

In vorstehendem Aufsatze sind wesentlich Ausnahmefälle geschildert worden. Raritäten haben klinisch keinen großen Wert, aber ohne Kenntnis derselben geraten wir in Gefahr, allzu sichere Diagnosen zu stellen, während Vorsicht gerade auf dem Gebiete der Lebererkrankungen dringend indiziert ist. Dieselben sind noch durchaus nicht nach allen Seiten klargestellt; wir haben noch sehr viel auf diesem Gebiete zu erforschen und zu lernen.

Jena, den 16. August 1904.

Fig. 1.

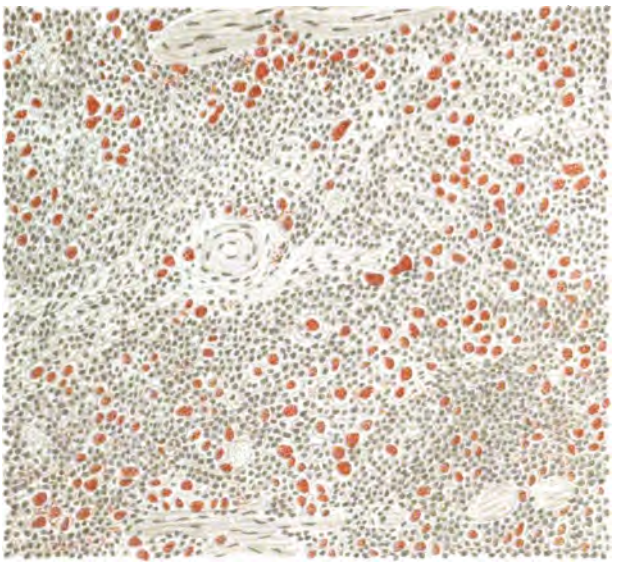

Fig. 4.

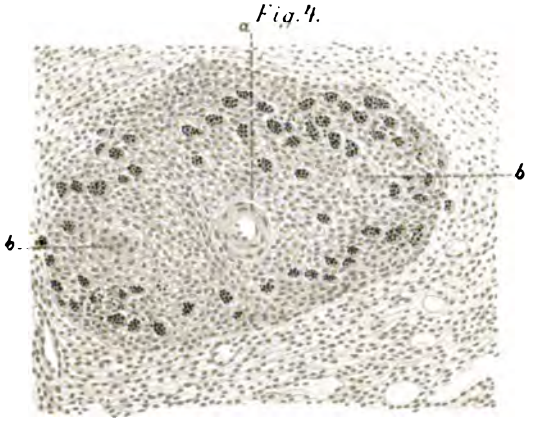

Fig. 5.

Fig. 7.



Fig. 5.

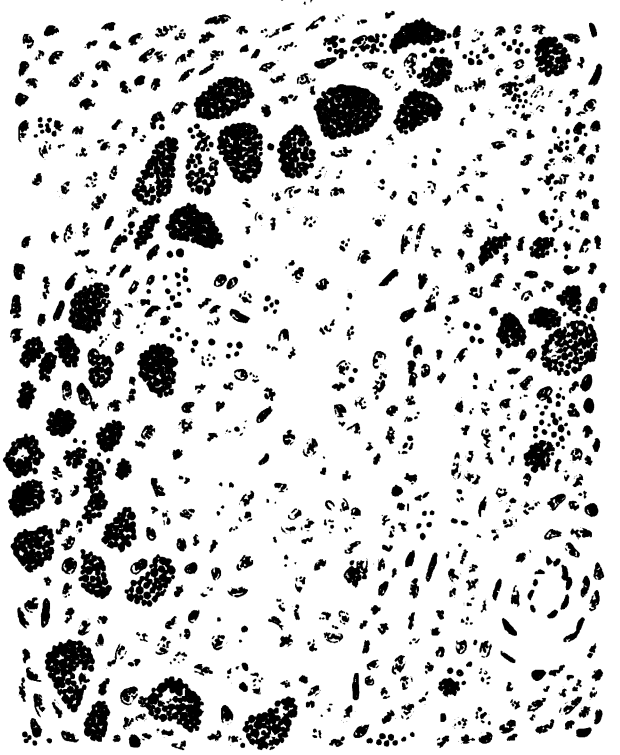

Fig. 6.



Fig. 1.



Fig. 4.

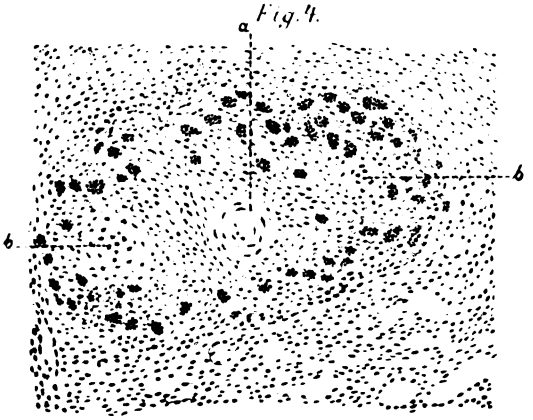

Fig. 3.

Fig. 7.



Fig. 11.



Fig. 14.



Aus der chirurgischen Klinik in Leipzig.

Nachdruck verboten.

II.

Experimentelle Untersuchungen über die Einwirkung der Röntgenstrahlen auf innere Organe.

Von

Dr. **H. Heineke,**

Assistent der Klinik.

(Hierzu Tafel I und II.)

Schon kurze Zeit nach Beginn der praktischen Anwendung der Röntgenstrahlen in der Medizin sind die krankhaften Veränderungen, die die Strahlen auf der Haut des Menschen nach längerer Einwirkung hervorrufen, bekannt geworden; die ersten Mitteilungen über die Hautwirkung der X-Strahlen stammen schon aus der zweiten Hälfte des Jahres 1896 und bald darauf haben ja auch die ersten therapeutischen Versuche begonnen (FREUND).

Von einer Einwirkung der Röntgenstrahlen auf innere Organe ist überhaupt außerordentlich wenig die Rede gewesen; und doch sollte man erwarten, daß die alles durchdringenden Strahlen, die sogar die Haut an der Austrittsstelle zu verändern im Stande sind, auch die Gewebe im Inneren des Körpers nicht ganz unberührt lassen. Es ist wohl sehr wahrscheinlich, daß die Aufmerksamkeit der Forscher auch auf Symptome von seiten innerer Organe gerichtet gewesen ist, nachdem die Hautläsionen einmal bekannt geworden waren. Aber tausendfältige Erfahrungen haben scheinbar immer wieder gelehrt, daß Bestrahlungen auch von langer Dauer keine Erscheinungen hervorrufen, die auf eine Alteration innerer Organe zu beziehen wären. Würden auch innere Organe durch die Strahlen geschädigt oder sonstwie verändert, dann hätten eigentlich gerade die ersten Jahre der Röntgenära in der Medizin ausgiebige Erfahrungen liefern müssen, weil man damals, noch mehr oder weniger unbekannt mit den verderblichen Folgen für die Haut, mit den Strahlen sehr sorglos umging und selbst stundenlange Exposition nicht scheute.

Nun sind ja freilich einige klinische Beobachtungen mitgeteilt worden, vor allem von französischer Seite, die von den betreffenden Autoren als Beweis einer Einwirkung der Strahlen auf innere Organe angesehen wurden. OUDIN, BARTHÉLEMY und DARIER [1]) haben schon vor Jahren das diesbezügliche Material zusammengestellt. Die allerverschiedensten Symptome werden da auf die Bestrahlung zurückgeführt: Erbrechen, Durchfall, Verdauungsstörungen; unerträgliches Herzklopfen, Irregularität des Pulses, Angstgefühl, Herzdruck; Kopfschmerzen, Schlaflosigkeit; Störungen in der Harnentleerung, Menstruation, Schwangerschaft; Wirkungen ähnlich dem Sonnenstich u. a. m. (OUDIN und BARTHÉLEMY, GASTON SEGUY und QUÉNISSET, AUSSET, WALSH, zitiert nach FREUND [2])). Auffallend oft kehren in den genannten Publikationen die Symptome von Seiten des Magendarmkanals wieder, Erbrechen, Koliken, Durchfall, Erscheinungen, die z. T. monatelang angehalten haben sollen; OUDIN, BARTHÉLEMY und DARIER sprechen von „visceralen Zufällen", die sie auch in einer späteren Publikation [3]) wieder erwähnen und auf eine Beeinflussung des Sympathicus zurückführen wollen.

In Deutschland hat man sich allen diesen Beobachtungen gegenüber sehr skeptisch verhalten und hat die „visceralen Zufälle" wohl meist als Erscheinungen neurasthenischer oder hysterischer Natur angesehen. In der deutschen Literatur findet sich aus der ganzen Zeit seit Aufnahme des Röntgenverfahrens kaum eine Mitteilung, die von einer Beeinflussung innerer Organe Kenntnis gibt. GOCHT [4]) erwähnt zwar das Auftreten von Kopfschmerzen nach Bestrahlungen des harten Gaumens, führt dieselben aber selbst mehr auf die Nebenumstände als auf die Bestrahlung selbst zurück.

Die therapeutischen Versuche, die bei den verschiedensten Leiden an inneren Organen unternommen wurden und von denen sicher nur der kleinste Teil veröffentlicht worden ist, haben größtenteils ebensowenig sichere Anhaltspunkte für das Auftreten einer Reaktion von Seiten innerer Organe ergeben. Hat die Röntgentherapie schon bei tiefliegenden Carcinomen fast immer versagt, so hat man sich bei anderen Erkrankungen innerer Organe meist noch mehr von dem Fehlen jeder Einwirkung überzeugen müssen. Die Berichte französischer Autoren über die Heilung von Lungentuberkulose und Pneumonie durch Röntgenstrahlen, über die günstige Beeinflussung der tuberkulösen Peritonitis, über die Beschleunigung der Frakturheilung und anderes [5]) sind bei

1) OUDIN, BARTHÉLEMY und DARIER, Ueber Veränderungen an der Haut und den Eingeweiden nach Durchleuchtung mit X-Strahlen. Monatshefte f. prakt. Dermatologie, Bd. 25.

2) FREUND, Radiotherapie.

3) La Radiographie, 1900, 39; zitiert nach FREUND.

4) GOCHT, Handbuch der Röntgenlehre.

5) Literatur bei FREUND, p. 244/45.

uns wohl mit Recht zweifelnd aufgenommen worden; ein Teil der genannten Publikation läßt entschieden die nötige Kritik vermissen.

Nur in einer Beziehung scheint eine Tiefenwirkung der Strahlen sicher festzustehen: Schmerzen der verschiedensten Art (Neuralgien, schmerzhafte Gelenkleiden, Schmerzen bei inoperablen Tumoren) werden häufig günstig beeinflußt und in vielen Fällen sogar ganz prompt beseitigt (STEMBO, FREUND, GRUNMACH u. A.). Genaueres über die Unterlagen dieser analgesierenden Wirkung der X-Strahlen ist bis jetzt aber nicht bekannt geworden.

Zweifellos festzustehen scheint endlich auch die Tatsache, daß manche Fälle von Leukämie und Pseudoleukämie durch die Strahlen der Röntgenröhre in günstigem Sinne beeinflußt werden können. Die zuerst von SENN[1]) unternommenen Versuche der Leukämiebehandlung sind von einer Reihe anderer Autoren wiederholt worden und in der Tat scheint in mehreren Fällen eine der Heilung nahekommende Besserung erzielt worden zu sein. [BRYANT und CRANE[2]), FINCH[3]), AHRENS[4]), KRONE[5]) und BOZZOLO[6]).]

SENN führt seine therapeutischen Erfolge auf eine Abtötung der Leukämiemikroben durch die Röntgenstrahlen zurück und AHRENS scheint ihm in diesem Gedankengange folgen zu wollen. Die Herbeiziehung der hypothetischen Leukämieparasiten scheint mir aber unnötig; ich hoffe, durch die Resultate der vorliegenden Arbeit eine ungezwungenere Erklärung der therapeutischen Erfolge SENNS und seiner Nachfolger anbahnen zu können.

Die experimentellen Arbeiten über die physiologische Wirkung der Röntgenstrahlen beschäftigen sich zum großen Teile ausschließlich mit den Veränderungen der Haut, deren Kenntnis heute bereits so weit gefördert ist, daß man von einem gewissen Abschluß sprechen kann. Auch die Wirkung, die die Röntgenstrahlen auf Bakterien ausüben und ihre Einwirkung auf die elementaren Lebensvorgänge des Protoplasmas, die an Protozoen und niederen Pflanzen studiert wurde,

---

1) SENN, Case of splenomedullary leukaemia successfully treated by the use of the Röntgen ray. Med. Record, 1903, Aug. 22.

2) BRYANT und CRANE, Two cases of splenomedullary leukaemia; treatment and recovery. Med. Record, 1904, April 9.

3) FINCH, A case of Hodgkins disease treated by X-rays. Med. Record, 1904, May 14.

4) AHRENS, Ueber einen Fall von Heilung einer schweren lienalen Leukämie mit großem Milztumor durch Röntgenstrahlen. Münch. med. Wochenschr., 1904, 24.

5) KRONE, Ueber die Einwirkung der Röntgenstrahlen auf innere Organe. Münch. med. Wochenschr., 1904, 21.

6) BOZZOLO, Sull'azione dei raggi X sugli organi leucopoietici. Giorn. della R. Accad. di Med. di Torino, 1904, 7—8.

sind durch zahlreiche Arbeiten gut bekannt [1]). Sie sind aber für unser Thema vorläufig kaum zu verwerten.

Dasselbe gilt auch für die Versuche von TARKHANOFF und von SABRAZÈS und RIVIÈRE, die an Kaltblütern experimentiert haben.

Eingehender zu besprechen sind hier nur die wenigen Arbeiten, die sich mit den inneren Organen von Säugetieren beschäftigen. RODET und BERTIN [2]) haben bei Tieren Lähmungen und Krämpfe mit tödlichem Ausgang nach der Bestrahlung gesehen, und bei der anatomischen Untersuchung Meningomyelitis, d. h. Verlötung und Verdickung der Meningen und Kongestion im Rückenmark gefunden. Genaueres geht aus der kurzen Mitteilung von RODET und BERTIN [3]) nicht hervor; es ist nicht einmal gesagt, um welche Tierspecies es sich gehandelt hat.

OUDIN und BARTHÉLEMY [4]) erwähnen nur kurz, daß sie bei einem Meerschweinchen nach der Bestrahlung Paraplegien gesehen haben. KIENBÖCK [5]) experimentierte an Meerschweinchen und Mäusen. Zwei je 8 Stunden bestrahlte Meerschweinchen boten außer einer Dermatitis keine Erscheinungen. Anders aber die Mäuse, die KIENBÖCK schon nach einstündiger Bestrahlung am 3. oder 4. Tage zu Grunde gehen sah. Die Tiere verhielten sich am 2. oder 3. Tag nach einem Latenzstadium mit normalem Verhalten auffallend ruhig, hielten die Augenlider fast immerfort geschlossen, fraßen wenig, — manche zeigten später spastische Parese der Extremitäten —, die Wirbelsäule wurde auch beim Laufen kyphotisch gekrümmt gehalten und endlich verendeten die Tiere unter ganz geringfügigen, rasch vorübergehenden Zuckungen; die Reflexerregbarkeit schien zu keiner Zeit erhöht zu sein, sondern es bestand ein somnolenter Zustand, zuweilen durch mehrere Tage. Die Todesursache läßt KIENBÖCK dahingestellt; er vermutet eine Entzündung im Centralnervensystem oder eine Toxinbildung in dem lädierten Gewebe der Haut und Allgemeinintoxikation des Organismus durch Uebertritt dieser Toxine in den Kreislauf. Histologische Untersuchungen hat KIENBÖCK nicht gemacht [6]).

Auch SCHOLTZ [7]) hat nur wenige Versuche über die Einwirkung der Röntgenstrahlen auf innere Organe angestellt. Bei zwei Kaninchen

---

1) Litteratur bei FREUND, p. 251 u. ff.; siehe auch PERTHES, Deutsche Wochenschr., 1904, 17, 18.

2) Citiert nach FREUND.

3) RODET und BERTIN, Gazette des hôpitaux, 1898.

4) OUDIN, BARTHÉLEMY und DARIER, l. c.

5) KIENBÖCK, Zur Pathologie der Hautveränderungen durch Röntgenbestrahlung bei Mensch und Tier. Wiener med. Presse, 1901, 19.

6) Erwähnenswert ist auch ein Experiment KIENBÖCKS an einer Taube, die nach der Bestrahlung außer dem Ausfall der Federn abnorm reichliche und flüssige Darmentleerungen aufwies.

7) SCHOLTZ, Ueber den Einfluß der Röntgenstrahlen auf die Haut in gesundem und krankem Zustande. Arch. f. Derm. und Syph., Bd. 59.

bestrahlte SCHOLTZ die obere Bauchgegend 10mal je 10 Minuten aus 15 cm Entfernung; diese Tiere zeigten weder während der Bestrahlung etwas auffälliges, noch ließ die histologische Untersuchung der Bauchorgane (Leber, Milz, Därme) etwas Pathologisches erkennen; die Kaninchen waren 5 Wochen nach beendeter Bestrahlung getötet worden.

Vier Mäuse bestrahlte SCHOLTZ teils einmal, teils mehrmals je $^1/_2$ Stunde aus 20 cm Entfernung; davon gingen vier nach zwei Tagen ein, ohne auffallende Symptome zu zeigen. Bei zwei jungen Kaninchen endlich mit weit offener Fontanelle wurde in gleicher Weise der Schädel bestrahlt. Eines dieser Kaninchen zeigte eine Stunde später eine totale Lähmung beider Hinterbeine und ging in der folgenden Nacht zu Grunde; ein weiteres Tier starb nach 3 Tagen. Bei allen gestorbenen Tieren konnte aber bei der Sektion nichts Abnormes gefunden werden.

Auffallender Weise schließt nun SCHOLTZ aus diesen Versuchen, daß der Tod der Tiere und die Lähmung bei dem einen wahrscheinlich nicht Folge der Bestrahlung, sondern ein zufälliges Zusammentreffen gewesen sei; er glaubt im Gegenteil, daß die Röntgenstrahlen auf innere Organe — Baucheingeweide, Gehirn — im allgemeinen keinen oder nur einen sehr geringen Einfluß auszuüben vermögen. SCHOLTZ's klinische Erfahrungen stehen damit im Einklang.

In letzter Zeit hat eine Mitteilung von ALBERS-SCHÖNBERG [1]), die in unser Kapitel fällt, großes Aufsehen gemacht; ALBERS-SCHÖNBERG hat bekanntlich gefunden, daß männliche Meerschweinchen und Kaninchen nach mehrstündiger Bestrahlung durch Azoospermie steril werden und durch längere Zeit, vielleicht auch dauernd, bleiben. SCHOLTZ [2]) und SELDIN [3]) haben diese Tatsachen jüngst bestätigt.

Wenn ich endlich noch der kürzlich erfolgten Mitteilung von BIRCH-HIRSCHFELD [4]) gedenke, der bei bestrahlten Kaninchen Nekrose der Ganglienzellen in der Retina und sekundäre Sehnervenatrophie zu stande kommen sah, so dürfte alles genannt sein, was über die durch Röntgenstrahlen in inneren Organen hervorgerufenen anatomischen Veränderungen bekannt geworden ist. Nur die Beobachtung von PERTHES [5]) — Wachstumsstörung bei jungen Hühnchen nach Bestrahlung

1) ALBERS-SCHÖNBERG: Ueber eine bisher unbekannte Wirkung der Röntgenstrahlen auf den Organismus der Tiere. Münch. med. Wochenschr. 1903, 43. — FRIEBEN, Hodenveränderungen bei Tieren nach Röntgenbestrahlungen. Münch. med. Wochenschr., 1903, 52.

2) SCHOLTZ, Ueber die Wirkung der Röntgen- und Radiumstrahlen. Deutsche med. Wochenschr., 1904, 25.

3) SELDIN, Dissert. Königsberg, 1904.

4) BIRCH-HIRSCHFELD, Die Nervenzellen der Netzhaut unter physiologischen und pathologischen Verhältnissen mit besonderer Berücksichtigung der Blendung (Finsen, Röntgen, Radium). Münchener med. Wochenschr., 1904, 27.

5) PERTHES, Ueber den Einfluß der Röntgenstrahlen auf epitheliale Gewebe, insbesondere auf das Carcinom. Arch. f. kl. Chir., Bd. 71.

eines Flügels — muß noch erwähnt werden, trotzdem P. nicht an Säugetieren experimentiert hat.

Auf die Resultate der kürzlich von BAERMANN und LINSER[1]) mitgeteilten Stoffwechselversuche, die eine erhebliche Steigerung der N-Ausscheidung bei bestrahlten Menschen ergeben haben, wird weiter unten noch zurückzukommen sein. Die auch von BAERMANN und LINSER erwähnten Experimente von LÉPINE und BOULUD[2]) — Abnahme des Glycogengehalts der bestrahlten Leber — sind mir leider nicht im Original zugänglich gewesen.

Ich bin zu einer erneuten experimentellen Bearbeitung der Frage veranlaßt worden durch eine Mitteilung von LONDON[3]) über die Einwirkung der Radiumstrahlen auf Mäuse. LONDON hat, wie bekannt, gefunden, daß Mäuse schon aus der Entfernung durch mehrtägige Einwirkung der Radiumstrahlen getötet werden. Da nun die physiologische Wirkung der Radiumstrahlen nach verschiedener Richtung der Wirkung der Röntgenstrahlen auf das lebende Gewebe gleicht, (Hautwirkung, Beeinflussung der Cancroide etc.), so schien mir eine Wiederholung der LONDONschen Versuche mit Röntgenstrahlen interessante Ergebnisse zu versprechen[4]).

Der Beschreibung der Versuche möchte ich einige allgemeine Bemerkungen über die Technik vorausschicken.

Das verwendete Instrumentarium bestand aus einem 60 cm Induktor (Kohl), der mit einem rotierenden Quecksilberstiftunterbrecher betrieben wurde; die Unterbrechungszahl betrug ca. 2000 in der Minute. Der Primärstrom wurde so stark gewählt, daß die Röhre hell leuchtete.

Was das Röhrenmaterial anbetrifft, so kamen fast ausschließlich ältere, viel gebrauchte Röhren von VOLTOHM und KOHL zur Verwendung; die Röhrenqualität wurde möglichst hart gewählt, selten mittelweich; die Qualität der Röhren änderte sich aber natürlich bei den lange fortgesetzten Bestrahlungen fortwährend in der einen oder anderen Richtung, so daß exakte Angaben in dieser Beziehung nicht zu machen sind. Aus diesem Grunde habe ich auch auf Prüfung der Röhrenqualität mit dem WALTERschen Instrumente verzichtet. Stets wurde darauf geachtet, daß nur solche Röhren verwendet wurden, die reichlich Röntgenstrahlen aussandten, d. h. den Fluoreszenzschirm gut zum Leuchten brachten.

Anfangs hatte ich große Mühe, stundenlange Bestrahlungen mit 2 bis 3 Röhren durchzuführen, da alle 10—15 Minuten gewechselt werden mußte, wenn die Röhren heiß wurden. Nach einiger Uebung aber gelang es bei passender Regulierung des Primärstromes, die Röhren stundenlang

---

1) BAERMANN und LINSER: Ueber die lokale und allgemeine Wirkung der Röntgenstrahlen. Münch. med. Wochenschr., 1904, 23.

2) LÉPINE und BOULUD. Soc. de biologie, 11. Jan. 1904.

3) LONDON, Berl. klin. Wochenschr., 1903, 23.

4) Die oben genannten Versuche KIENBÖCKS an weißen Mäusen sind mir damals noch nicht bekannt gewesen.

ununterbrochen in Betrieb zu halten. Namentlich mehrere alte und bereits stark geschwärzte Voltohmröhren haben mir gute Dienste geleistet, da ich mit diesen monatelang täglich viele Stunden arbeiten konnte. Waren die Röhren zu hart geworden, so daß Funken übersprangen, so regenerierte ich sie durch kurze Erhitzung auf 100—120° im Trockensterilisator.

Bei einem der letzten Versuche konnte ich eine dieser Röhren durch 15 Stunden ununterbrochen im Gange halten; ich habe mich nach Ablauf dieser Zeit überzeugt, daß die Röhre eine, wenn auch nicht kontrastreiche, so doch durchaus brauchbare Handaufnahme gestattete.

Bei einigen der letzten kurzdauernden Versuche wurde ein 30 cm-Induktor und der Wehnelt-Unterbrecher verwendet; bei den betreffenden Versuchen ist dies jedesmal besonders angeführt.

Ein Chromoradiometer hat mir nicht zur Verfügung gestanden, so daß ich exakte Angaben über die Strahlendosierung nicht machen kann. Ich habe dies allerdings auch nicht sehr bedauert, da das Instrument ja nur die an der Oberfläche zur Wirkung gelangende Strahlenmenge zu messen gestattet, während es mir lediglich auf Tiefenwirkung ankam. Da aber konstante Beziehungen zwischen der Menge des Röntgenlichtes, die auf der Haut und die im Innern zur Wirkung gelangt, bei den vielen Faktoren, die da mitsprechen (Dicke der Haut, Entfernung des betreffenden Organs von der Haut u. s. w.) nicht bestehen, konnte ich auf das Chromoradiometer wohl verzichten. Ich will den Wert des Instrumentes damit durchaus nicht bestreiten.

I.

Im Hinblick auf die Radiumversuche LONDONS waren zunächst folgende Fragen durch das Experiment zu beantworten:

1) Gelingt es, kleine Säugetiere durch langdauernde Bestrahlung mit der Röntgenröhre zu töten?

2) Wenn ja, wodurch wird der Tod dieser Tiere bedingt? und

3) finden sich bei den bestrahlten Tieren anatomische Veränderungen an den inneren Organen?

Versuche an weißen Mäusen.

Die Mäuse befanden sich während der Bestrahlung in einem mit Watte halb gefüllten Glase mit weiter Oeffnung, über die die Röhre gestellt wurde. Die Entfernung des Röhrenglases von den Tieren betrug 15 bis 20 cm. Die Bestrahlung wurde teils in einer Sitzung eine längere Reihe von Stunden fortgesetzt, teils auf mehrere Sitzungen von je 2—3 Stunden an mehreren aufeinanderfolgenden Tagen verteilt; ein Unterschied in der Wirkung wurde dadurch nicht bedingt.

Alle Mäuse, die länger als 5 Stunden bestrahlt wurden, gingen nach 3—11 Tagen zu Grunde. Bei kürzerer Bestrahlung war der Effekt wechselnd; einige Tiere gingen schon infolge einer dreistündigen Bestrahlung ein, während wieder bei anderen das Allgemeinbefinden durch 3-stündige Exposition zunächst nicht alteriert wurde; doch bekamen auch diese nach 2—3 Wochen Dermatitis und starben dann ebenfalls bald, wahrscheinlich infolge der Hautzerstörung. Auf eine

1-stündige Bestrahlung habe ich im Gegensatz zu KIENBÖCK[1]) die Tiere nur mit Haarausfall reagieren sehen.

Während der Bestrahlung war an den Tieren nicht das geringste Abnorme zu sehen; sie verhielten sich auch in den nächsten Tagen — sowohl nach der Bestrahlung in einer wie in mehreren Sitzungen — vollkommen normal, fraßen und bewegten sich wie Gesunde. Das erste Krankheitszeichen war meist das Kleinwerden der Augen und eine gewisse Trägheit der Bewegungen, Symptome, die je nach der Dauer der Bestrahlung nach 2—4 Tagen und später auftraten. Dann wurde das Fell struppig, und die Tiere begannen stark und rapide abzumagern. Die Freßlust war vermindert, die Mäuse saßen ruhig und apathisch zusammengekauert mit stark gekrümmtem Rücken; wenn sie sich weiterbewegten, waren die Bewegungen langsam und träge, die gekrümmte Haltung des Rückens wurde dabei beibehalten, die Hinterbeine nur in ganz kleinen Schritten fortbewegt, so daß ein eigentümlich watschelnder Gang resultierte. Auch KIENBÖCK[2]) hat diese auffällige Haltung der bestrahlten Mäuse gesehen und beschrieben. Ich habe mich aber nie davon überzeugen können, daß sie durch eine Parese der Hinterbeine bedingt war, wie KIENBÖCK angibt. Niemals habe ich eine Lähmung der Extremitäten konstatieren können, trotzdem ausdrücklich auf diesen Punkt geachtet wurde.

Gegen das Ende der Tiere nahm die Apathie immer mehr zu; bei vielen Tieren trat Durchfall auf und die meisten zeigten ein großes Flüssigkeitsbedürfnis; sie stürzten sich sofort, auch wenn sie schon moribund schienen, gierig auf angefeuchtetes Brot. Der Tod erfolgte endlich nach kürzerem oder längerem Coma am 3.—11. Tage. Krämpfe habe ich nie gesehen, auch nicht sub finem.

Deutliche Zeichen von Dermatitis kamen nur bei den Tieren zur Beobachtung. die länger als 10 Tage am Leben blieben. Dann begann Haarausfall und Schmerzhaftigkeit der Haut im Rücken, soweit sich dies bei Mäusen überhaupt feststellen läßt. Ein großer Teil der Mäuse starb aber, bevor makroskopisch auch nur die geringsten Hautveränderungen nachweisbar waren.

Bei der Sektion der gestorbenen Tiere fand sich folgendes: Der ganze Körper extrem abgemagert und fettarm. Am Gehirn nichts abnormes; die Häute weder abnorm blutreich, noch adhärent. Lungen und Herz ohne Besonderheiten. Leber und Nieren vollkommen normal. Därme meist schon vom Duodenum an stark mit flüssigem Inhalt gefüllt und aufgetrieben. Magen leer, Pylorus kontrahiert. Blase meist leer. Die Milz sehr klein und dunkelbraun bis schwarzbraun gefärbt. Follikel auf der Schnittfläche nicht sichtbar.

1) KIENBÖCK, l. c.
2) s. o. p. 24.

Versuchsprotokolle [1])

Versuch 1. Mittelgroße ausgewachsene weiße Maus. Bestrahlt mit mittelweichen Röhren aus 25 cm Distanz 8 Tage lang je 2—$2^1/_2$ Stunden, im ganzen 17 Stunden. Stirbt nach 7 Tagen.

20. Juli 1903: Beginn der Bestrahlung. 23. Juli: Maus anscheinend ganz normal. 25. Juli: Tier matt, apathisch, abgemagert, frißt nicht, kleine Augen. 26. Juli: Sitzt gekrümmt da, sehr elend. 27. Juli: Abends tot gefunden.

Sektion: Milz außerordentlich klein, dunkelbraun. Sonst normaler Befund. Tier hochgradig abgemagert.

Versuch XIV. Kleine männliche Maus. Bestrahlt mit harter Röhre an zwei aufeinanderfolgenden Tagen je 7 Stunden lang, im ganzen 14 Stunden. 15 cm Distanz. Stirbt nach $3^1/_2$ Tagen.

13. Nov. 1903: Beginn der Bestrahlung. 16. Nov.: etwas matt und apathisch, kleine Augen. 17. Nov.: früh tot gefunden. Stark abgemagert.

Sektion: Fettpolster stark geschwunden. Milz klein. Dünndarm stark aufgetrieben und gefüllt. Sonst nichts Abnormes.

Versuch XX. Kleine, weibliche Maus. Bestrahlt mit harter Röhre 7 Stunden ohne Unterbrechung. 15 cm Distanz. Stirbt nach $6^1/_2$ Tagen.

13. Nov. 1903: Beginn der Bestrahlung. 16. Nov.: Tier ganz munter. 18. Nov.: sitzt gekrümmt, apathisch, frißt nicht. 19. Nov.: stark abgemagert, sehr elend. Augen kaum sichtbar. Durchfall. Großer Durst. 20. Nov.: früh tot gefunden.

Sektion: Fettpolster fehlt ganz. Dünndarm fast leer. Dickdarm stark gefüllt mit flüssigem Inhalt. Magen leer. Milz sehr klein, braun.

Versuch XXII. Mittelgroße, männliche Maus. Bestrahlt mit harter Röhre 5 Stunden ohne Unterbrechung. 15 cm Distanz. Stirbt nach 11 Tagen.

13. Nov.: Beginn der Bestrahlung. 18. Nov.: Tier ganz munter, frißt. 20. Nov.: etwas träge, frißt schlecht. 21. Nov.: abgemagert, struppiges Fell, Durchfall. 22. Nov.: sehr apathisch, kleine Augen, gekrümmt sitzend. 23. Nov.: äußerst elend, kann sich nicht aufrecht halten, Haare im Nacken fallen aus. 24. Nov.: tot gefunden.

Sektion: Aufs äußerste abgemagert. Haare auf dem Rücken fallen bei leisestem Zug aus. Milz sehr klein, braun. Magen leer, Pylorus fest kontrahiert. Der ganze Darm durch flüssigen Inhalt stark ausgedehnt.

Versuche an Meerschweinchen.

Die Versuchsanordnung war im ganzen die gleiche wie bei den Mäusen. Die Meerschweinchen befanden sich während der Bestrahlung — meist mehrere Tiere zusammen — in einem oben offenen Holzkasten oder in einem großen Präparatenglas, über dessen Oeffnung in einer Entfernung von 10—25 cm die Röhre gestellt wurde. Auch hier wurde die Bestrahlung teils in einer Sitzung, teils auf eine Reihe von Tagen verteilt in mehreren Absätzen vorgenommen.

---

1) Ich führe stets nur einige Protokolle an. Die Zahl der Versuche beträgt im ganzen über 130.

Bei den Meerschweinchen war die Wirkung der Bestrahlung verschieden nach dem Alter und der Größe der Tiere. Kleine Individuen (bis zu 350 g schwer und durchschnittlich 4—12 Wochen alt) wurden durch mehrstündige Bestrahlung ausnahmslos getötet, und zwar trat der Tod zwischen dem 7.—12. Tage ein. Das Minimum der Expositionszeit, die genügte, um innerhalb dieser Zeit eine tödliche Einwirkung hervorzurufen, betrug 15 Stunden.

Etwas ältere Tiere, bis zu 500 g Gewicht, die mindestens 15 Stunden bestrahlt waren, verhielten sich ebenso nur dann, wenn die Bestrahlung mit ganz harten, aber besonders gut leuchtenden Röhren ausgeführt werden konnte. Bei Verwendung weniger guter und mittelweicher Röhren lebten die Tiere länger, bekamen nach 12—14 Tagen eine ausgebreitete Dermatitis und gingen, offenbar an deren Folgen, nach 3—4 Wochen zu Grunde. Ganz große ausgewachsene Tiere reagierten teils in gleicher Weise, teils starben sie an den Folgen der Dermatitis noch nach 4—6 Wochen und einige wenige große Tiere überstanden selbst eine 15-stündige Exposition dauernd, indem die Dermatitis schließlich ausheilte mit Hinterlassung dauernden Haarverlustes.

Die Erscheinungen waren bei denjenigen Meerschweinchen, die innerhalb der ersten 12 Tage nach der Bestrahlung starben, ganz ähnlich wie bei den Mäusen. Auch hier begannen die Symptome nach einer Latenzzeit von 5—6 Tagen mit dem Kleinwerden der Augen, mit Apathie und verminderter Freßlust. Dann setzte eine Abmagerung ein, die rapid fortschritt und oft ganz enorme Grade erreichte: viele Meerschweinchen verloren innerhalb von 8 Tagen $^1/_8$ des Körpergewichts. Bei denjenigen Tieren, die sofort in einer Sitzung durch viele Stunden (7—15) bestrahlt worden waren, war sogar oft schon nach 24 Stunden eine ganz erhebliche Abnahme des Gewichts ($^1/_{10}$—$^1/_8$) zu konstatieren. Einige dieser Tiere zeigten auch schon direkt nach der Bestrahlung eine auffällige Schlaffheit und Apathie, die sich aber dann nach kurzem wieder hob. Ich lasse es dahingestellt, ob darin schon ein Effekt der Bestrahlung oder nur die Wirkung des langen Zusammengedrängtseins auf engem Raume zu sehen ist.

In den letzten zwei Tagen vor dem Tode saßen die Meerschweinchen wie die Mäuse mit gekrümmtem Rücken und angezogenen Beinen und krochen auch in dieser Haltung eigentümlich watschelnd fort. Die auffallende Haltung hing aber sicher ebensowenig wie bei den Mäusen mit einer Parese der hinteren Extremitäten zusammen; nahm man die Tiere in die Hand, so wurden die Beine prompt und kräftig auf Reizung bewegt.

Gegen das Ende des Lebens fand sich bei den Meerschweinchen endlich noch Durchfall, große Mattigkeit, dann Somnolenz und mehrstündiges Coma. Die Körpertemperatur war meist schon 24 Stunden vor dem Tode auf subnormale Werte gesunken. Krämpfe und Lähmungen

wurden, wie gesagt, nie beobachtet. Bei den am 7., 8. und 9. Tage verendeten Tieren war von Dermatitis in der Regel noch gar nichts zu bemerken; erst vom 10. Tage an, manchmal allerdings noch etwas früher begann eine leichte Schwellung der Haut im Nacken, verbunden mit großer Empfindlichkeit bei Berührung, die dann rasch zunahm. Auch etwas Haarausfall stellte sich gleichzeitig manchmal schon ein.

Auf die Erscheinungen manifester Dermatitis, die bei größeren Tieren am 12.—14. Tage nach der Bestrahlung begannen, brauche ich nicht näher einzugehen; es waren die gewöhnlichen Symptome: Haarausfall, Schwellung und Infiltration der Haut und dann die gerade für das Meerschweinchen charakteristische lamellöse Abstoßung größerer Hautpartien mit den Haaren, die große nässende Wundflächen zurückließ.

Auch bei der Sektion der frühzeitig gestorbenen kleinen Meerschweinchen ergab sich im ganzen derselbe Befund wie bei den Mäusen. Weder an Gehirn, noch an Lunge, Herz, Leber und Niere hat sich etwas Pathologisches nachweisen lassen. Ich habe auch speziell auf die von Rodet und Bertin[1]) erwähnte Meningomyelitis gefahndet, ohne jemals etwas Aehnliches finden zu können. Nur an der Milz und am Darmkanal habe ich ausgesprochene Veränderungen nachweisen können. Die Milz der Tiere ist stets kleiner als normal und oft von auffallend brauner Färbung; auf dem Durchschnitt sind keine Follikel sichtbar. Der ganze Dünndarm und manchmal auch der Dickdarm sind aufgetrieben und mit flüssigem, schaumigem Inhalt gefüllt. Die Serosa des Darmes ist manchmal injiziert. Der Magen ist meist leer, der Pylorus kontrahiert; die Füllung des Darmes beginnt bereits im Duodenum. Am Knochenmark des Femur ist oft der große Blutreichtum auffällig; das Mark hat manchmal etwas gallertige Beschaffenheit. Soviel ich gesehen habe, behalten übrigens auch normale erwachsene Meerschweinchen dauernd rotes Mark in der Diaphyse der Röhrenknochen.

Versuchsprotokolle.

Versuch 31. Mittelgroßes Meerschweinchen, 430 g. Bestrahlt mit harten Röhren aus 20 cm Distanz 4 Tage lang, je 3—8 Stunden, im ganzen $22^1/_2$ Stunden. Stirbt nach 8 Tagen.

8. Dez. 1903: Beginn der Bestrahlung. 9. Dez.: 370 g! Tier etwas matt, frißt schlecht. 10. Dez.: 345 g, Tier ziemlich schwach und apathisch. 11. Dez.: 325 g, zittert, schwach. 12. Dez.: 315 g, trübe Augen. 13. Dez.: 310 g, sitzt gekrümmt, sehr matt. 14. Dez.: 295 g. 15. Dez.: 270 g, Conjunctivitis, sehr schwach. 16. Dez.: 260 g, früh Temperatur 35,3, liegt auf der Seite, abends Temperatur 34,6, stirbt.

Sektion: Extrem abgemagert. Milz klein; Follikel nicht sichtbar. Därme stark gefüllt; Serosa hyperämisch. Sonst normaler Befund.

---

1) Rodet u. Bertin, l. c.

Versuch 33. Kleines männliches Meerschweinchen, 200 g. Bestrahlt mit harter Röhre aus 20 cm Entfernung 4 Tage lang, je 3—8 Stunden, im ganzen 22½ Stunden. Stirbt nach 5 Tagen.

8. Dez. 1903: Beginn der Bestrahlung. 9. Dez.: 175 g, etwas matt, frißt schlecht. 10. Dez.: 180 g, Tier elend. 11. Dez.: 165 g, zitterig. 12. Dez.: 160 g, Tier relativ munter. 13. Dez.: 145 g, sehr schwach, sitzt gekrümmt, abends Temperatur 33,8. 14. Dez.: früh tot.

Sektion: Tier stark abgemagert. Milz sehr klein. Därme mit wenig flüssigem Inhalt.

Versuch 69. Kleines Meerschweinchen, 222 g. Bestrahlt mit harter Röhre aus 25 cm Entfernung 15 Stunden ohne Unterbrechung. Stirbt nach 12 Tagen.

10. März 1904: Beginn der Bestrahlung. 15. März: Etwas matt. 16. März: Wieder ganz munter. 18. März: Gekrümmt sitzend, Haarausfall im Rücken. 19. März: Sehr schwach, Rückenhaut schmerzhaft, 193 g. 21. März: Tier äußerst elend. 22. März: Tier äußerst elend, 146 g. 23. März: 136 g, kann kaum mehr stehen, abends gestorben.

Sektion: Fettpolster fast ganz geschwunden. Leber und Nieren verfettet[1]). Milz sehr klein. Därme wenig gefüllt.

Versuch 11. Großes erwachsenes Meerschweinchen. Bestrahlt mit mittelweichen Röhren aus 10 cm Distanz an 11 Tagen je 2—4 Stunden, im ganzen 26¾ Stunden. Stirbt nach 30 Tagen.

17. Okt. 1903: Beginn der Bestrahlung. 28. Okt.: Tier ganz munter. 30. Okt.: etwas matt, leichter Haarausfall im Rücken, Haut schmerzhaft. 5. Nov.: Haut sehr schmerzhaft, starker Ausfall der Haare. 10. Nov.: Rücken in der oberen Hälfte ganz kahl, Tier ganz munter. 13. Nov.: Tier schwach, lamellöse Abstoßung großer Hautfetzen vom Rücken. 15. Nov.: Tier äußerst elend. 16. Nov.: früh tot.

Sektion: Starke Abmagerung. Magen und Därme leer. Milz klein. Follikel eben angedeutet. Gehirn und übrige Organe normal.

Versuche an Kaninchen.

An Kaninchen wurden nur wenige Versuche über den Effekt langdauernder Bestrahlung angestellt; Versuchsanordnung wie oben. Das Resultat war ähnlich wie bei den Meerschweinchen. Bei jungen, bis ½ Jahr alten Tieren (Gewicht von ca. 1000 g) trat nach 20-stündiger Bestrahlung am 9. oder 10. Tage der Tod ein; ein kleines Tier ging schon nach 4½-stündiger Exposition am 9. Tage ein. Ausgewachsene Kaninchen wurden zunächst in ihrem Allgemeinbefinden gar nicht alteriert, selbst nicht durch 40-stündige Bestrahlung; natürlich bekamen sie aber eine schwere ausgebreitete Hautnekrose, die nach längeren Wochen den Tod an Pyämie herbeiführte.

Bei den jungen am 9. oder 10. Tage gestorbenen Tieren war von Dermatitis noch nichts zu sehen, doch wurden die Haare manchmal schon vom 5.—6. Tage an locker, also früher als bei den Meerschweinchen; die weiteren Erscheinungen waren Abmagerung, Nahrungsver-

1) Ein Befund, der nur in diesem einen Falle erhoben wurde.

weigerung, Apathie, trübe, kleine Augen, dann ziemlich plötzlicher Tod nach kurzem Coma. Auch bei Kaninchen habe ich keine Lähmungen gesehen.

Bei der Sektion fand sich wieder eine ziemlich kleine Milz und die Ausdehnung des Dünn- und Dickdarmes, vor allem des Wurmfortsatzes, durch flüssige Massen. Das Gehirn und die übrigen Organe waren ganz normal.

Versuchsprotokolle.

Versuch 51. Kleines, halbjähriges Kaninchen, 980 g. Bestrahlt mit harter Röhre aus 25 cm Entfernung an 2 Tagen $6^1/_2$ und $13^1/_2$ Stunden, im ganzen 20 Stunden. Stirbt nach 9 Tagen.

2. März 1904: Beginn der Bestrahlung. 3. März: Abends 953 g, Tier ganz munter. 4. März: 957 g. 5. März: 905 g. 6. März: 864 g, Tier munter, frißt. 7. März: 850 g, Haare gelockert. 8. März: 821 g. 9. März: 791 g. 10. März: 707 g, sehr matt. 11. März: 647 g, früh tot.

Sektion: Fettpolster ganz geschwunden. Im Magen wenig flüssiger Inhalt. Pylorus fest kontrahiert. Der ganze Dünndarm vom Pylorus an gefüllt mit schaumigem Inhalt. Wurmfortsatz stark durch Gas aufgetrieben. Dickdarm leer. Milz klein, Follikel auf dem Durchschnitt nicht erkennbar. Gehirn, Leber, Nieren ohne Befund.

Versuch 74. Kleines halbjähriges Kaninchen, 890 g. Bestrahlt mit harter Röhre aus 20 cm Distanz $4^1/_2$ Stunden ohne Unterbrechung. Stirbt nach 9 Tagen. 18. März: Beginn der Bestrahlung. 23. März: Ganz munter, 917 g, nicht weiter beobachtet. 27. März: tot gefunden, 778 g.

Sektion: Darm ziemlich leer und kollabiert. Milz klein. Sonst kein pathologischer Befund.

Versuch 6. Großes, kräftiges, ausgewachsenes Kaninchen, ca. 2500 g. Bestrahlt mit mittelweichen Röhren aus 20 cm Entfernung, an 14 Tagen je 1—5 Stunden, im ganzen 38 Stunden. Stirbt nach 7 Wochen.

2. Aug. 1903: Beginn der Bestrahlung. 8. Aug.: trübe Augen, etwas matt. 15. Aug.: frißt schlecht, matt. 18. Aug.: Haarausfall, Schwellung der Nacken- und Kopfhaut. 25. Aug.: Verschorfung der ganzen Kopf- und Rückenhaut. 2. Sept.: Totale Nekrose der ganzen Hautdecke von der Schnauze bis zur Mitte des Rückens. Ausgedehnte Eiterung. 19. Sept.: tot.

Sektion: Pyämische Abscesse in Lunge, Leber und Nieren.

Das Ergebnis der vorstehenden Versuche ist also zunächst folgendes:

1) Mäuse und junge Meerschweinchen und Kaninchen werden durch mehrstündige Röntgenbestrahlung regelmäßig und zwar durchschnittlich nach Ablauf von 8 Tagen getötet. Die Tiere sterben zu einer Zeit, in der, abgesehen von leichtem Haarausfall und geringer Schmerzhaftigkeit der zunächst getroffenen Hautstellen keine makroskopisch sichtbaren Hautläsionen zur Entwickelung kommen.

2) Aeltere ausgewachsene Meerschweinchen und Kaninchen gehen auch nach noch so langer Bestrahlung erst durch Vermittlung einer ausgebreiteten Hautnekrose nach längerer Zeit zu Grunde.

Daß die Tiere eingehen mußten, wenn ein großer Teil der Hautdecke durch die Bestrahlung zerstört war, das war ja eigentlich selbstverständlich. Der Tod wird wohl in diesen Fällen aus den gleichen Gründen erfolgen, wie er bei Verbrennungen der Haut eintritt, sobald ein gewisser Teil der Körperoberfläche betroffen ist. Auf die Ursachen dieses Verbrennungstodes, die ja noch keineswegs aufgeklärt sind, gedenke ich hier nicht einzugehen.

Woran sterben aber diejenigen Tiere, die der Bestrahlung vor dem Auftreten einer manifesten Hautentzündung, d. h. schon am 6., 7. oder 8. Tage, erliegen?

Es wurde schon im vorigen Abschnitte hervorgehoben, daß bei Meerschweinchen manchmal schon nach 5—6 Tagen eine Schmerzhaftigkeit der Haut im Rücken und Nacken festzustellen ist, und daß bei Kaninchen schon nach 5—6 Tagen die Haare anfangen sich zu lockern. Ohne Zweifel sind das schon die ersten Symptome der Röntgendermatitis, deren weitere Entwickelung durch den Tod der Tiere abgeschnitten wird. Bei der Mehrzahl der Tiere fehlten diese Erscheinungen allerdings, vor allem bei den Mäusen; die Symptome, die bei den kleinen Tieren natürlich schwer festzustellen sind, können aber übersehen worden sein. Da nun auch bei eigentlicher Verbrennung der Haut die schlechte Prognose weniger durch die Tiefe als durch die Ausdehnung bestimmt wird, so scheint es durchaus nicht unmöglich, daß die bestrahlten Tiere einer an Intensität zwar minimalen, aber über den größten Teil der Körperoberfläche ausgedehnten Röntgenverbrennung erliegen. Für diese Annahme spricht auch noch der Umstand, daß der Tod in der Regel erst zu einer Zeit erfolgt, die dem Ausbruch der eigentlichen Hautentzündung (Nässen, Exfoliation) kurz vorausgeht.

Andererseits ist es aber auch nicht ausgeschlossen, daß der Tod der Tiere durch Veränderungen an den inneren Organen herbeigeführt wird, ohne daß die Hautläsion in Frage kommt; diese Annahme wird namentlich durch die Beobachtung nahegelegt, daß oft schon am 2. und 3. Tage eine ganz bedeutende Gewichtsabnahme festzustellen ist.

Auf jeden Fall konnte man aber von der mikroskopischen Untersuchung der Haut und aller inneren Organe Aufklärung über diese Fragen erwarten.

Mikroskopische Untersuchung.

Mäuse.

Am Gehirn ist bei Verwendung der gewöhnlichen Kernfärbemethoden nichts Abnormes zu sehen. Auch die Meningen sind vollkommen normal und zeigen weder abnormen Blutreichtum noch die geringsten Spuren einer entzündlichen Infiltration.

Lungen und Herz sind ohne pathologischen Befund. Die Zellen der Leber von ganz gewöhnlichem Aussehen, ohne abnorme Fettanhäufung,

die Kerne gut gefärbt. Keine Pigmentablagerung in der Leber. Zwischen den Leberzellen liegen bei einzelnen Tieren in wechselnder Zahl dunkler gefärbte kleinere Zellen, deren Protoplasmaleib sich mit Eosin intensiv tingiert; oft enthalten diese Zellen zwei stark überfärbte Kerne. Solche Zellen finden sich aber auch bei normalen Tieren in wechselnder und oft großer Zahl. Die Nieren zeigen durchaus normales Aussehen der Epithelien und Glomeruli; keine Hämoglobinschollen. Pankreas und Nebenniere ohne pathologischen Befund. Därme desgleichen; weder an der Serosa noch an der Schleimhaut sind krankhafte Veränderungen nachweisbar (die Follikel des Dünndarms, siehe unten, wurden bei Mäusen nicht untersucht). In den im übrigen ganz normalen Hodenkanälchen nicht bei allen, aber doch den meisten Tieren Haufen von ganz intakten Spermatozoen [1]).

Bedeutende Veränderungen zeigt die Milz (Taf. I Abb. 1). Zunächst fällt in den meisten Milzen eine hochgradige Vermehrung des Pigments auf, das normalerweise meist recht spärlich ist. Das Pigment, in Form von feinsten Pigmentkörnchen bis zu größeren Kugeln und Schollen, von dunkel- oder hellbrauner Farbe, liegt zum kleineren Teile frei in der Pulpa, größtenteils aber in Zellen eingeschlossen, die in Haufen überall in der Pulpa verstreut liegen. Die Pigmentvermehrung habe ich bei allen 20 untersuchten Mäusen gefunden mit einer einzigen Ausnahme; bei einer am 4. Tage nach 14-stündiger Bestrahlung gestorbenen Maus erwies sich die Milz als ganz pigmentfrei. Sonst fand ich, wie gesagt, das Pigment immer stark und in den meisten Fällen enorm vermehrt, im allgemeinen um so stärker, je länger die Tiere nach der Bestrahlung gelebt hatten.

Der Zellengehalt der Pulpa ist außerordentlich stark reduziert, so daß dieselbe abnorm locker gefügt und durchsichtig erscheint. Die einzelnen Elemente der Pulpa sind dabei in verschieden hohem Grade an dem Schwunde beteiligt. Ganz fehlen fast immer die Riesenzellen, die in der Milz der normalen Maus in ziemlich großer Zahl konstant vorhanden sind. Ferner fehlen die Lymphocyten der Pulpa, und auch die polymorphkernigen Leukocyten sind stark vermindert oder fehlen ganz. Am auffälligsten tritt das Fehlen der polynukleären Leukocyten in Durchschnitten von Venen in der Pulpa oder am Hilus hervor: während die Milzvenen normalerweise große Haufen von Leukocyten führen, unter denen die polynukleären bei weitem überwiegen, enthalten sie bei den geröntgten Tieren fast nur rote Blutkörperchen und nur ganz vereinzelte weiße. Auch eosinophile Zellen sind nur selten und in ganz spärlicher Anzahl in der Pulpa zu finden; ihr Vorkommen ist aber auch bei normalen Tieren sehr inkonstant und ihre Zahl variiert in weiten Grenzen. Die noch erhaltenen Zellen der

1) Ich will damit die Angaben von Albers-Schönberg und Frieben durchaus nicht bestreiten, da die genannten Autoren die Hoden ihrer Tiere mit einer Ausnahme erst nach viel längerer Zeit untersucht haben.

Pulpa sind große einkernige Zellen mit runden Kernen, Gefäßendothelien, Bindegewebszellen und dann, wie erwähnt, wechselnde Mengen von pigmenthaltigen Zellen von oft enormen Dimensionen. In den Bluträumen finden sich vielfach auch Zellen, die sowohl Pigmentschollen wie Erythrocyten in sich aufgenommen haben.

Der Blutgehalt der Pulpa ist meist ein ziemlich bedeutender. Die Trabekel sind sehr deutlich sichtbar; sie treten deutlicher hervor als in der Norm, scheinen aber nicht verdickt, sondern nur wegen der Zellarmut der Pulpa leichter erkennbar zu sein.

Ganz besonders auffallend ist das völlige oder doch fast völlige Fehlen der Malpighischen Körperchen. In einigen Fällen und zwar namentlich bei den spät verendeten Tieren, finden sich um die Arteriae centrales noch eine kleine Anzahl von Lymphocyten angehäuft; in den meisten Milzen aber sind die Lymphocyten der Follikel bis auf die letzten Reste vollkommen verschwunden, so daß die Lage der Follikel nur noch durch die Gefäßverteilung und die Anordnung des Stützgewebes kenntlich ist. An Stelle der Lymphocyten liegen größere spindelförmige Zellen mit länglichen Kernen, also Zellen vom Charakter der Bindegewebszellen und spärlich pigmenthaltige Zellen. Außerdem finden sich im Bereiche der Follikel manchmal eigentümliche, aus großen Zellen mit bläschenförmigem, sehr blaß gefärbtem Kerne, deutlichem Kernkörperchen, und großem, stark eosingefärbtem Protoplasmaleib bestehende Herde, die oft etwas konzentrische Anordnung zeigen. Diese Herde von epithelioiden Zellen, im Durchschnitt aus ca. 12—20 Zellen bestehend, liegen in einiger Entfernung von der Arterie, die zu ihnen in keiner Beziehung steht.

Der Befund an der Haut ist wechselnd. Bei einzelnen Tieren ist an den verschiedensten Stellen (meist wurden Stücke vom Rücken, vom Bauche und vom Ohr, Schnauze und Schwanz untersucht) nicht das geringste Abnorme zu erkennen; namentlich bei allen Tieren, die vor dem 5. Tage gestorben sind, erweist sich die Haut auch bei genauester Vergleichung mit den normalen Kontrollpräparaten als vollkommen intakt und normal. Bei der Mehrzahl der Tiere aber, und besonders deutlich bei allen denjenigen, die länger als 8 Tage gelebt haben, sind unverkennbare, wenn auch sehr geringe Veränderungen am Epithel der Rückenhaut nachweisbar. Es handelt sich um eine leichte Quellung der Zellkerne und eine geringe Abschwächung ihres Tinktionsvermögens; ferner leichte Aufquellung der Zellen und Verwaschensein der basalen Zellgrenzen. Der gleiche Befund ist auch an den Zellen der Haarbälge zu erheben. Stärkere Veränderungen, Infiltrate, Nekrosen u. s. w. sind bei den Mäusen nicht zur Beobachtung gekommen.

Knochenmark und Lymphdrüsen sind bei den Mäusen nicht untersucht worden.

Meerschweinchen.

Gehirn, Lunge, Herz, Nieren, Nebennieren und Pankreas sind wie bei den Mäusen mikroskopisch vollkommen normal. In der Leber finden sich zwischen den Leberzellen wieder die kleineren intensiv gefärbten Zellen, die durch den stark Eosin aufnehmenden Zellleib und den kleinen runden Kern hervortreten; ich habe den Eindruck gehabt, als ob diese Zellen, die wie bei Mäusen auch bei Meerschweinchen normalerweise vorkommen, bei den bestrahlten Tieren etwas reichlicher als in der Norm vorhanden sind.

In den Hodenkanälchen fehlen bei einigen Exemplaren die Spermatozoen, sind dagegen bei anderen in sehr großer Anzahl vorhanden und von ganz normalem Aussehen. In der Serosa und Schleimhaut des Darmes ist nichts Abnormes zu finden.

Wie bei den Mäusen zeigt auch hier die Milz die auffälligsten Veränderungen, im ganzen von gleichem Charakter, nur graduell verschieden.

Die Pulpa ist abnorm pigmentreich, die Menge des Pigments ist aber relativ bei weitem nicht so groß wie bei den meisten Mäusen; immerhin ist das Pigment unzweifelhaft pathologisch vermehrt. Die oben beschriebenen massigen, alles überdeckenden Pigmentschollen fehlen; auch freies Pigment ist selten nachweisbar. Dagegen enthalten die meisten Zellen der Pulpa ganz feine hellbraune Pigmentkörnchen in einer Menge, wie sie bei normalen Tieren nie zur Beobachtung kommt. Innerhalb der Bluträume liegen zahlreiche große Zellen, die sowohl Pigment wie rote Blutkörperchen aufgenommen haben.

Die Menge der Pulpazellen ist stark reduziert; es fehlen fast ganz die Lymphocyten und der größte Teil der polynukleären Leukocyten, deren normalerweise große Masse namentlich wieder in den Venendurchschnitten ganz zu vermissen ist. Eosinophile Zellen, in der Norm wechselnd, aber meist reichlich vertreten, sind nur selten anzutreffen. (Riesenzellen kommen auch bei gesunden Meerschweinchen in der Milz fast nie vor.) Die vorhandenen Pulpazellen setzen sich zusammen aus einkernigen Zellen mit rundem Kern, die wie gesagt, oft Pigment enthalten, Gefäßendothelien und den Elementen des Stützgewebes, die abnorm deutlich hervortreten. Die Trabekel der Milz scheinen nicht verdickt zu sein.

Die Malpighischen Körperchen fehlen auch bei den Meerschweinchen fast immer vollkommen; nur bei einzelnen Tieren sind kleine Haufen von Lymphocyten um die Arterie liegen geblieben. An Stelle der Follikel finden sich spindelförmige Bindegewebszellen mit länglichen Kernen, die durch ihre kreisförmige Anordnung die ursprüngliche Lage und Form der Follikel meist noch kennzeichnen. Auch die bei den Mäusen schon erwähnten Herde von epitheloiden Zellen im Bereiche der Follikel sind vorhanden; es handelt sich um kleine Haufen

von großen Zellen mit bläschenförmigen, ovalen oder runden Kernen, die durch ihre außerordentlich blasse Färbung auffallen; der Zellleib färbt sich stark mit Eosin.

Diese Zellen liegen oft eigentümlich konzentrisch angeordnet und bilden Formen, die etwas an Kankroidperlen erinnern. Ich komme in einem späteren Abschnitt noch ausführlicher darauf zurück.

Auch die Lymphdrüsen sind außerordentlich zellarm infolge fast völligen Fehlens ihrer Lymphocyten. Vor allem in der Rindensubstanz liegen die Lymphocyten in großen Zwischenräumen, durch leere Maschen des Reticulums und Bindegewebszellen getrennt. Die Lymphdrüsenschnitte sehen infolgedessen aus, als ob sie ausgepinselt worden wären; es handelt sich aber sicher nicht um Kunstprodukte, wie aus der Regelmäßigkeit des Befundes und aus dem später Auszuführenden hervorgeht. Die aus der Anordnung der Stützzellen noch kenntlichen Randfollikel enthalten ein helles Zentrum, in dem die Lymphocyten ganz fehlen und durch große Zellen von epithelioidem Charakter — von demselben Aussehen wie in der Milz — ersetzt werden. Auch hier liegen diese epithelioiden Zellen oft konzentrisch zwiebelschalenförmig angeordnet. Die Randpartien der Follikel enthalten meist noch einige Lymphocyten; in nennenswerter Menge sind sie nur noch an der Grenze von Rinden- und Marksubstanz anzutreffen, bilden aber auch hier nur kleine Häufchen. Auch in den Marksträngen ist die Menge der Lymphocyten aufs äußerste reduziert. In den Lymphräumen der Marksubstanz liegen in ziemlich reichlicher Zahl große Zellen, die mit blaßbraunen Pigmentkörnchen und Haufen von Erythrocyten vollgestopft sind.

Aehnliche Bilder liefern die Darmfollikel. Ihr Volumen ist außerordentlich reduziert infolge des Ausfalls des größten Teils der Lymphocyten. Diese sind nur in den Randpartien der Follikel in nennenswerter Zahl erhalten, während das Follikelzentrum wieder die schon mehrfach genannten großen Zellen von epithelähnlichem Aussehen aufweist; konzentrische Anordnung dieser Zellen ist in den Darmfollikeln nicht deutlich. In den Randpartien der Follikel und an deren Peripherie liegen vielfach große mit feinen Pigmentkörnchen beladene Rundzellen.

Das Knochenmark ist mikroskopisch von ganz merkwürdigem Aussehen. Die spezifischen Knochenmarkzellen fehlen in dem Marke der Diaphysen wie dem der Epiphysen nahezu gänzlich. Man sieht lediglich weite, strotzend mit roten Blutkörperchen gefüllte Kapillaren und dazwischen Fettzellen. Nur ganz vereinzelt finden sich Knochenmarkzellen, unter denen aber alle im Marke normalerweise vorkommenden Zellformen vertreten sind — mit Ausnahme der kleinen Lymphocyten und der Mastzellen. So sieht man einzelne Riesenzellen, neutro- und eosinophile Myelocyten und polynukleäre Leukocyten, große mononukleäre Zellen ohne Körnung, alle aber nur in großen Zwischenräumen und ganz vereinzelten Exemplaren.

Pigmenthaltige Zellen und kernhaltige rote Blutkörperchen sind nicht zur Beobachtung gekommen.

An der Haut finden sich bei fast allen Tieren nur sehr leichte, aber doch unzweifelhafte Epithelveränderungen in der Haut des Rückens. Wie bei den Mäusen handelt es sich um leichte Quellung der Zellkerne, Abschwächung ihrer Färbbarkeit und Verwaschensein der basalen Zellgrenzen der Epithelien; desgleichen in den Haarbälgen.

Bei den erst in späteren Stadien, d. h. nach dem 12. Tage und nach Ausbruch der Dermatitis gestorbenen Tieren sind die Veränderungen der Milz, Lymphdrüsen und Darmfollikel im großen ganzen die gleichen. Nur ist der Schwund der Lymphzellen kein so vollständiger wie bei den früher eingegangenen Tieren. Im allgemeinen sind um so mehr Lymphocyten in den Follikeln enthalten, je länger das betreffende Tier gelebt hat. Stets aber sind die Follikel an Größe und Zellengehalt erheblich reduziert, und ihr Umfang vom normalen weit entfernt. Auch in der Milzpulpa bestehen ähnliche Verhältnisse; sowohl Lymphocyten, wie polynukleäre Zellen sind bei diesen Tieren vorhanden, wenn auch spärlich. Der Pigmentgehalt ist dagegen eher größer als bei den frühzeitig zu Grunde gegangenen Meerschweinchen.

Im allgemeinen kann man sagen, daß das Verhalten der Milz-, Lymphdrüsen- und Darmfollikel sich dem normalen um so mehr wieder nähert, je länger die Tiere den 7.—12. Tag, also den Termin der frühzeitigen Todesfälle, der den Höhepunkt der Veränderungen an den genannten Organen bezeichnet, überlebt haben (genaueres darüber siehe unten).

An der Haut finden sich in späteren Stadien natürlich alle Grade der Dermatitis von der leichtesten Epithelaufquellung bis zur vollständigen Nekrose der Epidermis mit entzündlicher Infiltration des Unterhautbindegewebes. Eine eingehende Schilderung dieser Hautveränderungen, die ja bekannt sind, ist nicht meine Aufgabe.

Kaninchen.

Wie bei Mäusen und Meerschweinchen ist auch bei Kaninchen nichts Abnormes an Gehirn, Lunge, Herz, Leber, Nieren, Pankreas, Nebennieren zu finden. Die Veränderungen der Milz stehen auch hier im Vordergrund; sie unterscheiden sich prinzipiell nicht von den früher beschriebenen. Wieder ist es die Zellarmut der Pulpa, die zunächst in die Augen fällt; fast ganz fehlen hier die Lymphocyten und die polymorphkernigen Leukocyten, während die einkernigen Rundzellen an Zahl weit überwiegen. Auch eine leichte Steigerung des Pigmentgehaltes ist deutlich nachweisbar, sie ist aber noch weniger erheblich wie bei den Meerschweinchen. Große Zellen, die innerhalb der Bluträume liegen, sind vor allem die Träger des Pigments, das sich in Form feiner hellbrauner Körnchen präsentiert; die meisten dieser Pigmentzellen enthalten gleichzeitig kleine Haufen von

Erythrocyten. Die Follikel der Milz sind ohne Ausnahme stark an Größe reduziert; bei einzelnen Tieren fehlen sie ganz.

Die Lymphdrüsen zeigen das schon mehrfach beschriebene reduzierte und durchscheinende Aussehen, wie es durch den Ausfall des größten Teiles der Lymphocyten bedingt wird. Am meisten kommt ihr Fehlen in der Rindensubstanz zur Geltung und zwar hier vorwiegend an den Stellen, die durch die Anordnung der Bindegewebszellen als früherer Sitz der Follikel kenntlich sind. Die Zentren der Follikel sind der Lymphocyten vollkommen beraubt; ihre Stelle wird durch größere Zellen mit bläschenförmigen Kernen eingenommen, deren Zellleib verzweigt erscheint; von deutlich epithelioidem Charakter sind diese Zellen nicht. In den weiten Lymphräumen der Marksubstanz finden sich in großer Zahl einkernige Rundzellen von oft bedeutenden Dimensionen, die Pigmentkörnchen und rote Blutkörperchen einschließen.

An der Schleimhaut und der Serosa des Darmes sind keine Veränderungen nachweisbar. Nur die Follikel des Dünndarmes und das lymphoide Gewebe des Wurmfortsatzes sind bedeutend verändert in demselben Sinne wie die Lymphdrüsen; d. h. auch hier sind die Lymphfollikel durch Ausfall eines großen Teiles der Lymphocyten hochgradig rarefiziert. Eigentümliche Bilder ergeben die Follikel des Proc. vermiformis, deren Zentrum meist vollkommen fehlt, während die Randpartien aus Bindegewebszellen mit spärlich eingestreuten Lymphocyten bestehen; wahrscheinlich sind die besonders locker gefügten Zentren beim Schneiden ausgefallen.

Auch der Befund am Knochenmark wiederholt bei den Kaninchen nur das früher Gesagte. In der Diaphyse fehlen die spezifischen Elemente des Markes fast ganz; strotzend gefüllte Kapillaren und Fettzellen nehmen ihr Stelle ein. An denjenigen Stellen, wo noch Markzellen zu finden sind, ist ihre Zahl äußerst spärlich, doch scheinen auch hier wieder alle Formen vertreten zu sein.

An der Haut habe ich bei den im Frühstadium gestorbenen Kaninchen nichts Abnormes finden können; die Zellen der Epidermis scheinen in diesem Stadium noch ganz intakt zu sein.

Bezüglich der Veränderungen, die bei den später nach Ausbruch der Dermatitis gestorbenen Kaninchen zu finden sind, kann auf das bei den Meerschweinchen Gesagte verwiesen werden. Auch bei den Kaninchen zeigen die Follikel der Milz, der Lymphdrüsen und des Darmes einen um so reichlicheren Zellengehalt, je länger die Tiere nach der Bestrahlung noch gelebt haben. Die Haut weist alle Grade der Verschorfung und Entzündung auf.

Die histologische Untersuchung ergibt also bei Mäusen, Meerschweinchen und Kaninchen ziemlich übereinstimmende Resultate, die sich in folgendem zusammenfassen lassen:

I. Auch bei denjenigen Tieren, die der Bestrahlung schon nach durchschnittlich 8 Tagen und vor Ausbruch einer makroskopisch nachweisbaren Dermatitis erliegen, lassen sich mikroskopisch fast immer bereits leichte Hautveränderungen feststellen; die Intensität dieser Hautläsionen ist im allgemeinen proportional der Lebensdauer nach der Bestrahlung. Nur bei Mäusen sind in der Regel zur Zeit des Todes auch mikroskopisch noch keine Symptome einer Röntgendermatitis nachweisbar.

II) Bei allen durch Bestrahlung getöteten Tieren finden sich ohne Ausnahme Veränderungen an den inneren Organen, nämlich:

1) Veränderungen in der Milz, und zwar a) das Zugrundegehen eines großen Teiles ihrer Zellen, in erster Linie der Lymphocyten in den Follikeln sowohl wie in der Pulpa, dann der Riesenzellen (bei Mäusen), der polynukleären Leukocyten und wahrscheinlich auch der eosinophilen Zellen; b) eine Vermehrung des Milzpigments, die bei Mäusen sehr stark, bei Meerschweinchen und Kaninchen geringer ist.

2) Veränderungen an den Lymphdrüsen, bestehend in dem Untergang des größten Teiles der Lymphocyten in- und außerhalb der Follikel.

3) Veränderungen in gleichem Sinne an den Follikeln des Darmkanals.

4) Veränderungen am Knochenmark, nämlich eine weitgehende Rarefizierung der spezifischen Zellen.

Die Ursache des Todes der Tiere war somit auch durch die histologische Untersuchung noch nicht ohne weiteres klargestellt. Verschiedene Möglichkeiten kamen da immer noch in Betracht. Der Tod konnte bedingt sein entweder

1) durch die Hautveränderungen, deren Intensität zwar meist gering war, deren Ausdehnung über den größten Teil der Körperoberfläche aber analog ausgedehnten Verbrennungen deletär wirken konnte oder

2) durch die Veränderungen an den blutbereitenden Organen, der Milz, den Lymphfollikeln und dem Knochenmark, die möglicherweise ihrerseits erst wieder als Folge der Hautveränderungen aufzufassen sein konnten;

3) endlich war es denkbar, daß im Zentralnervensystem durch die Röntgenstrahlen letale Störungen hervorgerufen wurden, Prozesse, die, weil nur an den Ganglienzellen sich abspielend, durch die bei den obigen Versuchen ausschließlich angewandten gewöhnlichen Kernfärbemethoden nicht nachweisbar waren. Die Möglichkeit einer Einwirkung auf das Gehirn war ja auch durch die Beobachtungen von Rodet und Bertin [1]) und Scholtz [2]) und durch die neuerdings von Birch-

1) Rodet u. Bertin, l. c.
2) Scholtz, l. c.

Hirschfeld[1]) nachgewiesenen Vorgänge an den Ganglienzellen der Netzhaut nahegelegt.

Die an der Milz, dem Knochenmark und den Lymphfollikeln nachgewiesenen Veränderungen müssen, soweit unsere Kenntnis von der Funktion dieser Organe reicht, intra vitam nach zweierlei Richtung zum Ausdruck kommen: sie deuten erstens auf gesteigerten Untergang von roten Blutkörperchen hin (Vermehrung des Pigments und der rote Blutkörperchen enthaltenden Zellen), und zweitens auf eine Störung der Neubildung aller corpusculären Elemente des Blutes, sowohl der roten wie der weißen (Atrophie des Knochenmarkes und der Lymphfollikel).

Daß die Zerstörung von roten Blutkörperchen nicht von großer Bedeutung war, das konnte man schon aus dem Umstande schließen, daß die Pigmentablagerung bei Meerschweinchen und Kaninchen gering war und selbst bei Mäusen unter Umständen fehlen konnte. Wohl aber konnte die Beeinträchtigung der regenerativen Tätigkeit der blutbildenden Organe von einschneidender vitaler Bedeutung sein. War die Störung dieser Funktion durch die Bestrahlung aber in der Tat eine bedeutende und lebenswichtige, dann war auch zu erwarten, daß die Untersuchung des Blutes intra vitam darüber aufklären werde. Eine genauere Blutuntersuchung war demnach die erste noch zu lösende Aufgabe.

Die zweite war eine eingehende Untersuchung des Zentralnervensystems unter Zuhilfenahme der Nissl-Färbung.

Untersuchung des Zentralnervensystems.

Die Untersuchungen des Gehirns und Rückenmarks sind ausschließlich an Meerschweinchen gemacht worden. Um möglichst einwandfreie Resultate zu erzielen, habe ich die Tiere in der gewöhnlichen Weise bestrahlt, den Tod aber nicht abgewartet, sondern habe die Tiere getötet, wenn sie moribund erschienen (durch Decapitation). Das Gehirn wurde dann sofort herausgenommen und nach den Methoden von Nissl und Held weiterbehandelt. Das Gehirn wurde sowohl bei frühzeitig wie bei später infolge der Dermatitis gestorbenen Merschweinchen untersucht.

Ich kann hier gleich vorwegnehmen, daß das Resultat dieser Untersuchungen im ganzen negativ gewesen ist.

Bei Anwendung der Nissl-Färbung ist weder an den Ganglienzellen der Hirnrinde, noch an denen der Zentralganglien und des Kleinhirns etwas Abnormes nachweisbar. Die Verteilung der Nissl-Körper im Zellleib, die Form, Größe und Färbbarkeit derselben, die Form des Kerns, alles erweist sich als genau ebenso wie bei den zahlreichen mit der gleichen Methode untersuchten

1) Birch-Hirschfeld, l. c.

normalen Kontrolltieren. Auch die Ganglienzellen des Rückenmarks zeigen nicht die geringste Abweichung von der Norm.

Nur an dem ersten Gehirn, das ich untersuchte, glaubte ich einen pathologischen Befund erheben zu können. Ich fand nämlich an einer größeren Zahl von Ganglienzellen der Großhirnrinde die chromophile Substanz nach der einen Zellseite zusammengedrängt, und zwar durchgehends nach der zentralen Zellhälfte, so daß die periphere Hälfte dieser Zellen blaß und frei von NISSL-Körperchen erschien. Auch bei einem zweiten Gehirn konnte ich an einzelnen Rindenzellen dasselbe Verhalten konstatieren. Wie gesagt, glaubte ich anfangs diesem Befunde Gewicht beilegen zu sollen, und habe denselben deshalb auch in meiner ersten Mitteilung[1]) erwähnt. In allen (10) später untersuchten Gehirnen aber habe ich nichts Aehnliches wieder zu Gesicht bekommen, sondern habe mich nur immer wieder von dem völlig normalen Verhalten der Ganglienzellen überzeugen können. Vielleicht hat es sich bei dem erwähnten Befund um ein Kunstprodukt gehandelt. (Ich war damals auf NISSL-Färbungen noch nicht eingearbeitet.) Ich habe aber doch geglaubt, die Beobachtung hier registrieren zu sollen, namentlich im Hinblick auf eine Mitteilung von JELLINEK[2]), der ähnliches bei Tieren gesehen hat, die er durch starke elektrische Ströme getötet hatte.

Hat demnach schon die mikroskopische Untersuchung des Zentralnervensystems das Fehlen von Gehirnveränderungen ergeben, so hat mich ein weiterer Versuch noch mehr davon überzeugt, daß die Röntgenstrahlen im Gehirn keine hervorragende Wirkung entfalten können, daß vor allem eine Gehirnwirkung bei dem Tode der bestrahlten Tiere gar nicht in Frage kommt.

Es wurden in mehreren Versuchen je zwei gleich große Meerschweinchen zu gleicher Zeit gleich lange aus gleicher Entfernung bestrahlt, aber bei dem einen der Kopf, bei dem anderen der Rumpf durch mehrere dicke Bleiplatten vor direkten Strahlen geschützt.

Von diesen Tieren starb immer das erste nach der gewöhnlichen Zeit, während das zweite noch einige Tage länger lebte und erst nach Ausbildung der Dermatitis zu Grunde ging.

Versuch 90/91. 2 kleine Meerschweinchen, ca. 4 Wochen alt. Bestrahlt mit harter Röhre aus 5 cm Distanz, an 2 Tagen 4 und 13 Stunden, im ganzen 17 Stunden.

No. 90. 238 g. Kopf bestrahlt, Rumpf durch Bleiplatten geschützt; stirbt nach 10 Tagen.

No. 91. 275 g. Rumpf bestrahlt, Kopf geschützt; stirbt nach 6 Tagen.

---

1) Münch. med. Wochenschr. 1903, 48.
2) JELLINEK, Wien. klin. Wochenschr. 1902, p. 450.

No. 90.

30. Apr. Beginn der Bestrahlung
1. Mai Bestrahlung fortgesetzt, darnach sehr matt, 212 g
2. Mai matt, trübe Augen, 208 g
3. Mai „ „ „ 192 g
4. Mai wieder munter, 207 g
5. Mai „ „ 232 g
6. Mai „ „ 213 g
8. Mai matt, gekrümmt sitzend 170 g
Blut: rote Blutkörp. 7 000 000, weiße Blutkörp. 7500
9. Mai äußerst elend
10. Mai früh tot.

No. 91.

30. Apr. Beginn der Bestrahlung
1. Mai Bestrahlung fortgesetzt, darnach sehr matt, 248 g
2. Mai matt, trübe Augen, 243 g
3. Mai matt, trübe Augen, offenbar krank, 230 g
4. Mai matt, 220 g
5. Mai sehr elend, 214 g
6. Mai früh tot gefunden, 202 g.

Bei Meerschweinchen und wahrscheinlich auch bei Kaninchen kann nach diesen Versuchen eine Läsion des Zentralnervensystems als Todesursache nach der Bestrahlung kaum mehr in Frage kommen; ob in dieser Beziehung bei Mäusen andere Verhältnisse vorliegen, das muß dahingestellt bleiben.

Die Untersuchung des Blutes hat mir leider keine ganz einwandfreien Resultate ergeben. Bei denjenigen Tieren, die auf die Bestrahlung sicher nach einigen Tagen zu Grunde gehen, also Mäuse und kleine Meerschweinchen, ist eine systematische Blutuntersuchung schwer oder gar nicht ausführbar, da die Tiere eine täglich wiederholte Entziehung auch so kleiner Blutmengen, wie sie dazu notwendig sind, schlecht vertragen. Die Tiere werden oft schon durch die Blutentziehung so schwer geschädigt, daß man die Resultate kaum noch verwerten kann. Bei größeren Tieren, ausgewachsenen Meerschweinchen und Kaninchen, denen die Blutentnahme wohl nichts schaden kann, ist aber wieder der Effekt der Bestrahlung kein so unzweideutiger, da die Tiere erst dann sterben, wenn sie eine ausgedehnte Hautnekrose acquiriert haben. Junge Kaninchen endlich, die am geeignetsten gewesen wären, haben mir nicht in genügend großer Zahl zur Verfügung gestanden.

Aus diesem Grunde mußte ich mich darauf beschränken, bei kleinen Meerschweinchen, wenn sie moribund schienen, das Blut mikroskopisch an frischen und gefärbten Präparaten zu untersuchen, auch eine oder die andere Zählung zu machen. Systematisch durchgeführt wurden die Blutuntersuchungen dann an mittelgroßen Kaninchen, bei denen täglich rote und weiße Elemente gezählt, der Hämoglobinwert bestimmt und gefärbte Blutpräparate angefertigt wurden.

Bei jungen Meerschweinchen habe ich folgendes feststellen können: Die Zahl der roten Blutkörperchen im Kubikmillimeter ist auch kurz vor dem Tode normal; Poikilocytose und kernhaltige rote Blutkörperchen sind nicht nachweisbar. Die Zahl der weißen Blutkörperchen ist entweder normal oder etwas unter der Norm. Prozentualiter scheinen dabei namentlich die Lymphocyten im Blute vermindert zu sein.

Bei Kaninchen zeigen die roten Blutkörperchen in den ersten 12 Tagen nach der Bestrahlung keine Veränderung ihrer Zahl oder

Form. In der dritten Woche, wenn die Dermatitis zum Ausbruch kommt, scheint die Zahl der Erythrocyten etwas abzunehmen, sinkt aber doch nicht auf subnormale Werte.

Der Hämoglobingehalt hält sich ebenfalls in den ersten 14 Tagen auf normaler Höhe. Ein Sinken desselben ist ebenfalls erst in der dritten Woche bemerkbar, fällt also zeitlich auch mit der Entwickelung der Dermatitis zusammen.

Die Zahl der weißen Blutkörperchen ließ einmal schon nach 5-stündiger Bestrahlung eine geringe Abnahme erkennen, die bereits am 2. Tage begann, aber nicht sehr erheblich war. Nach 20-stündiger Bestrahlung (s. u.) sank die Leukocytenzahl vom 2. Tage an beträchtlich bis auf unter 1000 in 1 cmm, um sich dann wieder etwas zu heben, aber noch längere Zeit auf subnormaler Höhe zu halten.

Im gefärbten Blutpräparat überwiegen vom 2. Tage an die polymorphkernigen Leukocyten noch mehr, als dies bei Kaninchen normalerweise der Fall ist. Die Lymphocyten verschwinden aus dem Blute nach einigen Tagen fast ganz, während die Zahl der polynukleären und der großen mononukleären Formen kaum eine erhebliche Veränderung erkennen läßt. Später beginnt die relative Menge der Lymphocyten wieder langsam anzusteigen. Abnorme Zellformen sind nicht beobachtet worden.

Versuch 87. Kleines, ziemlich ausgewachsenes Kaninchen, 1680 g. Bestrahlt mit mittelweichen und harten Röhren aus 20—25 cm Distanz, an 3 aufeinanderfolgenden Tagen 9, 14 und 2 Stunden, im ganzen 25 Stunden.

Datum	Gewicht g	Bestrahlung Stunden	Blutbefund: rote Blutkörperchen	Blutbefund: weiße Blutkörperchen	Blutbefund: Hämoglobingehalt Proz.	Bemerkungen
22. April	1680	9	6 980 000	10 300	90	
23. „	—	14	—	—	—	
24. „	—	2	7 300 000	4 000	80	vor der Bestrahlung gezählt
25. „	—	—	5 600 000	3 300	80	
26. „	—	—	6 900 000	3 300	90	
27. „	—	—	5 100 000	700	90	
28. „	1509	—	6 000 000	1 200	90	
29. „	1500	—	6 500 000	1 700	80	
2. Mai	1455	—	6 520 000	2 250	90	
3. „	1400	—	6 250 000	1 350	—	Tier matt, trübe Augen, Haarausfall
4. „	1380	—	6 340 000	1 800	—	
5. „	1320	—	4 220 000	1 850	70	
6. „	1415 (sic!)	—	4 104 000	1 550	50	
7. „	1330	—	5 020 000	1 750	55	
8. „	—	—	—	—	—	starker Haarausfall, Conjunctivitis
9. „	1275	—	4 770 000	1 930	40	
12. „	—	—	—	—	—	starke Dermatitis an Kopf und Nacken
13. „	—	—	4 340 000	3 050	50	

Nicht weiter beobachtet.

In Bezug auf die roten Blutkörperchen ist das Ergebnis dieser Untersuchungen also ein ziemlich negatives. Daß der gesteigerte Zerfall dieser Elemente, der aus der Vermehrung des Milzpigments und der erythrocytenhaltigen Zellen zu schließen ist, kein sehr hochgradiger sein kann, von den Verhältnissen bei der Maus abgesehen, das ist oben ja schon hervorgehoben worden; insofern kann auch das Resultat der Zählungen nicht überraschen. Dagegen ist es doch sehr auffallend, daß die Rarefizierung der Knochenmarkzellen, die soweit geht, daß man von einem völligen Schwunde des Markes sprechen kann, auf den Blutbefund keinen stärkeren Einfluß ausübt. Man nimmt doch an, daß die Zellen des Blutes fortwährend zu Grunde gehen und durch neugebildete ersetzt werden und sieht im Knochenmark die einzige oder wenigstens die Hauptbildungsstätte der roten Blutkörperchen im extrauterinen Leben. Allerdings wissen wir ja gar nichts über die Lebensdauer der Blutkörperchen.

Uebrigens ist es ja auch denkbar, daß eine Abnahme der Blutkörperchenzahl infolge gleichzeitiger Wasserverarmung des Blutes bei der Zählung nicht zum Ausdruck kommt; die bei den Tieren beobachteten wässerigen Darmentleerungen legen diese Vermutung nahe.

Der Befund an den weißen Blutkörperchen entspricht dagegen eher dem, was man auf Grund der histologischen Veränderungen an Milz, Lymphknoten und Knochenmark erwarten mußte — Verminderung der Leukocytenzahl — wenn auch die Veränderungen keine sehr markanten sind. Das Ueberwiegen der polynukleären Leukocyten im Blute steht im Einklang mit dem Umstande, daß gerade die Bildungsstätten der Lymphocyten, die Lymphfollikel, durch die Bestrahlung am stärksten alteriert werden.

Wie gesagt, habe ich bei diesen Blutuntersuchungen mit manchen Schwierigkeiten zu kämpfen gehabt und habe deshalb auch nicht ganz gleichmäßige und einwandfreie Resultate erhalten. Was ich eben angeführt habe, stellt die Summe einer Reihe ziemlich lückenhafter Beobachtungen dar, die ich nicht einmal alle mit Zahlen belegen kann. Ich bin deshalb auch weit entfernt, die Untersuchung des Blutes unter der Einwirkung der Röntgenstrahlen für abgeschlossen zu halten, sondern glaube im Gegenteil, daß weitere Versuche noch manches interessante Resultat zeitigen können. Vielleicht ist Mertens[1]) bald in der Lage, meine Untersuchungen zu ergänzen und zu vervollkommnen.

Soviel geht aber aus den genannten Versuchen mit ziemlicher Sicherheit hervor, daß die Untersuchung des Blutes keine Aufklärung über die Ursache des Todes der bestrahlten Tiere geben wird. Denn die Veränderungen im circulierenden Blute scheinen nicht so hochgradig, daß sie für den Tod der Tiere verantwortlich gemacht werden könnten.

---

1) Mertens, Deutsche med. Wochenschr. 1904, Nr. 10.

Eine andere Frage ist die, ob die Veränderungen an Milz, Lymphfollikeln und Knochenmark nicht noch durch Störungen anderer Art, als die sind, die sich im Blutbilde äußern, die Lebenstätigkeit des Organismus beeinträchtigen können. Man könnte da denken an eine Störung der Funktion der Blutreinigung, der Vernichtung von Giftstoffen und dergleichen, alles Dinge, über die wir nichts Genaues wissen. Es wäre müßig, sich hier weiter auf das Gebiet der Hypothese einzulassen.

Ich möchte hier auch nochmals erinnern an die bei vielen Tieren beobachteten Durchfälle und die oft hochgradige Füllung des Darmes mit flüssigen Massen, Symptome, die möglicherweise mit dem Untergang der Darmfollikel in irgend einem Zusammenhang stehen könnten. Ob die menschliche Pathologie ein Analogon zu dieser Beobachtung kennt, ist mir nicht bekannt.

Im ganzen habe ich den Eindruck gehabt, daß eine einheitliche Todesursache bei den Tieren nicht vorliegt, sondern daß da viele Dinge zusammenwirken. Zweifellos spielt dabei die Hautwirkung der Röntgenstrahlen eine recht bedeutende Rolle, auch dann, wenn greifbare histologische Veränderungen an der Haut noch fehlen. Das glaube ich vor allem deshalb annehmen zu sollen, weil der Tod der Tiere doch meistens mit dem Auftreten der ersten Hautveränderung zusammenfällt oder diesem kurz vorausgeht. Zwischen den Veränderungen an Milz, Lymphdrüsen und Knochenmark und dem Tode existiert ein solcher zeitlicher Zusammenhang aber nicht, wie im nächsten Abschnitt gezeigt werden wird. Wie aber schließlich die Wirkung der Hautveränderung auf den Gesamtorganismus zu denken ist, ob durch Vermittelung einer Toxinbildung, wie KIENBÖCK meint, das muß ich dahingestellt sein lassen.

Die alleinige Todesursache ist die Hautläsion aber wohl sicher nicht; die Veränderungen an den inneren Organen müssen wenigstens bei kleinen Tieren, die so rapid zu Grunde gehen, wesentlich mitbeteiligt sein, wenn die verhältnismäßig geringen Störungen im circulierenden Blut das auch nicht zum Ausdruck bringen. Wenn einzelne Tiere schon nach 24 Stunden erheblich an Gewicht verloren haben und im Verlaufe von 8 Tagen bis $^1/_5$ ihres Körperbestandes einbüßen, dann kann daran die Hautläsion kaum schuld sein, sondern nur eine Einwirkung auf innere Organe. Andererseits aber darf die vitale Bedeutung der Milz-, Lymphdrüsen- und Knochenmarksveränderungen auch nicht überschätzt werden, denn ein großer Teil dieser Prozesse tritt bereits nach wenigen Stunden ein und nach einer Bestrahlungsdauer, die das Allgemeinbefinden der Tiere gar nicht zu alterieren im stande ist. Darüber im folgenden Abschnitt.

II.

Ich wende mich nun zu einer ausführlicheren Schilderung der Veränderungen, die die Bestrahlung an Milz, Lymphdrüsen und Knochen-

mark hervorruft. Ich bespreche diese Vorgänge getrennt vom vorhergehenden im Zusammenhang, da sich, wie schon angedeutet, herausgestellt hat, daß sie mit dem Tode der bestrahlten Tiere wenigstens zum Teil nichts zu tun haben und da vor allem die zeitlichen Verhältnisse ihrer Entwickelung sich als ganz besonders bemerkenswert erwiesen haben.

Zu einer eingehenderen Untersuchung dieser Dinge veranlaßte mich zunächst der Wunsch, festzustellen, auf welche Weise und zu welcher Zeit das auffällige Verschwinden der Milzfollikel zu stande kommt.

Ich ging bei diesen Untersuchungen so vor, daß ich eine größere Zahl (bis zu 15) von möglichst gleich großen und gleich alten Tieren — Mäusen, Meerschweinchen oder Ratten — gleichzeitig bestrahlte und die einzelnen Tiere nach verschiedener Zeit tötete. Die Tiere befanden sich während der Bestrahlung in einem oben offenen Glaskasten oder in einer großen Pappschachtel, in der sie noch einigen Spielraum hatten. Da die Tiere in der Schachtel herumliefen, konnte ich die auf jedes entfallende Strahlenmenge ungefähr gleich setzen, trotzdem die Röhrendistanz natürlich nicht immer die gleiche war.

Da ich die Veränderungen von den ersten Anfängen an verfolgen wollte, wählte ich als frühesten Untersuchungstermin zuerst den zweiten Tag, in der bestimmten Erwartung, zu dieser Zeit noch ganz normale Organe anzutreffen; es war mir ja bekannt, daß die Wirkung der Röntgenstrahlen, wenigstens auf der Haut, erst nach längerer Latenzzeit einsetzt. Zu meiner großen Ueberraschung sah ich mich in dieser Annahme aber sehr getäuscht. In der Milz zeigten die Follikel bereits am zweiten Tage Veränderungen von einer Ausdehnung, daß an dem völligen Untergang der Follikel nicht mehr viel fehlte; und auch in den Lymphdrüsen und den Darmfollikeln herrschten ähnliche Verhältnisse. Nicht am zweiten Tage, sondern in der zweiten Stunde nach dem Anfang der Bestrahlung mußte ich die Untersuchungen beginnen, um die ersten Anfänge der Veränderungen an den genannten Organen kennen zu lernen.

Ich will das Resultat der Untersuchungen mit kurzen Worten vorwegnehmen: Die Veränderungen an den blutbereitenden Organen zerfallen in 2 Gruppen, die zeitlich getrennt verlaufen. Auf der einen Seite stehen die Vorgänge am lymphoiden Gewebe der Milz, der Lymphdrüsen und der Darmfollikel, auf der anderen die Vorgänge am Knochenmark und an der Milzpulpa. Jene beginnen schon nach wenigen Stunden und laufen in der Hauptsache in den ersten 24 Stunden ab; diese beginnen erst nach Tagen und erreichen ihren Höhepunkt erst dann, wenn die Tiere dem Tode nahe sind. Und die ersteren entwickeln sich bereits nach außerordentlich kurzer Bestrahlung, die letzteren erst nach einer Bestrahlung

von weit größerer Intensität und einer um das Vielfache längeren Dauer.

Bezüglich der Veränderungen an Knochenmark und Milzpulpa bietet die systematische Untersuchung der einzelnen Stadien nichts besonderes; von einem gewissen Zeitpunkte an nimmt die Zahl der dort zu Grunde gehenden Zellen progressiv ab bis zum Tode der Tiere [d. h. wenn der Tod innerhalb von 8—10 Tagen erfolgt[1])].

Die Vorgänge am lymphoiden Gewebe aber zeigen sehr bemerkenswerte und interessante Einzelheiten, die sich kurz folgendermaßen charakterisieren lassen: Rapider Zerfall der Lymphocytenkerne innerhalb weniger Stunden in Chromatin-Schollen und -Kugeln, Aufnahme der Kerntrümmer durch Phagocyten, Verschwinden der Phagocyten; Effekt dieses Vorgangs: mehr oder weniger vollständiger Untergang des lymphoiden Gewebes im Verlaufe von ca. 24 Stunden.

Ich gehe nun über zu einer ausführlichen Beschreibung dieser Verhältnisse an der Hand einer Versuchsreihe an kleinen Meerschweinchen.

Versuch 60—75: 16 kleine Meerschweinchen, 4—6 Wochen alt. Bestrahlt mit harter Röhre aus ca. 20 cm Distanz ohne Unterbrechung.

No.	60	338 g,	bestrahlt	2	Stunden,	getötet	nach	2	Stunden
„	61	273 g,	„	3	„	„	„	3	„
„	62	288 g,	„	4	„	„	„	4	„
„	63	202 g,	„	4	„	„	„	4	„
„	64	333 g,	„	5	„	„	„	5	„
„	65	221 g,	„	6	„	„	„	6	„
„	66	254 g,	„	10	„	„	„	10	„
„	67	215 g,	„	9	„	„	„	14	„
„	68	294 g,	„	15	„	„	„	18	„
„	69	201 g,	„	15	„	„	„	24	„
„	70	233 g,	„	15	„	„	„	36	„
„	71	202 g,	„	15	„	„	„	51	„
„	72	205 g,	„	15	„	„	„	77	„
„	73	190 g,	„	15	„	„	„	100	„
„	74	200 g,	„	15	„	„	„	147	„
„	75	222 g,	„	15	„	gestorb.	„	12	Tagen

Die Sektion ergab bei allen Tieren, die vor dem 6. Tage getötet wurden, durchaus normale Verhältnisse; nur das Volumen der Milz schien oft auffallend klein. Bezüglich des Befundes bei dem am 12. Tage gestorbenen Meerschweinchen No. 75 verweise ich auf das früher Gesagte; auch bei No. 74 fanden sich schon ähnliche Verhältnisse (Füllung des Darmes etc.).

Mikroskopische Untersuchung.

No. 60. Bestrahlt 2 Stunden und dann getötet[2]).

Milz: Die Follikel, schon makroskopisch am gefärbten Präparate deutlich hervortretend, erweisen sich mikroskopisch als ganz normal. Die

1) Die feineren Details, namentlich das Verhalten der Granula, konnten noch nicht genauer untersucht werden.

2) Ich beschränke mich auf die Beschreibung derjenigen Organe, an denen Veränderungen nachweisbar waren. Wo nicht ausdrücklich anders

meisten zeigen kleine Keimzentren. Die Kerne der Lymphocyten von normaler Form, Größe und Tinktionsvermögen. Nur hier und da zeigen sich kleine, dunkel gefärbte Chromatinkörnchen, aber kaum häufiger, als man sie auch unter normalen Verhältnissen meistens findet. Die Größe der Follikel entspricht der Norm.

Die Zellen der Pulpa sind unverändert. Pigment- und rote blutkörperchenhaltige Zellen äußerst spärlich. Freies Pigment ebenso. Ueberall in der Pulpa liegen enorme Massen von eosinophilen Zellen [1]). Polymorphkernige Leukocyten, in etwa normaler Zahl, in größeren Mengen in den Venenästen angehäuft, in denen auch massenhaft eosinophile Zellen liegen.

Mesenterial- und Halslymphdrüsen. Die Drüsen sind anscheinend ganz normal: Die Follikel enthalten große Keimzentren; innerhalb derselben sind mehrfach eine Anzahl von Chromatinkörnchen sichtbar, deren Zahl an manchen Stellen etwas auffällig ist. Als pathologisch sind diese Stellen aber nicht mit Sicherheit anzusprechen. In den Marksträngen große Massen von eosinophilen Zellen.

Darmfollikel ebenfalls ohne pathologischen Befund. In der Darmschleimhaut viele eosinophile Zellen.

Knochenmark zeigt außer dem enormen Reichtum an eosinophilen Zellen nichts Auffallendes.

No. 61. Bestrahlt 3 Stunden und dann getötet.

Milz: Die Malpighischen Körperchen sind makroskopisch im Schnitte deutlich sichtbar, ihre Größe nicht reduziert. Alle Follikel enthalten ausgedehnte Keimzentren; die Randpartien der Follikel außerhalb der Keimzentren zeigen dichtgedrängte und vollkommen normal aussehende Lymphocyten. In den Keimzentren selbst aber bestehen deutliche Veränderungen; zwischen den Zellen finden sich zahlreiche Lücken, als ob hier Zellen ausgefallen wären; zwischen den erhaltenen Zellen aber liegen in großer Zahl Kerntrümmer von wechselnder Gestalt und Größe, alle durch ihre intensive Tinktion deutlich hervorgehoben (Taf. I Abb. 2). Teils sind es halbkreis- oder halbmondförmige Stücke, teils unregelmäßige Schollen, teils Kugeln von wechselnder Größe bis herab zum feinsten Staube, mit dem die Zellinterstitien und die Zellen selbst wie besät erscheinen. Dazwischen liegen noch der Form nach erhaltene, aber überfärbte Kerne, und Kerne, deren Peripherie überfärbt, deren Zentrum blaß, fast ungefärbt ist. Die Kerntrümmer liegen größtenteils frei und regellos verstreut, zum Teil in kleinere und größere Haufen zusammengeballt. An manchen Stellen sieht es so aus, als ob die Trümmerhaufen in Zellen eingeschlossen seien..

Die Milzpulpa weist keine Veränderungen auf. Pigment enthält sie sehr spärlich; eosinophile Zellen reichlich. Polymorphkernige Leukocyten, namentlich in den Venen, in etwa normaler Menge.

In den Hals- und Mesenteriallymphdrüsen finden sich ungefähr dieselben Veränderungen. Die Follikel enthalten sehr große Keimzentren, innerhalb deren zahlreiche Lücken erkennbar sind und Kerntrümmer von den oben beschriebenen Formen in reichlicher Zahl liegen, auch hier oft in Gruppen zusammengeballt und vielleicht zum Teil in

---

bemerkt, wurden die übrigen Organe (Gehirn, Leber, Nieren, Lunge, Herz, Pankreas, Haut etc.) vollkommen normal befunden.

1) Die Präparate wurden mit Hämatoxylin und Eosin gefärbt. Infolgedessen sind auch die pseudoeosinophilen Granula Kurloffs gefärbt und von den eosinophilen nicht zu trennen.

Zellen eingeschlossen; die Randzonen der Follikel sind unverändert. In der Rindensubstanz der Drüsen außerhalb der Follikel und in den Marksträngen liegen die Lymphocyten in normaler Menge und sind von ganz normalem Aussehen. In den Marksträngen zahlreiche eosinophile Zellen.

Die Darmfollikel verhalten sich ganz ebenso: Kerntrümmer in den Keimzentren der Follikel, deren Randpartien intakt sind. Die Mucosa und Submucosa des Darmes ist stellenweise wie übersät mit eosinophilen Zellen.

Am Knochenmark ist nichts Pathologisches zu sehen.

No. 62. Bestrahlt 4 Stunden und dann getötet.

Milz: Die Veränderungen sind im ganzen die gleichen wie bei dem vorigen Tiere, nur noch viel ausgedehnter. Die Größe der Follikel ist kaum reduziert. Die Keimzentren sind außerordentlich groß und enthalten neben wenigen intakten Zellen große Massen von Kerntrümmern in allen Formen. Dieselben sind zum Teil deutlich in Zellen eingeschlossen, in Zellen von meist riesigen Dimensionen, in denen der Zellkern durch die den Zellleib strotzend füllenden Kerntrümmer fast ganz verdeckt ist — Phagocyten. Auch in den Randpartien der Follikel treten zwischen den Lymphocyten einzelne Haufen von Kerntrümmern und Phagocyten auf, im ganzen aber sind die Randzonen der Follikel gut erhalten. Die Follikelarterien sind ganz normal.

Die Pulpa enthält sehr wenig Pigment, wenige eosinophile und polynukleäre Leukocyten in normaler Zahl.

In den Hals- und Mesenteriallymphdrüsen haben die Vorgänge des Kernzerfalls ebenfalls an Ausdehnung gewonnen. Auch hier liegen in den Keimzentren große Massen von Kerntrümmern, einzelne Haufen davon auch in den Randzonen der Follikel. Auch Phagocyten sind in ziemlicher Zahl neben den freien Chromatintrümmern vorhanden. In der Rindensubstanz außerhalb der Follikel und in den Marksträngen nur ganz vereinzelt einige Chromatinkörnchen und -kugeln. Sehr spärliche eosinophile Zellen in den Marksträngen.

Die Darmfollikel bieten das gleiche Bild wie die Randfollikel der Lymphdrüsen. Die Schleimhaut enthält viele eosinophile Zellen.

Im Knochenmark finden sich zwischen den im übrigen normalen Zellen hie und da kleine Haufen von intensiv gefärbten kleineren und größeren Chromatinkugeln. Die eosinophilen Zellen sind äußerst zahlreich.

No. 63. Bestrahlt 4 Stunden und dann getötet. (Kleineres Tier!)

Milz: Die Malpighischen Körperchen scheinen an Größe etwas reduziert zu sein. Deutliche Keimzentren sind nicht vorhanden, doch zeigen die meisten Follikel hellere Partien, die der Lage nach dem Keimzentrum entsprechen könnten. In diesen helleren Stellen fehlen die Lymphocyten fast ganz; an ihrer Stelle liegen etwas größere Zellen mit großen, auffallend blaß tingierten Kernen in spärlicher Zahl, Zellen, die sich durch ihre Größe von den Zellen der Keimzentren unterscheiden. Dazwischen große Massen von Kerntrümmern in allen Formen, vom feinsten Chromatinstaube bis zu Kugeln von der Größe eines Zellkerns, und Phagocyten von zum Teil riesigen Dimensionen, mit Kerntrümmern vollgestopft. Die Randpartien der Follikel zeigen neben Massen von intakten Lymphocyten auch einzeln liegende Kerntrümmer, Haufen von solchen und Phagocyten in reichlicher Anzahl. Einzelne Haufen von Chromatinkörnchen und Phagocyten liegen auch außerhalb der Follikel in deren nächster Nähe.

Die Arterien der Follikel sind ganz unverändert; die Lymphocyten in ihrer nächsten Umgebung sind noch meist intakt.

Die Pulpa ist ganz normal, abgesehen von den erwähnten Kerntrümmerhaufen und Phagocyten in nächster Nähe der Follikel; einzelne Chromatinkugeln finden sich auch sonst in der Pulpa verstreut. Polynukleäre Leukocyten in großer Menge in den Gefäßen der Pulpa; eosinophile Zellen äußerst spärlich. Pigmentzellen und rote Blutkörperchen-haltige Zellen nur ganz vereinzelt.

Halslymphdrüsen: Alle Follikel besitzen große Keimzentren; der Saum der Follikel ist sehr schmal. Innerhalb der Keimzentren spärlich freie Chromatinkörnchen und eine große Zahl von enormen Phagocyten zwischen zahlreichen intakten Zellen. Außerhalb der Keimzentren und in den Marksträngen keine Veränderungen. In den Marksträngen sehr spärlich eosinophile Zellen.

Mesenteriallymphdrüsen: Dasselbe Bild, nur sind in den Keimzentren der Follikel nicht nur Phagocyten, sondern auch freie Chromatinkörnchen in größerer Zahl verstreut.

Darmfollikel: Follikel mit großen Keimzentren. Innerhalb derselben große Mengen von überfärbten Kernen in allen Stadien des Zerfalls, freie Chromatinkörnchen und Phagocyten. Uebertingierte Kerne und Kerntrümmer auch in den Randpartien der Follikel, vereinzelt auch zwischen den Drüsen der Schleimhaut, wo auch viele eosinophile Zellen liegen.

Knochenmark: Größere und kleinere dunkel tingierte Chromatinkugeln, meist in kleinen Haufen zusammenliegend, finden sich auch hier. Sonst keine Abweichungen von der Norm.

No. 64. Bestrahlt 5 Stunden und dann getötet.

Milz: Die Veränderungen sind nach allen Richtungen ausgedehnter. Der Kernzerfall in den Follikeln hat solche Ausdehnung erreicht, daß nur noch wenige intakte Zellen sichtbar sind. Die Keimzentren, mit Chromatinkörnchen ganz übersät, sind noch erkennbar, ihre Grenzen aber verwischt, da auch die Randpartien der Follikel überall durchsetzt sind von Haufen von Chromatinschollen und -kugeln und großen Phagocyten, die diese Trümmer in sich aufgenommen haben (Taf. I, Fig. 3). Auch außerhalb der Follikel, dicht an ihrem Rande, liegen einzelne Phagocyten. Die Größe der Follikel im ganzen hat kaum abgenommen; auch makroskopisch sind sie im Schnitte noch sehr deutlich sichtbar.

Die Pulpa verhält sich ganz wie bei No. 62.

Hals- und Mesenteriallymphdrüsen: Die Zentren der Follikel enthalten fast keine intakten Zellen mehr, sondern nur noch Haufen von Chromatintrümmern und Phagocyten; desgleichen in großer Menge in den Randzonen der Follikel. In der übrigen Rindensubstanz in großer Zahl überfärbte Kerne und Kerne in allen Stadien des Zerfalls. Die ganze Rindensubstanz sieht stark rarefiziert aus. Die Markstränge zeigen keine Veränderungen. Eosinophile Zellen sehr spärlich.

Darmfollikel: In den Keimzentren nur noch wenig freie Zerfallsprodukte, aber viele große, mit Kerntrümmern vollgestopfte Phagocyten. In den Randpartien der Follikel viele überfärbte und zerfallende Kerne neben zahlreichen intakten Lymphocyten.

Knochenmark von etwa normalem Zellreichtum. An den eigentlichen Markzellen, den Riesenzellen und den großen einkernigen Zellen, ist nichts Abnormes zu sehen: eosinophile Zellen und polynukleäre Zellen in

enormer Menge. Wieder finden sich dazwischen Chromatinkugeln und ziemlich zahlreiche überfärbte und in Zerfall begriffene kleine (Lymphocyten? —). Kerne, die die oben beschriebenen Halbmond- und Ringformen aufweisen.

No. 65. 6 Stunden bestrahlt und dann getötet.

Milz: Die Follikel sind deutlich an Größe reduziert, aber makroskopisch noch sichtbar. Die Lymphocyten sind überall im Zerfall begriffen und zwar in allen Teilen der Follikel; Keimzentren sind nicht erkennbar. Freie Chromatinkörnchen liegen überall im Bereich der Follikel und darüber hinaus verstreut, daneben riesige Phagocyten in großer Zahl. Die Menge der noch intakten Lymphocyten ist stark reduziert. An den Rändern der Follikel im umgebenden Pulpagewebe liegen ebenfalls Mengen von Phagocyten, die aber durch ihre Anordnung um die Follikel herum ihre Herkunft von diesen erkennen lassen; es macht den Eindruck, als ob diese Phagocyten nur deshalb außerhalb der Follikelgrenzen liegen, weil die dazwischen liegenden Lymphocyten zu Grunde gegangen sind. Entfernt von den Follikeln finden sich in der Pulpa nirgends Phagocyten, nur ganz vereinzelt einige Chromatinkugeln. Die Pulpa zeigt sonst keine Veränderungen; die Pigmentmenge entspricht der Norm.

Lymphdrüsen: Nicht nur innerhalb der Follikel, sondern auch sonst in der Rindensubstanz zwischen den intakten Lymphocyten wenig freie Kerntrümmer, aber große Mengen von Phagocyten. In den Marksträngen nur vereinzelt überfärbte und zerfallende Kerne. Keine eosinophilen Zellen.

Darmfollikel: In- und außerhalb der Keimzentren große Massen von Kerntrümmern, meist in Haufen zusammengelagert, aber nur hier und da in Zellen eingeschlossen. In der Schleimhaut nur vereinzelt eosinophile Zellen.

Knochenmark: Der Zellreichtum und der Blutgehalt des Markes erscheinen normal. Die Zahl der freien und einzeln liegenden oder in Haufen angeordneten Chromatinkugeln ist weit größer als bei dem vorhergehenden Tiere. Auch zerfallende Lymphocytenkerne liegen überall in großer Zahl zwischen den Markzellen. Endlich finden sich auch an vielen Stellen große einkernige Zellen, deren Zellleib mit Kerntrümmern und Chromatinkugeln beladen ist — Phagocyten. Die Markzellen zeigen keine Veränderung; eosinophile Zellen reichlich.

No. 66. 10 Stunden bestrahlt und dann getötet.

Milz: Die Größe der Follikel ist bedeutend reduziert, makroskopisch sind sie kaum noch erkennbar. Der Kernzerfall in den Follikeln hat noch größere Ausdehnung erreicht als im vorigen Falle; Phagocyten von riesigen Dimensionen liegen überall in großer Zahl und verdecken stellenweise die noch intakten Lymphocyten fast ganz. Keimzentren sind nicht erkennbar. Wieder aber finden sich im Zentrum der meisten Follikel die schon oben (No. 63) beschriebenen hellen lymphocytenfreien Stellen, an denen größere Zellen liegen, die durch ihren bläschenförmigen, ovalen, sehr blaß gefärbten Kern und ihren großen, stark eosingefärbten Zellleib auffallen; diese Zellen, die man ihrem Aussehen nach als epithelioide bezeichnen kann, sind mit feinsten Chromatinkörnchen bestäubt.

In der Pulpa liegen innerhalb der Bluträume ziemlich viele große Rundzellen, die blaßbraune Pigmentkörnchen und rote Blutkörperchen einschließen. Die Zahl dieser Zellen scheint etwas vermehrt zu sein. Eosinophile Zellen finden sich nur ganz vereinzelt.

Hals- und Mesenteriallymphdrüsen: Die Zentren der Follikel weisen große Lücken auf und sind ganz frei von Lymphocyten; an ihrer Stelle liegen die schon bei der Milz erwähnten großen Zellen von epithelioidem Charakter, die mit feinsten Chromatinkörnchen beladen sind, dieselben zeigen in manchen Follikeln leicht konzentrische Anordnung. Die schmalen Randpartien der Follikel, die noch reich sind an intakten Lymphocyten, sowohl wie die ganze übrige Rindensubstanz sind durchsetzt von Massen von Chromotinkugeln, Kerntrümmerhaufen und großen Phagocyten, die mit den Zerfallsprodukten der Lymphocytenkerne beladen sind; Auch in den Marksträngen sind Phagocyten und Kerntrümmer vielfach nachweisbar. Das lymphoide Gewebe ist im ganzen ziemlich zellarm. In den Lymphräumen der Marksubstanz finden sich einzelne Leukocyten, die Pigmentkörner und Erythrocyten einschließen. Vereinzelt auch eosinophile Zellen.

Die Darmfollikel weisen fast den gleichen Befund auf. Die lymphocytenfreien Zentren der Follikel, in denen wieder epithelioide Zellen liegen, enthalten meist auch einige Phagocyten, die in den Randpartien der Follikel massenhaft anzutreffen sind. In der Schleimhaut spärlich eosinophile Zellen.

Knochenmark: In ziemlich großer Zahl finden sich schwarzblau (Hämatoxylin) tingierte Chromatinkugeln von wechselnder Größe, die teils einzeln liegen, teils in Haufen zusammengeballt und in Zellen eingeschlossen sind. Sonst keine Veränderungen an den Markzellen.

No. 67. 9 Stunden bestrahlt, 14 Stunden nach Beginn der Bestrahlung getötet.

Milz: Die Follikel sind makroskopisch nur an einigen Stellen eben noch erkennbar. Mikroskopisch zeigen sie sich ganz außerordentlich reduziert, indem die Lymphocyten bis auf spärliche Reste in der Umgebung der Zentralarterien verschwunden sind. An Stelle der Follikel liegen Haufen von Phagocyten und freie Chromatinkugeln, dazwischen einzelne Lymphocyten und größere spindelförmige Zellen, offenbar Zellen des Stützgewebes. In einzelnen Follikeln fehlen die Lymphocyten vollkommen, so daß die ursprüngliche Lage des Follikels nur durch die Zentralarterien, die Anordnung des Stützgewebes und die Phagocyten, die die Reste der Lymphocytenkerne aufgenommen haben, kenntlich ist. In einigen Follikeln liegen kleine Herde von epithelioiden Zellen von der oben beschriebenen Art, deren Zellleib mit feinsten Chromatinkörnchen bedeckt erscheint.

Die Pulpa ist auffallend zellarm, doch sind alle Elemente der Pulpa in etwa normalem Mengenverhältnis vorhanden; nur eosinophile Zellen fehlen ganz. In den Venenästen große Haufen von polymorphkernigen Leukocyten. Pigment- und rote Blutkörperchen-haltige Zellen sind äußerst spärlich. Der Blutgehalt nach keiner Richtung auffallend.

Hals- und Mesenteriallymphdrüsen sind außerordentlich zellarm und weisen überall im lymphoiden Gewebe große Lücken auf. In der ganzen Drüse, in Rinden- wie Marksubstanz, liegen Phagocyten und freie Zerfallsprodukte der Kerne in großen Mengen. Die Lage der Follikel ist nur noch durch die Herde von epitheloiden Zellen kenntlich, die die Stelle ihres Zentrums markieren; die genannten Zellen zeigen deutlich etwas konzentrische Anordnung; Kerntrümmer enthalten die epithelioiden Herde nur in spärlicher Menge. Eosinophile Zellen fehlen in den Drüsen; in den Lymphräumen spärliche Pigment- und Erythrocytenhaltige Zellen.

Darmfollikel: Das Zentrum der Follikel wird von großen epithelioiden Zellen gebildet und ist fast ganz frei von Zerfallsprodukten; eine konzentrische Gruppierung der epithelioiden Zellen ist in den Darmfollikeln nicht kenntlich. Die Randpartien der Follikel sind überall noch reich an intakten Lymphocyten, zwischen denen überall freie und in Zellen eingeschlossene Chromatinkörnchen und -kugeln in großen Mengen eingesprengt sind. Die Größe der Follikel scheint nicht reduziert. Die Schleimhaut enthält ziemlich viele eosinophile Zellen.

Knochenmark: Zwischen den im übrigen normalen Markzellen liegen in größerer Zahl große Zellen, die Haufen von kleinen, intensiv tingierten Chromatinkugeln einschließen. Sonst sind keine Kerntrümmer im Mark zu sehen. Blutgehalt und Zellreichtum etwa normal.

No. 68. 15 Stunden bestrahlt; 18 Stunden nach Beginn der Bestrahlung getötet.

Milz: Makroskopisch sieht man die Malphighischen Körperchen kaum noch angedeutet. In den meisten Follikeln fehlen die Lymphocyten bis auf einzelne, die Arterie umgebende Zellen vollständig. Spindelförmige Bindegewebszellen, zwischen denen große Haufen von Phagocyten, mit Chromotinkugeln beladen, liegen, kennzeichnen die Stellen, wo die Follikel lagen. Freie Chromatinkugeln finden sich nur noch ganz vereinzelt (Taf. I, Fig. 4). Die Phagocyten liegen meist kreisförmig angeordnet um rundliche Herde von epithelioiden Zellen, die in dieser Milz besonders deutlich hervortreten (Taf. I, Fig. 5). Sie werden gebildet von einigen Dutzend (im Querschnitt) großer runder oder polygonaler Zellen mit ovalem, bläschenförmigem, sehr schwach gefärbtem Kerne, mit deutlichem Nucleolus, die vielfach konzentrisch angeordnet zusammenliegen; in einzelnen dieser Herde ist die konzentrische Anordnung der Zellen so deutlich ausgebildet, daß zwiebelschalenförmige Gebilde entstehen, die etwas an Cancroidperlen erinnern. Die epithelioiden Herde, die übrigens zu der Zentralarterie des Follikels nie in Beziehung stehen, sind hier vollkommen frei von Kernzerfallsprodukten; diese liegen, wie gesagt, in Phagocyten eingeschlossen, meist kranzförmig um die epithelioiden Herde herum.

Die Pulpa ist ziemlich zellarm, sonst ohne Besonderheiten. Polymorphkernige Leukocyten in großer Menge in den Gefäßen. Pigment fehlt fast ganz.

Hals- und Mesenteriallymphdrüsen: Die Drüsen sind sehr arm an Lymphocyten, vor allem die Rindensubstanz. Alles ist übersät mit kleineren und größeren Chromatinkugeln, die zum Teil frei, zum weitaus größeren Teil in Phagocyten eingeschlossen sind. An einzelnen Stellen bilden riesige Phagocyten große, alles andere überdeckende Haufen (Taf. I, Fig. 7). Die Randfollikel sind nur noch kenntlich durch große, von Zerfallsprodukten freie Herde von epithelioiden Zellen, die konzentrische Anordnung zeigen und, wie in der Milz, meist einen Kranz von Phagocyten tragen (Taf. I, Fig. 6). In den Lymphräumen vereinzelt erythrocytenhaltige Zellen; ganz spärliche eosinophile Zellen.

Die Darmfollikel verhalten sich genau wie bei No. 67.

Im Knochenmark einzelne kleine Haufen von Kerntrümmern und Chromatinkugeln, und einige wenige Phagocyten, sonst normale Verhältnisse.

No. 69. 15 Stunden bestrahlt, 24 Stunden nach Beginn der Bestrahlung getötet.

Milz: Das Bild hat sich wesentlich geändert. Von den Follikeln

sind auch mikroskopisch nur noch Andeutungen vorhanden; ihre Lage wird markiert durch die Arterien und die im allgemeinen konzentrisch angeordneten spindeligen Bindegewebszellen des Stützgewebes; Lymphocyten finden sich nur hier und da noch in kleinen Häufchen um die Arterien herum. Das Verhalten der epithelioiden Herde, die auch hier sehr deutlich sind, ist dasselbe wie bei dem vorigen Tiere. Die epithelioiden Zellen, hier ganz frei von Kernzerfallsprodukten, liegen oft konzentrisch zwiebelschalenförmig angeordnet; mehrfach liegen auch zwei solche epithelioide Herde im Bereiche eines Follikels.

Um die genannten Herde herum liegen nun zwar wiederum kranzförmig angeordnet, mit Chromotinkugeln beladene, große Phagocyten, aber bei weitem nicht mehr in der großen Zahl wie bei No. 68. Auch sonst im Bereich des Follikels finden sich zwar noch Phagocyten, aber ebenfalls in bedeutend geringerer Menge wie früher. Dabei hat sich auch das Aussehen der Phagocyten selbst geändert; die Menge und der Umfang der Chromatinkugeln, die ihr Zellkörper einschließt, ist bei weitem nicht mehr so groß wie im vorhergehenden Fall; meist liegen nur einzelne feine Kugeln im Zellleib, zwischen denen der Kern der Zellen deutlich zum Vorschein hommt. Daneben noch einzelne Haufen von freien Chromatinkügelchen.

Die Pulpa ist zellarm, läßt aber sonst nichts besonders Auffälliges erkennen. Die Bluträume enthalten spärlich pigment- und erythrocytenhaltige Zellen. Polymorphkernige Leukocyten in großen Massen in den Venen. Eosinophile Zellen fehlen. Trabekel von normaler Dicke.

Mesenteriallymphdrüsen: Gegenüber den Lymphdrüsen bei No. 68 ist vor allem das fast völlige Fehlen von Kerntrümmern und Phagocyten auffallend, deren Menge dort das ganze Bild beherrschte. Die ganze Drüse ist außerordentlich zellarm, weil die Lymphocyten bis auf kleine Reste ganz verschwunden sind. Namentlich in der Rindensubstanz fehlen die Lymphocyten vollkommen; an ihrer Stelle liegen spindelförmige Bindegewebszellen und die sternförmigen Stützzellen des adenoiden Gewebes, dazwischen größere Rundzellen mit hellen, bläschenförmigen Kernen in geringer Zahl. Die Randfollikel sind verschwunden; ihre Stelle wird eingenommen von großen Herden von epithelioiden Zellen, die meist ausgesprochen konzentrisch geschichtete Anordnung zeigen. Am Rande dieser Herde finden sich ganz spärlich Phagocyten und wenige freie Chromotinkugeln; die Phagocyten enthalten, wie in der Milz, nur wenige kleine Chromatinkügelchen.

An der Grenze zwischen Rinden- und Marksubstanz liegen noch einige größere Haufen von Lymphocyten, zwischen denen auch Phagocyten und freie Kerntrümmer in etwas größerer Zahl erkennbar sind.

Die Markstränge sind auch fast ganz der Lymphocyten beraubt. Die Lymphräume der Marksubstanz führen wenig pigment- und rote Blutkörperchen-haltige Zellen.

Die Halslymphdrüsen unterscheiden sich von denen des Mesenteriums nur durch die größere Zahl von Phagocyten, die teils die epithelioiden Herde umgeben, teils namentlich unter der Kapsel in Reihen angeordnet liegen.

Darmfollikel: Die Größe der Follikel erscheint kaum reduziert; Lymphocyten sind nur noch in den Randpartien in kleinen Haufen vorhanden. Das Zentrum der Follikel wird von epithelioiden Zellen gebildet, die hier nicht deutlich konzentrisch angeordnet sind. Nur ganz vereinzelte Phagocyten mit kleinen Chromotinkügelchen liegen in der Umgebung dieser

Herde; der größte Teil der Kernzerfallsprodukte ist verschwunden. Die Schleimhaut enthält keine eosinophilen Zellen.

Knochenmark: Der Zellgehalt des Markes ist etwas gering, doch sind alle Zellarten, mit Ausnahme der Lymphocyten, in etwa normalem Mengenverhältnis vertreten. Nur ganz spärlich freie und in Zellen eingeschlossene große Chromatinkugeln.

No. 70. 15 Stunden bestrahlt, 36 Stunden nach Beginn der Bestrahlung getötet.

Milz: Die Follikel sind selbst mikroskopisch nur mit Mühe zu finden und nur an der Anordnung der Arterien und den in ihrer Nähe liegenden epithelioiden Herden kenntlich; die letzteren verhalten sich wie bei 69. Zerfallsprodukte, d. h. Chromatinkörnchen und Phagocyten fehlen fast ganz; nur hier und da liegen noch kleine Häufchen von feinen Chromatinkugeln im Bereiche der Follikel; Phagocyten nur noch in wenigen Exemplaren vorhanden. In einzelnen Follikeln liegen noch kleine Häufchen von Lymphocyten, in den meisten fehlen sie ganz.

Die Pulpa ist zellarm und verhält sich ganz wie bei 69.

Hals- und Mesenteriallymphdrüsen: In der Rindensubstanz und in den Marksträngen fehlen die Lymphocyten ganz; dazwischen eine Zone, in der große Haufen von Lymphocyten liegen, in größerer Menge als bei dem vorigen Tiere; diese Haufen von Lymphocyten entsprechen nicht den Randfollikeln. Die Follikel selbst fehlen, resp. werden nur durch Herde von zwiebelförmig angeordneten, epithelioiden Zellen repräsentiert. Chromatinkörner und -kugeln fehlen in allen Teilen der Drüse so gut wie ganz; nur hier und da sieht man ein paar einzelne, oder in kleinen Gruppen liegende, dunkel gefärbte Kügelchen. In den Lymphräumen spärlich erythrocytenhaltige Zellen.

Darmfollikel wie bei 69, nur sind die Kernzerfallsprodukte gänzlich verschwunden.

Das Knochenmark ist arm an Zellen; die Kapillaren sind erweitert und stark mit Blut gefüllt. An den Zellen selbst ist, abgesehen von dem Ausfall der kleinen Lymphocyten, nichts besonderes zu sehen. Vielleicht ist die Zahl der eosinophilen Zellen relativ geringer als in der Norm. Zerfallsprodukte nicht nachweisbar.

No. 71. 15 Stunden bestrahlt, 51 Stunden nach Beginn der Bestrahlung getötet.

Milz: Die Follikel enthalten um die Arterie herum meist kleine Haufen von Lymphocyten, mehr als die Milz des vorhergehenden Tieres. Die epithelioiden Herde, die mit diesen Lymphocytenhaufen in keinem Zusammenhange stehen, sind deutlich erkennbar, aber nicht so groß und nicht so ausgesprochen konzentrisch angeordnet wie bei 70; die Zellen selbst sind auch gegen die Bindegewebszellen der Umgebung nicht mehr so scharf abgesetzt. Zerfallsprodukte fehlen ganz.

Die Pulpa verhält sich wie bei 69. Eosinophile Zellen fehlen.

Die Mesenteriallymphdrüsen sind sehr zellarm und enthalten nur an der Grenze zwischen Rinde und Mark größere Haufen von Lymphocyten. Kernzerfallsprodukte fehlen überall ganz. Die an Stelle der Randfollikel liegenden epithelioiden Herde zeigen sehr deutliche konzentrische Schichtung.

Die Darmfollikel sind kaum erkennbar. In der Submucosa liegen kleine Herde von epithelioiden Zellen und in deren Umgebung Häufchen

von intakten Lymphocyten; keine Zerfallsprodukte. Die Schleimhaut des Darmes ist frei von eosinophilen Zellen.

Knochenmark: Der Zellgehalt des Markes ist hochgradig reduziert; zwischen den Haufen der Markzellen sind überall große Lücken, die durch Fettzellen und vor allem durch stark erweiterte und strotzend mit roten Blutkörperchen gefüllte Kapillaren ausgefüllt werden. Unter den noch vorhandenen Markzellen sind alle normalen Formen vertreten, doch scheinen die polymorphkernigen Zellen relativ stärker zu überwiegen als in der Norm. Auch die großen mononukleären eosinophilen Zellen des normalen Knochenmarkes scheinen vermindert, während kleinere eosinophile Zellen reichlich vertreten sind. Die Riesenzellen sind ebenfalls recht spärlich; fast ganz fehlen aber nur die kleinen einkernigen Rundzellen. Zerfallsprodukte sind nicht vorhanden, nur liegen hier und da große, mit Hämatoxylin dunkel-schwarzblau tingierte Kugeln, zum Teil auch in kleinen Haufen. Pigmentzellen, rote Blutkörperchen-haltige Zellen und kernhaltige rote Blutkörperchen fehlen.

No. 72. 15 Stunden bestrahlt, 77 Stunden nach Beginn der Bestrahlung getötet.

Milz: Die Follikel sind makroskopisch deutlich erkennbar und fallen auch bei schwacher Vergrößerung sofort auf, da sie ziemlich große Mengen von Lymphocyten führen, die um die Zentralarterie angeordnet sind. Epithelioide Herde sind kaum sichtbar, nur an manchen Stellen durch große, blasse, blächenförmige Kerne eben angedeutet, die aber von Lymphocyten fast verdeckt sind. Zerfallsprodukte, Körnchen, Chromatinkugeln etc. sind nirgends vorhanden.

Die Pulpa ist zellarm und scheinen namentlich die polymorphkernigen Leukocyten seltener zu sein als in der Norm; auch in den Venenquerschnitten ist die Zahl dieser Zellen zwar noch reichlich, aber gegen die Norm stark reduziert. Die Bluträume enthalten pigment- und rote Blutkörperchen-haltige Zellen in großer Zahl.

Trabekel, Gefäßwände und Kapsel verhalten sich normal.

Lymphdrüsen: Im allgemeinen wie die des vorigen Tieres. Lymphocyten liegen in größeren Massen an der Grenze von Rinden- und Marksubstanz; nirgends Zerfallsprodukte. Epithelioide Herde von ausgesprochen konzentrischer Schichtung liegen an Stelle der Randfollikel, sind aber wesentlich kleiner als bei 71, hier Cancroidperlen ganz besonders ähnlich sehend (Taf. II, Fig. 8). In den Lymphräumen viele Zellen, die blasse Pigmentkörnchen und Erythrocyten enthalten. Stellenweise liegen kleine Häufchen von eosinophilen Zellen.

Die Darmfollikel sind auf kleine Anhäufungen von Lymphzellen in der Submucosa reduziert. Die epithelioiden Herde sind noch erkennbar, aber erheblich kleiner als bei 71; der epithelioide Charakter ihrer Zellen ist weniger deutlich.

Knochenmark: Die Zellarmut des Knochenmarkes ist eine ganz hochgradige. Zwischen weiten und stark gefüllten Kapillaren und großen Fettzellen liegen nur ganz vereinzelte Markzellen, unter diesen aber sind, soweit nachweisbar, alle Formen des normalen Markes vertreten. Nirgends Zerfallsprodukte.

No. 73. 15 Stunden bestrahlt, 100 Stunden nach Beginn der Bestrahlung getötet.

Die Milz unterscheidet sich von No. 72 nur dadurch, daß die Herde

von epithelioiden Zellen, die deutlich konzentrisch angeordnet liegen, in vielen Follikeln gut sichtbar sind. Die Lymphocyten in den MALPIGHIschen Körperchen beschränken sich auf kleine, die Arterien einscheidende Häufchen. In der Pulpa ist die Zahl der polynukleären Leukocyten noch weit mehr vermindert wie im vorigen Falle. Ihr teilweiser Ausfall ist namentlich in größeren Venendurchschnitten sehr deutlich erkennbar.

Die Lymphdrüsen zeigen ganz dasselbe Bild wie bei dem vorigen Tiere. Namentlich fallen die konzentrisch angeordneten epithelioiden Zellen wieder sehr ins Auge; die Herde sind meist umgeben von konzentrisch herumlaufenden Bindegewebszellen und Fasern, die dieselben förmlich abkapseln.

Die Darmfollikel zeigen große Haufen von epithelioiden Zellen, die hier leicht konzentrisch gelagert erscheinen. Lymphocyten fehlen fast ganz; die Randpartien der Follikel werden eingenommen von größeren Rundzellen mit hellen Kernen, die in großen Zwischenräumen die Maschen des retikulären Gewebes füllen.

Das Knochenmark besteht eigentlich nur aus Fettzellen und stark erweiterten und mit Erythrocyten gefüllten Blutgefäßen, zwischen denen hier und da noch einige wenige Markzellen liegen; unter diesen sind alle Formen vertreten.

No. 74. 15 Stunden bestrahlt, 147 Stunden nach Beginn der Bestrahlung getötet.

(10. März 1904: Bestrahlung. 15. März: Tier etwas matt. 16. März: Haarausfall im Rücken, Conjunctivitis, Tier sehr elend, getötet.)

Milz: Die MALPIGHIschen Körperchen enthalten nur ganz kleine Häufchen von Lymphocyten; in deren Nähe liegen mehrfach kleine Herde von größeren Zellen mit sehr blassen, bläschenförmigen Kernen, die leicht konzentrische Anordnung zeigen. Der epithelioide Charakter dieser Zellen ist nur wenig ausgesprochen; ihr Aussehen unterscheidet sich vielfach kaum von dem der umgebenden Bindegewebszellen.

Die Pulpa enthält nur noch ganz vereinzelt polynukleäre Zellen, die auch auf Venenquerschnitten fast vollkommen fehlen. Eosinophile Zellen sind ebenfalls nicht nachweisbar. Die Bluträume enthalten große Massen von mit blaßbraunem Pigment beladenen Rundzellen, die in der Regel auch einige rote Blutkörperchen einschließen. Die Pulpa ist im ganzen arm an Zellen.

Die Lymphdrüsen entbehren der Lymphocyten fast ganz; nur hier und da liegen kleine Haufen solcher Zellen. Die Drüsen sind außerordentlich zellarm; die Schnitte sehen aus wie ausgepinselt, da fast nur die Zellen des Stützgewebes übrig geblieben sind. Epithelioide Herde sind nicht vorhanden. Die Follikel sind total verschwunden, und auch ihre durch die epithelioiden Herde bisher markierte ursprüngliche Lage ist nicht mehr erkennbar.

Pigmentzellen in den Lymphsinus wie bei 73.

Darmfollikel: In der Submucosa relativ ganz ansehnliche Anhäufungen von Lymphocyten, zwischen denen auch wieder einige Chromatinkügelchen und einzelne mit solchen beladene Phagocyten liegen. Im Zentrum der Follikel sind kleine Haufen von epithelioiden Zellen vorhanden, deren charakteristisches Aussehen aber zum Teil verloren gegangen ist; sie sind kleiner und ihre Kerne dunkler gefärbt als in den typischen Fällen. Eosinophile Zellen fehlen in der Schleimhaut.

Knochenmark wie bei 73, aber vielleicht noch etwas zellärmer.

In der Haut des Rückens sind die Zellkerne der obersten Epidermisschicht etwas gequollen und auffallend blaß gefärbt, ihre Form aber im ganzen gut erhalten. Einige Kerne weisen Vakuolen auf. Die Grenze der Epithelien gegen die Subcutis zu ist an einzelnen Stellen etwas verwaschen. Auch die Epithelien der Haarbälge zeigen zum Teil Veränderungen gleicher Art.

No. 75. 15 Stunden bestrahlt, gestorben am 14. Tage.

(10. März: Bestrahlung. 15. März: Tier etwas matt, Haarausfall im Rücken; 16. März: leidlich munter. 18. März: gekrümmt sitzend, elend. Starker Haarausfall und lamellöse Abstoßung der Epidermis im Rücken. 19. März: sehr matt. 21. März: Tier äußerst elend. 22. März: kann sich kaum mehr aufrecht erhalten. 23. März: abends tot. 136 g, Anfangsgewicht 222 g.)

Milz: Die Follikel enthalten kleine Häufchen von Lymphocyten um die Arterien herum. Epithelioide Zellen fehlen.

Der Zellengehalt der Pulpa ist stark reduziert. Polynukleäre Zellen fehlen vollkommen. Ueberall liegen große Mengen von Pigmentzellen, die hellbraune Pigmentkörner und meist auch Erythrocyten mit sich führen. Die ganze Pulpa hat dadurch schon bei Lupenvergrößerung einen leicht braunen Farbenton. Eosinophile Zellen fehlen ganz.

Die Lymphdrüsen, sehr zellarm, weisen einzelne größere Haufen von Lymphocyten auf. Keine epithelioiden Zellen; die Randfollikel sind nicht erkennbar. In den Lymphsinus große Mengen von pigmenttragenden Zellen, die gleichzeitig rote Blutkörperchen einschließen.

Die Darmfollikel verhalten sich ganz wie bei 74.

Das Knochenmark im ganzen ebenso zellarm wie bei den vorhergehenden Tieren, enthält doch an einigen Stellen größere Anhäufungen von Markzellen, unter denen alle Formen vertreten sind — die eosinophilen Zellen allerdings äußerst spärlich. In den großen mononukleären Zellen finden sich auffallend viele Kernteilungsfiguren.

Ein großer Teil der Haut des Rückens zeigt totale Nekrose der Epidermis und entzündliche Infiltration des Unterhautbindegewebes.

Aus dieser Untersuchungsreihe von Meerschweinchen läßt sich ein anschauliches Bild der Veränderungen, die die Röntgenstrahlen an den blutbildenden Organen hervorrufen, gewinnen, und vor allem läßt sich daran auch ihr zeitlicher Verlauf gut verfolgen. Durch die etwas verschiedene Größe der Tiere und durch andere Faktoren, verschiedene Entfernung von der Röhre und dergleichen, sind natürlich im einzelnen kleine Abweichungen bedingt, im allgemeinen aber läßt sich feststellen, daß die in Frage kommenden Prozesse in ganz typischer und regelmäßiger, und bei allen Tieren prinzipiell gleicher Weise ablaufen.

Zunächst beweisen die Versuche, daß die Veränderungen am lymphoiden Gewebe sozusagen ein Ganzes für sich bilden und zeitlich von den Läsionen der Milzpulpa und des Knochenmarks vollkommen getrennt verlaufen. Ich bespreche zunächst die ersteren:

In den ersten zwei Stunden der Bestrahlung sind histologische Veränderungen am lymphoiden Gewebe an keiner Stelle des Körpers nachweisbar, überall herrschen noch vollständig normale Verhältnisse.

Nach $2^1/_2$—3 Stunden zerfallen die Kerne der Lymphocyten plötzlich und gleich in großer Ausdehnung und bilden intensiv sich färbende Chromatintrümmer und -schollen, die anfangs die Form der Kerne noch erkennen lassen, bald aber zu runden Chromatinkugeln zusammenfließen. Dieser Zerfall der Lymphocytenkerne tritt ziemlich gleichzeitig auf in allen Organen des Körpers, die lymphoides Gewebe enthalten. In den Lymphfollikeln beginnt er stets in den Keimzentren und greift erst später auf die Randzonen der Follikel über; sind keine Keimzentren vorhanden, dann beginnt der Zerfall ebenfalls nicht überall zugleich, sondern im Zentrum der Follikel an einer Stelle, deren Lage der des Keimzentrums entspricht.

Die Kerntrümmer liegen anfangs frei zwischen den restierenden Lymphocyten; bald aber werden sie aufgenommen von Phagocyten, die sich mit den Kerntrümmern strotzend füllen und große, zum Teil enorme Dimensionen annehmen. Die Phagocyten treten etwa in der vierten Stunde zuerst auf und vermehren sich dann schnell, während der Kernzerfall gleichzeitig in den Randzonen der Follikel immer weiter fortschreitet. Auch die Phagocyten erscheinen zuerst in den Keimzentren der Follikel.

So geht der Prozeß einige Stunden weiter — Kernzerfall und Phagocytose laufen parallel — bis die Lymphocyten der Follikel zum weitaus größten Teile zerstört und die Kerntrümmer derselben in Phagocyten eingeschlossen sind. In diesem Stadium, ungefähr der achten Stunde entsprechend, verschwinden die freien Kerntrümmer mehr und mehr, während die Zahl der Phagocyten ständig zunimmt. Ueber die Herkunft der Zellen, die zu Phagocyten werden, geben die Präparate keinen Aufschluß.

Endlich tritt ein Stillstand des Kernzerfalls ein — ein kleiner Rest der Lymphocyten scheint manchmal erhalten zu bleiben — und zu gleicher Zeit fangen die Phagocyten an zu verschwinden. Was aus ihnen wird, das bleibt dahingestellt; zum Teil werden sie vielleicht durch Blut- und Lymphstrom fortgetragen; es scheint aber, als ob sie die eingeschlossenen Kerntrümmer an Ort und Stelle größtenteils verdauen, da die Menge und Größe der in ihnen eingeschlossenen Zerfallsprodukte allmählich kleiner und kleiner wird. Endlich verschwinden die Phagocyten ganz; was dann zurückbleibt, sind, abgesehen von den wenigen erhaltenen Lymphocyten, die Zellen des Stützgewebes, Gefäßendothelien und eine Anzahl von Rundzellen mit ziemlich hell gefärbten Kernen, die nichts Charakteristisches bieten — die Lymphfollikel sind damit zerstört und verschwunden.

Eigentümliche Veränderungen erleiden während dieser Vorgänge die Keimzentren der Follikel. In diesen beginnt, wie erwähnt, zuerst der Kernzerfall. Schon kurz nach dem Einsetzen desselben kommt in den Keimzentren eine Zellform zum Vorschein, die normalerweise dort nicht

anzutreffen ist: Zellen von einer Größe, welche die der Lymphocyten um das 3—4-fache übertrifft, mit großem stark Eosin aufnehmendem Protoplasmaleib und großem ovalen oder rundem bläschenförmigen Kerne, der sich durch seine blasse Färbung gegenüber dem Lymphocytenkerne auszeichnet — Zellen von epithelioidem Charakter. Diese Zellen liegen anfangs ohne bestimmte Anordnung an Stelle der Keimzentren; je mehr die Lymphocyten aber zu Grunde gehen und je zellärmer dadurch das Keimzentrum wird, desto mehr schließen sich die epithelioiden Zellen zusammen und bilden große, schon mit schwacher Vergrößerung sofort auffallende Haufen. Wo Keimzentren fehlen, erscheinen die epithelioiden Zellen zuerst an denjenigen Stellen, an denen der Kernzerfall beginnt — Stellen, die, wie oben schon gesagt, der Lage nach den Keimzentren entsprechen.

Im weiteren Verlaufe ordnen sich die epithelioiden Zellen mehr und mehr konzentrisch an und formen Gebilde von zwiebelschalenförmigem Aussehen, die manchmal sehr an Cancroidperlen erinnern. Am charakteristischsten sind solche „Zwiebeln" ausgebildet in der Zeit, zu der die Phagocyten eben verschwunden sind; sie kennzeichnen dann allein die ehemaligen Zentren der Follikel.

So bleibt das Bild noch mehrere Tage lang; dann werden die konzentrischen epithelioiden Herde kleiner und kleiner, der epithelioide Charakter der Zellen wird undeutlicher, ihr Aussehen nähert sich immer mehr dem der umgebenden Bindegewebszellen und endlich verschwinden sie oft ganz. Ausnahmsweise bleiben sie aber noch bis zum Tode der Tiere erkennbar.

In dieser Weise verläuft der Prozeß in den Lymphfollikeln der Milz, des Darmkanals und der Lymphdrüsen; in letzteren aber kommt dazu, daß schon kurze Zeit nach dem Beginn des Kernzerfalls in den Follikeln der Rinde auch die ganze übrige Rinden- und Marksubstanz und die Lymphocyten der Markstränge Veränderungen im gleichen Sinne erleiden.

Im Knochenmark finden sich zur Zeit des Kernzerfalls im lymphoiden Gewebe ebenfalls zerfallende Kerne, Chromatinkugeln und mit diesen beladene Phagocyten, vermutlich Produkte des Zerfalls der dem Marke selbst angehörenden Lymphocyten.

Der erste Effekt der Bestrahlung besteht demnach in einer Zerstörung des lymphoiden Gewebes in allen Regionen des Körpers; dieser Prozeß beginnt schon nach $2^1/_2$—3 Stunden, erreicht seinen Höhepunkt nach 6—8 Stunden und ist nach 24 — höchstens 36 Stunden beendigt und vorläufig erledigt. Was von den Follikeln und ihren Lymphocyten dann noch erhalten ist, das scheint auch bis zum Tode der Tiere keine weitere Veränderung zu erleiden — vorausgesetzt daß, wie in den angeführten Versuchen, keine neue Bestrahlung stattfindet.

Die Vorgänge an der Milzpulpa und am Knochenmark beginnen erheblich später. Beide Organe lassen während der Zeit, zu der die Revolutionen an den Lymphfollikeln vor sich gehen, keine Veränderungen erkennen (von der oben genannten Zerstörung der Lymphocyten im Marke abgesehen). Erst nach 2 bis 3 Tagen beginnt in der Milzpulpa ein Verschwinden zahlreicher Zellen, so daß die Pulpa mehr und mehr zellarm wird. Sicher gehen dabei zu Grunde in erster Linie die polymorphkernigen Leukocyten, wahrscheinlich auch die eosinophilen Zellen.

Zu gleicher Zeit verfallen auch im Knochenmark zahlreiche Zellen dem Untergang. Ueber die Art und Weise des Vorgangs ließ sich aber vorläufig im Marke ebensowenig wie in der Milzpulpa Genaueres feststellen [1]). Im Knochenmark scheint nicht, wie in der Milzpulpa eine Zellart in stärkerem Grade der Zerstörung anheimzufallen als die andere. Die Knochenmarkzellen verschwinden etwa vom 3. Tage an mehr und mehr, und schließlich bleiben nur noch vereinzelte Zellen erhalten; prall mit roten Blutkörperchen gefüllte erweiterte Kapillaren und Fettzellen nehmen die Stelle der Markzellen ein.

Dazu kommen endlich noch die Zeichen einer gesteigerten Zerstörung von roten Blutkörperchen — Auftreten größerer Mengen von Pigmentzellen und erythrocytenhaltigen Zellen in der Milzpulpa und in den Lymphdrüsen. Diese Veränderungen beginnen noch später wie der Untergang der Pulpa- und Knochenmarkszellen, d. h. ungefähr erst vom 6. Tage an nach der Bestrahlung.

Die Zerstörungen an den blutbereitenden Organen, wie ich sie eben bei Meerschweinchen geschildert habe, verlaufen auch bei Mäusen in prinzipiell ganz gleicher Weise. Einige Abweichungen von dem Verlaufe bei Meerschweinchen machen es mir aber wünschenswert, die Vorgänge an den Lymphfollikeln der Maus ebenfalls an der Hand einer Untersuchungsreihe kurz zu schildern. Untersucht wurde bei den Mäusen nur die Milz, da ich erst nach Abschluß dieser Untersuchungsreihe auf die Vorgänge an den Lymphdrüsen, Darmfollikeln etc. aufmerksam geworden bin.

Versuch 19, I—X. 10 weiße Mäuse; bestrahlt an 2 aufeinanderfolgenden Tagen, je 7 Stunden ohne Unterbrechung.

I.	Bestrahlt	2¼	Stunden,	getötet	nach	2¼	Stunden
II.	„	4	„	„	„	4¾	„
III.	„	7	„	„	„	8¾	„
IV.	„	7	„	„	„	11½	„
V.	„	7	„	„	„	16	„
VI.	„	7	„	„	„	20	„
VII.	„	14	„	„	„	32	„
VIII.	„	14	„	„	„	44	„
IX.	„	7	„	„	„	68	„
X.	„	14	„	gest.	nach	86	„

1) s. p. 49, Anm. 1.

No. I. Bestrahlt $2^1/_4$ Stunden und dann getötet.

Milz: Die Malpighischen Körperchen sind außerordentlich groß und enthalten meist kleine Keimzentren. Die Lymphocyten haben durchaus normales Aussehen, die Kerne sind überall erhalten. Die Pulpa enthält ziemlich reichlich Pigmentzellen, sehr viele Riesenzellen und in den Gefäßen große Mengen von polynukleären Leukocyten.

No. II. Bestrahlt 4 Stunden, getötet $4^3/_4$ Stunden nach Beginn der Bestrahlung.

Die Milzfollikel sind von normaler Größe und normalem Zellgehalt. Innerhalb der Follikel finden sich zwischen intakten Lymphocyten in großer Menge überfärbte Zellkerne, zerfallende Kerne und Kerntrümmer in allen Größen und Formen, von feinsten Chromatinkörnchen bis zu kreis- und halbmondförmigen Stücken, die die Form des Kernes noch erkennen lassen. Alle diese Zerfallsprodukte fallen durch ihre intensive Färbung sofort in die Augen. Meist liegen sie in kleinen Haufen zusammen und sind ziemlich gleichmäßig über die ganzen Follikel verteilt. Nur in einzelnen Follikeln sind kleine Keimzentren erkennbar, in denen dann der Kernzerfall ein besonders ausgedehnter ist.

Die Pulpa enthält sehr wenig Pigment und verhält sich im übrigen ganz normal.

No. III. Bestrahlt 7 Stunden, getötet $8^3/_4$ Stunden nach Beginn der Bestrahlung.

Die Follikel der Milz sind makroskopisch im Schnitte deutlich sichtbar, aber kleiner als normal. Die Menge der Lymphocyten ist stark reduziert, dagegen sind die Follikel überall wie übersät mit kleinen und kleinsten Chromatinkugeln, die teils ganz regellos, teils in kleinen Häufchen zusammenliegen. Diese Zerfallsprodukte finden sich, wie gesagt, in allen Teilen des Follikels; in besonders großer Menge liegen sie aber innerhalb von rundlichen Herden, die frei sind von Lymphocyten und durch große Zellen von epithelioidem Charakter gebildet werden. Diese Herde von epithelioiden Zellen, die mit den Chromatinkugeln wie überstäubt sind (die Kugeln liegen größtenteils auf und zwischen, nicht in den Zellen), liegen nun aber nicht, wie in den Milzen der Meerschweinchen, innerhalb der Follikel, dem Keimzentrum entsprechend, sondern stets am Rande der Follikel und gegen diese ziemlich scharf abgegrenzt; die meisten Follikel zeigen 2, 3 und selbst 4 solche epithelioide Herde, welche die von intakten Lymphocytenhaufen umgebene Zentralarterie umschließen. An einigen Stellen erscheinen die Chromatinkugeln bereits in Zellen, in Phagocyten eingeschlossen zu sein.

Die Pulpa weist keine Veränderungen auf; ihr Pigmentgehalt ist gering.

No. IV. Bestrahlt 7 Stunden, getötet $11^1/_2$ Stunden nach Beginn der Bestrahlung.

Die Follikel der Milz sind noch kleiner als bei dem vorigen Tiere. Intakte Lymphocyten sind überhaupt nur in spärlicher Zahl vorhanden, während überall zwischen denselben Kerntrümmer und Chromatinkugeln in großen Mengen verstreut liegen; ein großer Teil dieser Kerntrümmer ist in Phagocyten eingeschlossen. Die am Rande der Lymphocytenhaufen liegenden epithelioiden Herde sind größer geworden und umgeben oft den Follikel fast ganz. Die epithelioiden Zellen selbst sind mit Kerntrümmern übersät, die wie bei No. III aber nur zum kleinsten Teile inner-

halb dieser Zellen zu liegen scheinen; dazwischen aber liegen auch riesige Phagocyten in großer Masse, die mit Chromatinkugeln so vollgestopft sind, daß ihr Kern vollkommen verdeckt ist; einzelne Phagocyten enthalten auch feine braune Pigmentkörnchen.

Die Pulpa wie bei No. III.

No. V. Bestrahlt 7 Stunden, getötet 16 Stunden nach Beginn der Bestrahlung.

Die Lymphocytenhaufen in den Milzfollikeln, die die Arterien umgeben, haben eine weitere Abnahme erfahren, während der Zerfall der Kerne noch weiter fortgeschritten ist. Stellenweise liegt nur ein Gewirr von Kerntrümmern und Phagocyten, zwischen denen nur wenige intakte Lymphocyten anzutreffen sind.

Das Aussehen der epithelioiden Herde am Rande der Follikel ist ganz verändert; die freien Chromatinkörnchen und -kugeln, die die Zellen im vorigen Bilde bedeckten, sind fast ganz verschwunden. Die Form und Lagerung der epithelioiden Zellen kommt dadurch erst recht zum Vorschein; konzentriche Anordnung derselben ist nicht erkennbar. Zwischen den epithelioiden Zellen, die, wie gesagt, fast gänzlich frei sind von Zerfallsprodukten der Kerne, liegen einzelne große Phagocyten, deren Gehalt an Chromatinkugeln aber geringer als bei dem vorigen Tiere, so daß der ovale bläschenförmige Kern meist deutlich sichtbar ist.

In der Pulpa herrschen durchaus normale Verhältnisse.

No. VI. Bestrahlt 7 Stunden, getötet 20 Stunden nach Beginn der Bestrahlung.

In der Umgebung der Zentralarterien nur noch wenige Lymphocyten, deren Kerne fast alle schon Zerfallserscheinungen (Ueberfärbung, Fragmentation) zeigen. Die epithelioiden Herde, die hier besonders deutlich sind, enthalten nur noch ganz einzelne Chromatinkörnchen, teils intracellulär, teils freiliegend.

Die Pulpa ist zellarm, aber sonst ohne auffällige Veränderungen.

No. VII. Bestrahlt 14 Stunden, getötet 32 Stunden nach Beginn der Bestrahlung.

Auch hier liegen um die Follikelarterien herum noch spärliche Häufchen von Lymphocyten, deren Kerne zum großen Teil Degenerationserscheinungen zeigen (Ueberfärbung u. s. w.). Die epithelioiden Herde sind aneinandergerückt und umgeben die Arterie ringsum. Kerntrümmer und Chromatinkugeln fehlen innerhalb der epithelioiden Herde vollkommen; die Zellen zeigen hier an manchen Stellen leicht konzentrische Anordnung.

Die Pulpa ist sehr zellarm, wie durchscheinend; der Pigmentgehalt ist etwa normal, Riesenzellen in großer Menge vorhanden; in den Gefäßen Massen von polynukleären Leukocyten; keine eosinophilen Zellen.

No. VIII. Bestrahlt 14 Stunden, getötet 44 Stunden nach Beginn der Bestrahlung.

Die Lymphocyten der Malpighischen Körperchen sind vollkommen verschwunden; die Follikel sind nur noch kenntlich durch die Arterien, die Anordnung des Bindegewebes und die epithelioiden Zellen, die indes weniger charakteristisch aussehen und sich gegen die umgebenden Bindegewebszellen weniger scharf abgrenzen. Kernzerfallsprodukte fehlen gänzlich.

Die Pulpa wie bei No. VII.

No. IX. Bestrahlt 7 Stunden, getötet 68 Stunden nach Beginn der Bestrahlung.

Die Malpighischen Körperchen der Milz verhalten sich ganz wie bei No. VIII.

Die Pulpa zeigt ganz hochgradige Zellarmut und sieht wie ausgepinselt aus. Die Zahl der Riesenzellen ist vermindert, die der polynukleären Leukocyten stark reduziert. Eosinophile Zellen fehlen. Der Pigmentgehalt ist gering, nicht stärker als in der Norm.

No. X. Bestrahlt 14 Stunden, gestorben 86 Stunden nach Beginn der Bestrahlung.

Bezüglich der Malpighischen Körperchen keine Aenderung; Lymphocyten fehlen ganz; die Arterien sind umgeben von spindelförmigen Bindegewebszügen, die leicht konzentrisch dieselben umkreisen; weiter nach außen liegen in der Peripherie der ehemaligen Follikel 2—3 kleine rundliche Anhäufungen von epithelioiden Zellen der schon mehrfach beschriebenen Art. Zerfallsprodukte fehlen, wie schon bei den letzten Tieren, vollkommen.

Die Pulpa ist extrem zellarm und durchscheinend. Riesenzellen, polynukleäre Leukocyten und eosinophile Zellen fehlen gänzlich. Die Pulpa wird gebildet von den Zellen des Stützgewebes, zwischen denen spärlich große einkernige Rundzellen und Massen von pigmenthaltigen Zellen eingelagert sind. Der Pigmentgehalt ist hochgradig vermehrt; überall liegen große dunkelbraune Pigmentkörner und Schollen, zum Teil frei zwischen den Pulpazellen, größtenteils aber in Zellen eingeschlossen, deren Kern sie verdecken. Auch im Bereich der Follikel liegen einige Zellen, die kleine braune Pigmentkörnchen führen.

Die Haut des Rückens zeigt leichte Aufquellung der schlecht färbbaren Kerne der Epithelien; die basalen Zellgrenzen sind etwas verwaschen.

Der Effekt der Bestrahlung äußerst sich also an der Milz der Mäuse wie bei den Meerschweinchen nach zwei Richtungen. Die erste ist die Zerstörung der Milzfollikel, die zweite eine ausgedehnte Rarefikation der Pulpazellen und eine gesteigerte Ablagerung von Pigment in der Pulpa.

Die Veränderungen an den Milzfollikeln beginnen auch bei der Maus schon im Laufe der 3. Stunde nach dem Beginn der Bestrahlung mit dem Zerfall zahlreicher Lymphocytenkerne. Dieser Zerfall beschränkt sich aber nicht, wie bei den Meerschweinchen, anfangs auf die Keimzentren der Follikel, sondern scheint gleich von vornherein in allen Teilen des Follikels gleichzeitig Platz zu greifen. Die Zerfallsprodukte der Kerne erscheinen zuerst ebenfalls in mannigfachen Formen, die die ursprüngliche Gestalt des Kernes noch erkennen lassen (Halbmond- und Ringformen), bald aber nehmen sie mehr und mehr die Form von Kugeln an, die ebenso wie die ersteren durch ihre intensive Tinktion sofort in die Augen fallen. Mit zunehmendem Kernzerfall wird der Gehalt der Follikel an Lymphocyten immer geringer, während gleichzeitig am Rande der Follikel — nicht wie bei Meerschweinchen im Zentrum — Herde von großen epithelioiden Zellen auftreten, die kleine

Haufen bilden; die Masse der Kerntrümmer ist innerhalb dieser Herde anfangs besonders groß.

Die Chromatinkugeln werden bald von Phagocyten aufgenommen, die die Nachbarschaft der epithelioiden Herde meist bevorzugen, aber auch in anderen Teilen der Follikel in großen Mengen vorkommen.

So gehen Kernzerfall und Phagocytose nebeneinander her, bis die Lymphocyten vollkommen verschwunden sind, ein Zustand, der nach ca. 24—36 Stunden erreicht ist. Gleichzeitig aber beginnen die Phagocyten auch schon zu verschwinden, sei es durch Weitertransport, sei es durch Verdauung ihres Inhaltes; wie bei den Meerschweinchen, deutet die allmähliche Abnahme an Größe und Zahl der Chromatinkugeln in ihrem Zellleib auf letzteren Vorgang hin.

Sind die Lymphocyten verschwunden, dann bleiben als Reste der Follikel die Arterien, die von spindelförmigen Bindegewebszellen umgeben sind und die epithelioiden Zellen, die, meist in 3—4 Häufchen, die Arterien umgreifen und ihrerseits wieder zum Teil von konzentrischen Bindegewebszügen eingefaßt sind (eine konzentrische Lagerung der epithelioiden Zellen selbst ist bei den Mäusen nicht erkennbar). 24—36 Stunden nach Beginn der Bestrahlung ist die Zerstörung der Follikel vollendet.

Die epithelioiden Zellen werden im Laufe der nächsten Tage kleiner und undeutlicher, doch bleiben einzelne Häufchen derselben meist bis zum Tode der Tiere erhalten.

In der Pulpa sind deutliche Veränderungen erst am 3.—4. Tage nachweisbar. Dann beginnt eine schnell fortschreitende und hohe Grade erreichende Rarefikation der Pulpazellen, über deren feinere Vorgänge nichts gesagt werden kann. Man sieht nur, daß die Zahl der Riesenzellen und der polynukleären Leukocyten mehr und mehr abnimmt, und daß sie endlich vollkommen verschwinden. Gleichzeitig oder auch etwas später als der Untergang dieser Pulpazellen beginnt endlich die Pigmentablagerung, die rasch zunimmt und beim Tode der Tiere meist hohe Grade erreicht, aber, wie oben schon erwähnt, auch fehlen kann.

Ich verfüge noch über eine fortlaufende Untersuchungsreihe der gleichen Art bei weißen Ratten. Die feineren Vorgänge bei diesen unterscheiden sich aber so wenig von den eben bei Mäusen beschriebenen, daß eine ausführliche Schilderung des Befundes überflüssig erscheint.

Bei den Ratten sind auch die Lymphdrüsen, Darmfollikel (Taf. II, Fig. 9) und das Knochenmark untersucht worden: das lymphoide Gewebe aller dieser Organe reagiert auf die Bestrahlung mit der Zerstörung der Lymphocyten, die nach 2—3 Stunden beginnt und nach ca. 24 Stunden mit dem Untergang des lymphoiden Gewebes seinen Abschluß findet. Die Veränderungen der späteren Stadien an Milzpulpa

und Knochenmark habe ich bei diesen Tieren nicht in den Kreis der Untersuchung gezogen.

Das wichtigste Resultat dieser Untersuchungsreihen von Mäusen, Meerschweinchen und Ratten ist die Tatsache, daß das lymphoide Gewebe durch die Bestrahlung zerstört wird, daß diese Zerstörung gleichzeitig in allen Regionen des Körpers Platz greift und daß sie bereits zu einer Zeit sich entwickelt, zu der alle anderen durch die Strahlen hervorgerufenen Veränderungen (Haut, Hoden etc.), noch im weiten Felde liegen. Die Reaktion des lymphoiden Gewebes gewinnt durch diese Tatsachen eine ganz besondere Stellung gegenüber der Wirkung der Strahlen auf die Haut sowohl wie auch gegenüber den Erscheinungen an der Milzpulpa und den Knochenmarkszellen. Die letzteren — an und für sich nicht weniger bemerkenswert — nähern sich in ihrem zeitlichen Verlaufe immerhin den Verhältnissen, unter denen die Hautreaktion zu Tage tritt; denn auch sie treten erst nach einer verhältnismäßig langen Latenzzeit und erst kurz vor den ersten Veränderungen an dem Epithel in die Erscheinung.

Der Verlauf der Reaktion des lymphoiden Gewebes widerspricht aber allem, was wir bisher über die Wirkungsweise der Röntgenstrahlen und die Bedingungen ihres Auftretens gewußt haben. Eine Latenzzeit fehlt so gut wie ganz und der Ablauf der Reaktion ist ein so stürmischer, daß sie bereits lange ihren Abschluß erreicht hat, wenn die Veränderungen der Haut erst eben beginnen.

Das gleichzeitige und gleichartige Auftreten der Veränderungen im lymphoiden Gewebe aller Organe läßt kaum mehr daran zweifeln, daß die Strahlen elektiv auf das lymphoide Gewebe des Körpers einwirken.

Trotzdem dies Resultat nach dem vorhergehenden schon als gesichert gelten konnte, war es mir doch willkommen, daß ich förmlich die Probe auf das Exempel machen und meine Folgerungen noch an einem anderen Organe mit lymphoidem Gewebe nachprüfen konnte — nämlich an der Thymus.

Ich konnte die Untersuchung der Thymus ausführen an einem Wurfe von 4 jungen Kätzchen, von denen eines die normalen Kontrollpräparate lieferte.

Versuch 88—90. 3 junge Kätzchen, 14 Tage alt. Bestrahlt mit harten Röhren aus 20 cm Entfernung 5 Stunden lang ohne Unterbrechung.

No. 88 bestrahlt 5 Stunden, getötet nach 5 Stunden,
„ 89 „ 5 „ „ „ 9 „
„ 90 „ 5 „ „ „ 26 „

Die Sektion läßt bei keinem der Tiere etwas Abnormes nachweisen.

Mikroskopische Untersuchung.

No. 88. Bestrahlt 5 Stunden und dann getötet.

Milz[1]): Die Lymphocytenhaufen der Follikel wie der Pulpastränge sind durchsetzt von einer Unzahl von Kerntrümmern und Chromatinschollen, die sich durch ihre intensive Tinktion stark hervorheben. Die meisten dieser Kerntrümmer lassen an ihrer Form die Herkunft aus zerfallenen Kernen noch erkennen, doch finden sich daneben auch Chromatinkugeln; die Kerntrümmer liegen überall frei.

Lymphdrüsen: Die ganze Drüse ist buchstäblich übersät von enormen Mengen von Kerntrümmern und Chromatinschollen und -Kugeln, welche die zum kleineren Teil noch intakten Lymphzellen an vielen Stellen überdecken. Die Kerntrümmer liegen im Gewebe der Rinden- und Marksubstanz überall gleichmäßig zerstreut und frei; nur in den Lymphsinus der Marksubstanz finden sich große Mengen von Phagocyten, die mit Kerntrümmern prall beladen sind.

Auch die Lymphocyten der Darmfollikel sind in vollem Zerfall; sie sind überall bedeckt von einer Unzahl von freiliegenden Kerntrümmern und Chromatinkügelchen. Auch zwischen den Darmdrüsen vielfach kleine Haufen von zerfallenden Lymphocytenkernen.

Thymus: Das lymphoide Gewebe der Thymus ist ganz in gleicher Weise verändert wie das der Drüsen, Darm- und Milzfollikel, nur sind die Veränderungen bei weitem nicht so ausgedehnt. In der Marksubstanz der Thymusläppchen liegen zwischen intakten Zellen große Mengen von Kerntrümmern und Chromatinkugeln ohne Ausnahme frei und ganz regellos verteilt. Im lymphoiden Gewebe der Rindensubstanz fallen schon bei schwacher Vergrößerung zahlreiche kleine Lücken in den Haufen der Lymphzellen auf; bei starker Vergrößerung sieht man in diesen Lücken kleine Kerntrümmer und Chromatinkugeln liegen, die auch sonst vereinzelt zwischen den Lymphocyten zu finden sind. Im ganzen aber ist die Rindensubstanz noch wenig verändert.

No. 89. Bestrahlt 5 Stunden, getötet 9 Stunden nach Beginn der Bestrahlung.

Milz: Die Follikel haben an Größe bedeutend verloren, da ein beträchtlicher Teil ihrer Lymphocyten zu Grunde gegangen ist. Im Zentrum der Follikel fehlen die Lymphzellen fast ganz; an ihrer Stelle liegen große helle Zellen mit bläschenförmigen, sehr schwach tingierten Kernen, zwischen denen noch Haufen von freien Kerntrümmern verstreut sind. In den Randzonen der Follikel sind die Lymphocyten zum Teil noch erhalten, doch zeigen ihre Kerne vielfach schon Degenerationserscheinungen (Ueberfärbung, Schrumpfung etc.); hier liegen ebenfalls große Mengen von Kerntrümmern. Die Lymphocyten der Pulpastränge sind noch reichlich vorhanden, zeigen aber auch größtenteils schon die Erscheinungen beginnenden Zerfalls.

Lymphdrüsen: Das Bild ist ziemlich das gleiche wie bei No. 88, nur sind die Kerntrümmer und Chromatinkugeln, deren Menge etwas ge-

---

1) In der Milz der jungen Katzen nehmen die Follikel verhältnismäßig geringen Platz ein; die ganze Pulpa aber ist durchzogen von dicken aus Lymphocytenhaufen bestehenden Strängen, die ein förmliches Netzwerk bilden.

ringer ist, auch innerhalb des Drüsengewebes zum Teil in Phagocyten eingeschlossen.

Die Darmfollikel bestehen fast nur aus Kerntrümmern und zerfallenden Kernen, während nur mehr wenige intakte Lymphocyten nachweisbar sind. Phagocyten sind nicht zu finden (Taf. II, Fig. 10).

Thymus: Die Marksubstanz der Thymusläppchen ist sehr zellarm, und enthält nur noch ganz vereinzelt und fast nur an den Rändern Kernfragmente und Chromatinkugeln. Die Zellen der Marksubstanz selbst zeigen keine Veränderung. In der Rindensubstanz der Läppchen sind die oben erwähnten Lücken größer und häufiger geworden; überall zwischen den Lymphocyten finden sich überfärbte Kerne und Kerntrümmer in großen Massen, meist freiliegend, nur ganz vereinzelt in Phagocyten eingeschlossen. Am stärksten ist der Kernzerfall an der Grenze zwischen Rinden- und Marksubstanz der Lobuli.

No. 90. Bestrahlt 5 Stunden, getötet 26 Stunden nach Beginn der Bestrahlung.

Milz: Die Lymphocyten sind aus der Milz vollkommen verschwunden und zwar nicht nur aus den Follikeln, sondern auch aus den Pulpasträngen; auch die Kerntrümmer und ihre Derivate, die Chromatinkugeln fehlen gänzlich. Die Arterien der Follikel werden umgeben von Bindegewebszügen mit spindeligen Kernen, welche auch die runden Herde von epithelioiden Zellen, die schon bei 89 erwähnt sind, aber hier infolge des Fehlens der Kerntrümmer viel deutlicher hervortreten, konzentrisch umkreisen. Die epithelioiden Zellen selbst zeigen keine konzentrische Lagerung.

Die Pulpa ist infolge des Ausfalles der Lymphocyten sehr zellarm; außerdem sind auffallend wenige polynukleäre Leukocyten vorhanden. Sonst herrschen normale Verhältnisse.

Die Lymphdrüsen sind außerordentlich zellarm und zeigen wieder das schon mehrfach erwähnte Aussehen, als ob die Schnitte ausgepinselt seien. Lymphocyten finden sich nur noch in kleinen Häufchen an der Grenze von Rinden- und Marksubstanz. Die Randfollikel werden lediglich repräsentiert durch große Haufen von epithelioiden Zellen, die von Bindegewebszügen konzentrisch eingefaßt sind; im Innern dieser Herde liegen noch ganz vereinzelt kleine Kerntrümmer, die in anderen Teilen der Drüse ganz fehlen.

Auch die Darmfollikel sind fast ganz zu Grunde gegangen und nur noch durch die Anordnung des Bindegewebes und kleine Häufchen von epithelioiden Zellen, die ihr Zentrum markieren, kenntlich. Lymphocyten fehlen ganz.

Thymus: Das Bild unterscheidet sich von dem vorigen vor allem dadurch, daß zwischen den Lymphocyten der Rindensubstanz und namentlich an der Grenze zwischen Rinden- und Markschicht größere Mengen von Phagocyten liegen, die mit Kerntrümmern beladen sind. Die Marksubstanz der Lobuli ist, wie oben, frei von Zerfallsprodukten; die Zellen der Marksubstanz zeigen keine Veränderungen; Lymphocyten fehlen dort vollkommen. In der Rindensubstanz finden sich noch große Mengen von intakten Lymphocyten, zwischen denen zerfallende Kerne, Kernfragmente und Chromatinkugeln in ungeheurer Masse eingelagert sind (Taf. II, Fig. 11).

Das lymphoide Gewebe der Thymus reagiert also ganz in der gleichen Weise auf die Bestrahlung wie dasjenige in anderen Organen

des Körpers. Der Effekt der Bestrahlung äußert sich in der Zerstörung der Lymphocytenkerne durch Chromatolyse und in der Aufnahme der Kerntrümmer durch Phagocyten. Im zeitlichen Verlaufe dieses Vorgangs aber besteht zwischen Thymus einerseits und Milz, Darm- und Lymphdrüsenfollikeln andererseits ein kleiner Unterschied, insofern als der Prozeß in der Thymus wohl zu gleicher Zeit beginnt, aber langsamer fortschreitet und zu einer Zeit — nach 24 Stunden — noch lange nicht abgeschlossen ist, in der das lymphoide Gewebe in anderen Regionen des Körpers bereits fast vollkommen zerstört ist. Leider ist es mir bei diesen Versuchen nicht gelungen, den Zerstörungsprozeß in der Thymus bis zum Abschlusse zu verfolgen, so daß ich nicht sicher sagen kann, ob er mit der radikalen Vernichtung ihres lymphoiden Gewebes endet; immerhin genügen die Versuche aber zur Feststellung des prinzipiell Wichtigen:

Die Röntgenstrahlen üben eine elektive Wirkung aus auf das lymphoide Gewebe, die mit der Zerstörung desselben gleichbedeutend ist.

Bei den bisher mitgeteilten Versuchen hatte ich stets mit sehr langer viele Stunden betragender Bestrahlungsdauer gearbeitet, da ich zunächst nur die Absicht gehabt hatte, die Wirkung der Strahlen auf das lymphoide Gewebe in ihrer vollen Ausbildung genauer kennen zu lernen. Nun war es aber von ganz besonderem Interesse, die kürzeste Dauer der Bestrahlung festzustellen, die noch genügt, um die geschilderten Veränderungen an den Lymphfollikeln hervorzurufen. Daß die dazu nötige Expositionszeit eine relativ sehr geringe sein mußte, das ging ja schon aus dem Umstand hervor, daß bei allen Versuchstieren bereits nach 3 Stunden ein lebhafter Kernzerfall in den Lymphfollikeln im Gange war. Die Frage war nur die, ob die Bestrahlung bis zum Auftreten der ersten Kernveränderungen fortgesetzt werden mußte oder ob der Kernzerfall auch als Nachwirkung auf eine vorher abgebrochene Bestrahlung auftreten konnte. Die Erfahrungen bei der Hautwirkung der Röntgenstrahlen machten das letztere höchst wahrscheinlich und diese Voraussetzung hat sich auch bestätigt, wie folgender Versuch lehrt.

Versuch 53. Kleines Meerschweinchen, 215 g. Bestrahlt mit harter Röhre aus 15 cm Distanz 2 Stunden lang, getötet 14 Stunden nach Beginn der Bestrahlung.

Milz: Die Follikel der Milz sind auf ganz geringen Umfang reduziert und makroskopisch im Schnitt kaum mehr erkennbar. Die Zahl der intakten Lymphzellen, die die Arterie umgeben, ist äußerst spärlich: zwischen denselben liegen überall mit Chromatinkugeln vollgestopfte Phagocyten von zum Teil ganz enormen Dimensionen. Dieselben umgeben kranzförmig kleine Herde von epithelioiden Zellen, die aber wenig deutlich hervortreten. Freie Kerntrümmer finden sich nur ganz vereinzelt.

Die Pulpa zeigt keine Veränderungen.

Lymphdrüsen: Die an normalen Lymphocyten arme Rindensubstanz ist durchsetzt von geradezu ungeheuren Massen von Kerntrümmern, die alle bereits Kugelform angenommen haben. Außerdem liegen überall, am dichtesten angehäuft aber unter der Kapsel, Phagocyten von wirklich erstaunlichen Dimensionen, die mit Kugeln beladen sind. Unter der Kapsel bilden diese Phagocyten ganze Reihen. Die Follikel sind kaum mehr erkennbar; nur kleine Haufen von großen epithelähnlichen Zellen, die mit Chromatinkügelchen wie überstäubt sind, deuten auf ihre frühere Lage hin.

Ganz analoge Veränderungen zeigen die Darmfollikel.

Eine Bestrahlungsdauer von 2 Stunden genügt also, um beim Meerschweinchen nach kurzer Latenzzeit im lymphoiden Gewebe Veränderungen von erstaunlichem Umfang hervorzurufen, Veränderungen, die der völligen Zerstörung desselben fast gleichkommen. Das Minimum der wirksamen Expositionszeit liegt also ohne Zweifel für das Meerschweinchen weit unter 2 Stunden; denn die Intensität der Wirkung war bei dem letzten Tiere (Versuch 53) kaum geringer als bei anderen, die viel längere Zeit (15 Stunden, s. o.) den Strahlen ausgesetzt waren. Allerdings mußte die Wirkung bei dem letzten Tiere langsamer eingetreten sein als bei den länger bestrahlten, da der Zerstörungsprozeß bei dem ersteren — nach 17 Stunden — sich in einem Stadium befand, das bei länger (15 Stunden) exponierten Tieren bereits nach viel kürzerer Zeit erreicht wird.

Das Resultat des letzten Versuches rief also wieder eine ganze Anzahl neuer Fragen hervor, die durch weitere Versuche zu lösen waren. Wo liegt das Minimum der für das lymphoide Gewebe wirksamen Expositionszeit? Bestehen konstante Beziehungen 1) zwischen Bestrahlungsdauer und Ausdehnung der Zerstörung, und 2) zwischen Bestrahlungsdauer und Zeitpunkt des Eintritts der Reaktion?

Die folgenden Untersuchungen habe ich nicht an Meerschweinchen, sondern an größeren Versuchstieren — Hunden und ausgewachsenen Kaninchen — durchgeführt. Bei den vorhergehenden Versuchen, bei denen größere Reihen von Individuen gleichzeitig bestrahlt werden mußten, war ich so wie so auf kleine Tiere angewiesen gewesen. Ich hatte aber auch anfangs, als ich nur die Tötung der Tiere im Auge hatte und in dieser Beziehung bei größeren Tieren negative Resultate erhielt, kaum glauben können, daß Hunde und Kaninchen für mich verwendbar seien; erst als ich die außerordentlich feine Reaktion des lymphoiden Gewebes kennen gelernt hatte, rückte die Verwendung größerer Tiere wieder in den Bereich der Möglichkeit. An und für sich konnten mir größere Versuchstiere ja nur erwünscht sein, da ein positiver Ausfall der Versuche bei diesen von ungleich größerem praktischen Werte sein mußte, als die Versuche an Mäusen und Meerschweinchen.

Immerhin war ich anfangs so von der Vorstellung beherrscht, daß

die dicke Haut großer Tiere den Strahlen großen Widerstand entgegensetzen und eine Wirkung auf innere Organe verhindern müsse, daß ich die Versuche zunächst in folgender Weise anstellte: Die Tiere wurden aufgespannt, narkotisiert und laparotomiert; dann wurde die Milz vor die Bauchwunde herausgezogen, sorgfältig in feuchte sterile Kompressen eingehüllt und das Tier unter die Röntgenröhre gebracht. Nach Schluß der Bestrahlung folgte dann Reposition der Milz und Bauchnaht. Es hat sich dabei bald herausgestellt, daß das Vorlagern der Milz überflüssig war. Die herausgelagerte Milz erfuhr nach der Bestrahlung ganz die gleichen Veränderungen an den Lymphfollikeln wie die nicht herausgelagerten Därme und Lymphdrüsen, die Dicke der Haut konnte also so gut wie keine Rolle dabei spielen. Von dem Herausholen der Milz wurde daraufhin abgesehen.

Um nun das Minimum der wirksamen Expositionszeit zu finden, bestrahlte ich von den Hunden und Kaninchen das erste Tier 3 Stunden, das zweite 2 Stunden und so systematisch weiter immer kürzere Zeit. Getötet wurden die Tiere nach 10—16 Stunden, also zu einer Zeit, zu der die Veränderungen am lymphoiden Gewebe nach meinen Erfahrungen bei Meerschweinchen ungefähr auf der Höhe sein mußten.

Ich habe die Versuche alle so angeordnet, daß ich die Tiere auf dem Rücken liegend aufspannte, die Röhre in möglichst geringer Entfernung (3—5 cm) über die Nabelgegend stellte, und möglichst harte Röhren verwendete; zwischen Bauchhaut und Röhre wurde eine Gummiplatte gelegt. Ein Teil der Versuche wurde mit dem WEHNELT-Unterbrecher ausgeführt; einige Tiere mußten wegen zu großer Unruhe mit Aether narkotisiert werden.

Versuch 52. Erwachsener kleiner Foxterrier, 14 Monate alt.

4. März 1904. Morphium 0,02. Aethernarkose. Laparotomie. Milz vor die Bauchwunde gezogen, in sterile Kompressen eingehüllt und öfters mit warmer Kochsalzlösung befeuchtet. Bestrahlt mit harter Röhre aus 5 cm Entfernung; Röhre über der Milz.

3,00 p. m. Beginn der Bestrahlung.

6,00 p. m. Schluß der Bestrahlung; Milz reponiert. Naht der Bauchwunde.

5. März. Hund ganz munter. Getötet 16 Stunden nach Beginn der Bestrahlung durch Stich in die Medulla.

Sektion: Peritoneum ganz reaktionslos. Milz zeigt leichten Fibrinbeschlag. Netz mit der Milz etwas verklebt. Sonst normaler Befund.

Mikroskopische Untersuchung.

Milz: Innerhalb der Follikel finden sich intakte Lymphocyten nur noch in geringer Zahl, während geradezu enorme Massen von Kerntrümmern und Chromatinkugeln an vielen Stellen alles überdecken. Der Grad des Kernzerfalls ist nicht überall der gleiche; einzelne Follikel sind noch zum Teil ganz frei von Kerntrümmern und zeigen nur in einzelnen ziemlich scharf abgesetzten Herden Haufen von Zerfallsprodukten, während andere Follikel durch und durch von Kerntrümmern durchsetzt sind,

zwischen denen nur noch spärliche Lymphocyten liegen. Die Kerntrümmer zum Teil als solche noch erkennbar, zum größten Teil in Kugelform, liegen frei, nur an einzelnen Stellen in Phagocyten eingeschlossen. Die erwähnten Zentren des stärksten Kernzerfalls, die in vielen Follikeln nachweisbar sind, entsprechen ihrer Lage nach den Keimzentren, d. h. sie stehen in keiner Beziehung zu der Arterie. In solchen Herden sieht man undeutlich größere Zellen mit bläschenförmigen hellen Kernen, doch sind diese nicht deutlich als epithelioide Zellen zu erkennen, da sie durch die Masse der Chromatinkugeln fast überall verdeckt sind.

Die Pulpa verhält sich durchaus normal.

Mesenteriallymphdrüsen: Die Keimzentren der Randfollikel sind übersät mit Kerntrümmern, die die Zellen an vielen Stellen vollkommen verdecken. Die schmalen Randzonen der Follikel sind reich an intakten Lymphocyten, zwischen denen indes ebenfalls Kerntrümmer und Chromatinkugeln in großer Zahl liegen. Phagocyten sind nur in einzelnen Exemplaren vorhanden. In der Rindensubstanz außerhalb der Follikel und in den Marksträngen sind keine Veränderungen sichtbar.

Halslymphdrüsen: Die Veränderungen sind bei weitem nicht so ausgedehnt. Die Keimzentren der Follikel sind wohlerhalten und zeigen nur spärliche Häufchen von zerfallenen Kernen, die zwischen den Zellen liegen. In den übrigen Teilen der Drüse fehlen Zerfallserscheinungen ganz.

Die Darmfollikel sind nahezu aufgelöst in Haufen von Kerntrümmern und Chromatinkugeln jeder Größe, zwischen denen kaum noch einzelne intakte Zellen liegen. Das lymphoide Gewebe, das die einzelnen Follikel verbindet, ist dagegen fast ganz erhalten und nur von einzelnen Trümmerhäufchen durchsetzt. In den Follikeln selbst liegen auch Phagocyten in ziemlich großer Zahl.

Am Knochenmark des Femur sind keine Abweichungen von der Norm zu sehen. Auch die Lymphocyten des Markes sind wohlerhalten.

Versuch 72. Kleiner, $1^1/_2$ Jahre alter Foxbastard.

15. März 1904. Morphium 0,02. Hund auf der rechten Seite liegend festgebunden. Bestrahlt mit harter Röhre aus 10 cm Entfernung 2 Stunden lang. Röhre über der Milzgegend. Kopf und Brust durch Bleiplatten gedeckt. Getötet durch Chloroform 15 Stunden nach Beginn der Bestrahlung.

Sektion: Kein abnormer Befund.

Milz: Die Veränderungen sind bei weitem nicht so hochgradig wie bei dem vorigen Tiere. In den Follikeln fallen überall helle Stellen auf, in denen die Lymphocyten fehlen und größere Zellen von epithelioidem Charakter liegen. Zwischen diesen Zellen und in den Randzonen der Follikel liegen überall freie Chromatinkugeln in großer Masse; Phagocyten fehlen ganz. Die Lymphocyten in den Randpartien der Follikel sind reichlich vorhanden und meist mit intakten Kernen versehen (Taf. II, Fig. 12). Die Pulpa ist normal.

Mesenteriallymphdrüsen: Die Randfollikel zeigen deutliche Keimzentren, innerhalb deren enorme Massen von Chromatinkugeln liegen; die Randzonen der Follikel sind vielfach ganz frei davon, in anderen Follikeln wieder ebenfalls in großer Masse von dunklen Kugeln durchsetzt. In den Keimzentren sind die Zellen oft wie auseinandergewichen; an diesen Stellen liegen wieder große Zellen von epithelähnlichem Aussehen, die sich indes von den Zellen der Keimzentren wenig abheben. In den anderen Partien der Drüse herrschen ganz normale Verhältnisse.

Die Halslymphdrüsen sind ganz normal. Auch in den großen und sehr deutlichen Keimzentren keine Spur von Zerfallsprodukten.

In den Keimzentren der Darmfollikel finden sich nur in spärlicher Zahl kleine Chromatinkügelchen und Kernfragmente, die zum großen Teil in Phagocyten eingeschlossen sind. Die Zahl der Lymphocyten in den Keimzentren scheint stark reduziert.

Am Knochenmark ist nichts Pathologisches nachweisbar.

Versuch 75. Kleiner erwachsener Spitz (6000 g).

20. März 1904. Morphium 0,02. Hund in rechter Seitenlage aufgebunden. Bestrahlt mit mittelweicher Röhre (Wehnelt-Unterbrecher) aus 10 cm Entfernung 1 Stunde lang. Röhre über der Milzgegend. Kopf und Brust durch Bleiplatten geschützt.

Getötet 14 Stunden nach Beginn der Bestrahlung.

Sektion: Kein pathologischer Befund.

Die Milz zeigt keinen wesentlichen Unterschied gegen die Milz des vorigen Tieres. In den Follikeln fallen helle Stellen auf, in denen die Lymphocyten fehlen und durch Zellen von epithelioidem Charakter ersetzt sind. Innerhalb dieser Herde in großen Massen, in geringerer Menge in den Randpartien der Follikel liegen Kerntrümmer und Chromatinkugeln in zum Teil ungeheurer Masse. In einzelnen Follikeln liegen diese Zerfallsprodukte durchweg frei, in anderen sind sie zum großen Teil in Phagocyten eingeschlossen.

Die Pulpa ist normal.

In den Mesenteriallymphdrüsen sind die Veränderungen lange nicht so hochgradig. Betroffen sind wieder nur die Randfollikel, in deren Zentrum die Lymphocyten ganz fehlen und durch spärliche Zellen von epithelähnlichem Aussehen ersetzt sind; zwischen diesen Zellen liegen reichlich freie Chromatinkörnchen. In den Randzonen der Follikel findet sich daneben noch eine ganze Anzahl von Phagocyten, die mit Kerntrümmern beladen sind und zwischen den intakten Lymphocyten liegen.

Die Halslymphdrüsen sind ganz normal. Die Follikel zeigen sehr große Keimzentren, entbehren jedoch gänzlich der Zerfallsprodukte.

Die Darmfollikel weisen im Zentrum kleine Häufchen von Chromatinkugeln auf. Die Menge der Lymphocyten scheint nicht wesentlich reduziert.

Am Knochenmark ist wie oben nichts Pathologisches nachweisbar.

Versuch 77. Kleiner Spitz, ca. 6 kg.

25. März 1904. Morphium 0,02. Hund auf der rechten Seite liegend aufgebunden. Bestrahlt mit mittelweicher Röhre aus 10 cm Entfernung $^1/_2$ Stunde lang (Wehnelt-Unterbrecher). Röhre über der Milzgegend.

Getötet 13 Stunden nach Beginn der Bestrahlung.

Sektion: Ganz normaler Befund.

Milz: Die Ausdehnung der Veränderungen ist etwas größer als bei dem vorhergehenden Tiere. Im Zentrum der Follikel fehlen die Lymphocyten und sind durch epithelioide Zellen ersetzt, die hier sehr deutlich hervortreten. Innerhalb dieser epithelioiden Herde liegen nur wenige Chromatinkörnchen, dagegen sind die Randzonen der Follikel dicht damit durchsetzt (Taf. II, Fig. 13). Stellenweise verdecken die Chromatinkörnchen und Kerntrümmer fast ganz die intakten Lymphocyten. Die Follikel sind auffallend klein. Die Schnitte aus verschiedenen Teilen der Milz geben etwas differente Bilder. Während an der einen Stelle die Zerfallsprodukte

fast ohne Ausnahme frei zwischen den Zellen liegen, sind sie in anderen Schnitten zum weitaus größten Teile in Phagocyten eingeschlossen, die in großer Anzahl in den Randpartien der Follikel und sogar darüber hinaus anzutreffen sind. Die Gefäße der MALPIGHIschen Körperchen zeigen ebensowenig wie bei den vorigen Tieren Veränderungen, ebensowenig die Pulpa.

In den Mesenteriallymphdrüsen sind die Läsionen außerordentlich gering und beschränken sich auf das Vorkommen einzelner Kernfragmente und Phagocyten in den Keimzentren der Randfollikel.

Noch weniger deutlich sind die Veränderungen in den Halslymphdrüsen.

Die Darmfollikel weisen dagegen in ihren Keimzentren eine nicht unerhebliche Menge von Kerntrümmern und mit solchen vollgestopfte Phagocyten auf. Die Randzonen der Follikel sind frei davon.

Am Knochenmark ist nichts Pathologisches nachweisbar.

Versuch 82. Mittelgroßer schwarzer Spitz, ca. 7 kg schwer.

31. März 1904. Morphium 0,02. Hund auf der rechten Seite liegend aufgespannt. Bestrahlt mit mittelweicher Röhre aus 5 cm Entfernung $^1/_4$ Stunde lang (WEHNELT-Unterbrecher). Röhre über der Milzgegend.

Getötet 14 Stunden nach Beginn der Bestrahlung.

Sektion: Nicht Abnormes.

Die Follikel der Milz zeigen deutliche und stellenweise sogar ziemlich ausgedehnte Veränderungen. Die Zahl der Lymphocyten scheint nicht deutlich vermindert; Keimzentren fehlen; auch epithelioide Zellen sind nicht erkennbar. Dagegen sind überall im Follikel verteilt eine ganze Masse von intensiv gefärbten Chromatinkörnchen und -kugeln zu sehen, die in einigen Präparaten durchweg freiliegen, in Schnitten aus anderen Partien der Milz wieder größtenteils in Phagocyten eingeschlossen sind. Die Veränderungen sind immerhin so ausgedehnt, daß auf dem Querschnitt eines kleinen Follikels oft 15—20 große Phagocyten zu sehen sind (Taf. II, Fig. 14). An den Lymphocyten sind sonst keine Veränderungen erkennbar; die Form ihrer Kerne ist gut erhalten. Auch die Gefäße der MALPIGHIschen Körperchen sind normal, ebenso wie die Pulpa.

Die Mesenteriallymphdrüsen führen in den Keimzentren der Randfollikel eine gar nicht so spärliche Zahl von Phagocyten, die mit feinen und feinsten Chromatinkügelchen angefüllt sind. Sonst zeigen die Drüsen keine Abweichung von der Norm.

Die Halslymphdrüsen sind ganz normal.

Die Veränderungen an den Darmfollikeln beschränken sich ebenfalls auf das Vorkommen von Phagocyten, die in ziemlich großer Menge in Keimzentren und Randzonen der im übrigen normalen Follikel anzutreffen sind. Nur vereinzelt finden sich Häufchen von freiliegenden Kerntrümmern aller Formen und Größen.

Am Knochenmark nichts Abnormes.

Versuch 71. Kleines Kaninchen, $^1/_2$ Jahr alt, 970 g.

14. März 1904. Tier in Rückenlage aufgespannt. Bestrahlt mit harter Röhre aus 10 cm Entfernung 1 Stunde lang. Röhre über dem Oberbauch.

Getötet 10 Stunden nach Beginn der Bestrahlung durch Chloroform.

Sektion: Im Abdomen ziemlich viel freie, klare Flüssigkeit, sonst nichts Abnormes.

Milz: Die Follikel sind im allgemeinen wohlerhalten und an Größe nicht deutlich reduziert. In den Keimzentren und spärlich auch in den Randzonen finden sich Kerntrümmer und Chromatinkugeln in ziemlich großer Menge. Dazwischen liegen auch Phagocyten, die mit kleinen Chromatinkügelchen beladen sind, überall verstreut. Epithelioide Zellen sind nicht sichtbar.

Die Pulpa zeigt keine Abweichung von der Norm.

Mesenteriallymphdrüsen: In den Keimzentren der Randfollikel liegen große Mengen von Phagocyten zwischen intakten Lymphzellen, und daneben freie Kernfragmente in geringerer Zahl. Auch außerhalb der Keimzentren in den Randzonen der Follikel und in der Rindensubstanz, vereinzelt auch in den Marksträngen, liegen Phagocyten umher. Die Phagocyten enthalten in der Regel nur verhältnismäßig wenige kleine Chromatinkügelchen, die den Kern der Zellen nicht verdecken; so vollgestopft wie die Phagocyten beim Meerschweinchen, sind diese Zellen beim Kaninchen niemals.

Epithelioide Zellen fehlen. In den Lymphsinus der Marksubstanz liegen zum Teil große Haufen von Lymphocyten, die einzelne Kerntrümmerhaufen und Phagocyten mit sich führen.

Die Follikel des Dünndarms und des Wurmfortsatzes enthalten, wie die der Lymphdrüsen, große Mengen von Kerntrümmern, Chromatinkugeln und Phagocyten in- und außerhalb der Keimzentren. Am stärksten sind die Veränderungen in den Follikeln am dünnen Ende des Wurmfortsatzes, deren Zentrum an vielen Stellen wie übersät ist mit Kerntrümmern und namentlich mit Chromatinkugeln von einer Menge und Größe, wie sie an anderen Stellen nicht zur Beobachtung gekommen sind. Die Kugeln überdecken hier alles, so daß von Zellen zwischen ihnen gar nichts mehr zu sehen ist.

Versuch 70. Kleines Kaninchen, $^1/_2$ Jahr alt, 1030 g.

11. März 1904. Morphium 0,01. Aethernarkose. Tier in Rückenlage aufgespannt. Laparotomie. Milz vorgezogen, in feuchte Kompressen eingehüllt. Tier unter die Röntgenröhre gebracht und mit harter Röhre aus 5 cm Entfernung bestrahlt $^1/_2$ Stunde lang. Dann Milz reponiert, Naht der Bauchdecken.

Getötet 10 Stunden nach Beginn der Bestrahlung durch Chloroform.

Sektion: Kleine Blutungen unter der Milzkapsel; sonst normaler Befund.

Milz: Die im übrigen gut erhaltenen Follikel sind überall durchsetzt von großen Mengen von Kerntrümmern und Phagocyten, die mit feinen Chromatinkugeln beladen sind. Die Zerfallsprodukte sind ziemlich gleichmäßig über alle Teile der Follikel verteilt; eine besondere Bevorzugung der Keimzentren ist kaum erkennbar. Die Milzpulpa zeigt, abgesehen von zahlreichen Blutungen (durch die Quetschung beim Herausholen), keine Veränderungen.

Lymphdrüsen: Ueberall in der Drüse, und zwar am dichtesten in den Keimzentren der Randfollikel, aber auch sonst an allen Stellen, liegen zwischen den Lymphocyten große Massen von kerntrümmerhaltigen Phagocyten von vielfach enormen Dimensionen. Einzelne Phagocyten finden sich auch in den Marksträngen. Daneben sind auch freie Kerntrümmer, wenn auch in spärlicher Zahl, anzutreffen.

Die Follikel des Darmes zeigen auch bei diesem Tiere ganz hochgradige Zerstörungen, und vor allem sind es wieder die Follikel des Wurm-

fortsatzendes, die am meisten verändert sind. Das Zentrum der Follikel ist vollkommen aufgelöst in ein Gewirr von Kerntrümmern und Chromatinkörnern, zwischen denen intakte Zellen kaum mehr zu sehen sind. In den Wurmfortsatzfollikeln fallen die riesigen Chromatinkugeln auf, die im Zentrum der Follikel große Haufen bilden; diese Haufen sind von den Randzonen der Follikel meist durch einen breiten, leeren Zwischenraum getrennt und scheinen ganz lose im Zentrum der Follikel zu liegen, wie in einem Hohlraum. Daß sie in außerordentlich losem Zusammenhang unter sich und mit der Umgebung stehen, ist auch daran zu erkennen, daß sie beim Schneiden oft auseinander- oder ganz herausfallen. Phagocyten sind nicht vorhanden.

Am Knochenmark ist nichts Abnormes zu sehen.

Versuch 76. Kleines Kaninchen, $^1/_2$ Jahr alt, 907 g.

24. März 1904. Tier auf dem Rücken liegend aufgespannt. Bestrahlt mit harter Röhre (WEHNELT-Unterbrecher) aus 5 cm Distanz $^1/_4$ Stunde lang. Röhre über der Milzgegend.

Getötet nach 12 Stunden durch Chloroform.

Sektion: Kein abnormer Befund.

Milz: Die Follikel zeigen zwar deutliche, aber sehr geringgradige Veränderungen. Dieselben beschränken sich auf das Vorhandensein einiger zerfallender Kerne und kleiner Häufchen von Kerntrümmern, die fast ausschließlich in den Keimzentren anzutreffen sind. Dort liegen auch wenige Phagocyten, die kleine Chromatinkügelchen enthalten.

Die Mesenteriallymphdrüsen zeigen weit ausgedehntere Veränderungen.

Die ganze Rindensubstanz inner- und außerhalb der Follikel ist durchsetzt von Kerntrümmerhaufen und Phagocyten, die namentlich wieder in den Randpartien der Follikel in größeren Haufen zusammenliegen. Auch in den Lymphocytenhaufen, die die Lymphsinus zum Teil ausfüllen, sind Zerfallsprodukte und Körnchenzellen enthalten.

In den Halslymphdrüsen sind die Veränderungen graduell nur wenig geringer.

Die Follikel des Dünndarms weisen im Zentrum ziemlich große Mengen von freien Kerntrümmern und Phagocyten auf, sind aber im ganzen gut erhalten.

Die Follikel des Wurmfortsatzes dagegen zeigen Veränderungen von erstaunlichem Umfang. Das Zentrum der meisten Follikel besteht nur noch aus großen, im Schnitt leicht ausfallenden Haufen von riesigen Chromatinkugeln, zwischen denen intakte Zellen gar nicht mehr zu erkennen sind. Da diese Massen von Chromatinkugeln, wie gesagt, sehr leicht herausfallen, fehlen in vielen Follikeln die Zentren ganz, während die Randpartien, aus intakten Lymphocyten bestehend, ziemlich reichlich Kerntrümmer und Chromatinkugeln kleinen Kalibers enthalten.

Die vorstehenden Versuche haben das interssante Resultat ergeben, daß die Röntgenstrahlen auch bei größeren Tieren in genau der gleichen elektiven Weise auf das lymphoide Gewebe des ganzen Körpers einwirken und dasselbe zerstören wie bei Mäusen und Meerschweinchen.

$^1/_4$-stündige Bestrahlung aus kurzer Enfernung hat bei Kaninchen nnd Hunden noch deutliche und zwar gar

nicht so unbedeutende Zerstörungen an den Lymphfollikeln zur Folge. Das Minimum der Expositionszeit, unter dem eine Wirkung auf das lymphoide Gewebe nicht mehr eintritt, ist damit also offenbar noch nicht ganz erreicht, da die Veränderungen, wie gesagt, nach $^1/_4$-stündiger Bestrahlung über die ersten Anfänge hinausgehen. Ich habe die Versuche aber damit abgeschlossen. Die Feststellung eines absoluten Minimums ist ja auch eigentlich unmöglich, da zu viele Faktoren (Röhrenqualität, Abstand, Lage des Tieres, Größe desselben etc.) mitspielen, deren Beziehungen im Tierversuche nicht konstant zu halten sind.

Die Veränderungen an den Lymphfollikeln sind auch bei kurzer Bestrahlung qualitativ ganz dieselben, wie die oben als Effekt stundenlanger Strahlenwirkung geschilderten. Es handelt sich wie dort um Kernzerfall in den Lymphocyten der Follikel, Zusammenfließen der Kerntrümmer zu Chromatinkugeln und Aufnahme dieser Kernreste und Kugeln durch Phagocyten, die dieselben entweder verdauen oder weitertransportieren.

Bei Kaninchen und Hunden sind die Prozesse im wesentlichen die gleichen wie bei Mäusen und Meerschweinchen; nur bestehen bei ersteren oft nicht geringe Unterschiede in Bezug auf die Ausdehnung der Veränderungen in den verschiedenen Organen desselben Tieres. Eine Regel ist da nicht zu erkennen: manchmal sind die Läsionen der Milzfollikel viel bedeutender als die der Lymphdrüsen, in anderen Fällen stehen wieder die der letzteren im Vordergrund; in dem einen Organ liegen die Kerntrümmer oft noch frei, während sie in anderen bereits ganz in Phagocyten eingeschlossen sind, und ähnliche Modifikationen mehr. Andeutungen solcher Differenzen sind ja auch bei den Meerschweinchen schon festzustellen gewesen. Sie erklären sich zwanglos aus dem verschiedenen Abstand der einzelnen Organe von der Röhre, der Dicke der zwischenliegenden Schichten, Füllung des Darmes u. a. mehr. Alle diese Momente mußten bei den letzten Versuchen, bei denen die Röhre dicht über dem Bauche stand, viel stärker sich geltend machen als bei den kleinen Tieren, deren Körper mehr als Ganzes bestrahlt war, dessen einzelne Organe von der Röhre ziemlich gleichweit entfernt waren.

Auffallend ist, daß die Intensität der Zerstörungen, die durch eine gleich lange Expositionszeit hervorgerufen werden, bei dem größten Versuchstiere, dem Hund, nur wenig geringer ist, als bei dem kleineren Tiere, dem Meerschweinchen. (Vergl. Versuche 53 u. 72.) Es scheint, als ob die Dicke der Haut und anderen Weichteile in Bezug auf die Reaktion des lymphoiden Gewebes eine relativ sehr geringe Rolle spielt. Damit steht wohl auch der Umstand im Zusammenhang, daß die Reaktionszeit bei großen und kleinen Tieren kaum nennenswerte Unterschiede aufweist. Bei Hunden erreichen die Veränderungen der Lymphfollikel wie bei den ebensolang bestrahlten Meer-

schweinchen nach durchschnittlich 12 Stunden ihren Höhepunkt, um dann langsam abzuklingen. Genauere Angaben über Anfang und Abschluß der Lymphocytenzerstörung bei Hunden lassen die angeführten Experimente nicht zu.

Daß der ganze Prozeß in den Follikeln nach längerer Bestrahlung auch etwas schneller sich entwickelt und früher abläuft, habe ich schon oben erwähnt.

Der Umfang des Kernzerfalls im lymphoiden Gewebe scheint der Dauer der Bestrahlung im großen ganzen proportional zu sein. Wenigstens ergeben die Befunde bei Hunden (No. 52, 72, 75, 77, 82 s. oben) im allgemeinen eine fortlaufende Reihe von schwereren zu leichteren Veränderungen.

An der Milzpulpa und dem Knochenmark waren weder bei Kaninchen noch bei Hunden in den ersten 24 Stunden — und nur diese wurden untersucht — nach der Bestrahlung Veränderungen nachzuweisen.

Welche Bedeutung haben die Zerstörungsvorgänge am lymphoiden Gewebe für den Gesamtorganismus und das Leben der Tiere? Daß ihre Bedeutung keine vitale sein kann, daß dürfte wohl zunächst als ziemlich sicher anzusehen sein. Denn eine 2-stündige Bestrahlung ruft bei Meerschweinchen zwar schon Zerstörungen hervor, die mit dem gänzlichen Untergang des lymphoiden Gewebes nahezu gleichbedeutend sind (vergl. Versuch 53), ist aber durchaus nicht im stande, das betreffende Tier zu töten. Noch weniger würde beim Hunde eine 3-stündige Bestrahlung, die die Lymphfollikel bereits fast vollkommen vernichtet, (vergl. Versuch 52) genügend sein, um eine tödliche Wirkung hervorzurufen.

Natürlich würde es bei beiden Tieren zur Entwickelung einer schweren Dermatitis, wahrscheinlich sogar zu ausgedehnter Nekrotisierung der zunächst getroffenen Hautpartien kommen; unter Umständen könnte auch im Gefolge dieser Hautentzündung — die übrigens erst nach 2—3 Wochen auftreten würde — der Tod an septischer Infektion erfolgen. Aber selbst dann stünde der Tod sicher außer jedem Zusammenhang mit den Zerstörungen an den Lymphfollikeln. Eine halbstündige Bestrahlung, die beim Hunde ja auch schon recht umfangreiche Zerstörungen hervorruft, würde ja auch nicht einmal eine nennenswerte Dermatitis erzeugen können. Die Vorgänge am lymphoiden Gewebe spielen sich in den ersten 24 Stunden ab und sind am zweiten Tage so gut wie abgeschlossen; demnach müßte auch ein etwaiger Effekt derselben auf den Gesamtorganismus innerhalb dieser Zeit oder wenigstens kurz danach zum Ausdruck kommen.

Daß das Allgemeinbefinden der Tiere innerhalb dieser Zeit nun nicht in erkennbarer Weise leidet, ist auffallend genug. Nach etwa 3-stündiger Bestrahlung lassen aber nicht einmal die Mäuse und Meer-

schweinchen, geschweige denn Kaninchen und Hunde, in den nächsten 48 Stunden eine deutliche Beeinträchtigung ihres Allgemeinbefindens erkennen. Alle Tiere verhalten sich sowohl während der Bestrahlung wie kurz danach vollkommen normal; in den Käfig zurückgebracht, fressen sie, bewegen sich wie Gesunde, sind überhaupt durchaus munter und ändern dies Verhalten auch im Verlaufe der nächsten Tage in keiner Weise. Erst mit dem Ausbruche der Dermatitis, oder vielleicht schon früher mit dem Auftreten der Prozesse an Milzpulpa und Knochenmark ist eine Beeinträchtigung des Allgemeinbefindens verbunden.

Die länger, durch viele Stunden ununterbrochen bestrahlten Meerschweinchen verhalten sich allerdings etwas anders; sie zeigen, wie oben ausgeführt, meist schon nach Schluß der Bestrahlung eine auffallende Mattigkeit und Schlaffheit der Bewegungen und verlieren oft schon in 24—36 Stunden einen beträchtlichen Teil ihres Körpergewichts; es scheint mir aber doch nicht angängig, diese Erscheinungen ohne weiteres mit den Vorgängen am lymphoiden Gewebe in Verbindung zu bringen, da die Zerstörungen der Lymphfollikel ja auch nach 3-stündiger Bestrahlung schon fast maximale sind. Eher scheinen mir andere Umstände (enger Raum, Hitze, Nahrungsentziehung) auf die viele Stunden hindurch bestrahlten Tiere ungünstig eingewirkt zu haben.

Ich habe nach allem den Eindruck gehabt, als ob die Vernichtungsvorgänge am lymphoiden Gewebe an dem Gesamtbefinden der Tiere ohne ersichtliche Wirkung und ziemlich spurlos vorübergehen und daß sie überhaupt von sehr geringer Dignität für die Lebensvorgänge des Organismus sind. Von vitaler Bedeutung sind sie keinesfalls.

Ich möchte hier in diesem Zusammenhang aber doch nochmals auf die bei vielen Tieren beobachteten Durchfälle und die oft konstatierte Füllung des Darmes mit flüssigen Massen zurückkommen; vielleicht stehen diese Erscheinungen doch in irgend einem Zusammenhang mit der Zerstörung der Darmfollikel. Einigermaßen dagegen spricht allerdings der Umstand, daß die genannten Symptome erst bei länger bestrahlten Tieren in späteren Stadien zur Beobachtung gekommen sind.

Vielleicht wäre es möglich, durch Stoffwechseluntersuchungen Genaueres über die Bedeutung der fast explosionsartig zu nennenden Zerstörung der Lymphocyten zu erfahren. Die von Baermann und Linser[1]) festgestellte Steigerung der N-Ausscheidung bei bestrahlten Menschen dürfte vielleicht mit diesen Vorgängen in Zusammenhang stehen. Die Vermutung liegt nahe, weil die Erhöhung der N-Ausscheidung in den Versuchen der genannten Autoren unmittelbar nach der Bestrahlung begann und nach 3—4 Tagen bereits aufhörte, also ihrem zeitlichen Verlaufe nach ähnlichen Regeln folgte, wie die Reaktion des lymphoiden Gewebes im Tierexperiment.

1) Baermann und Linser, l. c.

Daß im zirkulierenden Blute keine deutlichen Einwirkungen des Lymphocytenzerfalls erkennbar sind, ist nicht überraschend, da ja die Lymphocyten im Blute nur einen geringen Prozentsatz der weißen Blutkörperchen ausmachen.

Bei der oben beschriebenen Versuchsreihe von Meerschweinchen wurde die Beobachtung gemacht, daß die Zerstörung der Lymphzellen in Milz und Lymphdrüsen am 3. und 4. Tage manchmal eine vollständigere zu sein schien, als später und zur Zeit des Todes der Tiere. Namentlich in den Lymphdrüsen waren am 10.—12. Tage bei gestorbenen Tieren oft größere Haufen von Lymphocyten in der Rindensubstanz zu finden als bei den Tieren, die am 3., 4. und 5. Tage getötet worden waren. Diese Beobachtung legte schon die Vermutung nahe, daß bereits nach kurzer Zeit eine Regeneration der zerstörten Lymphzellen zu stande kommt. Es war ja auch schon a priori wahrscheinlich, daß partielle Zerstörungen am lymphoiden Gewebe, wie sie durch kurzdauernde Bestrahlung hervorgerufen werden, bei den lebhaften Proliferationsvorgängen, die in den Keimzentren der Lymphfollikel herrschen, bald wieder ersetzt werden würden. Die Frage war nur die, ob auch die vollständige Zerstörung des lymphoiden Gewebes, wie sie nach mehrstündiger Strahlenwirkung eintritt, noch einer Regeneration zugänglich oder aber eine definitive ist.

Nicht ohne Interesse war auch die genauere Feststellung des Zeitpunktes der Regeneration, da eine so baldige Reparation der Schädigungen, wie sie die oben genannte Beobachtung vermuten ließ, von neuem zeigen mußte, daß die Reaktion des lymphoiden Gewebes auf die Bestrahlung nach ganz anderen Gesetzen verläuft, wie die Reaktion des Epithels, für die ja eine wochen- und monatelange Nachwirkung der Bestrahlung charakteristisch ist.

Zur Untersuchung dieser Fragen konnte ich mehrere größere Meerschweinchen benutzen, die nach langdauernder Bestrahlung Dermatitis bekommen hatten und an deren Folgen nach 3—4 Wochen zu Grunde gegangen waren. Die Tiere waren so lange bestrahlt worden, daß an der vollständigen Zerstörung des lymphoiden Gewebes nach meinen Erfahrungen kein Zweifel sein konnte. Waren also zur Zeit des nach mehreren Wochen erfolgten Todes größere Lymphocytenhaufen an Stelle der Follikel nachweisbar, dann mußte ich annehmen, daß eine Regeneration stattgefunden hatte.

Versuch 11. Erwachsenes Meerschweinchen. Bestrahlt mit mittelweichen und harten Röhren aus 10 cm Entfernung an 5 aufeinanderfolgenden Tagen je $1^1/_2$—$5^1/_2$ Stunden, im ganzen 16 Stunden.

Gestorben nach 20 Tagen.

4. Okt. 1903: Beginn der Bestrahlung. 8. Okt.: Schluß der Bestrahlung, Tier ganz munter. 12. Okt.: Tier abgemagert, etwas matt. 17. Okt.: Rücken-

haut schmerzhaft, Haarausfall. 22. Okt.: Tier ziemlich elend, ausgebreitete lamellöse Abstoßung der Haut im Rücken. 29. Okt.: Tier tot.

Sektion: Kein besonderer Befund, abgesehen von der Hautveränderung.

Mikroskopische Untersuchung: Milz: Um die Zentralarterien herum liegen ansehnliche Haufen von Lymphocyten, die Follikel scheinen von fast normaler Größe. An den Lymphocyten selbst sind Besonderheiten nicht zu sehen (Mitosen oder dergl.). Epithelioide Herde fehlen. Die Pulpa ist zellarm und enthält keine polynukleären Zellen; dagegen liegen in den Bluträumen pigment- und rote Blutkörperchen haltige Zellen in großer Masse.

Lymphdrüsen und Darmfollikel sind nicht untersucht.

Versuch 15. Ausgewachsenes Meerschweinchen. Bestrahlt mit mittelweichen Röhren aus 10 cm Distanz an 11 Tagen je 2—4 Stunden lang, im ganzen 27 Stunden.

Gestorben nach 30 Tagen.

17. Okt. 1903: Beginn der Bestrahlung. 29. Okt.: Schluß der Bestrahlung. Tier etwas matt. Haarausfall. 1. Nov.: Tier leidlich munter. Haut schmerzhaft. 6. Nov.: matt, frißt aber. Starker Haarausfall im Rücken. 10. Nov.: Rückenhaut infiltriert und sehr schmerzhaft. 13. Nov.: Tier sehr elend. Lamellöse Abstoßung der Epidermis des Rückens. 16. Nov.: Tier tot.

Sektion: An den inneren Organen nichts Auffallendes.

Mikroskopische Untersuchung. Milz: Die Malpighischen Körperchen sind von annähernd normaler Größe und sind schon makroskopisch im Schnitt sehr deutlich erkennbar. Die Follikel enthalten zum Teil Keimzentren und sind von etwa normalem Zellengehalt. Die Zellen selbst lassen nichts Abnormes erkennen, auch nicht auffallend viele Mitosen; epithelioide Zellen fehlen.

In der Pulpa finden sich ganz spärliche polynukleäre Leukocyten und in den Bluträumen große Massen von pigment- und rote Blutkörperchen haltige Zellen.

In den Lymphdrüsen enthalten sowohl Rinden- wie Marksubstanz große Mengen von normal aussehenden Lymphocyten, die aber doch noch weit spärlicher sind und in viel weiteren Zwischenräumen liegen als in der Norm. Die Follikel der Rindensubstanz sind kaum angedeutet durch leicht konzentrierte Anordnung einiger Lymphocytenreihen, als solche nur eben erkennbar. Epithelioide Zellen fehlen. Von Keimzentren ist nichts zu sehen.

Die Follikel des Dünndarmes sind von ganz normalem Aussehen und normaler Größe und enthalten große Keimzentren.

Das Knochenmark ist sehr zellarm und enthält relativ große Mengen von kernhaltigen roten Blutkörperchen und zahlreiche in mitotischer Teilung begriffene Markzellen.

Aus diesen Versuchen geht hervor, daß das durch die Bestrahlung zerstörte lymphoide Gewebe sich nach relativ sehr kurzer Zeit regenerieren kann. Der Beginn der Regeneration scheint zuweilen schon in die erste Woche zu fallen und der ganze Vorgang bereits nach 4—6 Wochen vollendet zu sein. Genauer habe ich die zeitlichen Verhältnisse der Regeneration nicht festgestellt.

Auffallend ist, daß eine Regeneration der Lymphzellen selbst dann stattzufinden scheint, wenn die Tiere unter der Wirkung einer tödlichen Strahlendosis stehen. Denn das lymphoide Gewebe ist nicht nur bei denjenigen Tieren regeneriert, die nach Wochen an Dermatitis zu Grunde gehen, sondern man hat, wie gesagt, den Eindruck, als ob bereits bei den am 12.—14. Tage d. h. vor Ausbruch der Dermatitis gestorbenen Meerschweinchen die ersten Anfänge des Wiederersatzes der Lymphocyten im Gange wären.

Aus diesen Beobachtungen folgt, daß die Wirkung der Strahlen auf das lymphoide Gewebe ebenso schnell vorübergeht, wie sie auftritt; sie unterscheidet sich also von der Hautwirkung nicht nur durch das Wegfallen der Latenzzeit, sondern auch durch das Fehlen der langen Nachwirkung; die mangelhafte Heilungstendenz der durch X-Strahlen hervorgerufenen Hautläsionen steht im großen Gegensatz zu der außerordentlich prompten Regenerationsfähigkeit des lymphoiden Gewebes.

Der letzte Versuch liefert auch Anhaltspunkte dafür, daß die zerstörten Pulpazellen und die Zellen des Knochenmarks sich ebenfalls regenerieren können. In der Milz finden sich wieder polynukleäre Leukocyten, die nach mehrstündiger Bestrahlung ganz zu verschwinden pflegen; im Knochenmark deuten die vielen Mitosen und kernhaltigen Erythrocyten auf lebhafte Neubildungsvorgänge hin. Auch hierbei ist auffallend, daß Regenerationsvorgänge stattfinden, trotzdem das Tier an Dermatitis zu Grunde gegangen ist.

Genaueres über die Vorgänge an Milzpulpa und Knochenmark werde ich durch weitere Tierexperimente festzustellen versuchen.

Ich möchte noch mit einigen Worten eingehen auf die Bedeutung der oft erwähnten Herde von epithelioiden Zellen, die im Zentrum der Lymphfollikel auftreten, wenn die Lymphocyten zu Grunde gehen. Diese epithelioiden Zellen wurden bei allen Tieren gefunden und zwar sowohl in der Milz wie in Lymphdrüsen und Darmfollikeln. Es handelt sich, wie gesagt, um runde oder polyedrische Zellen von beträchtlicher Größe mit großem, stark Eosin aufnehmendem Protoplasmaleib und einem ovalen oder länglichen Kerne, der durch seine sehr blasse Tinktion auffällt. Der Zellleib ist anfangs oft mit Kerntrümmern und Chromatinkörnchen wie überstäubt und schwer erkennbar, tritt aber mit dem Verschwinden der Kerntrümmer mehr und mehr zu Tage, und erscheint endlich ganz rein; die Zellen haben dann entschieden epithelähnlichen Charakter.

Sie liegen im Zentrum der Follikel — im Keimzentrum, wenn ein solches vorhanden ist — bei Meerschweinchen, Hunden und Katzen, nur bei den Mäusen in der Milz immer am Rande der Follikel, und bilden Haufen von 10—20 und mehr Zellen (im Querschnitt) (Taf. II, Fig. 9, 12, 13). In der Milz liegen oft auch mehrere solche Haufen in resp.

bei Mäusen am Rande eines Follikels (Taf. I, Fig. 4). Nachweisbar sind die epithelioiden Zellen schon in den ersten Stunden nach der Bestrahlung, d. h. kurz nachdem der Kernzerfall im Zentrum der Follikel begonnen hat, und werden deutlicher nach Maßgabe des Verschwindens der Lymphocytenkerne und ihrer Trümmer (Taf. I, Fig. 5).

Anfangs liegen die epithelioiden Zellen ohne charakteristische Anordnung; wenn die Randzonen der Follikel aber ebenfalls zu Grunde gegangen sind, ordnen sich die Zellen konzentrisch an und werden zu zwiebelschalenförmigen Gebilden, die entschieden an Cancroidperlen erinnern (Taf. I, II, Fig. 6, 8). Bei genauer Prüfung scheinen es allerdings oft weniger die epithelioiden Zellen selbst zu sein, die konzentrisch liegen, als vielmehr die Bindegewebszellen der Umgebung, die die Herde kreisförmig umschließen, förmlich einschnüren und zusammenzudrängen scheinen (Taf. II, Fig. 8).

Die zwiebelförmigen Gebilde bleiben liegen, auch wenn das lymphoide Gewebe ganz zu Grunde gegangen ist und markieren schließlich allein die Stellen, wo die Lymphfollikel gelegen haben (Taf. II, Fig. 8). Degenerations- oder Zerfallserscheinungen habe ich an den epithelioiden Zellen nie beobachtet; sie werden aber von Tag zu Tag undeutlicher, verlieren den epithelähnlichen Charakter mehr und mehr, nähern sich in ihrem Aussehen und ihrer Gestalt den umgebenden Bindegewebszellen, sind endlich gegen diese kaum mehr abzugrenzen und verschwinden nach einigen Tagen oft ganz.

Ueber die Bedeutung der epithelioiden Zellen kann ich wenig sagen. In normalen Organen habe ich dieselben nicht nachweisen können, sondern immer erst dann, wenn der Zerstörungsprozeß der Lymphocyten im Gange ist. Das Auftreten der epithelioiden Zellen muß also irgendwie in Beziehung stehen zu dem Untergang der Lymphocyten. Ich habe immer den Eindruck gehabt, als ob es sich um normale Bestandteile der Follikel handelt, die, unter physiologischen Verhältnissen von der Menge der Lymphocyten überdeckt, erst sichtbar werden, wenn diese zu Grunde gehen. Irgend welche Beziehungen der epithelioiden Zellen zur Phagocytose sind nicht zu konstatieren gewesen; ich halte es nicht für wahrscheinlich, daß die genannten Zellen selbst phagocytäre Eigenschaften annehmen, da in dem Stadium, in dem alle Kernfragmente von Phagocyten aufgenommen sind, die Phagocyten wohl in großer Zahl zwischen und am Rande der epithelioiden Zellen liegen, die letzteren aber ganz frei sind von Zerfallsprodukten (Taf. I, Fig. 5, 6).

Das Vorkommen von epithelähnlichen Zellen in den Follikeln der Milz ist zuerst von Bizzozero, dann von Stilling[1]), Barbacci[2]),

1) Stilling, Fragmente zur Pathologie der Milz. Virchows Arch., Bd. 103.

2) Barbacci, Ueber die feineren histologischen Alterationen der Milz, der Lymphdrüsen und der Leber bei der Diphtherieinfektion. Centralbl. f. path. Anat., 1896, 8.

RIBBERT[1]), ZIEGLER[2]) u. A. bei der Diphtherie beschrieben worden. WASCHKEWITSCH[3]) hat sie dann auch in normalen Organen und bei anderen Krankheitszuständen in der Milz nachweisen können. BIZZOZERO soll sie auch in den Darmfollikeln und den Mesenteriallymphdrüsen gefunden haben (zitiert nach WASCHKEWITSCH).

Die Abbildungen, die die genannten Autoren geben (RIBBERT, ZIEGLER, WASCHKEWITSCH), zeigen in der Tat ganz ähnliche Bilder, wie sie sich bei den bestrahlten Tieren finden. Namentlich die Zeichnung in dem ZIEGLERschen Lehrbuche gibt fast genau das Bild wieder, das nach der Einwirkung der Röntgenstrahlen zur Entwickelung kommt: Fehlen der Lymphocyten im Zentrum des Follikels, Ausfüllung des Zentrums durch epithelioide Zellen und Anhäufung von Kerntrümmern am Rande des Herdes. Es scheint demnach, als ob die epithelioiden Zellen weder für die Diphtherie noch für die Röntgenstrahlenwirkung charakteristisch sind, sondern sich bei allen Zuständen finden, bei denen Lymphocyten in größerem Umfange zu Grunde gehen.

Die Zellen haben verschiedene Deutung erfahren. Während WASCHKEWITSCH sie für Abkömmlinge der Lymphocyten hält, werden sie von RIBBERT, ZIEGLER und KAUFMANN[4]) als umgewandelte, angeschwollene Endothelien des Stützgewebes angesehen. Auch nach COUNCILMAN, MALLORY und PEARCE[5]) handelt es sich um wuchernde Endothelien des Retikulums, die phagocytäre Eigenschaften erlangen und die Lymphoidzellen auflösen und zerstören.

Ich glaube nach meinen Beobachtungen ebenfalls annehmen zu dürfen, daß die epithelioiden Zellen Abkömmlinge des Stützgewebes der Follikel sind. Die Art und Weise, wie die epithelioiden Herde bei den bestrahlten Tieren allmählich wieder verschwinden, das Verschwimmen ihrer Grenzen und der allmähliche Uebergang der Zellen in die des umschließenden Bindegewebes, machen mir diese Ansicht besonders wahrscheinlich. Phagocytäre Eigenschaften aber habe ich, wie gesagt, an ihnen nicht konstatieren können.

Als die physiologischen Wirkungen der Bestrahlung auf die gesunde und kranke Haut bekannt wurden, ist eine lebhafte Kontroverse entstanden über das die Wirkung hervorrufende Agens. Man wußte, daß von der Röntgenröhre außer den Röntgenstrahlen auch andere Strahlenarten ausgehen und mußte deshalb die Frage aufwerfen, ob es denn wirklich die Röntgenstrahlen sind, die die Veränderungen des

1) RIBBERT, Pathologische Histologie.

2) ZIEGLER, Spez. pathol. Anatomie.

3) WASCHKEWITSCH, Ueber großzellige Herde in den Milzfollikeln bei Diphtheritis und anderen Affektionen. VIRCHOWS Archiv, Bd. 159.

4) KAUFMANN, Lehrbuch der spez. path. Anatomie.

5) COUNCILMAN, MALLORY und PEARCE, Journ. of the Boston Society of med. sciences, 1901 (zitiert nach KAUFMANN).

Epithels auslösen. Durch die Arbeiten von KIENBÖCK, HOLZKNECHT, SCHOLTZ u. A. ist die Frage im ganzen dahin entschieden worden, daß die Röntgenstrahlen selbst tatsächlich der Hauptfaktor oder vielmehr das allein wirksame Agens sind. Nur FREUND steht auf dem Standpunkte, daß neben den Röntgenstrahlen auch die stillen Entladungen der an der Röhrenoberfläche angesammelten Spannungselektrizität auf die Haut mit einwirken und sich zu der Wirkung der Röntgenstrahlen selbst summieren.

Wie liegt die Sache nun bei den Veränderungen, die die Bestrahlung an den blutbereitenden Organen und in erster Linie bei den auffälligen Vorgängen, die sie im lymphoiden Gewebe des ganzen Körpers hervorruft? Sind auch hier nur die X-Strahlen selbst wirksam oder spielen noch andere Faktoren mit, die ihre Wirkung steigern, oder sind endlich die letzteren Faktoren allein maßgebend? Die Frage muß hier um so mehr aufgeworfen werden, als die Reaktion des lymphoiden Gewebes unter anderen Gesetzen steht und nach ganz anderen Bedingungen verläuft, wie die der Haut. Hier lange Latenz, langdauernde Reaktion und lange Nachwirkung, dort keine Latenz, stürmischer Verlauf, keine Nachwirkung und Eintritt der Reaktion nach viel kürzerer Bestrahlung. Können die Röntgenstrahlen zwei zeitlich und graduell so verschiedene Reaktionen hervorrufen?

Nach FREUND[1]) kommen bei der Bestrahlung mittels der Röntgenröhre folgende physikalische Agentien überhaupt in Frage:

1) Wärme,
2) Ozon,
3) Kathodenstrahlen,
4) ultraviolette Strahlen,
5) Strahlen materieller Teilchen,
6) Röntgenstrahlen,
7) Funken- und Büschelentladungen der auf der Oberfläche der Vakuumröhre angesammelten Spannungselektrizität,
8) elektrische und elektrodynamische Wellen,
9) Strahlen unbekannten Charakters.

Die Wärmeentwicklung der Röntgenröhre ist so gering, daß sie von vornherein außer Betracht bleiben kann. Gegen eine Ozonwirkung, die ja bei der geringen Menge des entwickelten Ozons schon a priori sehr unwahrscheinlich ist, spricht die Tatsache, daß sich ganz harte Röhren, die zwar sehr viel Ozon entwickelten, den Fluoreszenzschirm aber kaum zum Leuchten brachten, auf das lymphoide Gewebe ganz unwirksam erwiesen. Kathodenstrahlen und ultraviolette Strahlen vermögen die Glaswand der Röhre wenig oder gar nicht zu durchdringen. Strahlungen materieller Teilchen kommen nach den Untersuchungen von

1) FREUND, Radiotherapie.

ABEL und GILCHRIST (citiert bei FREUND) nicht in Betracht. Die Existenz elektrodynamischer und elektromagnetischer Wellen ist nach den Arbeiten von TUMA (zitiert bei FREUND) überhaupt zweifelhaft. Und mit Strahlen unbekannten Charakters endlich können wir nicht rechnen, solange noch eine andere Erklärung möglich ist. So bleibt die Wahl nur zwischen den Röntgenstrahlen und den Wirkungen der an der Röhrenoberfläche angesammelten Spannungselektrizität, deren Menge bei harten Röhren ja bekanntlich sehr beträchtlich sein kann.

Die Röntgenstrahlen entstehen in der Röhre an dem Punkte des Antikathodenspiegels, wo die Kathodenstrahlen auftreffen. Von dort aus pflanzen sie sich nach allen Richtungen geradlinig fort; da sie aber das Metall des Antikathodenspiegels nicht zu durchdringen vermögen, gehen Strahlen nur nach der Kathoden-, nicht aber nach der Anodenseite des Spiegels. Ganz frei von Röntgenstrahlen ist allerdings auch letztere nicht, wie schon RÖNTGEN selbst festgestellt hat, da von der Kathode neben dem zentralen Strahlenbündel unregelmäßige Strahlen ausgehen, die bei dem Auftreffen an jedem Punkte der Röhrenwand X-Strahlen erzeugen können. Die Menge der Röntgenstrahlen auf der Anodenseite der Röhre ist aber auf jeden Fall außerordentlich gering.

Spannungselektrizität sammelt sich an der ganzen Röhrenoberfläche an, zwar nicht ganz gleichmäßig über die ganze Fläche verteilt, sondern am dichtesten an den Polen, aber doch wohl annähernd in gleicher Menge an beiden Hälften der Röhre.

Auf der Anodenseite können demnach zur Wirkung kommen Spannungselektrizität plus eine verschwindend geringe Menge von Röntgenstrahlen, auf der Kathodenseite Spannungselektrizität plus Hauptmasse der Röntgenstrahlen.

Ich stellte nun einige Versuche in folgender Weise an (ähnliche Versuche hat übrigens auch FREUND schon zu anderen Zwecken gemacht):

Von 2 gleich großen Mäusen oder Meerschweinchen wurde das eine Tier in einer Pappschachtel unter die Antikathode gebracht, das andere aber in einer zweiten Schachtel über der Rückseite des Spiegels in gleicher Entfernung von demselben befestigt. Dann wurden beide Tiere gleichzeitig bestrahlt und auf der Höhe der Reaktionszeit zu gleicher Zeit getötet.

Das Resultat dieser Versuche war folgendes:

Während das den Röntgenstrahlen ausgesetzte Tier die charakteristischen Veränderungen am lymphoiden Gewebe aufwies, blieben die inneren Organe bei dem anderen vollkommen normal und ließen keine Spur von Kernzerfall in den Lymphfollikeln erkennen.

Versuch 78/79. 2 sehr große, alte Meerschweinchen, ca. 800 g schwer.

27. März 1904: Bestrahlt mit mittelweicher Röhre aus 5 cm Entfernung 2 Stunden lang. No. 78 auf der Kathodenseite, No. 79 auf der Anodenseite des Antikathodenspiegels.

Getötet 14 Stunden nach Beginn der Bestrahlung.

Mikroskopische Untersuchung.

No. 78. Milz: Die Follikel sind von ziemlich normaler Größe, ihr Zellgehalt offenbar noch wenig reduziert. Innerhalb der Follikel liegen zwischen den Lymphocyten große Massen von Phagocyten, die mit kleinen Chromatinkugeln beladen sind. In einzelnen Follikeln sind Keimzentren vorhanden, in denen die Phagocyten in besonders großer Zahl liegen.

Die Hals- und Mesenteriallymphdrüsen sind sehr zellarm, besonders in der Rindensubstanz. Die ganzen Drüsen sind durchsetzt von Häufchen von Kerntrümmern und Chromatinkugeln, die zum Teil frei, zum Teil innerhalb von Phagocyten liegen. Am meisten sind die Kerntrümmerhaufen und Phagocyten angehäuft in den Randzonen der Randfollikel, in denen sie das Zentrum oft kranzförmig umrahmen. Die Zentren selbst sind ganz frei von Phagocyten und werden von großen konzentrisch gelagerten epithelioiden Zellen gebildet, deren Zellleib mit feinsten Chromatinkörnchen überstäubt ist. Auch in den Marksträngen der Drüsen sind massenhaft Kerntrümmerhäufchen anzutreffen.

Auch die Darmfollikel sind an Volumen und Zellgehalt stark reduziert und enthalten große Massen von Kerntrümmern, die in Haufen angeordnet, teils intra-, teils extracellulär lagern. Die Zentren der Follikel sind hier ebenfalls frei von Lymphocyten und werden durch epithelioide Zellen markiert.

Am Knochenmark ist nichts abnormes nachweisbar.

No. 79. Weder in den Malpighischen Körperchen der Milz noch in den Follikeln der Lymphdrüsen und des Darmes sind die geringsten Spuren von Kernzerfall nachweisbar. Selbst die Zellen der Keimzentren haben durchaus normales Aussehen.

Die Versuche liefern den Beweis, daß die X-Strahlen selbst das Agens sind, das die Zerstörung der Lymphocyten im adenoiden Gewebe hervorruft, und daß die Spannungselektrizität hier keine Rolle spielt. Ueberdies lassen diese Versuche auch die meisten der anderen oben genannten Faktoren (Wärme, Ozon, Kathodenstrahlen etc.) mit voller Sicherheit ausschalten, da diese wie die Spannungselektrizität an beiden Seiten der Röhre in gleicher Weise zur Geltung kommen müßten.

Es ist wohl allerdings nicht ganz überflüssig, sich hier mit einer gewissen Reserve auszudrücken. Unsere Kenntnis von den Strahlen der Röntgenröhre ist noch nach mancher Richtung hin lückenhaft, und man kann nicht wissen, ob die Fortschritte der physikalischen Forschung uns nicht auf diesem Gebiete noch große Ueberraschungen bereiten werden. Immerhin kann ich nach dem heutigen Stande unseres Wissens zu keinem anderen Schlusse kommen.

Daß elektrische Ströme nicht im stande sind, beim Durchtritt durch den Tierkörper Zerstörungen an den Lymphfollikeln hervorzurufen,

suchte ich außerdem noch dadurch zu erweisen, daß ich bei einem kleinen Meerschweinchen den konstanten Strom längere Zeit durch den Körper leitete und die Organe nach Ablauf der Reaktionszeit des lymphoiden Gewebes untersuchte. Wie erwartet, erwiesen sich die inneren Organe dieses Tieres als völlig normal. Ich führe den Versuch der Vollständigkeit wegen hier an, obwohl ich auf dies eine Experiment durchaus keinen großen Wert legen möchte.

Versuch 73. Kleines Meerschweinchen, 4 Wochen alt, 178 g. Konstanter Strom von 4 MA. durch den Körper geleitet, $^1/_2$ Stunde lang. Anode auf die rasierte Nackenhaut, knopfförmige, bis ans Ende isolierte Kathode tief ins Rektum eingeführt.

Getötet nach 15 Stunden.

Sektion und mikroskopische Untersuchung der Organe zeigen absolut normale Verhältnisse.

Auf die verschiedenen Theorien über die Art und Weise der Wirkung der Röntgenstrahlen auf tierische Gewebe gedenke ich nicht weiter einzugehen und möchte dazu nur folgendes bemerken. Die meisten Autoren, wie KIENBÖCK, GOCHT, HOLZKNECHT u. A. nehmen an, daß durch die Strahlen chemische Veränderungen im Gewebe erzeugt werden, deren giftige Produkte die Reaktion von seiten der Haut ins Leben rufen sollen. KIENBÖCK[1]) glaubt mit dieser Annahme vor allem eine Erklärung für die lange Latenz der Hautreaktion gefunden zu haben; sie sei bedingt durch allmähliche Aufstapelung von schädlichen giftigen Produkten eines unterwertig gewordenen Stoffwechsels, deren Menge nach Ablauf einer beträchtlichen Zeit endlich eine zum Entzündungsreiz genügende Größe erreicht und auch weiterhin zunimmt. Auch die beim Ausbruch einer Röntgendermatitis von ihm beobachteten Allgemeinsymptome (Fieber, Kopfschmerz) erklärt KIENBÖCK von diesem Gesichtspunkt aus als bedingt durch Bildung von Toxinen in dem Gewebe der lädierten Haut und Allgemeinintoxikation des Organismus durch Uebertritt derselben in den Blutkreislauf.

Die Allgemeinsymptome können wir allerdings nicht gut auf andere Weise verständlich machen, für die lokale Reaktion der Haut aber scheint mir die KIENBÖCKsche Erklärung nicht ganz stichhaltig. Wenn Toxine in der bestrahlten Haut gebildet werden, woran ich gar nicht zweifle, dann werden diese Produkte durch den Blut- und Lymphstrom auch fortwährend weitertransportiert werden; eine „Aufstapelung" im Sinne von KIENBÖCK könnte nur dann zu stande kommen, wenn der Säftestrom an der betreffenden Stelle stockt; für die Annahme einer Störung der Zirkulation während der ganzen Latenzzeit, die für die KIENBÖCKsche Theorie eigentlich Voraussetzung ist, fehlt uns aber bis

1) KIENBÖCK, l. c.

jetzt jeder Anhalt, denn die vielfach gefundenen Veränderungen an den Blutgefäßen sind wohl in diesem Sinne kaum zu verwerten.

Für die Reaktion des lymphoiden Gewebes auf die Bestrahlung schien mir die KIENBÖCKsche Erklärung anfangs sehr treffend; ich stellte mir vor, daß in der Haut des ganzen bestrahlten Tierkörpers Toxine gebildet werden, die durch den Blutstrom fortgeleitet an Stellen schwächsten Widerstandes — als solche mußte bei dieser Hypothese das lymphoide Gewebe gelten — zur Wirkung kommen. Eine Reihe von Versuchen, die ich anstellte, um eine Toxinbildung zu erweisen, (Einbringen von Blut und Organen bestrahlter Tiere in die Bauchhöhle von Gesunden) haben mir aber ausnahmslos kein Resultat ergeben. Ich verzichte auf die Wiedergabe dieser Versuche, weil ich mich auf Grund anderer Beobachtungen bald davon überzeugen mußte, daß die Toxintheorie die Zerstörung des lymphoiden Gewebes nicht erklären kann.

Wenn der Zerfall der Lymphocyten durch Giftstoffe, die im Blute zirkulieren, hervorgerufen würde, dann müßte das lymphoide Gewebe in allen Regionen des Körpers in annähernd gleicher Weise betroffen werden. Das ist aber nur dann der Fall, wenn alle in Betracht kommenden Organe ungefähr gleichweit von der Röntgenröhre entfernt sind, wie bei den oben angeführten Versuchen am Meerschweinchen. Bei den Hunden, bei denen die Entfernung der einzelnen Organe (Milz, Halslymphdrüsen) von der Röhre eine sehr verschieden große war, zeigen sich sofort deutliche Unterschiede: der Grad der Zerstörung im lymphoiden Gewebe der einzelnen Organe ist der relativen Röhrendistanz proportional; Lymphdrüsengruppen, die von Strahlen nicht direkt getroffen sind, reagieren überhaupt nicht auf die Bestrahlung (cf. Versuch 75).

Es folgt daraus mit Sicherheit, daß die Zerstörung des lymphoiden Gewebes bedingt ist durch eine Strahlenwirkung an Ort und Stelle und nicht durch Toxine, die entfernt davon in der Haut oder sonstwo gebildet sind. Uebrigens beweist auch der zeitlich ganz andere Verlauf und der Umstand, daß trotz Fortschreitens der Hautveränderungen bereits ein Wiederersatz der Lymphocyten stattfindet, daß die Reaktion des lymphoiden Gewebes von der der Haut ganz unabhängig ist.

Eine Erklärung der merkwürdigen elektiven Wirkung der X-Strahlen auf das lymphoide Gewebe weiß ich allerdings auch nicht zu geben. Daß Gefäßveränderungen anatomischer oder funktioneller Natur, die nach manchen Autoren [KAPOSI, BAERMANN und LINSER[1]) u. A.] bei der Hautwirkung eine große Rolle spielen, hier in Betracht kommen, kann ich nicht glauben, da ja auch diese Annahme die großen Unterschiede in der Wirkung hier und dort nicht zu erklären vermöchte; übrigens

1) BAERMANN und LINSER, Beiträge zur chirurgischen Behandlung und Histologie der Röntgenulcera. Münch. med. Wochenschr., 1904, 21.

habe ich auch niemals histologische Veränderungen an den Gefäßen der Milzfollikel, Lymphdrüsen etc. nachweisen können.

Die Resultate der vorstehenden Untersuchungen sind geeignet, unsere Anschauungen über die physiologischen Wirkungen der Röntgenstrahlen nach verschiedener Richtung zu ergänzen und zu modifizieren. Die bis dato herrschende Anschauung, daß die X-Strahlen nur an der Haut histologische Veränderungen hervorzurufen vermögen, bedarf der Korrektur. Auch an den inneren Organen lösen die Strahlen anatomische Veränderungen aus, die von den Vorgängen am Deckepithel ganz unabhängig sind. Diese Veränderungen scheinen — von den Störungen der Hodenfunktion (ALBERS-SCHÖNBERG) abgesehen — ausschließlich diejenigen Organe zu betreffen, die in Beziehung stehen zur Blutbereitung; sie äußern sich nach zweierlei Richtung: erstens in der Vernichtung des lymphoiden Gewebes, zweitens in dem Untergang der Zellen des Knochenmarks und der Milzpulpa.

Die Prozesse, die mit der hochgradigen Atrophie der Milzpulpa und des Knochenmarks ihren Abschluß finden, sind durch die vorstehenden Untersuchungen in ihren Details noch wenig geklärt und bedürfen noch sehr der weiteren Bearbeitung. Ueber ihre Bedeutung kann deshalb zur Zeit noch kein sicheres Urteil gefällt werden.

Die Vorgänge am lymphatischen System nehmen vorläufig das Hauptinteresse in Anspruch aus dem Grunde, weil die Bedingungen ihrer Entwickelung und die Einzelheiten ihres Verlaufs durch den Tierversuch ziemlich klargestellt werden konnten; ihre Bedeutung liegt teils auf theoretischem, teils auf praktischem Gebiet.

Theoretische Bedeutung gewinnen sie vor allem durch die Tatsache, daß wir in der Reaktion des lymphoiden Gewebes ohne Zweifel eine spezifische Wirkung der Röntgenstrahlen zu sehen haben, spezifisch, weil sie zu einer Zeit verläuft, zu der an keinem anderen gleichzeitig bestrahlten Organ oder Organsystem Veränderungen vor sich gehen, und spezifisch deshalb, weil eine entsprechend dosierte Bestrahlung ausschließlich das lymphoide Gewebe angreift unter Schonung aller anderen Gewebe des Körpers.

Von hauptsächlich theoretischer Bedeutung sind zweitens die zeitlichen Verhältnisse dieser Reaktion, da sie im Widerspruch stehen zu allem, was wir bisher über die Bedingungen der Strahlenwirkung gewußt haben: das Fehlen der Latenzzeit, der Beginn schon nach etlichen Stunden, der stürmische Verlauf, der frühzeitige Abschluß, das Fehlen einer Nachwirkung und die schnelle Wiederherstellung des Zerstörten.

Die praktische Bedeutung der Reaktion des lymphoiden Gewebes

liegt in der Tatsache, daß wir in Zukunft auch beim Menschen stets damit zu rechnen haben werden. Denn daß die Strahlen auch im Innern des menschlichen Körpers Zerfall der Lymphocyten hervorzurufen vermögen, das kann bei der außerordentlich hohen Empfindlichkeit dieser Zellen gegen die Bestrahlung keinem Zweifel unterliegen.

Unerwünschte oder gar gefährliche Nebenwirkungen scheint die Zerstörung der Lymphzellen im menschlichen Körper nicht im Gefolge zu haben. Ob es gelingen wird, die geschilderten Vorgänge bei pathologischen Zuständen des lymphatischen Systems zielbewußt hervorzurufen und therapeutisch nutzbar zu machen, das muß die Zukunft lehren. Die guten Erfahrungen, die bei Leukämie und Pseudoleukämie bisher berichtet wurden (s. p. 23) sprechen zu Gunsten dieser Möglichkeit.

Erklärung der Abbildungen auf Tafel I und II.

Fig. 1. Maus, gestorben am 8. Tage nach 17-stündiger Bestrahlung. (Versuch 1.) Schnitt durch die Milz. Die Lymphocyten um die Arterie fehlen ganz. Die zellarme Pulpa enthält Mengen von großen Pigmentzellen. Leitz, Obj. 4, Ok. 4.

Fig. 2. Meerschweinchen, nach 3-stündiger Bestrahlung getötet. (Versuch 61.) Schnitt durch einen Lymphfollikel der Milz. Großes Keimzentrum, in dem Massen von Kerntrümmern liegen. Randzone des Follikels noch unverändert. Leitz, Obj. 7, Ok. 0.

Fig. 3. Meerschweinchen, getötet nach 5-stündiger Bestrahlung. (Versuch 64.) Schnitt durch einen Milzfollikel. Im Zentrum des Follikels ungeheure Mengen von freien Kerntrümmern und viele Phagocyten. Kerntrümmerhaufen auch in der Randzone. Leitz, Obj. 7, Ok. 1.

Fig. 4. Meerschweinchen, 15 Stunden bestrahlt, 18 Stunden nach Beginn der Bestrahlung getötet. (Versuch 68.) Schnitt durch einen Milzfollikel. a) Arterie. b) Herde von epithelioiden Zellen. Die Größe des Follikels ist stark reduziert, die Menge der Lymphocyten stark vermindert. Innerhalb des Follikels große Massen von Phagocyten; freie Kerntrümmer fehlen ganz. Im Follikel an zwei Stellen Anhäufungen von epithelioiden Zellen. Leitz, Obj. 4, Ok. 3.

Fig. 5. Dasselbe Tier. Schnitt durch einen Teil eines Milzfollikels. Haufen von epithelioiden Zellen, der von Phagocyten kranzförmig umgeben ist. Nur ganz vereinzelt freie Chromatinkörnchen. Leitz, Obj. 7, Ok. 1.

Fig. 6. Dasselbe Tier. Schnitt durch die Rindensubstanz einer Mesenteriallymphdrüse. Haufen von epithelioiden Zellen im Zentrum eines Follikels, von Phagocyten umrahmt. Leitz, Obj. 7, Ok. 1.

Fig. 7. Dasselbe Tier. Schnitt durch eine Halslymphdrüse. Phagocyten in der Rindensubstanz. Leitz, Obj. 7, Ok. 1.

Fig. 8. Meerschweinchen, 15 Stunden bestrahlt, 77 Stunden nach Beginn der Bestrahlung getötet. (Versuch 72.) Schnitt durch die Rindensubstanz einer Halslymphdrüse. Herd von epithelioiden Zellen, konzentrisch

angeordnet und von konzentrischen Bindegewebszügen umgeben; die epithelioiden Zellen selbst nur noch wenig von den Zellen der Umgebung unterschieden.

Fig. 9. Ratte, getötet nach 5-stündiger Bestrahlung. Schnitt durch einen Darmfollikel. Im Zentrum epithelioide Zellen; zwischen den Lymphocyten überall große Massen von Kerntrümmern und Chromatinkugeln. Leitz, Obj. 4, Ok. 3.

Fig. 10. Katze, 5 Stunden bestrahlt, getötet 9 Stunden nach Beginn der Bestrahlung. (Versuch 89.) Schnitt durch einen Darmfollikel. Zahl der Lymphocyten stark reduziert, dazwischen zahllose Chromatinkugeln. Leitz, Obj. 7, Ok. 1.

Fig. 11. Katze, 5 Stunden bestrahlt, 26 Stunden nach Beginn der Bestrahlung getötet. (Versuch 90.) Schnitt durch die Rindensubstanz der Thymus. Lymphoides Gewebe stark rarefiziert; große Mengen von Chromatinkugeln. Leitz, Obj. 7. Ok. 1.

Fig. 12. Hund, 2 Stunden bestrahlt, nach 15 Stunden getötet. (Versuch 72.) Schnitt durch einen Milzfollikel. Im Zentrum des Follikels epithelioide Zellen, überall unzählige Chromatinkugeln zwischen den Lymphocyten. Leitz, Obj. 4, Ok. 3.

Fig. 13. Hund, $^1/_2$ Stunde bestrahlt, nach 13 Stunden getötet. (Versuch 77.) Schnitt durch einen Teil eines Milzfollikels. Epithelioide Zellen und Chromatinkugeln in deren Umgebung. Leitz, Obj. 7, Ok. 1.

Fig. 14. Hund, $^1/_4$ Stunde bestrahlt, getötet nach 14 Stunden. (Versuch 82.) Schnitt durch einen Milzfollikel. Phagocyten. Leitz, Obj. 7. Ok. 1.

Aus der Königl. medizinischen Universitätsklinik zu Königsberg i. Pr.
Direktor: Geh.-Rat Prof. LICHTHEIM.

Nachdruck verboten.

III.

Zur Klinik und Pathologie der hämorrhagischen Pankreasnekrose.

Von

Dr. **E. Rautenberg.**

Die Klinik und Pathologie der Pankreasnekrosen hat in dem letzten Dezennium eine derartig reiche Bearbeitung erfahren, daß unsere Kenntnis darüber wohl als vorläufig abgeschlossen betrachtet werden kann.

Jedoch ist intra vitam und vor der Laparotomie eine sichere oder auch nur mutmaßliche Diagnose auf Pankreasnekrose bisher recht selten gestellt worden.

Gewiß ist die Seltenheit der Erkrankung und die damit einhergehende Unbekanntschaft des einzelnen Beobachters mit dem Krankheitsbilde hieran schuld, vor allem aber die Schwierigkeit und oft schwer deutbare Kompliziertheit des Symptomenbildes.

Wenn wir in der Klinik neuerdings in der Lage waren, bei einem Krankheitsfalle intra vitam mit fast völliger Sicherheit eine Pankreasnekrose anzunehmen, so lag das sicherlich zum Teil daran, daß wir durch zwei frühere, vor 2 und 3 Jahren beobachtete Fälle mit dem Bild der Krankheit bekannt geworden waren. Es schien uns das Symptomenbild in dem dritten Falle genügend charakteristische Momente zu bieten, um an der Diagnose mit Sicherheit festhalten zu können.

Unsere 3 Beobachtungen sind folgende:

Fall I. Frau H. Z., 51 J. alt, 31. Aug. bis 1. Sept. 1901.

24 Stunden vor der Aufnahme akut aus voller Gesundheit erkrankt mit heftigen, sich kolikartig steigernden Schmerzen im Leibe und im Rücken, Uebelkeit, Erbrechen; völlige Anorexie, Fiebererscheinungen, schwere Prostration.

Seit Beginn der Schmerzen weder Winde noch Stuhl.

Bei der Aufnahme: Hochgradige Adipositas universalis. Kein Fieber. Puls leidlich kräftig, 120—130. Mäßig verfallene Gesichtszüge.

Sehr heftige wehenartige Leibschmerzen ohne irgendwelche objektiven Zeichen gesteigerter Peristaltik. Abdomen mäßig aufgetrieben; die Umgebung des Nabels und das Epigastrium sehr druckempfindlich; kein lokaler Meteorismus; Leberdämpfung sicher nachweisbar. Rektalbefund normal.

Im Harn viel Indikan, kein Zucker.

In der Klinik: Fortdauer der Kolikschmerzen, Singultus, Erbrechen nicht fäkulenten Dünndarminhaltes; auf hohen Einlauf kein Stuhl. Verlegung in die chirurgische Klinik.

1. Sept. Laparotomie (Dr. Bunge). Leichte Peritonitis mit hämorrhagischem Erguß. Das gesamte Fettgewebe durchsetzt von massenhaften, durchschnittlich linsengroßen weißgelblichen nekrotischen Herden; im Mesocolon transversum große, mit Blut und nekrotischem Fettgewebe angefüllte Höhlen. Austupfung des Ergusses. Gazedrain in die Gegend des Pankreas.

Nach der Operation: Verschwinden der Ileussymptome. Besserung des Allgemeinbefindens; später vorübergehende Glykosurie. Eiterentleerung aus der Höhle (Pankreasabsceß). Nach langwieriger Eiterung geheilt.

Stellt sich 1 Jahr später als völlig gesund und zuckerfrei vor.

Das Symptomenbild wurde in diesem Falle als Ileus gedeutet; erst bei der Operation wurde in Rücksicht auf die zahlreichen Fettgewebsnekrosen des Peritoneum die Diagnose auf Pankreasnekrose gestellt und dementsprechend vorgegangen. Die Operation war von Erfolg gekrönt und ist eine der wenigen mit gutem Ausgange[1]).

Fall II bot ein sehr viel komplizierteres Bild.

Frau M. R., 46 Jahre, 7. Juli bis 21. Juli 1902. Seit 4 Jahren Gallensteinkoliken mit Ikterus. Vor 2 Jahren während eines Aufenthaltes in der Klinik 2 Kolikanfälle mit Ikterus, geringer Temperaturerhöhung ohne Steinabgang. Kurz nach der Entlassung aus der Klinik 2 weitere Anfälle. Vor 3 Tagen neuer schwerer Kolikanfall mit Ikterus, am 2. Tage abklingend. Seit gestern diffuse Leibschmerzen, Singultus, Erbrechen.

Bei der Aufnahme: Guter Ernährungszustand, ziemlich hohes Fieber. Mäßig frequenter Puls. Mäßiger Hochstand des Zwerchfells. Ziemlich starker diffuser Meteorismus, mit diffuser Druckempfindlichkeit; lauter Metallklang in der Oberbauchgegend. — Ziemlich starke Indikanurie, breiiger Stuhlgang.

In der Klinik: Ziemlich rascher Rückgang des diffusen Meteorismus und der diffusen Schmerzen. Stark geblähte Darmschlinge in der Mittelbauchgngend rechts vom Nabel. Ueber derselben eine feste, bei der Atmung unbewegliche, mäßig druckempfindliche Resistenz fühlbar, die sich in die Lebergegend verfolgen läßt.

Sehr starke Druckempfindlichkeit in der Gegend des linken Rippenbogens. Wechselndes Allgemeinbefinden. Andauernd mäßiges Fieber.

In der letzten Woche Ausbildung eines kleinen linksseitigen Pleuraexsudates. Im letzten in der Klinik entleerten Stuhl 2 kleinkirschgroße facettierte Bilirubinkalksteine.

Verlegung in die chirurgische Klinik.

Operation am 30. Juli 1902 (Prof. Garrè). Gallenblase in der durch Verwachsung mit dem Colon transversum gebildeten Schwarte nicht auf-

1) s. Bunge, Archiv f. klin. Chir., Bd. 71, Heft 3.

findbar. Auf dem Peritoneum keine Fettnekrosen. Große Absceßhöhle hinter dem Magen gelegen, vom Colon, Pankreas und Magen begrenzt. In derselben Eiter und besonders reichlich nekrotisches Pankreasgewebe, das gallig imbibiert ist. Ein großer Pankreassequester entleert. Perforation der Höhle ins Colon transversum.

Drainage der Höhle. Abschluß des Peritoneums durch Naht.

Tod 3 Tage nach der Operation unter peritonitischen Erscheinungen.

Autopsie (4. Aug.) Prof. Askanazy: Beginnende diffuse Peritonitis. Zahlreiche Fettgewebsnekrosen. Die operativ eröffnete Höhle kommuniziert retroperitoneal mit einer großen retroperitoneal um das Pankreas und in der Bursa omentalis gelegenen Höhle, die sich beiderseits neben der Wirbelsäule nach unten fortsetzt. Keine Kommunikation mit dem Darm. Gallengänge sehr weit, mit dem Absceß nicht kommunizierend. In einem Divertikel des Duct. choledochus ein haselnußgroßer Stein. Kleine Steine in der geschrumpften Gallenblase.

Die Erkrankung mußte in Rücksicht auf die vorhergegangenen Kolikanfälle als neue Gallensteinkolik mit sekundärer intraperitonealer Erkrankung, vermutlich Absceß, imponieren. Auch bei der Laparotomie wurde die Diagnose bei dem Fehlen intraperitonealer Fettgewebsnekrosen erst sicher als die Nekrosehöhle geöffnet und nekrotisches Pankreasgewebe entleert wurde.

Fall III. K. G., Faktor, 57 Jahre. 6. Febr. bis 8. Febr. 1904.

14 Tage vor der Aufnahme nach einem Diätfehler Anfall von heftigen Leibschmerzen mit Erbrechen. Auf Ricinusöl reichlicher Stuhl, dann Wohlbefinden.

2 Tage vor der Aufnahme neuer Anfall mit Erbrechen und Schmerzen im Epigastrium und linken Hypochondrium. Am 1. Tage zweimalige Entleerung von harten Kotballen. Am Tage der Aufnahme Entleerung eines festen Kotballens mit Mühe. Seitdem Kot- und Gassperre.

Bei der Aufnahme: Hochgradiger Kollaps. Kalte Prominenzen und geringe Cyanose. Leichter Ikterus. Abdomen weich, nicht aufgetrieben, Epigastrium und linke Bauchseite sehr druckempfindlich. Leber und Milz nicht fühlbar. Keine Darmperistaltik, keine Darmgeräusche. Vom Rectum nichts fühlbar.

Harn spärlich, sehr dunkel. Spez. Gew. 1016. Mäßiger Gehalt an Bilirubin und Urobilin. Sehr viel Indikan. Albumen = $^1/_4$ $^0/_{00}$. Sediment ziemlich reichlich, gallig gefärbt. Spärlich rote, zahlreiche weiße Blutkörper; zahlreiche Epithelien. Wenig hyaline und granulierte Cylinder.

Im Blute 6 000 000—7 000 000 Erythrocyten, 20 000 Leukocyten.

In der Klinik: Erbrechen von Mageninhalt. Saure Reaktion, keine Darmbakterien, keine Galle, keine freie Salzsäure.

Anhalten der Kollapserscheinungen. Zunahme des Meteorismus. Die Empfindlichkeit des Abdomens wird diffus. Kot- und Gassperre hält an. Ein Klystier von 2 l Wasser läuft leicht hinein, wird ungefärbt entleert.

Am Tage vor dem Tode gehen Winde ab, keine Stuhlentleerung. Sehr heftige kolikartige Schmerzen ohne sichtbare Peristaltik. Auftreibung des Abdomens nimmt zu. — Tod.

Autopsie (Prof. Beneke): 9. Febr. 1904, 14 Stunden post mortem. Ikterus, Meteorismus. Im Abdomen eine geringe Menge blutiger Flüssigkeit. Zahlreiche Fettgewebsnekroseherde im Peritoneum parietale, im Fett-

gewebe des Netzes, des Darmes und besonders reichlich und groß unter dem Lig. hepato-gastricum und der Radix mesenterii.

Hämorrhagische Suffusion des Peritoneums in der Umgebung des Pankreas. Pankreas selbst vollständig hämorrhagisch infiltriert und nekrotisch; unverändert nur einige Läppchen an Kopf und Schwanz. Keine Embolie der Pankreasarterien.

Thrombose der Vena lienalis im Gebiet des Pankreaskopfes und verschiedenen größeren Pankreasvenen. Ductus Wirsungianus frei, mit blutigem Schleim erfüllt. Gallenwege frei. In der Gallenblase weiche Cholestearinsteine.

Lebergewebe teils dunkelrot eingesunken, teils blaßgelb; in den dunkleren Partien Thrombose von Pfortaderästen.

Darm frei, bis in die untersten Partien mit graugelbem Kot erfüllt. Im Rektum feste Kotballen, Schleimhaut der Flexura iliaca hämorrhagisch infiltriert. — Kot fettreich, gibt positive Guajakreaktion. Nieren unverändert; Knochenmark zum Teil lymphoid entartet.

Nachdem in der Klinik die Diagnose auf Pankreasnekrose gestellt worden war, hatte es sich für uns therapeutisch nur um die eine Frage handeln können, ob ein operativer Eingriff angezeigt wäre. In Rücksicht auf den elenden Allgemeinzustand hatte jedoch Herr Professor Garrè eine Operation abgelehnt.

Alle 3 Krankheitsfälle haben demnach ein Bild dargeboten, das im allgemeinen für akute Erkrankungen der Peritonealhöhle charakteristisch ist, nämlich Kollapserscheinungen, Auftreibung und Schmerzhaftigkeit des Leibes, Uebelkeit, Neigung zum Erbrechen, Stuhlverhaltung. Der Verlauf war bei dem 2. Falle ein etwas protrahierter, bei den anderen ein sehr akuter.

Bemerkenswert ist nun in Fall II und III ein weiteres Symptom, nämlich die Kombination mit Ikterus, in Fall II nicht weiter auffällig, da Patientin wiederholte Anfälle von Gallenstein gehabt hatte und das ganze Krankheitsbild demnach als Cholelithiasis resp. als ein mit der Cholelithiasis zusammenhängender Prozeß imponieren mußte. Ganz anders lag aber die Sache bei Fall III. Hier war anamnestisch keine Cholelithiasis, überhaupt kein Anhaltspunkt für ein Leberleiden vorhanden. Auch der Untersuchungsbefund konnte zunächst keine Erklärung für den Ikterus geben, da gerade die rechte Bauchseite, speziell auch die Lebergegend schmerzfrei war. Und wenn man wirklich — um eine Erklärung für das Symptomenbild zu finden — eine Lebererkrankung hätte annehmen wollen: sollte es eine Cholelithiasis sein, die etwa durch Steineinklemmung im Duodenum dieses schwere Symptomenbild verursachte? — Kaum denkbar, daß ein so großer Stein sich bisher nicht bemerkbar gemacht haben sollte! Denn bei der Wanderung in den Gallenwegen, bei Läsion ihrer Wände, bei dem Durchbruche aus ihnen in den Darm wären irgendwelche Reizerscheinungen von seiten der beteiligten Organe unvermeidlich gewesen.

Auch eine Pylephlebitis oder ein Leberabsceß konnte nicht angenommen werden, da jede Aetiologie dafür — etwaiger Ausgang vom

Blinddarm — völlig fehlte und, wie schon betont, gerade die rechte Bauchseite, Ileocökalgegend und Leber, schmerzfrei war.

So hatte diese Annahme einer primären Leberaffektion zur Erklärung des Ikterus jedenfalls ihre Schwierigkeiten, der Ikterus schien vielmehr ein sekundäres Symptom zu sein. Und in der Tat wies er in Verbindung mit der Druckempfindlichkeit des Epigastriums auf eine Erkrankung, bei der er öfters als auffälliges, wenn auch nicht regelmäßiges Symptom beobachtet ist, auf eine akute Pankreaserkrankung, eine Nekrose desselben.

Für eine solche Annahme sprachen nun die verschiedensten weiteren Symptome. Der außerordentliche, tiefe und anhaltende Kollaps, durch akute Darmokklusion oder Peritonitis kaum erklärlich, wurde durch diese Diagnose erst recht verständlich. Ferner sprachen dafür die geschilderten ausgesprochenen Erscheinungen des Ileus in Verbindung mit dem Fehlen jeglicher Peristaltik und jeglicher lokalen Blähung des Darmes; namentlich das letzte Symptom hätte man bei etwaiger Annahme akuter Darmokklusion kaum vermißt haben wollen.

Endlich entsprachen die plötzliche Entstehung des Leidens zusammen mit einem ähnlichen, jedoch leichteren, früheren Anfalle, die Lokalisation in der Oberbauchgegend und der kolikartige Charakter der Schmerzen durchaus einem solchen Krankheitsbilde.

Diesen Symptomen möchte ich noch eine Beobachtung hinzufügen, die für die genannte Diagnose verwertet werden kann, die jedoch bisher als klinisches Symptom der Pankreasnekrosen unbekannt ist, nämlich die Hyperleukocytose. Katz und Winkler haben sie bei ihren experimentellen Untersuchungen über Pankreasnekrosen regelmäßig gefunden, und gegenüber dem Fehlen von Temperatursteigerung, gegenüber dem tiefen Kollaps dürfte die Leukocytose von 20000, wie wir sie beobachteten, recht in die Augen fallen.

Es bleibt noch übrig, auf zwei Erscheinungen einzugehen, die in der Literatur, wenn auch nur vereinzelt, als gegen Pankreasnekrosen sprechend verwertet wurden, die Indikanurie und das Fehlen von Diabetes. Gerhardi glaubte an der Hand einer Beobachtung schließen zu dürfen, daß das Fehlen der Pankreassekretion die bakterielle Zersetzung der Eiweiße im Dünndarm hemme und mangelnde Indikanurie bedinge. Indikanurie spräche demnach für intakte Pankreassekretion, also gegen Erkrankung des Pankreas. Gegenüber den vielen gegenteiligen Beobachtungen läßt sich diese Behauptung wohl kaum mehr aufrecht erhalten, und auch unsere Fälle mit reichlicher Indikanurie sprechen sämtlich gegen jene Deduktionen.

Auch das Fehlen des Diabetes spricht, wie die Erfahrung zeigt, nicht gegen Pankreaserkrankung. In den meisten Fällen tritt er überhaupt nicht, oder — wie bei unserer ersten Beobachtung — nur vorübergehend auf. Jedenfalls lag in unserem Fall III keine Veranlassung

vor, aus diesem Grunde von der im übrigen durchaus plausiblen Diagnose abzugehen.

Ich fasse noch einmal die Symptome dieses letzten Krankheitsfalles, der in seinem Verlaufe wohl als typisch für dieses Krankheitsbild gelten kann, zusammen. Das plötzliche Entstehen, der tiefe Kollaps, die starken Leibschmerzen zusammen mit der Lokalisation in der Oberbauchgegend und dem kolikartigen Charakter, das Erbrechen, die Ileuserscheinungen und das Fehlen eines lokalen Meteorismus, die Hyperleukocytose, die Indikanurie, sie ermöglichen zum mindesten eine Wahrscheinlichkeitsdiagnose auf Nekrose des Pankreas. Kommt dann noch — wie bei unserem Falle — Ikterus hinzu, ohne daß eine primäre Lebererkrankung vorliegt, so ist er ein sehr wichtiges Symptom und kann die bestimmte Diagnose auf Pankreasnekrose ermöglichen.

Es ist hier nicht der Ort, auf die Beziehungen zwischen Pankreas- und Lebererkrankungen aufmerksam zu machen oder auf den Zusammenhang dieser Affektionen einzugehen. Gerade in den letzten Jahren sind diese Beziehungen wiederholt besprochen worden. Ich mache nur aufmerksam auf die auch bei unserem Fall II und III beobachtete Cholelithiasis, die mir bei den Pankreasnekrosen doch häufiger zu sein scheint, als TRUHART zugeben will.

Der oben geschilderte anatomische Befund war in allen 3 Fällen der für die sogenannte Pancreatitis haemorrhagica typische: Im Peritoneum zahlreiche Fettgewebsnekrosen, besonders groß und mit Hämorrhagien kombiniert an der Wurzel des Mesenterium. Der Bursa omentalis entsprechend, befindet sich eine große Höhle, die mit Blutgerinnseln und nekrotischen Fetzen erfüllt ist, in deren Grund das teilweise oder gänzlich nekrotische, mehr oder weniger blutig infiltrierte Pankreas liegt.

Mikroskopische Untersuchungen habe ich bei den zur Autopsie gekommenen Fällen II und III vorgenommen.

Fall II (Herr Prof. ASKANAZY stellte mir Präparate freundlichst zur Verfügung): Auffällig starke Verbreiterung des interstitiellen Bindegewebes, welches die einzelnen Läppchen weit voneinander trennt. In ihm und in den intakten Acinis herdweise kleinzellige Infiltrationen. Das spärliche Fettgewebe verändert, entweder durch dichte Infiltrationen oder durch ausgedehnte Nekrose.

Die nekrotischen Zellen mit körnigen Massen oder feinen nadelförmigen Kristallen erfüllt. Von hier Ausbreitung der Nekrose teils auf das umgebende interstitielle Gewebe, teils auf das Drüsenparenchym. In den nekrotischen Partien Kerne ungefärbt, das Protoplasma leicht tingiert. Normales Gewebe gegen nekrotische Partien durch kleinzelligen Infiltrationswall abgegrenzt, besonders dicht da, wo lebendes Drüsengewebe an totes Fettgewebe grenzt. Kleine Blutungen im Bindegewebe und Drüsengewebe verstreut, besonders in der Nähe der Nekrosen. Im ganzen Pankreas verteilt Hämosiderinkörner, durch Eisenreaktion nachweisbar.

Fall III. Im Pankreas nur vereinzelte Drüsenläppchen erhalten, jedoch auch insofern verändert, als das interstitielle Gewebe von mehr oder weniger starken frischen Blutungen durchsetzt ist. Kerne der Drüsenzellen normal färbbar. LANGERHANSsche Inseln, Drüsengänge normal. Interstitielles Gewebe nicht verbreitert, nicht infiltriert. Reichliche Lipomatose.

Der größte Teil des Pankreas nekrotisch. Kerne der Drüsenzellen und des interstitiellen Gewebes in diesen Partien unfärbbar, Protoplasma durch Hämatoxylin diffus bläulich tingiert. Struktur überall noch erkennbar. Das interacinöse nekrotische Fettgewebe durch die diffuse blaurote Färbung besonders auffällig. Umrisse der nekrotischen Fettzellen erkennbar, ihr Inhalt zum Teil aus Büscheln feinster Kristallnadeln, zum Teil aus feinsten Körnern oder Schollen bestehend. Auch das nekrotische Gewebe, namentlich das Fettgewebe, von zum Teil recht erheblichen Blutungen durchsetzt. Die roten Blutkörper zerstört, der Farbstoff diffundiert, teilweise dichte schollige Massen, teilweise körnige Niederschläge bildend.

Verteilung des lebenden und nekrotischen Gewebes in den weniger affizierten Teilen des Pankreas unregelmäßig, ineinander versprengt. Abgrenzung des lebenden Gewebes gegen die Nekrosen keine scharfe, allmählicher Uebergang. Grenze der Nekrosen fast überall durch eine mehr oder weniger dichte Infiltration von einkernigen Leukocyten gekennzeichnet, am wenigsten dicht bei Uebergang eines Teiles des Drüsenläppchens in Nekrose des anderen Teiles, besonders dicht da, wo Drüsengewebe an Fettgewebsnekrose grenzt. Hier ist immer der äußerste Saum des sonst normalen Acinus ebenfalls nekrotisch. Die Zellinfiltration reicht oft weit in die nekrotischen Partien hinein; dabei Abnahme der Kernfärbbarkeit und Karyorrhexis erkennbar.

Die Nekrosen des Drüsengewebes gehen überall von der Peripherie der Läppchen, nirgends vom Zentrum aus. Auf den Schnitten erscheint der nekrotische Teil solcher Läppchen teils als Segment, teils als schmaler Saum, teils als breiter Ring, der einen mehr oder weniger kleinen Rest lebenden Gewebes umschließt.

Gefäße innerhalb des abgestorbenen Gewebes von Thromben erfüllt, zum Teil nekrotisch. Größere Gefäße zum Teil erhalten; ihre Wand von Leukocyten durchsetzt, in ihrer Umgebung ebenfalls dichter Wall von Lymphocyten gegen die umgebende Nekrose.

Die im peritonealen Fettgewebe gelegenen Nekroseherde bestehen aus mehr vereinzelt oder auch zusammenhängend liegenden nekrotischen Fettzellen mit oben beschriebener Veränderung. In ihrer Umgebung mehr oder weniger starke Hämorrhagien, auch kleinzellige Infiltrationen; diese jedoch in geringerer Ausdehnung und weniger zusammenhängend als im Pankreas, teilweise völlig fehlend. An einzelnen Stellen des sonst normalen Fettgewebes dichte Lymphocyteninfiltrationen, ohne daß Nekrosen im Zentrum dieser Herde sichtbar sind.

In der Leber mäßige Bilirubinniederschläge. Die gelben Stellen von normaler Beschaffenheit, in den roten Herden Kapillaren erweitert, Epithelzellen gequollen, ihre Grenzen verschwommen.

Auf Bakterien wurden das Pankreas, die Fettgewebsnekrosen und die Leber untersucht, mit durchaus negativem Resultate. In den Gallensteinen waren von Herrn Prof. ASKANAZY Staphylokokkenkolonien gefunden worden.

Das mikroskopische Bild beider Fälle unterschied sich demnach wesentlich voneinander. Im ersten Falle zeigte das Pankreas chronische Veränderungen in Gestalt von Bindegewebswucherungen und ferner Residuen alter Blutungen. Die Fettgewebsnekrosen waren mäßig zahlreich und wenig ausgedehnt, die Drüsennekrose nur mäßig. Im anderen Pankreas waren keine alten Prozesse nachweisbar, dagegen war es sehr viel schwerer affiziert, die Blutungen waren sehr viel mächtiger, die Nekrosen des Fett- und Drüsengewebes viel ausgedehnter, und die reaktiven Infiltrationen sehr viel intensiver.

Der Grund für diesen Unterschied ist wohl darin zu suchen, daß das derbe interstitielle Gewebe für das Drüsenparenchym einen sehr guten Schutz gegen die Verbreitung des schädigenden Agens bot. Vielleicht ist auch der langsamere Krankheitsverlauf im Falle II auf diese Ursache zurückzuführen.

Im wesentlichen stimmen jedoch die Bilder der beiden Fälle miteinander überein und weichen von den bekannten Beschreibungen der Pankreasnekrosen nicht ab.

Nur verdient eine Beobachtung in Fall III hervorgehoben zu werden, die ich schon oben erwähnte; ich meine die Anordnung der nekrotischen und lebenden Partien in den Drüsenläppchen. Immer geht die Nekrose von der Peripherie des Läppchens aus und dringt von hier in das Innere vor, niemals geht sie vom Zentrum aus.

Eine ähnliche Beobachtung habe ich nur von Blume[1]) erwähnt gefunden, nämlich „daß eine direkte Beziehung der Fettgewebsherde und der Drüsenherde in den meisten Fällen nachweisbar war". Es ist auffallend, daß bei der großen Zahl diesbezüglicher Untersuchungen — auch experimentell erzeugter Nekrosen — diese Beziehung zwischen Fettgewebs- und Drüsennekrose so selten hervorgehoben worden ist. Eine Erklärung dafür glaube ich darin zu finden, daß die von Nekrose ergriffenen Pankreasdrüsen meist alte Veränderungen interstitieller Natur zeigen, ähnlich wie unser Fall II. An einer Reihe von Präparaten, die Herr Prof. Askanazy mir aus seiner Sammlung zur Durchsicht bereitwilligst überließ, habe ich mich davon überzeugen können. Auch in den von Truhart aufgezählten Fällen mit mikroskopischen Untersuchungen ist in der Mehrzahl diese interstitielle Veränderung hervorgehoben. Durch diese — mag sie nun auf Bindegewebswucherung oder abnormer Fettentwickelung beruhen — verlieren die Acini ihre abgeschlossene Form, sie werden auseinandergedrängt, und dadurch geht die Uebersicht über das Verhältnis von Peripherie und Zentrum verloren oder ist nicht so auffällig, als wenn die Acini kompakt nebeneinander liegen. Unter den von mir untersuchten Präparaten des Herrn Prof. Askanazy fand sich nur einer, der ähn-

1) Blume, Festschr. z. 69. Naturforscherversamml., Braunschweig 1897.

lich intakte und zusammenhängende Acini aufwies wie unser Fall III. Solche offenbar seltenen Präparate von Nekrose intakter Drüsenläppchen sind außerordentlich geeignet, den anatomischen Nachweis über den Weg zu führen, den das zerstörende Agens im Pankreas genommen hat. Um jeden Zweifel auszuschließen, habe ich eine Reihe von Serienschnitten untersucht und immer zeigen können, daß die meist keilförmige Nekrose in das einzelne Läppchen immer von außen nach dem Zentrum vordringt, ausgehend von größeren Herden interacinös gelegener Fettnekrosen. Die Richtung des Weges ist deutlich gekennzeichnet durch die Stärke der Nekrose: er führt offenbar von den Teilen mit völligem Untergange der Struktur und Umwandlung in körnigen Detritus über die Partien, die Struktur noch erkennen lassen zu der Grenzzone mit teilweiser Nekrose und Infiltrationswall.

Für das Verständnis der Entstehung der Pankreasnekrose scheint mir nun die von mir beobachtete Anordnung der Nekrosen von wesentlicher Bedeutung: sie besagt, daß die Nekrose der Drüsensubstanz durch ein von außen her wirkendes Agens verursacht wird. Der Anhänger der Fermenttheorie wird sich jedenfalls die Genese so vorstellen müssen, daß nach Austritt des Fermentes aus dem Kanalsystem — aus unbekannter primärer Schädigung des Parenchyms — zunächst das Fettgewebe und das interstitielle Gewebe ergriffen wird. Erst jetzt — vielleicht durch Zersetzungsprodukte der Fettgewebsnekrose veranlaßt — tritt die Nekrose der Drüsensubstanz hinzu, von außen nach innen fortschreitend. Für diese Annahme einer Schädigung durch die Zersetzungsprodukte der Fettverdauung spricht auch die starke Reaktion des Drüsengewebes durch dichteste Zellinfiltration an den Stellen, wo es an nekrotisches Fettgewebe grenzt.

Eine derartige theoretische Annahme ist neulich von Hess [1]) weiter ausgeführt worden, ohne daß eine bestimmte anatomische Grundlage angeführt werden konnte. Meine Beobachtung scheint mir eine Bestätigung dafür zu bieten.

1) Münch. med. Wochenschr., 1903, No. 44.

Aus der chirurg. Klinik und dem anatom. Institut zu Marburg.

Nachdruck verboten.

IV.

Ein Beitrag zur Hepato-Cholangio-Enterostomie und zur Anatomie der Gallengänge.

Von

Prof. **Enderlen,** Sekundärarzt, und Prof. **Zumstein,** Prosektor.

(Hierzu Tafel III.)

Kehr[1]) führte die oben genannte Operation bei einer schwer ikterischen 54-jährigen Patientin aus, nachdem er in einer ersten Sitzung die Gallenblase exstirpiert und eine Gastroenterostomie angelegt hatte. „Der Choledochus war in harte Schwielen eingebettet und diese verhinderten eben den Ausfluß der Galle nach dem Darm hin. Es blieb nur übrig, eine Cholangiostomie oder eine Cholangioenterostomie auszuführen." Von der Leberpforte aus war nach dem Befunde bei der ersten Operation jedes Vorgehen zwecklos. Kehr schnitt ein 6 cm langes und 2—3 cm breites elliptisches Stück aus dem unteren Leberrande heraus und vertiefte das Loch mit dem Paquelin. Einige größere Gallengänge wurden eröffnet, man sah deutlich Galle ausfließen. Das Duodenum wurde nach einer 6 cm langen Incision auf die Ränder der Leberwunde genäht. Schluß der Bauchhöhle ohne Tamponade. 4 Tage nach dem Eingriffe war der Ikterus geringer, der Stuhlgang braun gefärbt. 9 Tage nach der Operation: „Wunde per primam geheilt, Ikterus noch geringer, Appetit nimmt sehr zu." 4 Wochen nach Ausführung der Anastomose wurde die Patientin wesentlich gebessert entlassen. In der Epikrise des Falles schreibt Kehr: Nur in zweifelhaften Fällen, wie in dem meinigen, ist die Cholangio-Enterostomie gestattet. Denn ist der Verschluß ein rein entzündlicher resp. durch entzündliche Schwarten bedingt, dann kann es in der Tat gelingen, die drohende Cholämie zu beseitigen und das Leben der Kranken zu erhalten. Da die sichere Unterscheidung der carcinomatösen von den fibrös entzünd-

1) Die Hepato-Cholangio-Enterostomie. Centralbl. f. Chir., 1904, No. 7.

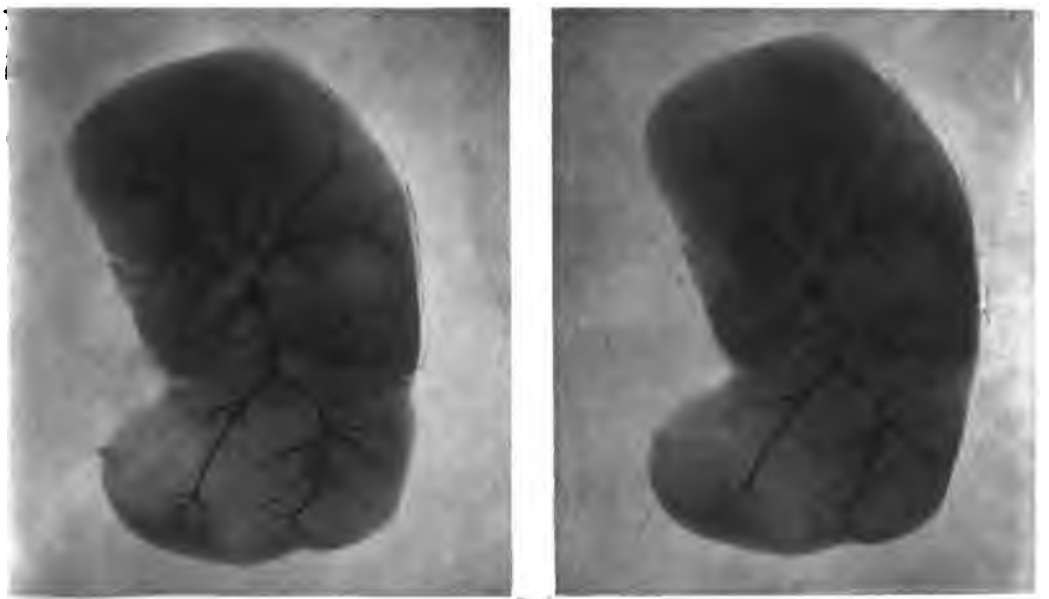

Fig 2.

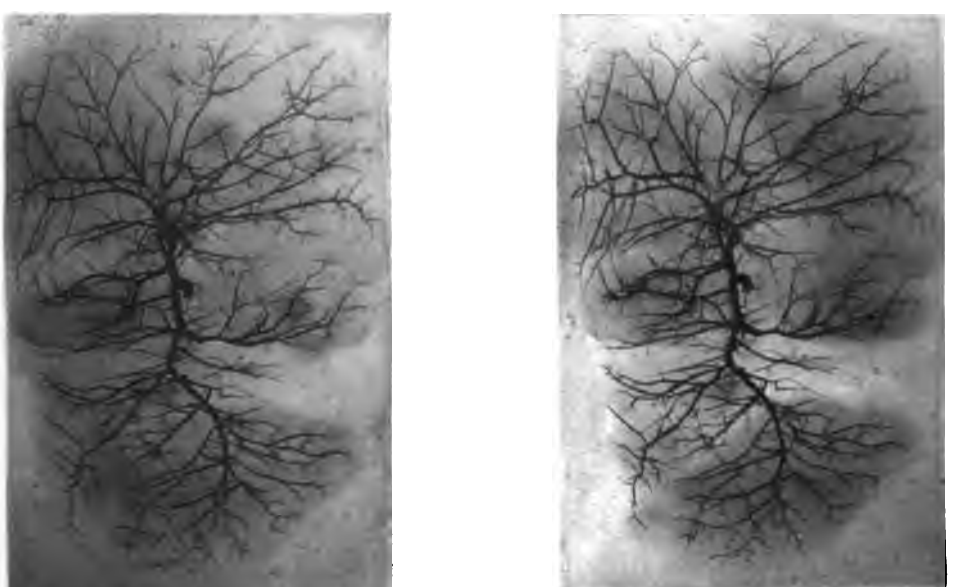

Fig 1.

Verl. v. Gustav Fischer, Jena Meisenbach Riffarth & Co. Berlin

lichen Schwarten und Verdickungen nach Freilegung der verlegten Gallengänge nicht immer gelingt, ist es geboten, die Idee BAUDOUINS und LANGENBUCHS öfters, als es bis heute geschah, zu verwirklichen.

Auf dem Chirurgenkongresse 1904 machte dann KEHR die Mitteilung, daß die Patientin 4 Wochen nach ihrer Entlassung verstarb. Eine Sektion fand nicht statt.

KEHR führt an, daß er die von MARCEL, BAUDOUIN (1896) und LANGENBUCH (1897) empfohlene Verbindung der Gallengänge mit einem Abschnitte des Darmes der Cholangiostomie (KOCHER [1882] und LANGENBUCH, HIRSCHBERG) vorzieht.

In der Diskussion zu dem Vortrage von KEHR bezweifelte HIRSCHBERG, daß es sich in dem referierten Falle um einen absoluten Verschluß des Choledochus handelte. Wir schließen uns dieser Anschauung vollkommen an. Da entzündliche Vorgänge vorlagen, konnten sich diese nach dem Eingriffe günstiger gestalten, eine Knickung des Ganges z. B. konnte behoben werden. Jedenfalls ist KEHR uns für zwei Dinge den Beweis schuldig geblieben; erstens den für den vollkommenen Verschluß, zweitens den für die dauernde Funktion der Anastomose.

Die Priorität der Ausführung der BAUDOUIN-LANGENBUCHschen Idee gebührt JORDAN[1]), was PETERSEN in der Diskussion schon hervorgehoben hat. Der Fall von JORDAN war folgender:

Ein hühnereigroßes papilläres Cylinderzellencarcinom ging bei einer 65-jährigen Patientin vom mittleren Drittel des Choledochus aus und führte zu einer Metastase an der Mündung des Cysticus in den Hepaticus communis. Der metastatische Knoten bewirkte einen Ventilverschluß des Cysticus.

Zuerst wurde die Cholecystostomie, 5 Wochen später, weil alle Galle durch die Fistel auslief, die Cholecystoenterostomie ausgeführt. „Bei Ablösung des zungenförmig über die Blase ausgezogenen Leberlappens wurde im Verlaufe der 2. Operation ein stark erweiterter Gallengang eröffnet, welcher weiterhin zu einer Fistelbildung Anlaß gab. Aus der Fistel entleerte sich bald Galle, bald dünner Kot, während trotz geheilter Anastomose der Stuhl acholisch blieb. Die Geschwulstmetastase am Cysticus verhinderte das Einfließen von Galle in die Gallenblase und Darm, gestattete aber eine rückläufige Kotströmung durch die Anastomose in den Ductus hepaticus, von welch letzterem aus die Entleerung durch den dilatierten angeschnittenen Gallengang nach außen erfolgte." In einer 3. Sitzung wurde der fistulöse Gallengang mit dem umgebenden Lebergewebe in den Darm eingenäht, in der Absicht, durch diese zweite Anastomose die Fistel zu beseitigen. Die Patientin erlag bald nach der Operation einer Peritonitis.

---

1) Demonstration eines Präparates von primärem Carcinom des Duct. choledochus. Verhdl. d. Dtsch. Gesellsch. f. Chir., 28. Kongr. 1899.

Uns interessierten folgende Fragen:

1) Gelingt es bei Tieren, auf die oben geschilderte Art größere Gallengänge mit dem Darme in Verbindung zu bringen?

2) Kann auf diesem Wege eine größere Menge Galle dem Darminhalte zugeführt werden?

3) Wie verhält sich das freigelegte Leberparenchym dem vorüberströmenden Darminhalte gegenüber?

4) Was wird aus dem gesetzten Leberdefekt; treten hier andere Verhältnisse ein, als bei sonstigen Traumen des Organes (Rupturen, Stich, Schußverletzungen, Echinococcus etc.)?

5) Wie ist die Verteilung und Weite der Gallengänge in der menschlichen Leber, a) unter normalen Bedingungen, b) unter pathologischen Verhältnissen?

Die Experimente wurden an einem Hunde und an Katzen angestellt[1]). Zuerst wurde der Choledochus nahe dem Duodenum freigelegt, doppelt unterbunden und das zwischenliegende Stück reseziert. So konnte ein Wiederdurchgängigwerden des Gallenganges nicht mehr eintreten, was bei einfacher Unterbindung leicht möglich ist. Sodann erfolgte die breite Abtragung des Randes eines Leberlappens, und in die nun freigelegte Lebersubstanz wurde mit dem Thermokauter ein etwa 3 cm tiefer Kanal gebohrt. Nur in dem Versuche beim Hunde wurde die Tunnelierung unterlassen. Bei der manchmal auftretenden Blutung bewährte sich die Injektion von Suprarenin (Höchst) sehr gut[2]). Schließlich wurde das Duodenum in einer Länge eröffnet, welche der Leberwunde entsprach, und die Anastomose ausgeführt. Dabei kam noch die Vorsichtsmaßregel in Anwendung, daß ein resorbierbares Drain mit der einen Hälfte in den Leberkanal, mit der anderen ins Duodenum gelegt wurde. Die Naht wurde mit feinster Seide fortlaufend ausgeführt und Netz zur Sicherung mit einigen Stichen darüber befestigt. Von einigem Vorteil war es, einen kleinen gestielten Lappen des parietalen Peritoneums auf die obere Fläche der Leber herüberzuschlagen und diesen in die Naht zu fassen; so wurde ein Durchschneiden der Fäden besser vermieden. Ferner war es nicht ohne Nutzen, den Zug nach der Leber hin auszuüben und so das brüchige Gewebe etwas zu schonen. Unter diesen Kautelen gelang es in allen Fällen, eine Dehiszenz der Naht zu vermeiden.

Mit dem makroskopischen Verhalten der Anastomosen können wir uns kurz fassen:

Am 3. Tage ist der Kanal von derselben Länge und Ausdehnung, wie ihn die Operation schuf. Seine Wandung ist mit nekrotischem Gewebe austapeziert, der Darm mit der Leberwunde fest verbunden.

1) Ueber das Ergebnis hat bereits der eine von uns auf dem Chirurgenkongresse 1904 berichtet. Diskussion zu dem Vortrage von Kehr.

2) Vergl. auch Müller, Münch. med. Wochenschr., 1904.

Schon nach 5 Tagen ist das Loch auf eine seichte Grube reduziert und nach 13 Tagen vollkommen geschwunden. Genaueres findet sich in den Protokollen, zu welchen wir nun übergehen.

3. Tag (Katze).

Ausführung der Anastomose wie oben angegeben. Bei der Obduktion war die Verbindung dicht, der Kanal ca. 2 cm lang, die Wandung etwas uneben, mit nekrotischem Lebergewebe ausgekleidet.

Bei makroskopischer Betrachtung erkennt man, daß stellenweise Verklebung zwischen Darm und Leber zu stande kam; wo der Darm fehlte, ist Netz als Ersatz eingetreten.

Der Einfluß der Kauterisation macht sich noch sehr deutlich geltend; das Lumen in der Leber wird von einem 1—2 mm breiten, blassen Saum umschlossen, auf welchem (nach der Leber zu) ein intensiv gefärbter, schmaler Streifen folgt, welcher wieder durch eine äußerst begrenzte, blasse Zone von dem makroskopisch intakten Lebergewebe getrennt ist.

Bei schwacher Vergrößerung sieht man in dem erst erwähnten Saume die Struktur des Lebergewebes noch erhalten, von einer Kern- oder Protoplasmafärbung aber fehlt jede Spur. Tingiert sind nur Bakterien, welche in reichlicher Zahl, vorwiegend in Stäbchenform vorhanden sind. Gegen die zweite Zone hin bilden sie ein dichtes Gewirr und helfen zum Teil wenigstens mit, die dunklere Färbung zu bedingen. Neben und zwischen ihnen liegen intensiv tingierte Kerne und Kerntrümmer. An den ersteren ist von einer feineren Struktur absolut nichts mehr zu erkennen, sie stellen meist größere und kleinere Chromatinklumpen dar. Es ist daher nicht möglich, ihre Abkunft genauer festzustellen. Nach den Bildern, welche gegen die Lebersubstanz hin auftauchen, wird es sich um zerfallene Leberzellen und Leukocyten handeln.

In der oben angedeuteten Zone fällt die starke Füllung der Kapillaren auf, deren Endothel größtenteils (in den nach der kauterisierten Stelle hin gelegenen Teilen vollkommen) zu Grunde gegangen ist. Außerdem finden wir das Blut auch extravaskulär in kleineren und größeren Herden. Dazu tauchen in Degeneration begriffene Zellen auf, welche wir als Leberzellen bezw. Leukocyten zu bestimmen vermögen; endlich kommt nahezu unvermittelt der Uebergang in das fast intakte Lebergewebe. In diesem begegnen wir in den peripheren Schichten noch einzelnen geschädigten Zellen und isolierten Leukocyten. Daneben spielen sich in diesem Bereiche auch progressive Vorgänge ab, man kann in verhältnismäßig reichlicher Zahl Mitosen von Leberzellen konstatieren. An der Grenze zwischen Lebergewebe und Nekrose finden sich in einzelnen Lebervenen Thromben.

An den Gallengängen, welche in einiger Entfernung liegen, ist nichts Besonderes zu bemerken.

5 Tage (Katze).

Bei der Sektion des Tieres waren ziemlich ausgedehnte Verklebungen vorhanden. Das große Netz lag als dichter Schutzwall über der Leber-Darmverbindung. Das Duodenum wurde im Zusammenhange mit der Leber gelassen und MÜLLER-Formollösung injiziert, um den Darm besser in situ zu erhalten. Nach der Fixation lehrte ein Durch-

schnitt, daß der Kanal auf eine etwa 1 cm tiefe Delle reduziert war. An den Rändern der Lebersubstanz lagen noch da und dort nekrotische Massen.

Bei makroskopischer Betrachtung fällt gegenüber dem 3 Tage auf, daß die nach dem Darmlumen zu gelegene nekrotische Zone etwas schmäler geworden ist. Auch der dunkle Streifen, in welchem wir den ausgedehnten Zerfall der Zellen beobachteten, hat an Breite eingebüßt. Am auffallendsten ist vielleicht das fast vollkommene Fehlen der hellen Partie, welche nach dem Lebergewebe hin auf das dunkle Band folgte.

Von der Nekrose gilt das bei der Beschreibung der vorhergehenden Präparate (3. Tag) Gesagte.

Die Zone mit dem ausgedehnten Zerfall der Zellen ändert ihr Verhalten mit dem Vorgehen nach dem Lebergewebe hin.

Anfangs beherrscht auch die Degeneration das Bild, dann aber tauchen neben den Kerntrümmern guterhaltene, gelappte und multinukleäre Leukocyten auf, außerdem jugendliche Abkömmlinge des Bindegewebes, ferner dann und wann Kapillaren, wenn in dem anliegenden Lebergewebe eine Gefäßschlinge nicht allzuweit entfernt ist. Von den Bindegewebszellen übernehmen offenbar manche das Amt von Phagocyten, denn man sieht in denselben nicht selten intensiv gefärbte, rundliche, manchmal auch etwas buchtige Chromatinkörner.

Außer den erwähnten Zellen bemerkt man (in der entgegengesetzten Richtung von der Nekrose) Leberzellen, welche sich in das Granulationsgewebe vorgeschoben haben. Sie ragen manchmal als schmale Reihe auf eine kurze Strecke zungenförmig in dasselbe hinein. Die eben genannten Zellen sind etwas blasser tingiert als die tief in der Lebersubstanz gelegenen. Die Kerne besitzen fast durchweg eine schöne Rundung, sind blaßgefärbt; nur dann und wann ist der Kontur etwas eingekerbt. Das Protoplasma hat einen schaumigen Charakter. Die nun folgenden Zellen sind in Netzform angeordnet. Die Maschen des Netzes sind ziemlich weit und mit zahlreichen roten Blutkörperchen gefüllt, es handelt sich also um nichts anderes als um weite Kapillaren. Außer den Erythrocyten bergen diese noch eine mäßige Zahl von Leukocyten, von welchen einige mit Kerntrümmern beladen sind, also Phagocyten darstellen. Mit dem Näherkommen an das normale Lebergewebe werden die Kapillaren enger.

An mehreren Stellen ist in dem Granulationsgewebe hart an den Leberzellen ein Gallengang quergetroffen, dieser ist an seinen längsovalen, senkrecht zur Peripherie gestellten Kernen gut kenntlich.

An einer Stelle ist ein Gallengang nach dem Granulationsgewebe hin eröffnet. Auf der geschlossenen Seite sehen die Zellen wie durcheinandergeworfen aus, da ihre Längsachsen in verschiedener Richtung zueinander stehen; einige sind nach der Lichtung hin abgestoßen. An der geöffneten Partie sind einige neugebildete Gallengangsepithelien. Je jüngeren Datums sie sind, desto niedriger sind sie; sie verhalten sich ebenso wie jugendliches Darmepithel.

Alles in allem ist es zu einer reichlichen Vermehrung sowohl des Stützgewebes als auch des Leberparenchyms gekommen. Auffallend ist dabei nur, daß sich auch bei sorgfältigem Suchen nur ganz vereinzelte Mitosen finden lassen. Ferner müssen wir noch erwähnen, daß die Regenerationsvorgänge nicht allenthalben von gleicher Intensität und Ausdehnung sind. Dort, wo die Nekrose noch vorherrscht, bewegen sie sich

innerhalb engster Grenzen, wo sie dagegen mehr abgelaufen ist, dort macht sich nicht nur eine Proliferation des Bindegewebes, sondern auch eine solche der Leberzellen breit.

Anzufügen ist vielleicht noch das Verhalten des Darmes, einerseits der Mucosa, andererseits der Muscularis.

Das Darmepithel ist vielfach nahe der Anastomose zu Grunde gegangen; zwischen den Drüsenschläuchen liegt eine große Zahl von Leukocyten. Andererseits sind an dem Darmepithel reichliche progressive Vorgänge in Gestalt von Mitosen nachweisbar.

Der Rand der Muscularis ist etwas zerklüftet, ziemlich stark geschädigt; in den allmählich schmäler werdenden Lücken ist Granulationsgewebe. Die Regenerationstätigkeit von seiten der Muskelzellen ist gering.

7 Tage (Hund).

Makroskopisch erkennt man an den Schnitten, daß eine etwa 1 cm breite Leberpartie mit dem Darmlumen in Verbindung gebracht ist. Auf der einen Seite schließt das Duodenum direkt an das Drüsengewebe an, auf der anderen fungiert auf eine kurze Strecke das Netz als Bindeglied zwischen beiden. Allseitig ist ein fester Verschluß zu stande gekommen. Ferner sieht man mit freiem Auge, daß am Rande des Leberparenchyms eine nekrotische, schmale Zone besteht, welche nach dem erhaltenen Gewebe hin eine etwas unregelmäßige, zackige, buchtige Grenze besitzt. Dort, wo Leber und Darm zusammenliegen, ist anfangs nur ein schmaler Streifen junger Bindegewebszellen. Dieser geht im Gebiet der Naht in eine breitere Partie nekrotischen Lebergewebes mit mehreren Ausläufern hinein. Anfangs beherbergt er wenige Leukocyten; je mehr man sich aber dem Gebiet der Nekrose nähert, desto reichlicher werden diese und zwar nach der Leber hin.

Die Darmmuskulatur ist an ihrem Schnittrande etwas zerklüftet; in den kleineren und größeren Spalten liegen Spindelzellen und zwischen denselben Leukocyten. Die Mucosa und Submucosa ist am Schnittrande und etwas in die nähere Umgebung derselben hinein von einem leukocytenreichen Granulationsgewebe durchsetzt. Das Duodenalepithel ist auf eine kurze Strecke hin auf das Granulationsgewebe herübergewandert, wobei die jüngsten Zellen die geringste Höhe besitzen, wie es auch bei Regeneration des Magenepithels der Fall ist. Auch auf der anderen Seite, wo Netz den Verschluß bilden hilft, ist es zu Epithelneubildung von seiten des Duodenums gekommen. Von dem Omentum ist reichlich Granulationsgewebe geliefert worden. Dieses ist namentlich in der Höhe der Nähte stark von Leukocyten durchsetzt.

Von der Lebersubstanz ist, wie schon eingangs bemerkt, ein Stück der Nekrose anheimgefallen. Wir müssen dieselbe teils auf die Anfrischung, teils auf die fortlaufende Naht zurückführen[1]). An der unregelmäßigen Grenze von Lebergewebe und Nekrose bemerkt man einen mehr oder weniger breiten Streifen von Granulationsgewebe, welches Fortsätze in die Nekrose hinein entsendet. In diesen Zapfen sind dann und wann größere Gefäße nachweisbar. Man sieht bei ihnen deutlich die von der Adventitia ausgegangene Bildung jugendlicher Bindegewebszellen. In der Nähe der Leber trifft man in dem Granulationsstreifen außerdem noch auf Gallengänge, deren epitheliale Auskleidung gut erhalten ist, zum Teil sogar Mitosen führt. In den Gallengängen bemerkt man eine unregelmäßige, reichliche Wuche-

1) In diesem Falle wurde kein Kanal gebohrt.

rung des Epithels, so daß das Lumen manchmal von Epithelzellen fast vollkommen ausgefüllt ist. Ferner sieht man dann und wann eine Insel gut erhaltener Leberzellen; es handelt sich hier wohl nur um einen angeschnittenen Fortsatz des Leberparenchyms, was bei der unregelmäßigen Grenze der Nekrose nicht zu verwundern ist. Das Lebergewebe zeigt neben den degenerativen Prozessen progressive Vorgänge.

Direkt neben dem Streifen von jugendlichen Bindegewebszellen besitzen die Leberzellen eine etwas längliche Form und liegen parallel zu den Granulationszellen; dazwischen finden sich dann und wann Leukocyten; nirgends aber in größerer Anzahl. In einiger Entfernung vom Rande werden die Leberzellen größer, lassen die längliche Form vermissen. Mitosen sind relativ spärlich nachzuweisen; am leichtesten findet man sie ganz am Rande gegen das Granulationsgewebe hin.

13 Tage (Katze).

Obwohl die Verbindung zwischen Darm und Leberhöhle so breit wie bei den früheren Versuchen angelegt war, ist jetzt zwischen den beiden Darmlefzen nur noch ein etwa $1^1/_2$ mm breiter Spalt übrig. Wollte man den Vergleich mit einem Geschwür wagen, so könnte man es als eines mit unterminierten Rändern bezeichnen, wobei die letzteren durch die Darmwand gebildet werden.

Schon makroskopisch ist deutlich, daß das Darmepithel bis dicht an den ehemaligen Darmdefekt heranreicht. Die Leber weist nach dem Defekt hin einen schmalen blassen Saum auf, welcher von feinsten, dunkleren Streifen in senkrechter Richtung mehr oder weniger weit durchzogen wird; daran schließt sich eine dunklere, etwas zackige Partie, welche leberwärts von normalem Lebergewebe abgelöst wird.

Das Darmepithel bietet dem Defekt gegenüber ein ganz interessantes Verhalten.

An beiden Seiten, wo der Darm mit ziemlich breiter Narbe sich an die Leber anlegt, hat das Epithel nach der Tiefe hin Drüsenschläuche gebildet. Daß es sich nicht um alte Drüsengänge handelt, geht daraus hervor, daß sie sich nicht allein in die Submucosa und Narbe, sondern auch in die Muscularis des Darmes erstrecken.

Dann biegt das Epithel auf die beiderseits junge Narbe um und überzieht dieselbe auf eine weite Strecke hin (nicht vollkommen) zuerst in mehrfacher, dann in einfacher Lage. Die jüngsten Zellen sind am niedrigsten, plattgestreckt. Das Epithel dient aber nicht allein als Ueberzug der Narbe, es ist auch an einzelnen Stellen der Ränder in dieselbe vorgedrungen. Hier hat es ebenfalls schon Drüsenschläuche gebildet und zwar solche, welche mit deutlichen, reichlichen Becherzellen ausgekleidet sind. Sowohl bei der Färbung mit Weigertschem Hämatoxylin als auch nach Mucikarmintinktion tritt die Schleimreaktion deutlich zu Tage.

Die jugendliche Narbe, welche das Darmlumen von dem Lebergewebe trennt, ist zu oberst mit einem Saum von Leukocyten bedeckt; diese zeigen die verschiedensten Kernformen und sind zum Teil gut erhalten, zum Teil aber zerfallen. Daran schließt sich eine blasse Zone an, in welcher keine Gewebsstruktur zu erkennen ist. Stellenweise zeigt sie schmale Spalten, welche sie senkrecht durchziehen; in diesen liegen langgestreckte, ziemlich stark alterierte Kerne. Die meisten entsprechen denjenigen von Leukocyten, doch finden sich auch Bindegewebskerne unter ihnen.

Schließlich kommt jugendliches Bindegewebe, dessen Züge parallel zur Längsachse des Darmes angeordnet sind. Kapillaren, welche von der Leber herkommen, durchsetzen dasselbe in senkrechter und schräger Richtung. Die Zellenneubildung ist noch nicht abgeschlossen, dafür sprechen die Mitosen, welche sich in den zellreicheren Partien vorfinden. Die zellärmeren Kontingente führen schon reichlich Fibrillen.

Damit ist der Befund noch nicht erschöpft.

Wir sehen in dem jungen Bindegewebe noch Zellstränge und Zellhaufen, teils einreihig, teils zwei- und mehrzeilig. Die Stränge sind entweder solid, oder mit einem Lumen versehen, so daß eine Schlauchform zu stande kommt. Das Bild erinnert sehr an ein Carcinom, dessen letzte Ausläufer im Bindegewebe vorgewuchert sind. Die Nester und Stränge bauen sich nicht aus vollkommen gleich aussehenden Zellen auf. Man muß zweierlei Elemente unterscheiden, die sich durch Form, Größe und Färbung deutlich voneinander abheben.

Um kurz zu sein, wollen wir nur anführen, daß die eine Art vollkommen Leberzellen entspricht, die andere den Epithelien der Gallengänge. Die letztgenannten bilden oft langgestreckte Schläuche, welche durch 2 Gesichtsfelder (Seibert Ok. 1, Obj. V) hindurchziehen. Erwähnenswert ist vielleicht, daß sie anfangs (von der Leber darmwärts gerechnet) schön in zwei Reihen angeordnet sind, daß aber später eine knotige Verdickung auftritt und die Zellen hier in mehreren Schichten vertreten sind.

An den Partien, wo das Darmepithel auf die junge Narbe herübergewandert ist, kann man außer den oben erwähnten Schläuchen, welche dem Darmepithel ihre Existenz verdanken, auch noch Drüsenepithelgänge beobachten, die von den Gallengängen ihren Ausgang nahmen. Ganz einfach ist ihre Scheidung nicht immer durchzuführen, doch sind die Darmepithelien durchaus etwas schlanker, auch fehlt bei ihnen die manchmal förmliche Ueberproduktion von Zellen, welche in den Gallengängen zu konstatieren ist. Zuweilen liegen Schleimmassen in den jungen Gallenwegen; die Epithelien zeigen aber dann nicht die typischen Becherzellen, wie sie der Darm aufweist. An einer Stelle endlich kann man einen Gallengang finden, welcher bis an das Darmepithel heranreicht, welches die junge Narbe überzieht. Das Ausmünden in eine Darmdrüse konnten wir auch in einer größeren Schnittserie nicht feststellen. Die Möglichkeit, daß dies eintreten kann, ist vielleicht gegeben; man darf bei der dichten Lage der beiden Gebilde nebeneinander vielleicht daran denken, daß auch ein Zueinanderfließen stattfinden kann. In diesem Falle wäre die Vereinigung erst eine sekundäre, auf dem Wege durch die Narbe und nicht auf dem zuerst betretenen.

Die Leberzellen können in soliden Haufen, dann auch in Form von Ringen angeordnet sein; vielfach lehnen sie sich an Kapillaren an. Das Protoplasma ist zum Teil sehr hell. Mitosen beobachtet man sowohl in den Gallengangsepithelien als auch in den Leberzellen.

Auf diese Partie folgt eine breite Lage neugebildeter Leberzellen, zum Teil noch in indirekter Teilung begriffen, die senkrecht zur jungen Narbe gerichtet sind. Einzelne Kapillaren verlaufen in derselben Richtung und sind auf lange Strecken zu verfolgen.

Das Bild der Leberläppchen finden wir nicht, es fehlt die Vena centralis und die entsprechende Anordnung der Leberzellen um dieselbe.

Die längs und quer getroffenen Kapillaren führen eine mäßige Menge von Blut.

Der Beginn der intakten Lebersubstanz ist unschwer an den deut-

lichen Acinis festzustellen; in diesen liegen die Leberzellen lockerer, weiter auseinander, sind vielleicht auch etwas heller tingiert als die früher erwähnten neugebildeten Zellen. Aus diesen beiden Umständen dürfte die eingangs erwähnte hellere Färbung der intakten Lebersubstanz herrühren.

Das Ergebnis ist demnach: Starke Schrumpfung des Defektes durch Narbenbildung, ausgedehnte Regeneration des Darmepithels mit Drüsenbildung, beträchtliche Wucherung des Lebergewebes und der Gallengänge. Die Gallengänge, welche wir in der jungen Narbe feststellen konnten, gehen von präexistierenden der Leber aus, sie wachsen in das Bindegewebe hinein. Wir vermochten in diesem keinen einzigen größeren Gallengang aufzufinden, diese tauchen erst in einiger Entfernung vom Darmlumen auf. Der Zweck, einen Gang mit weiterem Lumen mit dem Darm in Verbindung zu bringen, ist also keinesfalls erreicht worden. Nur auf diese Weise könnte aber etwas ersprießliches geleistet werden, und nur so dürfte man auf eine Verwertung der Galle für die Verdauung hoffen. So wie die Verhältnisse lagen, gelangte bei der sehr hypothetischen Verbindung von Gallenwegen und Darm nichts vom Lebersekret zum Speisebrei; dagegen spricht zweierlei, 1) der schwere Ikterus, an welchem das Tier litt, 2) der negative Ausfall der Untersuchung des Darminhalts auf Gallenfarbstoff.

Zusammenfassung.

Ursprünglich besteht ein großer Defekt in der Lebersubstanz; diese wird durch das Ausbohren des Kanales und dessen Kauterisation in hohem Maße geschädigt; ein weiterer deletärer Einfluß wird durch die unvermeidliche fortlaufende Naht ausgeübt. Die Folge aller dieser ungünstigen Momente ist eine Nekrose des Lebergewebes, welche sich durch den ausgedehnten Zerfall der Zellen und die Leukocyteninfiltration kundgibt. Zu dem Zelltod tritt noch die Bakterieninvasion hinzu, welcher bei eröffnetem Darme absolut keine Schranken gesetzt sind. Wenn wir auch keine schwere Eiterung konstatieren konnten, so glauben wir doch nicht, sie als einen vollkommen zu vernachlässigenden Faktor ansehen zu dürfen.

Die Spuren der Nekrose sind noch lange Zeit (13 Tage p. op.) nachzuweisen, allerdings hat dann die Zone des Gewebstodes an Breite eingebüßt. Ein Teil ist sicher in den Darm abgestoßen worden, die leberwärts gelegenen Teile fielen der Resorption anheim.

Von dem interacinösen Bindegewebe und den Gefäßen aus kommt es zu einer regen Bildung von jungen Bindegewebszellen und Kapillaren, zwischen welchen mehr oder weniger Leukocyten auftreten, also zur Bildung von Granulationsgewebe. In diesem spielen sich die schon zahllos beschriebenen Vorgänge der Phagocytose, Fibrillenbildung, Abnahme der Zellen und Kapillaren ab, welche zu einer jugendlichen Narbe und zur Schrumpfung in dem betreffenden Territorium führen.

Als Novum kommt in unseren Versuchen hinzu, daß in dem Gebiete der jungen Narbe Darmdrüsen, Leberzellen und Gallengänge auftreten, die von dem umgebenden Muttergewebe abstammen.

Von der Leber aus ist es außerdem noch, abgesehen vom Granulationsbezirke, zu einer äußerst regen Neubildung der Leberzellen gekommen. Den normalen Bau der Leber vermissen wir allerdings in dem neuen Gewebe.

Um ein abschließendes Urteil über den ganzen Vorgang der Regeneration des Lebergewebes geben zu können, sind unsere Versuche zu wenig ausgedehnt, vielleicht auch zu einseitig; wir führen daher die Anschauung von MARCHAND und die aus jüngster Zeit von RIBBERT ausgesprochenen Ansichten an.

ADLER[1]) fand nach RIBBERT reichlich neugebildete Gallengänge, während STEINHAUS[2]) eine Proliferation derselben nicht feststellen konnte.

Diese kurzen Literaturhinweise mögen genügen; eine ausführliche Erörterung der ganzen Frage findet sich in dem Werke von MARCHAND[3]). Dieser ist anderer Anschauung als RIBBERT: „Der eigentliche Regenerationsvorgang, d. h. die Neubildung eines jungen Gewebes an Stelle des Defektes, welcher zum mehr oder weniger vollständigen Ersatz des verloren gegangenen führt, geht von den kleinen Gallengängen aus, also von demjenigen Gewebe, welches in seinem ganzen Verhalten dem embryonalen Lebergewebe näher steht. Die Wucherung der Leberzellen, welche sich im Anschluß an den Eingriff auf einen größeren Teil des erhaltenen Parenchyms ausdehnt, entspricht einer vikariierenden Hypertrophie, durch welche eine diffuse Vergrößerung des Organs hervorgebracht wird. Auch dieser Vorgang kann unter Umständen eine Heilung des Defekts durch einfaches Zusammenwachsen herbeiführen. Die hier und da vertretene Meinung einer rückschreitenden Umwandlung von Leberzellenbalken in Gallengänge ist ganz unbewiesen und hat auch von vornherein wenig Wahrscheinlichkeit für sich.

RIBBERT[4]) glaubt nicht an eine Umwandlung von Gallengängen zu Leberzellen, sondern spricht davon, daß die regenerierenden Leberzellen auch gallengangähnliche Produkte liefern können. „Soweit", sagt er, „also eine Neubildung von Lebergewebe notwendig wird, erfolgt sie einerseits durch Aussprossen der alten Leberzellen in die Lücken, welche durch Ausfall von Lebersubstanz entstanden sind, andererseits durch kompensatorische Hypertrophie".

Das Darmepithel leidet, wie wir oben anführten, selbstverständlich unter dem Eingriffe ebenfalls. Es kommt aber bei ihm rasch zur Regeneration. Diese erstreckt sich aber nicht nur auf den ehemals geschädigten Bezirk, sie greift weit über denselben hinaus, deckt die

1) Zeitschr. f. Heilkunde, Bd. 24, zit. bei RIBBERT.
2) Prager med. Wochenschr., 1903.
3) Der Prozeß der Wundheilung. Deutsche Chirurg., Lief. 16.
4) Zur Regeneration der Leber und Niere. Arch. f. Entwickelungsmechanik d. Organismen, Bd. 18, H. 2.

Narbe, und bildet in ihr am Rande sogar Drüsenschläuche. Es tritt eine Epithelisierung der Narbe ein, wie es bei Transplantationen von Netz auf Blasen-, Gallenblasen- und Magendefekte der Fall ist[1]).

Die Präparate vom 7. Tage konnten der Hoffnung Raum geben, daß die in der Nähe der Nekrose liegenden größeren Gallengänge mit dem Darme in dauernde Verbindung treten würden. Dann wäre der Zweck der Operation vollkommen erreicht. Die Schnitte von dem 13 Tage dauernden Versuche haben bewiesen, daß dieser Wunsch kaum in Erfüllung geht; es sind nur kleinste Gallengänge, welche mit den Darmdrüsen in Verbindung treten können. Die Obduktion des Tieres hat ferner ergeben, daß durch diese fraglichen Verbindungen nicht genügend Galle in den Darm abgeführt wird, denn die Katze war schwer ikterisch, im Darminhalte ließ sich Gallenfarbstoff nicht nachweisen.

Am Darme spielen sich in der Muscularis nahe dem Schnittrande degenerative Vorgänge ab. Die Degeneration der glatten Muskulatur bewegt sich innerhalb sehr bescheidener Grenzen[2]).

Die Verbindung zwischen Darm und Leber wird schließlich durch eine Narbe dargestellt. An den Stellen, wo die Naht in dem morschen Lebergewebe nicht hielt, hat das darüber gelegte Netz vollkommen seine Aufgabe erfüllt, durch Wucherungsvorgänge half es einen festen Verschluß herbeiführen. Ein Einwandern des Epithels in die Tiefe längs der Seidenfäden[3]) konnten wir nirgends feststellen, was bei der regen Zellneubildung von seiten des Darmepithels einigermaßen auffallend ist.

II.

Die im I. Abschnitte experimentell erhaltenen Resultate scheinen nicht besonders zu Gunsten der Hepato-Cholangio-Enterostomie zu sprechen; sie lassen die Operation nicht besonders aussichtsreich erscheinen. Der Kehrsche Fall kann weder dafür, noch dagegen ins Feld geführt werden, da uns der Autor den Beweis für den vollkommen definitiven Verschluß des Choledochus schuldig bleiben mußte.

Wir wollten sehen, wie sich bei Mensch und Tier die Chancen für die in Rede stehende Operation gestalten können mit Rücksicht auf den Verlauf, die Weite und die Zahl der Gallengänge, welche am Leberrande in Betracht kommen. Nach dem Vorausgehenden könnte man

1) Cornil et Carnot, Archives de médecine expérimentale et d'anatomie pathologique, Mai 1899; Tietze, Beiträge z. klin. Chirurg., Bd. 25; Enderlen, Deutsche Zeitschr. f. Chirurg., Bd. 55, p. 50 und 183, Bd. 61, u. a.

2) Vergl. die Arbeiten von Pfitzner und Stilling, Arch. f. mikroskop. Anat., Bd. 28; Rindfleisch, Arch. f. klin. Chirurg., Bd. 46; Busachi, Zieglers Beiträge, Bd. 4; Ritschl, Virchows Arch., Bd. 109; Enderlen, Deutsche Zeitschr. f. Chirurg., Bd. 55 und Marchand, Deutsche Chirurg., Lief. 16.

3) Tietze l. c., Enderlen l. c.

höchstens dann auf einen (vielleicht vorübergehenden) Erfolg hoffen, wenn es gelingt, größere Gänge bei der Abtragung des Lebersaumes freizulegen und zu eröffnen.

Zur übersichtlichen Darstellung der Gallengänge benützten wir das Röntgenverfahren, welches HILDEBRAND, WIETING und SCHOLZ verwendeten, um die vorzüglichen Bilder über die Verteilung der Arterien im menschlichen Körper zu gewinnen. Man kann die Gallenwege auch auf dem Wege der Korrosion zur Anschauung bringen, und dabei hervorragend schöne Präparate erzielen, was durch die Sammlung des Marburger anatomischen Instituts auf das Beste illustriert wird. Diese Art der Technik hat aber ihre Mißlichkeiten. Die Gallengänge sind in Korrosionspräparaten nur im Zusammenhange mit den Blutgefäßen darstellbar; für sich allein injiziert, zerbrechen sie leicht. Die Reproduktion der verschiedenen Kanalsysteme stört aber die Klarheit der Uebersicht. Ferner ist ein Uebelstand, daß sich die Korrosionsmasse nur schwer in die Gänge hineinpressen läßt.

Für die Ausführung unserer Injektionen dürfen wir vielleicht einige kurze Angaben der Technik vorausschicken. Anfangs wurden normale Lebern mit Terpentinöl-Zinnober injiziert. Bei diesem Verfahren kommt es wegen der grobkörnigen Beschaffenheit des Zinnobers leicht zu Verstopfung der Kanüle. Dies läßt sich vermeiden, wenn man Quecksilberoxyd (humide parat.) in Alkohol suspendiert zur Injektion verwendet. Diese gelbliche Masse passiert mit Leichtigkeit auch die feinsten Kanülen [1]).

Die Injektion der Gallengänge wurde meist vom Ductus hepaticus aus vorgenommen, vor dessen Vereinigung mit dem Ductus cysticus, um eine Füllung der Gallenblase zu vermeiden. Wie die Betrachtung der stereoskopischen Bilder zeigt, ließen sich auf diese Weise brauchbare und leicht demonstrable Injektionen erzielen. Letzterer Umstand ist ein weiterer Vorzug des Röntgenverfahrens gegenüber der Korrosion, welche sehr zierliche, schöne, aber auch sehr zerbrechliche Objekte liefert, die einem größeren Kreise nur schwer zugängig gemacht werden können [2]). Wir bringen zunächst eine Schilderung des Gallengangsystems der normalen Leber des Menschen (Taf. III, Fig. 1).

Beim Eintritt in die Lebersubstanz teilt sich der Ductus hepaticus in 2 Aeste, von welchen der eine nach dem rechten, der andere nach dem linken Lappen hinzieht (auch präparatorisch leicht darstellbar). Aus

1) Mit Vorteil wandte sie ZUMSTEIN an zur Darstellung des Arterien- und Venensystems der Extremitäten bei Neugeborenen und Kindern.

2) Der eine von uns demonstrierte auf dem Chirurgenkongresse 1904 das stereoskopische Biid einer Korrosion von Gallengängen, Arteria hepatica, Lebervenen und Vena portae. Die Reichhaltigkeit des Gebotenen stand aber im umgekehrten Verhältnisse zur Uebersichtlichkeit, zumal die Farbenunterschiede in der Photographie nicht zur Geltung kamen.

dem rechten Gallengang geht ein stärkerer Ast nach dem Lobus caudatus hin. Gleich darauf teilt sich der genannte Gallengang in zwei Zweige, von welchen der eine seine Richtung nach der Kuppe des rechten Leberlappens nimmt, wobei er feinere und feinste Zweigchen abgibt. Der andere Zweig verläuft an der unteren Fläche des Lobus dexter. Zunächst findet an ihm eine Dreiteilung statt, wobei die Produkte derselben annähernd gleiches Kaliber besitzen. Jeder der neuen Gänge teilt sich wieder in je 2 Sprossen, die weiterer Teilung anheimfallen. Neben den größeren Galle führenden Kanälen gehen überall kleinere Gänge aus den Hauptgängen hervor. Aus dem linken Ast des Ductus hepaticus zweigt meist der Gang für den Lobus quadratus ab. Dann zieht ein Hauptgang in der Mitte der Unterfläche des linken Leberlappens entlang gegen dessen Spitze. Neben ventralen und dorsalen Aesten gibt er aufsteigende Zweige nach der konvexen Oberfläche des Lappens ab. Diese werden nach links hin immer niedriger.

Die Verzweigung der Gallengänge in der Leber eines Neugeborenen (Taf. III, Fig. 2) gibt im großen und ganzen das gleiche Bild wie das eben beschriebene. Es ist nur der erste dorsale Ast des linken Hauptstammes relativ bedeutend größer als beim Erwachsenen. Es bleibt dieser Teil im Wachstum zurück, wenn die Leber sich weiter entwickelt.

Bei allen Präparaten, welche wir gewinnen konnten, gibt der Lobus quadratus seinen Ausführungsgang an den linken Hauptstamm ab. Der Lobus caudatus hingegen gehört dem Gebiet des rechten Hauptstammes an.

Wir brauchen wohl nicht besonders hervorzuheben, daß kleinere Abweichungen in den Verzweigungen von Fall zu Fall vorkommen.

Wenn wir vom praktischen Standpunkte aus das Bild betrachten, so ist auffallend, daß größere Gänge erst in ziemlich beträchtlicher Entfernung vom Leberrande auftauchen. Freilich kommen normale Verhältnisse für unsere Operation nicht in Betracht, es müßte sich denn um eine ausgedehnte Verletzung der Gallenblase und der Galle ableitenden Wege handeln, so daß die Unmöglichkeit besteht, eine natürliche Verbindung mit dem Darme herzustellen. In einem solchen Falle wird aber die nebenhergehende Läsion der Vena portae allen Bemühungen zumeist ein rasches Ende bereiten.

Ein wesentlich anderes Bild als das oben geschilderte bieten die Gallengänge bei chronischem Verschluß des Choledochus Durch das dankenswerte Entgegenkommen von Herrn Prof. Aschoff waren wir in den Stand gesetzt, eine Leber zu injizieren, bei welcher infolge von Magencarcinom dieses Ereignis eingetreten war. In der Leber selbst waren zahlreiche Krebsmetastasen.

Die Verteilung der Gallengänge weist im Vergleich zur normalen Leber keine Abweichungen auf. Die Gallengänge sind aber sehr stark

erweitert, stellenweise auf das Zehnfache bis gegen die feineren Verästelungen hin. Der Hauptgang im Hilus selbst hat ungefähr normalen Durchmesser.

In diesem Falle ist wohl eine Summierung der stauenden Ursachen vorhanden gewesen. Einerseits der Verschluß des Choledochus durch die Metastasen an der Leberpforte, andererseits noch die Krebsknoten im Drüsengewebe.

Bei soweit vorgeschrittenem Carcinom kommt die Operation nicht ernstlich in Frage. Hier stimmen wir KEHR vollkommen bei, wenn er reichlich Morphium geben will. Anders bei narbigem Verschlusse des Choledochus und der Unmöglichkeit, die Galle von irgend einem Gange aus in den Darm zu leiten. Unter diesen Umständen darf man annehmen, daß sich die Gallengänge nicht anders verhalten werden wie beim Verschluß durch Carcinom [1]). Unter diesen Bedingungen müßten theoretisch wenigstens die Aussichten einer Gallengang-Darmanastomose günstiger sein als im Experimente. In diesem erfolgt der Verschluß plötzlich bei normal weiten Gallengängen; es ist kaum möglich, daß nach ausgeführter Anastomose eine sofortige Umkehr des Gallestromes eintritt und das Sekret der Leber in genügender Menge von den größeren Gängen aus durch die engen Kanäle dem Darm zufließt. Es muß also eine Erweiterung der Gallengänge zu stande kommen. Wir dürfen nicht erwarten, daß diese sich besonders rasch entwickelt [2]). Vergeht aber eine Zeit, dann tritt der Erweiterung der Gallengänge gerade dort, wo sie am nötigsten wäre, ein Hindernis entgegen in Gestalt der einsetzenden Bindegewebsneubildung.

Es liegen beim Menschen die Verhältnisse relativ günstiger, da zur Zeit der Ausführung der Anastomose eine Erweiterung der Gallengänge besteht. Es ist aber die Mahnung von KAUSCH [3]) zu beachten, daß man mit dem Thermokauter nicht zu tief in das Lebergewebe bohren solle, um die Gefahr der Thrombose und Nekrose nicht heraufzubeschwören.

Ferner ist es nicht sicher, ob bei aufgehobener Stauung die Gallengänge ihre Weite behalten. Wir suchten dieser Frage auf experimentellem Wege näherzutreten. Der Plan war, bei einem Hunde durch Unterbindung und Durchtrennung des Choledochus eine Erweiterung der Gallengänge herbeizuführen, nach Eintritt dieser eine Cholecystenterostomie anzulegen und ihn nach einigen Wochen zu töten. Beim Kontrolltier sollte nur ebensolange dauernder Verschluß bestehen, ohne sekundäre Ableitung der Galle in den Darm. Ein Vergleich der injizierten Gallengänge sollte die Antwort auf die oben gestellte Frage geben. 17 Tage nach der Choledochusunterbindung war das Tier so

1) Von der Gallenblase sehen wir hier ab; diese wird in den meisten Fällen (KÖRTE) geschrumpft sein.

2) Vergl. das weiter unten angeführte Experiment.

3) 33. Kongreß der Deutschen Gesellschaft für Chirurgie 1904.

abgemagert, daß die Gallenblasendarmverbindung hergestellt werden mußte; daraufhin erholte es sich; 3 Wochen nach Ausführung der Anastomose wurde der Hund geopfert und die Beobachtung der stereoskopischen Gallengangsbilder ergab eine geringe Erweiterung der galleleitenden Wege. Den Kontrollversuch vermochten wir nicht auszuführen, weil es nicht gelang, ein gleichgroßes Tier zu erhalten; ohne Erfüllung dieser Bedingung dürfte man groben Täuschungen doch zu leicht ausgesetzt sein. Der plötzliche Verschluß ist wohl nicht geeignet, da die Versuchstiere zu sehr darunter leiden; ob es gelingt, experimentell eine langsam sich steigernde Abflußbehinderung bis zur vollkommenen Verlegung zu erzeugen, mag dahingestellt bleiben.

Die Möglichkeit, daß beim Menschen nach Verletzung großer Gallengänge ein Verschluß derselben eintreten kann, beweist ein Fall von FERTIG[1]). In diesem hatte sich aus einem großen Leberriß alle Galle zuerst in die Bauchhöhle entleert, dann floß sie lange Zeit durch die Operationswunde ab, schließlich kam es aber doch zur vollkommenen Ausheilung.

Auch HIRSCHBERG[2]), welcher zur Ableitung der Galle die Anlage einer Leber-Gallengangfistel empfohlen und ausgeführt hatte, hebt hervor, daß diese Fisteln große Neigung haben, sich spontan zu schließen.

Sollte es trotzdem gelingen, eine Fistel dauernd offen zu halten, so könnte man vielleicht daran denken, die daraus gewonnene Galle dem Patienten auf dem Wege einer Jejunostomie zuzuführen. Man müßte dann zwischen Gallenfistel und Jejunumöffnung eine künstliche Verbindung schaffen, ähnlich wie ISRAEL beim Harnleiter vorging[3]). Wir verhehlen uns aber nicht, daß der Nutzen etwas problematisch sein dürfte.

In einem Falle von Lebercirrhose, welchen uns Herr Prof. ASCHOFF zur Injektion überließ, sind die Gallengänge nicht wesentlich erweitert. Im linken Leberlappen sind die Gallengänge bis nahe an die Oberfläche zu verfolgen. Irgend eine bemerkenswerte Abweichung von dem gewöhnlichen Bilde der Verästelung der Gänge ist nicht festzustellen. Erwähnenswert ist nur, daß bei dieser Leber der erste ventrale Ast des linken Hauptstammes sehr groß ist; die dorsalen Aeste treten zurück, da der Hauptstamm mehr dorsal gelegen ist[4]).

Schlußsätze.

1) Die Indikation zur Hepato-Cholangio-Enterostomie ist selten gegeben, hat nur bei narbigem, alle anderen

1) Fall von subkutaner Leberverletzung mit Gallenerguß ins Abdomen. Medizinische Gesellschaft in Göttingen, Sitzung vom 7. Januar 1904. Dtsch. med. Wochenschr., 1904, No. 16.

2) 33. Kongreß der Deutschen Gesellschaft für Chirurgie.

3) Dtsch. med. Wochenschr., 1903, No. 1.

4) Eine Operation kommt nicht in Betracht.

Maßnahmen ausschließenden Verschlusse der Gallenwege vielleicht einige Berechtigung.

2) Der Beweis, daß eine im obigen Sinne angelegte Anastomose dauernd funktionsfähig bleibt, steht noch aus.

3) Das Tierexperiment (mit der nötigen Reserve auf den Menschen übertragen) spricht nicht zu Gunsten dieser Gallengang-Darmverbindung.

4) Einen schädlichen Einfluß auf das Lebergewebe übt (nach den bisherigen Erfahrungen) der Darminhalt nicht aus.

Erklärung der Abbildungen auf Tafel III.

Fig. 1 demonstriert die Gallengänge bei einem Erwachsenen.
Fig. 2 gibt das Gallengangsystem eines Neugeborenen wieder.

Nachdruck verboten.

V.

Klinische und experimentelle Beiträge zur Physiologie der Schilddrüse und der Epithelkörperchen[1]).

Von

Dr. **Friedrich Pineles,**

Privatdozent für innere Medizin an der Wiener Universität.

Der Anatom SANDSTRÖM beschrieb im Jahre 1880 die sogenannten Glandulae parathyreoideae, Nebenorgane der Schilddrüse. Die französischen Forscher GLEY und MOUSSU bemühten sich vom Beginn der 90er Jahre an um die Erforschung der physiologischen Funktion dieser Organe. GLEY schrieb ihnen als erster eine große Bedeutung zu, während MOUSSU sich erst nach anfänglichem Widerspruch zu einer ähnlichen Ansicht bekehrte. Erst die Entdeckung der innerhalb der Schilddrüse gelegenen „inneren" Glandulae parathyreoideae durch A. KOHN in Prag (1895) brachte die Frage wieder in regeren Fluß. KOHN hob die Selbständigkeit dieser Nebenorgane gegenüber der Thyreoidea mit großem Nachdruck hervor und gab seiner Anschauung dadurch Ausdruck, daß er sie wegen ihrer histologischen Struktur „Epithelkörperchen" nannte. Auf Grund dieser histologischen Untersuchungen haben dann VASSALE und GENERALI die Frage wieder von der experimentellen Seite in Angriff genommen und wohl als die ersten in entschiedener Weise den Standpunkt vertreten, daß der Schilddrüsenausfall die chronischen trophischen Störungen der Kachexie, der Epithelkörperausfall hingegen die akuten, tödlichen Erscheinungen der Tetanie bedinge.

Es ist merkwürdig, daß diese doch sicherlich sehr wichtige Frage in der deutschen physiologischen und medizinischen Literatur sehr vernachlässigt blieb; denn zur Zeit, als ich mit dem Studium der Blutdrüsen beschäftigt, mich auch der Frage nach der Funktion der Epi-

---

1) Unter Benutzung eines am 29. April 1904 in der Gesellschaft der Aerzte zu Wien gehaltenen Vortrages.

thelkörper zuwandte, lag nur eine abschließende experimentelle Arbeit von BLUMREICH und JACOBY[1]) vor, die den Epithelkörperchen jede Bedeutung absprach. Hingegen hatte A. KOHN[2]) in einem großen zusammenfassenden Referate, das sich mit der Histologie, Entwickelungsgeschichte und Physiologie der Epithelkörperchen beschäftigte, die Ansicht von VASSALE und GENERALI als die wahrscheinlichste erklärt.

Die Anregung zu den nachfolgenden Untersuchungen erhielt ich nicht von physiologischen Experimenten, sondern von der Klinik. Das Studium des Krankheitsbildes der Thyreoaplasie[3]), das ich aus dem bunten Gewirr der Fälle von sogenanntem sporadischen Cretinismus herausgehoben hatte, veranlaßte mich, der Frage nach der Funktion der Schilddrüse und der Epithelkörperchen beim Menschen näherzutreten. Bei der Thyreoaplasie oder dem kongenitalen Myxödem handelt es sich nämlich um eine Erkrankung, die immer dasselbe schwere Krankheitsbild aufweist: hochgradigen Zwergwuchs, schwere Idiotie und ausgeprägte Erscheinungen des Myxödems. Diesem eigenartigen klinischen Symptomenkomplex liegt nun — wie gezeigt werden konnte — stets ein ganz bestimmter, pathologisch-anatomischer Befund zu Grunde: ein angeborener totaler Defekt der Schilddrüse. Ich betonte damals, daß es sich bei diesem Defekt um eine Entwickelungsanomalie handle, die analog anderen Entwickelungsanomalien den Mißbildungen zuzurechnen sei. Unter den Hauptgründen, die zu dieser Ansicht führten, machte ich die Tatsache geltend, daß bisher in allen mikroskopisch untersuchten Fällen die Anwesenheit der unversehrt gebliebenen Epithelkörperchen festgestellt werden konnte. Die Thyreoaplasie bildet also das reinste, durch die Natur ausgeführte Experiment eines totalen Schilddrüsenausfalles — bei vollkommen normalem Verhalten der Epithelkörperchen. Diese interessante Tatsache — totales Fehlen der Schilddrüse neben normalem Verhalten der Epithelkörperchen — führte mich zu folgendem Gedankengang: Bei der Thyreoaplasie handelt es sich um ausschließlichen und totalen Ausfall der Schilddrüse, also sind die bei Thyreoaplasie zu beobachtenden klinischen Erscheinungen auf diesen Ausfall der Schilddrüse zu beziehen. Ein Vergleich der der Thyreoaplasie zukommenden Symptome mit den nach Strumektomie beim Menschen und nach Thyreoidektomie bei Tieren auftretenden Störungen, denen meist ein Wegfall der Schilddrüse und der Epithelkörperchen zu Grunde liegt, mußte es ermöglichen, eine Trennung der der Schilddrüse und den Epithelkörperchen zukommenden Ausfallserscheinungen vorzunehmen.

---

1) Berl. klin. Wochenschr., 1896, und PFLÜGERS Arch., Bd. 64, 1896.
2) Ergebnisse der Anatomie und Entwicklungsgeschichte. Herausgegeben von MERKEL u. BONNET, 2. Abt., Bd. 9, 1899.
3) Wien. klin. Wochenschr., 1902, No. 43, p. 1129.

Bevor wir an diese Analyse gehen, tun wir gut, über jene Beobachtungen von Thyreoaplasie, die seit dem Erscheinen meiner ersten Arbeit veröffentlicht worden sind, in Kürze zu berichten.

Weitere Beobachtungen von Thyreoaplasie.

Seit der Veröffentlichung der Arbeit sind 4 weitere hierher gehörige Fälle mitgeteilt worden; 2 von ihnen enthalten einen makroskopischen anatomischen Befund, die 2 anderen sind in genauer Weise einer histologischen Untersuchung unterzogen worden.

A. Beobachtungen mit makroskopischem pathologischen Befunde.

Den 12 in meiner ersten Arbeit angeführten Krankheitsfällen schließen sich folgende an:

13. Beobachtung von Bourneville [1]).

37-jähr. männlicher Cretin, aus einer tuberkulösen Familie stammend. Der Onkel mütterlicherseits irrsinnig.

Der Pat. zeigte die schweren Erscheinungen des Cretinismus (hochgradigen Zwergwuchs, Pseudolipome, Nabelhernie, Idiotie). Die Behandlung mit Schilddrüsenextrakt, die im 28. Lebensjahre begonnen und in den nächsten Jahren fortgesetzt wurde, brachte nur vorübergehende Besserung. Pat. starb ziemlich plötzlich unter hochgradiger Cyanose. Bei der Obduktion fand man einen vollständigen Schilddrüsenmangel („absence complète de la glande thyroide"), Hydrothorax, Hydroperikard und Atherom.

14. Beobachtung von Rocaz u. Cruchet [2]).

$2^1/_2$-jähr. Mädchen mit deutlichem Myxödem. Bei der Autopsie findet sich ein vollkommener Defekt der Schilddrüse („l'absence complète de corps thyroide"); in der Schilddrüsengegend lassen sich 4 kleine Gebilde von 2—3 Millimeter Durchmesser nachweisen. Sie liegen rechts und links an der Trachea, gerade unterhalb des Ringknorpels; ihre feuerrote Farbe unterscheidet sie von den benachbarten Ganglien. Die mikroskopische Untersuchung eines dieser Organe ergab den zweifelhaften Befund einer Thymusdrüse oder eines Ganglion. Pankreas und Hypophyse normal. Thymus sehr klein.

B. Beobachtungen mit mikroskopischem pathol. Befund.

Ich konnte in meiner ersten Mitteilung 6 Beobachtungen anführen, denen sich jetzt 2 neue anschließen. Sie stammen aus dem Wiener Karolinen-Kinderspital des Herrn Primararzt Dr. W. Knoepfelmacher und wurden von Herrn Dr. J. Erdheim im hiesigen pathologischen Institut (Hofrat Weichselbaum) mikroskopisch untersucht.

7. Beobachtung von Knoepfelmacher-Erdheim [3]).

3-monatlicher Knabe, der von gesunden, nicht kropfigen Eltern stammt.

---

1) Arch. de Neurologie, T. 16, 1903, p. 97.

2) Arch. de méd. des enfants, T. 6, 1903, p. 97.

3) Zieglers Beiträge zur path. Anat. u. z. allgem. Pathologie, Bd. 35, 1903, p. 371.

Der Säugling zeigt verschiedene typische Merkmale des Cretinismus: Gerunzelte Stirnhaut, wulstige Lider, Sattelnase, stark gefaltete Körperhaut, Oedem der Fußrücken. Der Mund ist geöffnet; Zunge wird mitunter vorgestreckt. Nabelhernie. Im Urin kein Eiweiß. Die von Prof. ALBRECHT vorgenommene Obduktion ergibt: Mangel der Schilddrüse und hochgradigen allgemeinen Marasmus mit Atrophie der Organe.

Die histologische, äußerst sorgfältige und genaue Untersuchung (Dr. ERDHEIM) lehrte, daß weder in der Gegend der Thyreoidea noch in der Umgebung derselben oder im Bereich der Zungenwurzel irgendwelche Reste von Schilddrüsensubstanz auffindbar waren. Hingegen konnte mit aller Sicherheit die Anwesenheit von 4 normalen und 8 accessorischen Epithelkörperchen festgestellt werden. Die Thymus zeigte eine deutliche Verkleinerung.

8. Beobachtung von KNOEPFELMACHER-ERDHEIM [1]).

8 Monate altes Kind weiblichen Geschlechtes; Geschwister vollkommen normal. Bei der Geburt fiel die abnorme Kopfgröße auf.

Deutlicher kretinenhafter Habitus. Nabelhernie. An den Zehen papierdünne, rissige Nägel. Normales Genitale.

Die Obduktion ergab: Vollständigen Mangel der Thyreoidea. Lobulärpneumonie in beiden Lungen.

Die mikroskopische Untersuchung der Halsorgane an lückenlosen Schnittserien, die von Dr. ERDHEIM ausgeführt wurde, zeigte keine Spur von Schilddrüsengewebe oder von pathologisch veränderten Resten eines solchen. Auch in der Gegend der Zungenwurzel wurde vergeblich nach Schilddrüsengewebe gesucht. Außer den 4 normalen Epithelkörperchen fanden sich noch 4 accessorische. Die Thymus war wieder auffallend klein.

Diese beiden Beobachtungen von ERDHEIM sind für uns von größtem Interesse; denn sie bestätigen in mehrfacher Beziehung den Nachweis eines angeborenen Defektes der Thyreoidea, wie ich ihn bereits in meiner ersten Arbeit geführt habe.

Vor allem wurde hier mit minutiöser Genauigkeit und Exaktheit die mikroskopische Untersuchung der Schilddrüsengegend, der umliegenden Partien und der Zungenwurzelgegend vorgenommen; stets wurden lückenlose Serienschnitte angefertigt. Es verdient dieser Umstand um so mehr hervorgehoben zu werden, als die Zahl der gründlich untersuchten Fälle eine äußerst geringe ist.

Einen weiteren Beweis für die kongenitale Natur des Schilddrüsendefektes bildet der Befund von eigenartigen Tumoren an der Zungenwurzel, wie ihn ERDHEIM [2]) in 3 Fällen von totaler und 1 Falle von halbseitiger Schilddrüsenaplasie erhoben hat. Die Tumoren zeigten trotz der großen Mannigfaltigkeit des Baues zahlreiche gemeinsame Eigenschaften: deutlichen Zusammenhang mit dem Ductus lingualis, viele mit geschichtetem Pflasterepithel ausgekleidete Cysten sowie eigentümliche, mitunter mit einer schleimigen Masse erfüllte, kavernöse Räume

1) l. c., p. 373.
2) l. c., p. 397 ff.

In den Beobachtungen von Thyreoaplasie, die von MARESCH [1]) und ASCHOFF [2]) mitgeteilt wurden, waren dieselben Tumoren vorhanden. Sowie also bei der Thyreoaplasie Entwicklungsstörungen im Bereiche der Schilddrüsenanlage zu einer Aplasie der Drüse führen, rufen sie auch in dem Ausführungsgange derselben bestimmte Unregelmäßigkeiten hervor, die sich als eigenartige Zungenwurzelgeschwülste dokumentieren. Letztere stützen daher die Annahme eines kongenitalen Charakters des Schilddrüsendefektes.

Weiterhin muß noch auf eine von ERDHEIM nachgewiesene Tatsache aufmerksam gemacht werden. Bei der Thyreoaplasie sind sowohl die mediale als auch die beiden lateralen Schilddrüsenanlagen (postbranchiale Körper) aplastisch. An Stelle der fehlenden lateralen Schilddrüse findet sich nun regelmäßig eine Cysfe, die — wie ERDHEIM auseinandersetzt — einen indifferenten Entodermrest jener Bucht darstellt, aus der sich die laterale Schilddrüse zu entwickeln pflegt.

Bezüglich des Nachweises eines kongenitalen Mangels der Thyreoidea wäre es von Bedeutung, dem Verhalten der zu dieser Drüse führenden Gefäße größere Aufmerksamkeit zuzuwenden, da für gewöhnlich bei angeborenen Defekten von Organen die zugehörigen Gefäße vollkommen fehlen. ERDHEIM hat bei seinen pathologisch-anatomischen Untersuchungen diesen Weg aus zweierlei Gründen nicht eingeschlagen. Vor allem wollte er mit vollem Recht die Halsorgane wegen der nachfolgenden Untersuchung auf lückenlosen Serien möglichst schonen; ferner legte er einem etwaigen makroskopisch erhobenen Befund eines angeborenen Fehlens der Schilddrüsenarterien keine allzugroße Bedeutung bei, da hierdurch nur das Fehlen der Thyreoidea an normaler Lage, nicht aber die Abwesenheit jeder accessorischen Thyreoidea erwiesen wäre. In der von ROCAZ und CRUCHET veröffentlichten Beobachtung findet sich hingegen die Angabe, daß die Arterien und Venen der Thyreoidea hochgradig atrophiert waren, so daß man Mühe hatte, die Zweige zu finden.

Betreffs der bei der Thyreoaplasie beobachteten klinischen Symptome seien zur Ergänzung der in der früheren Arbeit hervorgehobenen Tatsachen noch folgende angeführt.

Die jüngste von BOURNEVILLE mitgeteilte Beobachtung einer Thyreoaplasie ist nach doppelter Richtung hin von Interesse. Vor allem handelte es sich um den ältesten Cretin, bei dem durch die Autopsie ein totaler Schilddrüsenmangel festgestellt wurde. Wir kommen noch später auf diesen Umstand zurück. Ferner wurde dieser thyreoaplasische Cretin von seinem 28. Lebensjahre an des öfteren einer Behandlung mit Schilddrüsenextrakt unterzogen, die jedoch nur vorübergehende Besserung

1) Zeitschr. f. Heilk., Bd. 19, 1898.
2) Deutsche med. Wochenschr., 1899, Vereinsbeilage No. 33, p. 203.

erzielte. Anläßlich meines Aufenthaltes in Paris im Sommer 1901 hatte ich durch die Freundlichkeit des Herrn Prof. BOURNEVILLE Gelegenheit, diesen Cretin zu untersuchen. Er bot alle Zeichen des schwersten Cretinismus dar, ohne daß jener bedeutende therapeutische Erfolg der Schilddrüsenbehandlung, wie man ihn bei jugendlichen thyreoplasischen Individuen findet, nachweisbar gewesen wäre. Dieser verhältnismäßig geringe Erfolg ist aller Wahrscheinlichkeit nach darauf zurückzuführen, daß mit der Therapie in einem relativ vorgeschrittenen Alter des Patienten begonnen wurde. Auch bei unseren endemischen Kretins wurde zu wiederholten Malen die Wahrnehmung gemacht, daß die Verabreichung des Schilddrüsenextraktes wegen des hohen Alters des Individuums ihre Wirkung versagte, während jugendliche endemische Cretins — wie v. WAGNER[1]) zeigte — in prompter Weise auf die Schilddrüsenbehandlung reagieren.

Von Wichtigkeit ist die bei der Beobachtung 7. hervorgehobene Tatsache, daß der Säugling trotz seiner $3^1/_2$ Monate schon die deutlichsten Zeichen eines ausgeprägten Cretinismus besaß. Dank der Freundlichkeit des Herrn Primarius Dr. KNOEPFELMACHER hatte ich auch Gelegenheit, den kleinen Patienten zu untersuchen. Der Säugling machte schon auf den ersten Blick den charakteristischen Eindruck eines Cretin en miniature. In meiner ersten Arbeit wies ich darauf hin, daß die thyreoaplasischen Kinder — entsprechend der in den Krankheitsgeschichten enthaltenen Schilderung — in einem Zustande auf die Welt kommen, den die laienhafte Umgebung meist als normal bezeichnet, und daß erst in der zweiten Hälfte des ersten Lebensjahres sich verschiedene der Umgebung auffallende krankhafte Störungen bemerkbar machen. Diese Angaben entstammten den in der Literatur mitgeteilten Krankheitsgeschichten und dienten lediglich dazu, die Uebereinstimmung der Beobachtungen von Thyreoaplasie mit der Mehrzahl der Fälle von sogenanntem „sporadischen Cretinismus" auch hinsichtlich des Krankheitsverlaufes darzulegen. Gegenüber den in der Literatur angeführten, sicherlich höchst mangelhaften Daten beweist aber die vorliegende Beobachtung 7, daß ein Säugling mit Thyreoaplasie schon in den ersten Lebensmonaten für Aerzte als typischer Cretin erkennbar ist. Es erscheint hier also unsere klinische Bezeichnung „kongenitales Myxödem" vollkommen gerechtfertigt; die zukünftige Forschung wird lehren, wie oft dieser cretinistische Habitus bei thyreoaplasischen Kindern schon bei ihrer Geburt festzustellen ist.

Bezüglich der anderen Organe zeigten die drei von ERDHEIM untersuchten Fälle von Thyreoaplasie und der Fall von ROCAZ u. CRUCHET eine besonders auffallende Kleinheit der Thymus. Wie schon ERDHEIM betont, ist durch die Untersuchungen von FRIEDLEBEN die Tatsache fest-

1) Wien. klin. Wochenschr., 1900, p. 419.

gestellt worden, daß bei akuten und insbesondere bei chronischen, zu Kachexie führenden Erkrankungen des Kindesalters häufig eine Atrophie der Thymus auftrete. Doch ergaben genaue von ERDHEIM vorgenommene Messungen, daß die Thymusatrophie bei marantischen Kindern nie so hohe Grade erreiche, als bei der Thyreoaplasie. ERDHEIM gibt deshalb der Meinung Ausdruck, daß die bei der Aplasie der Schilddrüse beobachtete Thymusatrophie neben der allgemeinen Kachexie noch anderen Momenten ihre Entstehung verdanke. Ich schließe mich dieser Ansicht an und glaube, daß die Thyreoaplasie mit der hochgradigen Thymusatrophie direkt in Verbindung zu bringen sei — gemäß der von mir[1]) hervorgehobenen, wechselseitigen Beziehungen der Blutdrüsen untereinander. Diese äußern sich oft in der Art und Weise, daß die pathologische Störung einer Blutdrüse von Veränderungen anderer Blutdrüsen begleitet ist.

Endlich sei darauf hingewiesen, daß auch nach Hinzufügung der 4 neuen Beobachtungen sich noch immer eine starke Prävalenz des weiblichen Geschlechtes bei der Thyreoaplasie geltend macht.

In der früheren Arbeit wurden gezählt 14 Mädchen und 4 Knaben; Verhältnis $= 1 : 3^1/_2$. Von den nunmehrigen 22 Beobachtungen entfallen 16 auf das weibliche und 6 auf das männliche Geschlecht. Das Verhältnis der Zahl der Knaben zu der der Mädchen $= 1 : 2^2/_3$.

Die Thyreoaplasie in ihrer physiologischen Bedeutung.

Wir kehren nun zu unserer früher aufgestellten These zurück, der zufolge die Thyreoaplasie das reinste, durch die Natur ausgeführte Experiment eines totalen Schilddrüsenausfalles darstellt, und wollen den Versuch unternehmen, aus diesem Krankheitsbilde die physiologische Funktion der menschlichen Schilddrüse abzuleiten.

Stellt man die klinischen Symptome der Thyreoaplasie zusammen, so stößt man mit großer Regelmäßigkeit auf folgende Kennzeichen:

1) Hochgradiges Zurückbleiben des Knochenwachstums und des allgemeinen Wachstums,

2) cretinenhafte Gesichtsbildung und myxödematöse Hautbeschaffenheit,

3) hochgradige Anämie,

4) Stuhlverstopfung und Nabelhernie,

5) Atrophie der Genitalorgane,

6) ausgesprochene Idiotie.

Alle diese krankhaften Störungen können auf den Schilddrüsenausfall bezogen werden, indessen nur mit einem gewissen Vorbehalt. Es bleibt nämlich immer die Tatsache zu berücksichtigen, daß die Thyreoaplasie eine Mißbildung darstellt und Mißbildungen die Tendenz

1) VOLKMANNS Samml. klin. Vortr., Mai 1899, N. F. No. 242.

haben, sich mit Entwickelungsanomalien anderer Organe zu vergesellschaften. Immerhin ist also die Möglichkeit in Betracht zu ziehen, daß manche von den klinischen Erscheinungen der Thyreoaplasie nicht dem Schilddrüsenausfall, sondern der Entwickelungshemmung eines anderen Organes ihre Entstehung verdanken könnten. Diesem Einwand gegenüber besitzen wir jedoch zwei unterstützende Momente, die für den unmittelbaren Zusammenhang der klinischen Erscheinungen mit dem Schilddrüsenausfall sprechen: Die Ergebnisse der Thyreoidektomie bei jungen Tieren und die Erfolge der Schilddrüsenfütterung beim kindlichen Myxödem.

	Symptome der Thyreoaplasie	Symptome junger „thyreodektomierter" Tiere	Erfolge der Schilddrüsenbehandlung beim kindlichen Myxödem
1.	Zwergwuchs	Zwergwuchs	Besserung d. Zwergwuchses
2.	Cretinenhafte Gesichtsbildung	Eigentümliche Gesichtsbildung	Besserung der cretinenhaften Gesichtsbildung
3.	Anämie	Anämie	Besserung der Anämie
4.	Stuhlverstopfung, Nabelhernie	Aufblähung des Bauches	Besserung der Stuhlverstopfung u. Nabelhernie
5.	Genitalatrophie	Genitalatrophie	Besserung der Genitalatrophie
6.	Idiotie	Verminderung der Intelligenz	Besserung der Idiotie

Hier wäre einzuwenden, ob nicht die bei der sogenannten „Thyreoidektomie" stattfindende Mitverletzung der Epithelkörperchen sowie die in den Schilddrüsentabletten enthaltenen Epithelkörper (die zumeist gebrauchten Schilddrüsentabletten der englischen Firma Borroughs, Wellcome & Co. sind aus Hammelschilddrüsen hergestellt, die in jedem Lappen ein inneres Epithelkörperchen aufweisen) die Bedeutung dieser beiden unterstützenden Momente beeinträchtigen. Doch ist dem nicht so. Die Entfernung der Schilddrüse unter Schonung der Epithelkörperchen bewirkt nämlich bei jugendlichen Tieren dieselben Ausfallserscheinungen, und die äußerst geringen Epithelkörperanteile, die die gangbaren Schilddrüsenpräparate enthalten, tragen sicherlich nicht zur Besserung der klinischen Symptome des Cretinismus bei, da selbst große Mengen von verabreichtem Epithelkörperextrakt bei Tieren, denen Schilddrüse und Epithelkörperchen entfernt wurden, nur eine vorübergehende Besserung des Zustandes herbeiführen [Moussu[1]) u. A.].

Die oben angeführte Zusammenstellung zeigt also in der Tat, daß die bei der Thyreoaplasie vorkommenden Symptome dem Ausfalle der Schilddrüse zuzuschreiben sind.

Nur bezüglich der Genitalatrophie und der hochgradigen Idiotie wäre zu berücksichtigen, ob sie ausschließlich unmittelbare Folgen des Schilddrüsenausfalles seien. Was die Genitalatrophie anbelangt, so

1) Compt. rend. de Soc. de la Biol., 1898, p. 867.

ist in Erwägung zu ziehen, daß auch auf primären Entwicklungsstörungen des Gehirns beruhende Idiotien das nämliche Krankheitssymptom aufweisen. Betreffs der Intelligenzstörung erscheint die Tatsache auffallend, daß die nach Schilddrüsenbehandlung wahrnehmbare Besserung des Intellektes oft nicht gleichen Schritt mit den übrigen Symptomen hält. Endlich muß auch hervorgehoben werden, daß die nach sogenannter Thyreoidektomie der Tiere auftretende Apathie und Niedergeschlagenheit — wie ich mich an epithelkörperlosen Affen zu überzeugen vermochte — zum Teil dem Epithelkörperausfalle zuzuschreiben ist: Es erscheint deshalb nicht als ausgeschlossen, daß die Genitalatrophie und die schweren Intelligenzdefekte bei der Thyreoaplasie partiell mit einer primären Entwickelungshemmung des Genitales resp. des Gehirns zusammenhängen, mithin teils der Thyreoaplasie beigeordnete, teils aber ihr untergeordnete Symptome darstellen.

Für die Beziehungen zwischen Schilddrüse und Knochenwachstum ist die Thyreoaplasie von allgemeinem physiologischen Interesse, da sie es gestattet, das Wesen dieser Beziehungen schärfer zu formulieren. Aus den zahlreichen Versuchen, die sich mit dem Einfluß der Thyreoidektomie auf die Entwicklung der Knochen beschäftigen, ergibt sich nur die feststehende Tatsache, daß zur normalen Entwicklung des Knochensystems die Anwesenheit der Schilddrüse unbedingt notwendig sei. Ueber die Abhängigkeit der morphogenetischen Vorgänge an den Knochen von der Schilddrüse lassen diese Versuche kein Urteil zu, da es sich bei ihnen immer um die Entfernung von Schilddrüsen handelt, die schon durch einige Zeit die Knochenbildung beeinflußt haben. In dieser Beziehung ist die Thyreoaplasie ein beweiskräftiges Experiment, indem sie uns Individuen zeigt, die sich vom ersten Augenblicke ihrer Entstehung an ohne eigene Schilddrüse entwickelt haben. Das Schilddrüsensekret des mütterlichen Organismus kommt beim Fötus wohl nur wenig in Betracht, da die Thyreoaplasie schon in den ersten Monaten nach der Geburt — wie die oben angeführte Beobachtung 7 bezeugt — die schwersten Ausfallserscheinungen erkennen lassen kann. Die Knochen der thyreoaplasischen Kinder unterscheiden sich von normal entwickelten Knochen nur durch ihr Zurückbleiben in der Entwickelung, die äußere Form ist in beiden Fällen im großen ganzen die gleiche. Die Thyreoaplasie lehrt also, daß eine Beteiligung der Schilddrüse an den morphogenetischen Vorgängen der Knochen im Sinne ihrer Ausgestaltung nicht statthat; es wird der Knochenentwicklungsprozeß durch die Schilddrüse vor allem beschleunigt. Wir können sagen: Das Schilddrüsensekret bildet einen Katalysator für den Entwicklungsprozeß der Knochen, wenn wir unter einem Katalysator einen Stoff verstehen, der einen chemischen Vorgang beschleunigt. Wir gelangen also hinsichtlich der Schilddrüse zu ähnlichen An-

schauungen wie C. HERBST[1]), der auch die Beteiligung dieses Organes an der Auslösung von „formativen" Reizen verwirft. Unsere Auffassung des Verhältnisses zwischen Schilddrüse und Knochensystem erinnert an die „protektive" Beeinflussung der sekundären Geschlechtscharaktere durch die Keimdrüse, wie sie JOSEF HALBAN[2]) jüngst erörtert hat. HALBAN gibt der Meinung Ausdruck, daß von der Keimdrüse nicht formative, organneubildende, sondern nur „protektive" Reize ausgehen, die im Sinne einer fermentativen Wirkung die schon im Ei vorgebildeten sekundären Geschlechtscharaktere quantitativ beeinflussen.

Zeigt nun die Thyreoaplasie eine Reihe von Symptomen, die mit dem isolierten Schilddrüsenausfall in Verbindung zu bringen sind, so erscheinen bei näherer Betrachtung folgende zwei Tatsachen sehr auffallend.

Schon beim Studium der aus der älteren Literatur stammenden Beobachtungen drängte sich vor allem auf, daß einzelne der Cretins ein verhältnismäßig hohes Alter erreichten. Da in diesen Fällen der pathologische Befund eine genauere histologische Untersuchung vermissen ließ, dachte ich zunächst an accessorische Schilddrüsen. Doch zeigten die Beobachtungen mit mikroskopischem Befund, die jeden Zweifel betreffs des vollkommenen Mangels von Schilddrüsengewebe hoben, ein ähnliches Verhalten. Eine Zusammenstellung der bisherigen 22 Beobachtungen von Thyreoaplasie bezüglich ihres Alters ergab:

Die Patienten erreichten ein Alter	Beobachtungen mit makroskopischem Befund	Beobachtungen mit mikroskopischem Befund
unter 1 Jahre	2	2
von 1— 5 Jahren	2	5
„ 5—10 „	3	1
„ 10—15 „	1	1
„ 15—20 „	3	—
„ 20—30 „	1	—
„ 30—40 „	1	—
	13	9

3 Individuen erreichten also ein Alter von 10—15 Jahren, eines ein Alter von 22 Jahren, und der oben angeführte Patient von BOURNEVILLE starb in seinem 37. Lebensjahre. Dieses relativ hohe Alter der Individuen mit Thyreoaplasie sprach in der Tat gegen die allgemein herrschende Lehre, derzufolge die Funktion der Schilddrüse zum Leben unbedingt notwendig sei.

Ferner war es sehr auffallend, daß in den hierher gehörigen Mitteilungen nie einer Anzahl von Symptomen Erwähnung getan wurde, die bei thyreoidektomierten Tieren und strumektomierten Menschen aufzutreten pflegen, das sind Erscheinungen von Tetanie.

---

1) CURT HERBST, Formative Reize in der tierischen Ontogenese. Leipzig 1901.

2) Arch. f. Gynäkologie, Bd. 70, 1903.

Betreffs der Verwertung der Tatsache, daß der Symptomenkomplex der Tetanie bei der Thyreoaplasie fehlt, erschien jedoch bei näherer Betrachtung der Umstände große Vorsicht geboten. Denn ein Teil der Beobachtungen stammte aus einer Zeit, wo die Beziehungen der Thyreoidea zur Tetanie noch gar nicht bekannt waren; ferner waren die anderen Beobachtungen in klinischer Hinsicht meist nur sehr oberflächlich und mangelhaft beschrieben, insbesondere fand sich aber nirgends die bestimmte Angabe, daß die verschiedenen Erscheinungen der Tetanie trotz darauf gerichteter Untersuchung nicht festzustellen gewesen wären. Die unverläßlichen Daten zwangen mich auch, die Fragestellung betreffs der Funktion der Schilddrüse und der Epithelkörperchen in der ersten Arbeit nicht weiter zu verfolgen und vorerst die genaue Untersuchung neuer Beobachtungen von Thyreoaplasie auf Tetaniesymptome vorzunehmen.

Ich habe mich deshalb veranlaßt gesehen, bei allen Fällen von Thyreoaplasie, die ich in den letzten Jahren zu untersuchen Gelegenheit hatte, nach subjektiven und objektiven Symptomen der Tetanie zu fahnden. In erster Linie wurden hier die streng zur Tetanie gehörigen klinischen Zeichen, das ist die Erhöhung der elektrischen und mechanischen Erregbarkeit und die tetanischen Krampfanfälle, berücksichtigt; außerdem wurde aber aus Gründen, die weiter unten erörtert werden, noch dem Auftreten von chronischen Spasmen, schlaffen Paresen und vereinzelten epileptiformen Anfällen die größte Aufmerksamkeit zugewendet.

Die ersten hierher gehörigen Beobachtungen waren Patienten von Bourneville in Paris, unter denen sich auch der oben angeführte Cretin (Beobachtung 13) befand, der damals (1901) 36 Jahre zählte. Gleich den übrigen, hatte er weder jetzt noch früher irgendwelche Zeichen von Tetanie dargeboten; doch schienen mehrere von diesen Beobachtungen nicht ganz einwandfrei, insofern einige Patienten eine Zeit vorher mit Schilddrüsentabletten behandelt worden waren.

Hingegen ist die Beobachtung von Knoepfelmacher (s. oben Beobachtung 7) nach jeder Richtung über allen Zweifel erhaben. Das dreimonatliche Kind war nie einer Schilddrüsenbehandlung unterzogen worden und bot die ausgesprochenen Zeichen des Schilddrüsenausfalls dar. Durch die Freundlichkeit des Herrn Primararztes Knoepfelmacher hatte ich Gelegenheit, das Kind einige Zeit vor dem Tode zu sehen. Es ließen sich an ihm nicht die geringsten Zeichen von Tetanie nachweisen, auch hatten die Eltern des Kindes nie irgendwelche Krampfanfälle an ihm wahrgenommen. Ebenso war von Interesse, daß der Säugling unter den Erscheinungen der allgemeinen Kachexie zu Grunde ging, ohne Symptome von Tetanie, allgemeine Krämpfe, Spasmen oder Paresen gezeigt zu haben.

Zwei Kinder im Alter von $3^1/_2$ und 5 Jahren, die nach ihren kli-

nischen Symptomen einen kongenitalen Schilddrüsendefekt besaßen, war ich in der Lage, während der beiden letzten Jahre zu untersuchen. Die Schilddrüsenbehandlung war bei dem $3^1/_2$-jährigen Mädchen schon seit mehr als $^1/_2$ Jahre und bei dem 5-jährigen männlichen Cretin seit etwas weniger als 4 Monaten ausgesetzt worden; beide Individuen ließen jedes Zeichen von Tetanie, Spasmen, Paresen und epileptiforme Anfälle vermissen. Denselben Befund boten zwei weitere mit Thyreoaplasie behaftete Kinder dar, die jedoch wegen der eingeleiteten Schilddrüsentherapie nicht einwandfreie Objekte darstellten.

Da voraussichtlich auch andere Individuen mit Thyreoaplasie wegen der jetzt allgemein verbreiteten Schilddrüsentherapie für die vorliegende Frage keine absolut verläßlichen Beobachtungen bildeten, griff ich zur Vervollständigung der Untersuchungen auf die Fälle aus der älteren Literatur zurück. Ich wandte mich deshalb an Professor BOURNEVILLE in Paris, der mir in äußerst liebenswürdiger Weise die notwendigen Daten zur Verfügung stellte, wofür ich ihm den besten Dank ausspreche.

Die jugendlichen Patienten, die BOURNEVILLE meist durch viele Jahre im Bicêtre zu beobachten Gelegenheit hatte, boten insgesamt die zur Thyreoaplasie gehörenden klinischen Symptome dar; bei einer Anzahl von ihnen stellte die Obduktion ein Fehlen der Schilddrüse fest. Sie ließen niemals irgend ein für Tetanie charakteristisches Zeichen erkennen und waren immer frei von Anfällen, die auch nur im entferntesten an Tetanie erinnert hätten; ebenso wurden chronische Spasmen oder schlaffe Paresen stets vermißt. Von besonderem Interesse ist auch — wie aus den später folgenden Ausführungen hervorgeht — die Tatsache, daß die Patienten zumeist zwar Pflanzenkost und Milchnahrung dem Fleisch vorzogen („préférence pour les légumes et le lait"), aber doch ohne besondere Nachteile Fleischkost genossen. Der Aufenthalt im Freien wurde von ihnen insbesondere bei kühler oder kalter Witterung nicht sehr gut vertragen, indem sich leicht allgemeines Zittern einstellte; niemals wurde aber selbst durch empfindliche Kälte ein tetanischer Anfall ausgelöst.

Aus allen diesen Beobachtungen ergibt sich also die feststehende Tatsache, daß bei der Thyreoaplasie Symptome von Tetanie, allgemeine tetanische Krämpfe, Spasmen und Paresen stets vermißt werden.

Zieht man in Betracht, daß thyreoidektomierte Tiere, sowie strumektomierte Menschen Tetanie zeigen und ihr auch oft erliegen, so erscheinen die hier erörterten Beobachtungen von schilddrüsenlosen Individuen mit relativ hohem Alter und ohne tetanische Zeichen geradezu unerklärlich, es sei denn, daß diese auffallende Erscheinung durch die Anwesenheit der bei der Thyreoaplasie unversehrt gebliebenen Epithelkörperchen ihre Begründung fände.

Gegen solche Deutung läßt sich indessen eine Reihe von Einwänden erheben.

Vor allem läßt sich annehmen, daß das kongenitale Fehlen eines Organes nicht vollkommen der Entfernung des schon entwickelten Organs gleichzusetzen sei. In dem ersten Fall entwickle sich der Gesamtorganismus vom Anfang an ohne Beeinflussung des betreffenden in Ausfall gekommenen Organs, wobei das in der Natur weitverbreitete Prinzip der Gewöhnung eine große Rolle spielen könne; im anderen Falle werde das höchst komplizierte Wechselspiel aller Organe des völlig ausgebildeten Organismus durch den künstlichen Ausfall eines höchst wichtigen Organs in der schwersten Weise gestört und unterbrochen. In diesem Sinne war also die Möglichkeit zu erwägen, daß gerade bei der Thyreoaplasie Symptome, die nach Exstirpation der entwickelten Schilddrüse aufzutreten pflegen, fehlen; der Gesamtorganismus des thyreoaplasischen Kindes accommodiert sich eben dem angeborenen Schilddrüsenausfall. Diesem Einwand gegenüber ist geltend zu machen, daß in der gesamten Physiologie und Pathologie die Anpassung des Organismus nach Wegfall der Funktion eines lebenswichtigen Organes nicht bekannt ist. Ebensowenig kann aber auch an die Möglichkeit gedacht werden, daß der kongenitale Defekt der Schilddrüse durch die vikariierende Funktion eines anderen Organes, z. B. der Hypophyse oder der Nebenniere, ersetzt werde. Denn das vikariierende Eintreten eines Organes für ein anderes, in der Struktur verschiedenes, ist den Lehren der allgemeinen Pathologie und Physiologie völlig fremd. Man kennt eine vikariierende Hypertrophie der einen Niere beim Ausfall der anderen, eine vikariierende Hypertrophie eines Schilddrüsenrestes nach Exstirpation von Schilddrüsenanteilen; immer aber handelt es sich um Organgewebe vom gleichen Bau, die die Funktion des exstirpierten Gewebes übernehmen.

Abgesehen von diesen Erwägungen kommt noch in Betracht, daß bei der Annahme einer Anpassung des Organismus oder der vikariierenden Funktion eines anderen Organes dieser Ausgleich sich immer nur auf bestimmte, stets gleichbleibende Symptome zu erstrecken hätte. Denn die verschiedenen Ernährungsstörungen wie das Knochenwachstum, das Myxödem, die Idiotie, die bei der Thyreoaplasie stets in hohem Grade ausgebildet sind, würden dann nie durch die Anpassung des Organismus oder durch die vikariierende Funktion eines anderen Organes zum Teil oder ganz zum Verschwinden gebracht werden; einzig und allein die Symptome der Tetanie würden in jedem Fall, und zwar vollständig, ausgeglichen werden. Schon dieser Umstand beweist die Haltlosigkeit der Einwürfe.

Ferner dachte ich auch an die Möglichkeit, die Milchnahrung könnte das Auftreten der Tetanie bei thyreoaplasischen Kindern verhüten. Dieser Umstand verdient schon deshalb Berücksichtigung, weil

in der Tat Versuche vorliegen, die für einen Einfluß der Nahrung auf die Entwickelung der Tetanie zu sprechen scheinen. BREISACHER[1]) konnte von 30 thyreoidektomierten Hunden, die mit Milch gefüttert wurden, 9 am Leben erhalten. F. BLUM[2]), der in großen Versuchsreihen sich mit dieser Frage beschäftigte, stellte fest, daß bei reiner Fleischfütterung 95 Proz., bei Milchnahrung aber nur 50 Proz. der thyreoidektomierten Hunde der Tetanie erlagen. Hingegen konnte v. EISELSBERG[3]) 5 junge Katzen, die mit Milch und vegetabilischer Nahrung gefüttert worden waren, nicht vor tödlicher Tetanie bewahren, der sie alle nach der Exstirpation der Schilddrüse erlagen. Wenn also auch ein mildernder Einfluß der Milchnahrung auf den Verlauf der Tetanie total thyreoidektomierter Tiere zugegeben werden muß, so hat dieser Umstand für die Thyreoaplasie insofern keine Bedeutung, als — wie ich mich überzeugen konnte — thyreoaplasische Individuen trotz Fleischnahrung keine Tetanie zeigten. Erwähnenswert ist nur, daß die thyreoaplasischen Kinder Milch — ähnliche Beobachtungen liegen auch an strumektomierten Menschen vor — der Fleischnahrung allerdings vorziehen.

Endlich zog ich auch das Moment der Kälteeinwirkung in Betracht. Durch Kälte wird latente Tetanie manifest — wie Beobachtungen an thyreoidektomierten Tieren und strumektomierten Menschen lehren. Doch konnte ich mich davon überzeugen, daß Individuen mit Thyreoaplasie zwar in der Kälte leichter zu zittern begannen als normale Kinder, jedoch dabei nie Symptome von Tetanie zeigten.

Alle Einwände, die wir uns selbst entgegengeworfen haben, erweisen sich demnach als hinfällig und als unzweideutiges Ergebnis folgt hieraus: Der Umstand, daß die Thyreoaplasie keine Erscheinungen von Tetanie, keine Spasmen oder Paresen darbietet, findet seine einwandfreie Erklärung in der Anwesenheit der unversehrten Epithelkörperchen. Individuen mit Thyreoaplasie erkranken nicht an Tetanie und erreichen trotz großer Hinfälligkeit ein relativ hohes Alter, weil sie Epithelkörperchen besitzen. Die Tatsache, daß bei der Thyreoaplasie Tetanie vermißt wird, bildet den ersten sicheren Nachweis eines Zusammenhanges von Epithelkörperausfall und Tetanie beim Menschen.

Das Krankheitsbild der Thyreoaplasie ermöglichte es also in der Tat, für den Menschen eine genaue Trennung der Funktion der Schilddrüse und der Epithelkörperchen vorzunehmen. Der Funktionsausfall der Schilddrüse führt zu einem klinischen Krankheitsbild, das sich vornehmlich aus Zwergwuchs, Myxödem und hochgradiger Intelligenz-

---

1) Archiv f. (Anat.) u. Physiol., 1890, p. 509.

2) VIRCHOWS Arch., Bd. 158, 1899.

3) Die Krankheiten der Schilddrüse. Dtsch. Chir. von BILLROTH u. LUECKE, Lief. 38, Stuttgart 1901, p. 32.

störung zusammensetzt; der Wegfall der Funktion der Epithelkörperchen bedingt das Auftreten der Tetanie.

Versuche an Tieren.

Während ich im Laufe der letzten Jahre die im früheren Abschnitte mitgeteilten Daten und Beobachtungen bezüglich der Thyreoaplasie sammelte, sah ich mich auch veranlaßt, der Frage nach der Funktion der Epithelkörperchen beim Tiere von der experimentellen Seite her näher zu treten. Zahlreiche Gründe waren hierfür maßgebend. Vor allem lagen viele, einander widersprechende Angaben vor; manche Arbeiten ließen genauere mikroskopische Kontrolluntersuchungen der beim Versuche entfernten Organe und der zurückgebliebenen Schilddrüsenreste vermissen, — ein Umstand, der um so schwerer ins Gewicht fiel, als es sich doch bei der relativen Kleinheit der Epithelkörperchen um eine außerordentliche Exaktheit der Versuche handeln mußte. Auffallend war weiterhin die Tatsache, daß viele Autoren die bei der isolierten Entfernung der Epithelkörperchen notwendige Verletzung der Thyreoidea bei der Deutung der Versuchsergebnisse gar nicht in Berücksichtigung gezogen hatten. Die im nachfolgenden kurz angeführten Versuche sind ausführlich in den Sitzungsberichten der Kaiserlichen Akademie der Wissenschaften in Wien [1]) veröffentlicht worden.

Den Ausgangspunkt der Untersuchungen bildeten Versuche an Affen (Macacus Rhesus), wobei folgende Ueberlegung maßgebend war. Experimente von Horsley [2]), Walter Edmunds [3]), v. Eiselsberg [4]), Langhans [5]) u. a. lehren, daß thyreoidektomierte Affen meist einer sich über Wochen und selbst Monate erstreckenden Tetanie, zu der sich verschiedene Symptome von Kachexie hinzugesellen, erliegen. Zuerst beherrscht die Tetanie das Krankheitsbild und später tritt die Kachexie mehr in den Vordergrund. Mikroskopische Untersuchungen an Affenschilddrüsen zeigten, daß für gewöhnlich jeder Schilddrüsenlappen 2 Epithelkörperchen — ein größeres äußeres und kleineres, innerhalb des Schilddrüsenparenchyms gelegenes inneres — enthält; die sogenannte Thyreoidektomie beim Macacus kommt also einer Entfernung der Schilddrüse und der 4 Epithelkörperchen gleich. Da nun das Krankheitsbild von längerer Dauer ist und die Symptomengruppen der Tetanie und Kachexie mehr getrennt verlaufen, bildet der Affe ein günstiges Versuchsobjekt zur Entscheidung der Frage, inwieweit der Ausfall der Schild-

1) Ueber die Funktion der Epithelkörperchen. 1. Mitteilung. Sitzungsberichte der Kaiserl. Akademie der Wissenschaften in Wien. Mathematisch-naturwissenschaftl. Klasse, 3. Abt., Bd. 113, Juni 1904.

2) Proceed. of Royal Society, 1884, Nr. 235, Brit. med. Journal, 1885.

3) Proceed. of Royal Society, Vol. 59.

4) l. c., p. 43.

5) Virchows Archiv, Bd. 128, 1892, p. 318.

drüse einerseits und der Epithelkörperchen anderseits an der Entstehung der beiden Symptomenkomplexe partizipiert.

Die Exstirpation der 4 Epithelkörper mit möglichster Schonung der Thyreoidea gelang nur bei 2 Tieren (Affe VI und VII). Beide zeigten in der ersten Zeit fibrilläre Muskelzuckungen in vielen Körpermuskeln, einen fein- und schnellschlägigen Tremor, Uebererregbarkeit der motorischen Nerven; im Laufe von Wochen machte sich ein auf viele Muskelgruppen ausgedehnter Rigor und eine gewisse Apathie und Niedergeschlagenheit bemerkbar. Daneben stellten sich auch tetanische Krämpfe ein, die meist mit klonischen Zuckungen begannen und in tonische Streckkrämpfe ausgingen. Die Tiere nahmen schließlich eine ganz charakteristische Stellung ein: den Kopf vornübergebeugt, die Oberarme an den Rumpf gezogen. Außerdem beobachtete man an diesen Affen noch eine Reihe weiterer bemerkenswerter Symptome: Bei intendierten Bewegungen traten mitunter eigentümliche Krämpfe insbesondere in den Fingern auf; beim Versuche, die Nahrung zu ergreifen, wurden die Finger oft krampfhaft gebeugt und erst nach vielfachen Bemühungen gelang es dem Tier, die Finger zu strecken und die gewollte Bewegung auszuführen. Es liegt die Annahme nahe, daß es sich hier um „Intentionskrämpfe" gehandelt habe. Neben den chronischen Spasmen wurden auch seltener schlaffe Lähmungen beobachtet, die Arme oder Beine betrafen. Von Interesse ist die Tatsache, daß mitunter manche von diesen Störungen vorhanden waren, ohne daß die Uebererregbarkeit der Nerven (Trousseausches und Chvosteksches Zeichen) oder Anfälle von Tetanie nachweisbar gewesen wären. Dieses zeitweise Fehlen der am meisten in die Augen springenden Tetaniesymptome würde einen sicheren Nachweis der Tetanie in solchen Fällen wohl sehr erschwert haben. Die beiden der 4 Epithelkörper beraubten Affen, die nach 47 resp. 58 Tagen in einem tetanischen Anfalle zu Grunde gingen, zeigten bezüglich der Tetanie, der Intentionskrämpfe, der chronischen Kontrakturen und der schlaffen Paresen eine vollkommene Uebereinstimmung mit 3 anderen Kontrolltieren, denen die Schilddrüse samt den Epithelkörpern exstirpiert worden war. (Affen III, IV und V.)

Sprachen diese beiden Versuche für eine Beziehung der Tetanie zu den Epithelkörperchen, so ließen andere Tatsachen diesen Zusammenhang wieder schwankend erscheinen. Vor allem eine Beobachtung, bei der ein der Schilddrüse und der 4 Epithelkörper beraubter Macacus die gewöhnlichen Ausfallserscheinungen zeigte, welche nach 6—8 Wochen sich wieder rückzubilden begannen. Das Tier wurde schließlich wieder munter und sprang sehr lebhaft im Käfige umher. Nur zwei vorübergehende tetanische Anfälle störten es in seinem Wohlbefinden. Bei dem viele Monate nach der Operation getöteten Affen fand man in der Gegend des rechten Schildknorpels einen linsengroßen Schilddrüsenrest, der — wie die mikroskopische Untersuchung lehrte — aus reinem Schilddrüsen-

gewebe bestand. Nirgends waren Epithelkörperreste nachweisbar. Nach Erörterung aller hier in Betracht kommenden Faktoren gelangte ich zur Ansicht, daß entweder ihrer Lage nach unbekannte Epithelkörperchen oder gewisse uns vorderhand noch fremde Ursachen die Besserung der, der Tetanie zugehörigen Symptome hervorgerufen hatten. Ebenso war es unmöglich, eine sichere Erklärung für den mehr chronischen Verlauf der Tetanie beim Affen zu geben. Es wurde neben der Annahme von Epithelkörperchen, deren Lage wir noch nicht kennen, auch die Möglichkeit erwogen, ob nicht der Pflanzenkost Schuld zuzuschreiben sei. Da auch die experimentelle Entfernung der Thyreoidea mit Schonung der Epithelkörper in keinem Falle gelang, so konnte man nur sagen: Bei Affen sprechen die beiden zuerst angeführten Versuche mit großer Wahrscheinlichkeit für eine Beziehung des Epithelkörperausfalls zur Tetanie.

Eindeutiger waren unsere Versuchsergebnisse an Katzen. Die Katze repräsentiert jene Tierspecies, die auf totale Thyreoidektomie in sehr gleichmäßiger und prompter Weise mit akuter, tödlicher Tetanie reagiert. Diese „Thyreoidektomie" entspricht — wie histologische Untersuchungen beweisen — einer Exstirpation der beiden Schilddrüsenlappen samt 4 Epithelkörperchen. In 3 Fällen war es möglich, bei Katzen die 4 Epithelkörperchen mit relativ geringfügiger Verletzung der Schilddrüse zu entfernen. Alle 3 Tiere gingen an ganz charakteristischer Tetanie zu Grunde. Sie überlebten die Operation 4 bis 7 Tage, zeigten fibrilläre Zuckungen, allgemeines Zittern, klonische und tonische Zuckungen, leichtere und schwerere tetanische Krämpfe, deutliche Zeichen der Steigerung der mechanischen und elektrischen Erregbarkeit der Nerven, Dyspnoë, sowie Schläfrigkeit. Außerdem waren an ihnen Intentionskrämpfe, spastische dauernde Kontrakturen und und schlaffe Paresen zu beobachten. Dieser sogenannten totalen Parathyreoidektomie — wie in der französischen und italienischen Literatur die isolierte Exstirpation der Epithelkörper genannt wird — haftet aber der Mangel an, daß der relativ kurze und prägnante Name in einem deutlichen Gegensatze zur Kompliziertheit und Unbestimmtheit der Operation steht, bei der jedesmal eine Mitverletzung der Schilddrüse stattfinden muß. Zur Ergänzung dieser Versuche erschienen deshalb zwei andere Experimente sehr geeignet.

Bei der einen Katze (Va) konnte die Thyreoidea samt den beiden inneren Epithelkörpern entfernt werden, so daß das Tier nur mehr beide äußere Epithelkörperchen samt einer äußerst geringen Menge von Schilddrüsengewebe besaß. Bei der anderen Katze Vb lagen die Verhältnisse noch günstiger. Dieses Tier wurde so operiert, daß nur mehr ein äußeres Epithelkörperchen ohne die geringste Spur von Schilddrüsengewebe übrig blieb. Beide Katzen lebten viele Wochen lang und zeigten, abgesehen von Apathie und Abmagerung, keinerlei krankhafte

Erscheinungen. Nach späterer Exstirpation des einen resp. der beiden Epithelkörperchen entwickelte sich dann bei beiden Tieren eine akute tödliche Tetanie. Das bei der Katze Vb vorgenommene Experiment kann als ein nach jeder Richtung hin einwandfreies gelten. Bezüglich der Katze beweisen mithin die angeführten Versuche folgendes: Die der 4 Epithelkörpercheu beraubte Katze erliegt einer akuten tödlichen Tetanie; die schilddrüsenlose Katze bekommt keine Tetanie. Die bei der Entfernung der 4 Epithelkörper stattfindende Verletzung der Thyreoidea kann also nicht die Ursache der Tetanie abgeben. Alle diese Tatsachen sprechen für die Annahme, daß die akute Tetanie bei der Katze mit dem Ausfall der Epithelkörper zusammenhängt.

Ganz unentschieden fielen unsere Versuche an Kaninchen aus. Von einer großen Anzahl von Kaninchen, denen die Schilddrüse samt den 4 Epithelkörperchen entfernt worden war, gingen 3 plötzlich zu Grunde — möglicherweise in einem akuten Anfall von Tetanie. Die große Mehrzahl der Tiere zeigte aber bei monatelanger Beobachtungsdauer nicht die geringsten Zeichen von Tetanie. Unsere Versuche und viele in der Literatur angeführte Beobachtungen lehren, daß vorderhand ein sicheres Urteil über die Funktion der Epithelkörperchen beim Kaninchen noch nicht zu fällen ist. Manche Momente sprechen für die Annahme, daß hier Epithelkörperchen von unbekannter Lage eine Rolle spielen; möglicherweise kommt auch der Umstand, daß die Kaninchen Pflanzenfresser sind, in Betracht.

Erwähnt sei hier noch die Tatsache, daß Biedl[1]) in einer, nach Abschluß meiner Versuche erschienenen Arbeit auf Grund eigener, an Affen, Hunden, Katzen und Kaninchen ausgeführten experimentellen Untersuchungen die Tetanie mit dem Ausfall der Epithelkörperchen in Verbindung bringt.

Faßt man die Versuchsergebnisse der verschiedenen Autoren und die meinigen zusammen, so läßt sich sagen: Die Versuche an Katzen und Hunden sprechen in zuverlässiger Weise, die an Affen mit einiger Wahrscheinlichkeit für einen Zusammenhang der Tetanie mit dem Epithelkörperausfall; hingegen zeigen Versuche an Kaninchen undeutliche Bilder. Lassen insofern die Tierversuche einen ungelösten Problemrest, so spricht meine Beweisführung an der Thyreoaplasie des Menschen dagegen in einwandfreier Weise für einen Zusammenhang zwischen Tetanie und Epithelkörperausfall.

Die Beziehungen der Tetania strumipriva zu den Epithelkörperchen.

Eine weitere Frage, die unser Interesse in hohem Grade in Anspruch nehmen wird, ist folgende: Was lehren die Erfahrungen an

1) Innere Sekretion. Wien. Klinik, Okt.-Nov.-Heft, No. 10/11, 1903.

strumektomierten Menschen hinsichtlich der Beziehungen der Schilddrüse und der Epithelkörperchen zu den bei diesen Individuen beobachteten Ausfallserscheinungen? Wir wollen hier in ganz voraussetzungsloser Weise vorgehen und die ganze, uns zur Verfügung stehende Literatur nach dieser Richtung hin sichten. Ein solcher Versuch erscheint jetzt vollkommen berechtigt, da postoperative Kachexie und Tetanie wegen Vermeidung der Totalexstirpation immer seltener werden; sie gehören schon mehr der Geschichte der Medizin an.

Wir tun gut, zu unterscheiden zwischen Beobachtungen von totaler und partieller Strumektomie.

I. Beobachtungen von totaler Strumektomie.

Diese Beobachtungen sind für unseren Zweck vollkommen unbrauchbar. Sie entstammen einer Zeit, wo die Kenntnis der Epithelkörperchen noch fehlte, wo also selbst die genauesten Obduktionsbefunde und Krankheitsgeschichten uns nichts über das Verhalten der Epithelkörper zu verraten hätten. Wir können also davon absehen.

Eine genauere Besprechung verdienen die Fälle von sogenanntem Zungenkropf, die zum Teil wenigstens den totalen Strumektomien zuzurechnen sind.

II. Strumektomien an Zungenkröpfen.

Der Zungenkropf entsteht an der Zungenwurzel aus der mittleren Schilddrüsenanlage — als accessorische Schilddrüse der Zungenwurzel, die zu einer Struma hypertrophiert. Die Vergrößerung ihres Volumens führt manchmal zu Verengerungen des Racheneinganges und erfordert chirurgische Hilfe. Sichtet man alle bekannt gewordenen Beobachtungen von exstirpierten Zungenkröpfen, so ergeben sich folgende interessante Tatsachen. In keinem einzigen Falle wurde Tetanie beobachtet; hingegen entwickelte sich in 4 Beobachtungen [Seldowitsch [1]), von Chamisso [2]), Benjamins [3]), Goris [4])] im Anschluß an die Exstirpation der Zungenstruma ein typisches Myxödem. Durch direkte Inspektion der Halsorgane konnte in den Fällen von Chamisso und Benjamins das Fehlen der Thyreoidea an normaler Stelle konstatiert werden. In diesen Beobachtungen bildete also höchst wahrscheinlich die Zungenstruma das einzige Schilddrüsengewebe des Organismus, indem die aus der mittleren Anlage hervorgegangene Schilddrüse den Descensus nicht vorgenommen hatte. Wie dem auch sei, so viel steht fest, daß in allen 4 Beobachtungen nach der Exstirpation der Zungenstruma zu wenig

1) Centralbl. f. Chirurgie, 1897, No. 17.
2) Klin. Beiträge z. Chirurgie von Bruns, Bd. 17, 1897.
3) Zieglers Beiträge z. path. Anat., Bd. 31, 1902.
4) Bulletin de l'Académie Royale de méd. de Belgique, 1902, No. 41.

funktionstüchtiges Schilddrüsengewebe vorhanden war. Weshalb blieben aber diese Patienten von der Tetanie verschont?

Dieser Umstand erklärt sich in einfacher Weise, wenn man in Erwägung zieht, daß die Epithelkörperchen, die der 3. und 4. Kiementasche entstammen, bei der Entfernung eines an der Zungenwurzel gelegenen Zungenkropfes durch die Operation nicht lädiert werden konnten. Denn sie lagen unterhalb der Zungenwurzelgegend in der Schilddrüsenregion. Das Fehlen der Tetanie bei der Strumektomie des Zungenkropfes ist also meiner Ansicht nach ein wichtiges unterstützendes Moment für die Annahme von Beziehungen zwischen Tetania strumipriva und Epithelkörperchen.

III. Beobachtungen von partieller Strumektomie.

Was die partielle Strumektomie anbelangt, so sind selbstverständlich hier nur jene Beobachtungen verwendbar, in denen halbwegs genaue Angaben über die Lage und Ausdehnung der exstirpierten Teile des Kropfes vorliegen. Denn nur solche Fälle erlauben für die Schilddrüse und die Epithelkörperchen bemerkenswerte Schlußfolgerungen. Stellt man alle diese Beobachtungen geordnet nach der Lage und der Ausdehnung der exstirpierten bezw. zurückgebliebenen Kropfteile zusammen, so ergibt sich eine sehr auffallende Tatsache. Die Mehrzahl der hierher gehörigen Fälle betrifft nämlich Strumektomien, in denen der Isthmus oder der obere Teil eines Seitenlappens bei der Operation verschont blieben.

a) Beobachtungen von Tetanie nach Exstirpation beider Seitenlappen der Schilddrüse.

1. Beobachtung von Szuman [1]).

22-jähr. Patientin, bei der die ganze Schilddrüse mit Ausnahme des nach dem Kehlkopf zu vorgeschobenen, schmalen mittleren Lappens exstirpiert wurde. Im rechten Seitenlappen fand sich ein harter Knoten, der mikroskopisch nicht näher untersucht wurde. Am 4. Tage nach der Operation trat plötzlich ein tetanischer Anfall auf, der sich in den nächsten Tagen wiederholte. Dann Ruhepause durch $3^1/_2$ Wochen. 1 resp. 2 und 4 Monate post operationem neuerliche Anfälle, die in der Folgezeit (durch 1 Jahr) cessierten.

2. Beobachtung von J. Hoffmann [2]) [auch zitiert bei Hochgesand [3])].

25-jähr. Wagnersfrau, die mit 15 Jahren in beiden Vorderarmen und Händen wiederholt krampfartige Schmerzen gehabt hatte. Letztere verschwanden nach einigen Wochen ohne ärztliche Behandlung und kamen nicht wieder. Die stupide Pat. hat eine Struma, die ihr Schluckbeschwerden und Atemnot bereitet.

13. Mai 1887 Exstirpation des Kropfes durch Geheimrat Czerny, wobei ein ungefähr walnußgroßes Stück des Mittellappens zurückgelassen wird.

1) Centralbl. f. Chir., 1884, p. 29.
2) Dtsch. Archiv f. klin. Med., Bd. 43, 1888, p. 80.
3) Bruns' Beiträge zur klin. Chir., Bd. 6, 1890, p. 672.

Vom 15. Mai ab sich häufig wiederholende tetanische Anfälle. Am 22. und 28. Mai epileptische Anfälle. Dann wird Pat. auf eigenen Wunsch entlassen.

3. Beobachtung von TURETTA [1]).

Exstirpation einer Struma, bei der ein Teil des Mittellappens zurückgelassen wurde. Am 5. Tage nach der Operation treten tetanische Krampfanfälle auf, die am 8. Tage zum Exitus letalis führen.

4. Beobachtung von v. CZYHLARZ [2]).

35-jähr. Köchin beobachtete während ihrer zweiten Gravidität eine Vergrößerung ihres schon von Jugend auf bestehenden Kropfes, der ihr Atembeschwerden verursachte. Am 12. Nov. 1901 wurde von Hofrat v. MOSETIG die Strumektomie ausgeführt, wobei beide Seitenlappen entfernt und der Mittellappen zurückgelassen wurde. Am 14. Nov. charakteristische, tetanische Krämpfe. Schilddrüsentabletten brachten keine Besserung.

5) Beobachtung von v. EISELSBERG [3]).

24-jähr. Schuhmacher mit einem mächtigen Kropf. Bei der Strumektomie wurden beide Kropfhälften exstirpiert, so daß nur mehr ein kaum taubeneigroßes Stück, entsprechend dem Isthmus, zurückblieb.

Am 3. Tage traten tetanische Krämpfe auf; am 17. Tage war die Tetanie in ihrem ganzen Symptomenkomplex ausgebildet. Die Anfälle stellten sich im Laufe des folgenden Jahres 2—3mal wöchentlich ein. Ausfall der Haare und Nägel. 1 Jahr nach der Strumektomie mußte sich der Patient einer Staroperation unterziehen. 2 Jahre nach der Strumektomie ist noch CHVOSTEKSches und TROUSSEAUSches Phänomen nachzuweisen; selten zeigen sich leichte tetanische Anfälle.

6. Beobachtung von v. EISELSBERG [4]).

54-jähr. Patientin mit Schilddrüsencarcinom. Bei der Strumektomie war ein walnußgroßes Stück des Carcinoms am Isthmus zurückgeblieben. Die Patientin erkrankte 5 Tage nach der Operation an Glottiskrämpfen und ging am 16. Operationstage unter den Erscheinungen einer schweren Tetanie zu Grunde.

Die im vorigen Jahre mitgeteilte Beobachtung von F. C. MADDEN [5]), die ein 12-jähr. Mädchen betraf, dem angeblich eine große Struma bis auf ein walnußgroßes Stück am Isthmus exstirpiert wurde, sei der Vollständigkeit halber hier erwähnt. Die Patientin starb an Tetanie, doch ist die Krankheitsgeschichte ganz unzuverlässig, da bei der Obduktion keine Spur von der Thyreoidea auffindbar war.

b) Beobachtungen von Tetanie nach partieller Strumektomie, wobei vornehmlich der obere Teil einer Schilddrüsenhälfte verschont wurde.

1. Beobachtung von WESTPHAL [6]).

Eine Patientin mit Struma wurde im Jahre 1895 vom Chirurgen

---

1) Riforma med., 1891.

2) Wiener klin. Wochenschr., 1902, No. 2.

3) Weitere Beiträge zur Lehre von den Folgezuständen der Kropfoperationen. Beiträge zur Chirurgie. Festschrift, gewidmet TH. BILLROTH. Stuttgart, Ferd. Enke, 1892, Gruppe IIb, Fall 3, p. 380.

4) Wiener klin. Wochenschr., 1892, No. 5 u. 6.

5) Lancet, 20 Juni 1903.

6) Berl. klin. Wochenschr., 1901, No. 33, p. 849.

Prof. Hahn in Berlin operiert. Es wurde die ganze colloide Struma bis auf zwei Teile entfernt. Ein haselnußgroßes Stück vor der Trachea und ein pflaumengroßes an den oberen Thyreoidealgefäßen wurden zurückgelassen.

Am 2. Tag typische Tetanie, die sich in der Folgezeit öfters wiederholt. Nach $^1/_2$ Jahre epileptiforme Anfälle. Doppelseitige Katarakt. Behandlung mit Thyreojodin Baumann, worauf Besserung der tetanischen und epileptiformen Anfälle eintritt.

2. Beobachtung von v. Eiselsberg [1]).

44-jähr. Spenglermeister. Bei der Strumektomie wurde die rechte Kropfhälfte mit Ausnahme eines etwa walnußgroßen Stückes entsprechend dem Isthmus vollkommen entfernt. Die linke Kropfhälfte wurde bis auf ein kaum wallnußgroßes Stück, das am oberen Pol, entsprechend der Eintrittsstelle der Arteria thyreoidea superior lag, exstirpiert.

Am 2. Tage Tetanie, die nach 7-tägigem Bestande vollkommen verschwindet.

3. Beobachtung von v. Eiselsberg [2]).

16-jähr. Patient mit einer seit $1^1/_2$ Jahren wachsenden Struma. Die ganze Struma wurde bis auf ein hühnereigroßes Stück am rechten oberen Pole exstirpiert.

Am 4. Tage stellten sich die ersten Zeichen der Tetanie ein, die sich rasch zu schweren tetanischen Anfällen steigerten. In nahezu unveränderter Weise hielten die tonischen Krämpfe 4 Tage an, bis sich am 9. Operationstage eine deutliche Besserung bemerkbar machte. Am Ende der 2. Woche verschwanden die Krämpfe für immer.

4. Beobachtung von v. Eiselsberg [3]).

16-jähr. Patientin, der eine sehr gefäßreiche Struma bis auf ein kaum walnußgroßes Stück, entsprechend dem rechten oberen Pole exstirpiert wurde.

Am 3. Tage tetanische Krampfanfälle, die in den folgenden Tagen exacerbierten und sich erst zu Beginn des 3. Monats besserten. Am Ende des 3. Monats kehrte Patientin in ihre Heimat zurück, wo sie öfters bei kalter Witterung von tetanischen Anfällen heimgesucht wurde. 1 Jahr nach der Strumektomie änderte sich der Charakter der Anfälle, indem sie mit Bewußtlosigkeit verbunden waren. Allmählich verloren sich die Krämpfe.

c) Beobachtungen von Tetanie nach Exstirpation bestimmter Teile der Struma.

1. Beobachtung von Meinert [4]).

35-jähr. Fabrikantensgattin, die sich im 4. Schwangerschaftsmonat befindet, klagt seit einigen Wochen über Anfälle von Atemnot, die von der wachsenden Struma herrühren. Exstirpation der rechten, mannsfaustgroßen Hälfte des Kropfes (Mai 1890). 3 Tage nach der Operation Tetanie, die nach 14 Tagen verschwindet und später andeutungsweise wieder auftritt. Oktober 1890 normaler Partus. Ein Jahr später (Dezember 1891) wird die neuerlich gravide Pat. im 8. Schwangerschaftsmonat von einer schweren Tetanie befallen. Künstliche Frühgeburt. Die Tetanie dauert in der Folgezeit an; Schilddrüsentabletten bringen Besserung.

---

1) Festschrift, gewidmet Th. Billroth, Gruppe IIb, Fall 1, p. 377.
2) Festschrift, gewidmet Th. Billroth, Gruppe IIb, Fall 2, p. 378.
3) Festschrift, gewidmet Th. Billroth, Gruppe IIb, Fall 4, p. 381.
4) Archiv f. Gynäkol., Bd. 55, 1898, p. 446.

2. Beobachtung von KUMMER [1]).

Exstirpation der rechten Strumahälfte, während die sehr kleine linke und der Processus pyramidalis zurückgelassen wurden. Tetanie. Nach 1 Jahre beginnt mit der Zunahme des Kropfrestes die Tetanie zu verschwinden.

3. Beobachtung von v. EISELSBERG [2]).

34-jähr. Patientin, der ein gänseeigroßer Tumor der rechten Schilddrüse exstirpiert wird.

Am 3. Tage Tetanie, die in leichtem Grade noch 9 Tage lang anhielt. Dann trat vollkommenes Wohlbefinden ein.

4. Beobachtung von SCHILLING [3]).

16-jähr. Knabe, dem der linke und mittlere Schilddrüsenlappen herausgenommen wurde; der rechte hühnereigroße Lappen blieb intakt. Während 4 Monaten Wohlbefinden. Dann Zunahme und Verhärtung der rechten Kropfhälfte, wobei plötzlich Tetanie auftrat, die nach 8 Tagen verschwand.

5. Beobachtung von BRUNS [4]) [auch von BERGEAT [5]) beschrieben].

Junges Mädchen mit einer faustgroßen Struma, die sich aus zahlreichen Knoten und Cysten zusammensetzt. 18 Knoten und Cysten werden exstirpiert. 14 Tage nach der Operation tritt plötzlich Trismus und ein tetanischer Krampf auf, der nach 4 Tagen tödlich endet. Bei der Sektion zeigt es sich, daß vom rechten Schilddrüsenlappen noch kleine, zerstreute Reste in Form kleiner Knötchen zurückgeblieben waren.

6. Beobachtung von v. EISELSBERG [6]).

20-jähr. Pat. mit einer seit 2 Jahren sich rasch vergrößernden Struma. Seit 1 Jahre spontane, insbesondere bei kalter Witterung auftretende tetanische Krämpfe.

Auf operativem Wege wurde ein kindskopfgroßer, vom Isthmus ausgehender Tumor exstirpiert, so daß beide ziemlich kleinen Schilddrüsenlappen unversehrt zurückblieben. Am Tage nach der Operation ziehende Schmerzen im Gesichte sowie blitzartiges Zucken im Facialisgebiet. Schon am nächsten Tage waren die spontanen Krämpfe verschwunden.

Das Facialisphänomen war noch $^5/_4$ Jahren post operationem auslösbar.

d) Beobachtungen von partieller Strumektomie ohne Tetanie.

1. Beobachtung von HIGGUET [7]).

36-jähr. Frau, bei der eine Struma exstirpiert wurde; nur ein daumendicker Lappen, der zwischen Trachea und Oesophagus eindrang, blieb erhalten. Keine Tetanie.

Diese Zusammenstellung umfaßt alle in der Literatur enthaltenen Beobachtungen von partieller Strumektomie, in denen nähere Angaben

---

1) Revue méd. de la Suisse rom., 1898.
2) Festschrift, gewidmet TH. BILLROTH, Gruppe III, p. 383.
3) Münch. med. Wochenschr., 1899, No. 8.
4) BRUNS' Beitr. z. klin. Chir., Bd. 3.
5) BRUNS' Beitr. z. klin. Chir., Bd. 15, 1896, p. 692. Beob. 87.
6) Festschrift gewidmet Th. BILLROTH, Gruppe IV, p. 384.
7) Bullet. de l'Acad. roy. de méd. de Belgique, Bd. 17, 1883.

über die Lage und Größe der entfernten Strumaanteile mitgeteilt werden.

Die erste Gruppe vereinigt 6 Beobachtungen, bei denen nach Herausnahme beider Seitenlappen trotz Zurücklassung des Isthmus Tetanie auftrat. Während die ersten 5 Krankheitsgeschichten hinsichtlich aller in Betracht kommenden Momente ganz einwandfrei erscheinen, erfordert die Beobachtung 6. von v. EISELSBERG eine kurze Besprechung. Es handelte sich hier um ein Carcinom der Schilddrüse und der zurückgelassene Mittellappen war, wie die nachfolgende Untersuchung lehrte, von Carcinommassen durchsetzt. Hier liegt also der Einwand nahe, daß der zurückgebliebene carcinomatöse Mittellappen zu wenig normales Schilddrüsengewebe enthielt und deshalb den Patienten vor der Tetanie nicht zu schützen vermochte. Demgegenüber muß aber auf die Tatsache verwiesen werden, daß auch bösartige Neubildungen der Schilddrüse die Funktion des Organs zu übernehmen im stande sind. Es erscheint mithin die Beobachtung 6. für unsere Zwecke vollkommen verwertbar.

Dieser ersten Gruppe reiht sich unmittelbar die zweite an, die 3 von v. EISELSBERG mitgeteilte Beobachtungen und den Fall von WESTPHAL enthält. In den beiden ersten Krankheitsgeschichten handelt es sich um Kranke, bei denen der Isthmus und ein kaum walnußgroßes Stück des oberen Poles eines Seitenlappens erhalten blieb, während in den beiden anderen Beobachtungen nur der oberste Teil eines Seitenlappens zurückgelassen wurde.

Diesen beiden ersten Gruppen steht die dritte mit 6 Beobachtungen gegenüber. Hier entwickelte sich die Tetanie im Anschluß an partielle Strumektomie, bei der zum mindesten ein Seitenlappen verschont blieb. Die ersten 3 Beobachtungen, in denen nur die rechte Kropfhälfte entfernt wurde, lassen keinen Zweifel über ihre Verläßlichkeit aufkommen. In dem Falle von MEINERT tritt die Gravidität als ein die Tetanie begünstigendes Moment hinzu. Dagegen halten die Beobachtungen 4, 5 und 6 einer schärferen Kritik nicht stand. In der Beobachtung 4 von SCHILLING wurde die Tetanie nach der Herausnahme des linken und mittleren Kropfanteiles beobachtet; doch trat sie erst 4 Monate nach der Operation, während welcher Zeit sich der Patient recht wohl gefühlt hatte, auf und verschwand nach achttägiger Dauer. Da die ersten Zeichen der Tetanie sich erst 4 Monate nach der Operation bemerkbar machten, kann hier bei Berücksichtigung des Umstandes, daß die Tetania strumipriva stets in den ersten Wochen (meist schon in den ersten Tagen) nach der Strumektomie auftritt, ein unmittelbarer Zusammenhang zwischen Strumektomie und Tetanie ausgeschlossen werden. Es erscheint mir, indem ich vorgreife, die Annahme am wahrscheinlichsten, daß die in der Krankheitsgeschichte hervorgehobene Zunahme des Kropfrestes zu einer Läsion der Epithelkörperchen geführt und die Tetanie, die ohnehin nur vorübergehender Natur war, hervor-

gerufen habe. Jedenfalls ist dieser Fall für unsere Zwecke nicht zu verwerten.

Was die Beobachtung 5 anbelangt, so handelte es sich um die seltenere Form einer aus zahlreichen Knoten und Cysten bestehenden, unregelmäßigen Struma, bei der 18 Knoten und Cysten entfernt und zerstreute, der rechten Kropfhälfte angehörende Knötchen zurückgelassen wurden. Man ist nicht im stande, aus diesen Angaben zu beurteilen, inwieweit das Epithelkörpergewebe bei der Operation exstirpiert worden war. Auch diese Beobachtung ist daher auszuschließen.

In der Beobachtung 6 von v. Eiselsberg handelte es sich um ein kropfiges Individuum, das gerade in der Zeit vor der Strumektomie an spontanen tetanischen Krampfanfällen gelitten hatte. Diese Tetanie läßt, wie aus meinen, weiter unten angeführten Auseinandersetzungen hervorgeht, auf eine durch den Kropf bedingte Störung der Epithelkörperchen schließen. Die Strumektomie betraf also in dem vorliegenden Falle ein Individuum mit kranken Epithelkörperchen, weshalb die Entscheidung unmöglich ist, inwieweit der leichte, nur am Tage nach der Operation aufgetretene Facialiskrampf unmittelbar mit der Operation zusammenhänge. Es gehört demnach auch diese Beobachtung zu den für unsere Zwecke unbrauchbaren.

Schaltet man alle zweifelhaften Beobachtungen aus, so ergibt sich folgendes:

Unter 13 Beobachtungen von Tetanie nach partieller Strumektomie sind

6 Beobachtungen mit Exstirpation beider Seitenlappen (= 46 Proz.)

4 Beobachtungen mit Zurücklassung des obersten Teiles eines Seitenlappens (= 31 Proz.) und

3 Beobachtungen mit Exstirpation eines Seitenlappens und des Isthmus (= 23 Proz.).

Wenn man sich vor Augen hält, daß die Epithelkörperchen beim Menschen den Seitenlappen der Schilddrüse anliegen, so ergibt sich, trotzdem bei der strumösen Entartung der Thyreoidea die Epithelkörperchen ihre Lagebeziehungen zur Schilddrüse ändern, daß bei der Entfernung beider Seitenlappen die wahrscheinlichste Aussicht auf Mitentfernung oder Läsion der Epithelkörperchen besteht. Denn selbst bei der Annahme hochgradiger, durch einseitiges Wachstum von Kropfknoten bedingter Lageveränderungen der Epithelkörperchen[1]) erscheint es sehr unwahrscheinlich, daß sie innerhalb des Isthmus zu liegen kommen.

Berücksichtigt man ferner die Tatsache, daß die Epithelkörperchen meist an der unteren Hälfte des Seitenlappens in der Nähe der

1) Zukünftiger Forschung bleibt es vorbehalten, diese Verhältnisse einem genauen Studium zu unterziehen.

Eintrittsstelle der Arteria thyreoidea inferior ihren Sitz haben, so erscheint, selbst bei Berücksichtigung von Lageveränderungen in der Struma, die Annahme sehr wahrscheinlich, daß die oberen, der Eintrittsstelle der Arteria thyreoidea superior zugewendeten Teile des Seitenlappens keine Epithelkörperchen enthalten. Die größte Gefahr einer Mitentfernung oder Verletzung der Epithelkörperchen ist also in jenen Beobachtungen von partieller Strumektomie vorhanden, in denen die unteren Partien der Seitenlappen exstirpiert wurden und der Isthmus oder die oberen Teile der Seitenlappen verschont blieben. Prüft man von diesem Standpunkte aus die oben angeführten 13 Krankheitsgeschichten, so geht die bemerkenswerte Tatsache hervor, daß die Beobachtungen mit Verschonung des Isthmus oder der oberen Teile eines Seitenlappens in hervorragendem Maße überwiegen. Es stellen mithin unter den Beobachtungen von Tetanie nach partieller Strumektomie jene Krankheitsfälle das Hauptkontingent, bei denen die Aussicht auf Exstirpation oder Läsion der Epithelkörperchen am größten war.

6 Beobachtungen mit Verschonung des Isthmus = 46 Proz.
4 Beobachtungen mit Verschonung des oberen Teiles eines Seitenlappens = 31 Proz.
10 Beobachtungen. Zusammen = 77 Proz.

Gegen eine solche Deutung kann indessen der Einwurf erhoben werden, daß der zurückgelassene Mittellappen bezw. der obere Teil des Seitenlappens wegen ihres geringen Volumens die Schilddrüsenfunktion nicht mehr vollkommen ausfüllen und deshalb das Auftreten der Tetanie nicht verhindern können.

Demgegenüber läßt sich auf folgendes verweisen: Die objektive Prüfung der Verhältnisse verlangt unter allen Umständen eine isolierte Betrachtung und Besprechung der Schilddrüse und der Epithelkörperchen als zweier histologisch verschieden gebauter Organe. Deshalb leuchtet ein, daß alle bisher vorgenommenen Messungen und Wägungen zur Bestimmung des geringsten zum Leben und zur Verhütung der Ausfallserscheinungen notwendigen Drüsenquantums jeden Wert verlieren, da bei ihnen zwischen Schilddrüse und Epithelkörperchen nicht unterschieden wurde. Alle diese experimentellen und pathologisch-anatomischen Untersuchungen bedürfen einer erneuten Bearbeitung.

Einige Versuche, die ich bisher angestellt habe, lieferten folgende Ergebnisse: Bei dem oben erwähnten Affen, der mit einem kleinen Schilddrüsenrest lebte und die Erscheinungen der Kachexie wieder verloren hatte, fand ich, daß die zurückgebliebene Schilddrüse 0,05 g wog.

In einem zweiten Falle zeigte ein erwachsener Affe, der neben einem inneren Epithelkörperchen noch einen kleinen Schilddrüsenrest zurückbehalten hatte, überhaupt keine Ausfallserscheinungen. Der kleine Schilddrüsenrest wog 0,06 g. Diese beiden Versuche lehren, daß er-

wachsene Affen mit Schilddrüsenanteilen die 0,05, bezw. 0,06 g wiegen, ohne Ausfallserscheinungen leben können. Hieraus ergibt sich als Mittelwert 0,055 g.

Die Schilddrüsen von 4 ungefähr gleich großen erwachsenen Makaken wogen nach Entfernung der äußeren Epithelkörperchen:

0,45
0,5
0,35
0,55
1,85 : 4 = 0,46 g im Mittel.

Die inneren, äußerst kleinen Epithelkörperchen, deren Entfernung ohne Verletzung der Thyreoidea unmöglich ist, blieben zurück, bildeten aber in der Tat einen sehr geringen Bruchteil des ganzen Organs, so daß man sie vernachlässigen kann. Wenn man bedenkt, daß eine Affenschilddrüse im Durchschnitt 0,46 g wiegt (0,35—0,55 g) und die beiden Affen mit Schilddrüsenresten von 0,05—0,06 g, im Mittel 0,055 g lebten, so ergibt sich die Tatsache, daß erwachsene Affen im Durchschnitt mit $^1/_8$—$^1/_9$ ihrer Schilddrüse leben und sich vor Ausfallserscheinungen bewahren.

Messungen, die ich in Bezug auf das Gewicht des Mittellappens und der Seitenlappen der menschlichen Schilddrüse ausführte, ergaben, daß der Isthmus dem Gewichte nach $^1/_4$—$^1/_6$ der ganzen Schilddrüse beträgt. Die oberen Anteile des Seitenlappens, die bei der Strumektomie zurückblieben, hatten ungefähr die gleiche Größe wie der Isthmus.

Da die funktionelle Uebereinstimmung zwischen menschlicher und tierischer Schilddrüse eine Uebertragung der Versuchsergebnisse vom Tier auf den Menschen gestattet', so geht aus meinen Auseinandersetzungen hervor, daß im Isthmus (bezw. in dem oberen Anteile des Seitenlappens) des Menschen für gewöhnlich noch genügend Schilddrüsengewebe vorhanden ist, um das betreffende Individuum vor den gefürchteten Ausfallserscheinungen zu bewahren. Der Einwand, den ich mir selbst gemacht habe, ist also nicht stichhaltig. Hieraus folgt, daß die Tatsache, derzufolge bei partieller Strumektomie am häufigsten Tetanie auftritt, wenn der Mittellappen oder der obere Teil eines Seitenlappens verschont war, in hohem Grade für eine Beziehung der menschlichen Epithelkörperchen zur Tetanie spricht.

Das Gegenstück zu diesen partiellen, von Tetanie begleiteten Strumektomien bildet die oben angeführte Beobachtung von Higguet, bei der die ganze Struma. mit Ausnahme eines daumendicken zwischen Luft- und Speiseröhre eindringenden Lappens entfernt wurde. Trotzdem kam es zu keiner Tetanie. Der Grund hierfür ist in der Lage des zurück-

gelassenen Schilddrüsenanteiles zu suchen, der sicherlich noch Epithelkörpergewebe enthielt. Denn am häufigsten liegen die Epithelkörperchen an der medialen Seite des Seitenlappens, der Luft- und Speiseröhre zugewendet.

Fasse ich meine Beobachtungen bezüglich der Funktion der menschlichen Epithelkörperchen zusammen, so gelange ich zu folgendem Ergebnisse: Das Fehlen der Tetanie bei der Thyreoaplasie spricht in vollkommen einwandfreier Weise für den Zusammenhang zwischen Epithelkörperausfall und Tetanie. Das Fehlen der Tetanie nach Exstirpation von Zungenkröpfen und das relativ häufige Auftreten der Tetanie bei Schonung des Mittellappens oder des oberen Teiles eines Seitenlappens sind wichtige unterstützende Momente für eine solche Annahme.

Ueber die Art der Schädigung der Epithelkörperchen bei der Tetania strumipriva.

Steht mithin die Tatsache fest, daß die Tetania strumipriva auf den Wegfall der Epithelkörperchen zurückzuführen sei, so ergibt sich jetzt die insbesondere in medizinischer und chirurgischer Beziehung wichtige Frage, in welcher Art und Weise die Schädigung der Epithelkörperchen zu stande komme und inwieweit verschiedene Momente, wie z. B. das Operationsverfahren, lokale Einflüsse u. s. w. das Auftreten bezw. Fehlen der Tetanie bedingen. Meines Erachtens bietet sich gerade hier die günstige Gelegenheit dar, zu zeigen, welch großen Fortschritt die Annahme einer getrennten Funktion der Schilddrüse und der Epithelkörperchen bedeutet, indem sie eine einfache Deutung mancher, früher rätselhaften Tatsache gestattet.

Vorerst einige Bemerkungen über die Lage und Zahl der menschlichen Epithelkörperchen. Die Epithelkörperchen des Menschen liegen der hinteren Fläche der Schilddrüse unmittelbar an, meist an der medialen Kante des Seitenlappens, der Speise- und Luftröhre zugewendet. Sie sind — soweit die Angaben fremder Autoren und meine eigenen Untersuchungen lehren — in der großen Mehrzahl der Fälle an der unteren Hälfte der Seitenlappen auffindbar, wo sie sich durch ihren gelblichbraunen oder gelblichweißen Farbenton von dem rotbraunen Schilddrüsengewebe abheben. Zur leichteren Orientierung tut man am besten, den Verlauf der Arteria thyreoidea inferior zu verfolgen. Sie spaltet sich in der Nähe der Schilddrüse in einen oberen und unteren Ast, und an der Eintrittsstelle dieser beiden Aeste in die Schilddrüse hat man — worauf Benjamins besonders hingewiesen hat — häufig Gelegenheit, jederseits 2 Epithelkörperchen festzustellen. Das eine liegt höher (seltener sogar in der oberen Schilddrüsenhälfte) und

ist durch Bindegewebe mit der Schilddrüse verbunden; das untere wird manchmal losgelöst von der Schilddrüse in einiger Entfernung von ihrem kaudalen Pole nahe dem Oesophagus aufgefunden.

Was die Zahl anbelangt, so stimmen die in der Literatur enthaltenen Angaben nur in den Hauptpunkten miteinander überein; die Klärung vieler Fragen bleibt noch der zukünftigen Forschung vorbehalten. SANDSTRÖM[1]), der Entdecker der Epithelkörperchen, fand in der überwiegenden Zahl der Fälle auf jeder Seite zwei Epithelkörperchen; selten war jederseits eine Drüse, 2mal überhaupt nur eine Drüse festzustellen. Andere Beobachter wie z. B. SCHREIBER[2]), BENJAMINS[3]) bestätigten im großen ganzen diese Angaben. SCHREIBER sah in einzelnen Fällen auf einer Seite 3 und auf der anderen Seite 1 Epithelkörperchen. ERDHEIM beobachtete in den oben angeführten Fällen von Thyreoaplasie 4 resp. 8 accessorische Epithelkörperchen; es ist die Möglichkeit vorhanden, daß die Entwickelungsanomalie der Schilddrüse zum Teil mit diesem Befund von accessorischen Epithelkörperchen zusammenhängt. ZUCKERKANDL beschrieb in einem Falle 8 Epithelkörperchen. Berücksichtigt man die zum Teil verschiedenen Angaben, die auf eine nicht seltene Variationsfähigkeit schließen lassen, so ist es einleuchtend, daß hier noch manche Frage zu lösen ist.

Nach diesen anatomischen Angaben ist es am besten, vorerst die obengenannten Beobachtungen von Tetanie nach partieller Strumektomie einer näheren Betrachtung zu unterziehen (vergl. Tabelle I).

Des Vergleichs halber seien dann alle jene Fälle von Tetanie nach lokaler Strumektomie beigefügt, die v. EISELSBERG[4]) in seiner Monographie über die „Tetanie" anführt (vergl. Tabelle II).

Die der partiellen und totalen Strumektomie folgende Tetanie besitzt, wie aus diesen beiden Tabellen hervorgeht, das übereinstimmende Merkmal, daß sie fast stets in der ersten Woche nach der Entfernung des Kropfes auftritt; meist zeigt sie sich am 2.—5. Tage nach der Operation. Die Beobachtung von SCHILLING, in der sich die Tetaniesymptome erst nach längerer Zeit einstellten, ist entsprechend unseren früheren Ausführungen nicht mit der Exstirpation der Epithelkörper in Verbindung zu bringen.

Der Ausfall der Funktion der Epithelkörperchen kann bei der Strumektomie in zweierlei Weise zu stande kommen. Die eine Möglichkeit besteht darin, daß bei der Operation zu viel oder alles Epi-

---

1) Upsala läkareförenings förhandlingar, Bd. 15, 1880.

2) Beiträge zur Kenntnis der Entwickelung und des Baues der Glandulae parathyreoideae des Menschen. Inaug.-Diss. Königsberg, 1898.

3) ZIEGLERS Beiträge, Bd. 31, 1902.

4) Ueber Tetanie im Anschlusse an Kropfoperationen. Sammlung med. Schriften, herausgegeben von der Wiener klin. Wochenschr., Bd. 4, Wien (Alfred Hölder) 1890.

Tabelle I. Tetanie nach partieller Strumektomie.

Beobachtung von	Art der Operation	Auftreten der ersten Tetaniesymptome am	Dauer der Tetanie	Beobachtungsdauer des Kranken
a) 1. Szuman	Exstirpation beider Seitenlappen	4. Operationstag	4 Monate, dann Ruhe	1 Jahr
2. Hoffmann-Hochgesand	do.	3. „	15 Tage	15 Tage
3. Turetta	do.	5. „	Am 8. Tage Exitus	—
4. v. Czyhlarz	do.	3. „	?	?
5. v. Eiselsberg	do.	3. „	2 Jahre, spontane Besserung	2 Jahre
6. v. Eiselsberg	do.	6. „	Exitus a. 16. Krankheitstage	—
b) 1. Westphal	Verschong. d. Isthmus u. d. ob. Ant. ein. Seitenlappens	2. „	½ Jahr, dann Besserung (Thyreoidinbehandlung)	1½ Jahre
2. v. Eiselsberg	Verschonung des Isthmus und des oberen Teiles des l. Seitenlappens	2. „	Nach 7-tägigem Bestande verschwand die Tetanie	—
3. v. Eiselsberg	Verschonung des oberen Teiles des r. Seitenlappens	4. „	Nach 10-tägigem Bestande verschwanden die Anfälle	—
4. v. Eiselsberg	do.	3. „	1 Jahr lang hielten die Anfälle an und verloren sich dann allmählich	—
c) 1. Meinert	Exstirpation des r. Seitenlappens	4. „	14 Tage, dann Ruhe. 1 Jahr später während der Gravidität Tetanie	2 Jahre
2. Kummer	do.	—	1 Jahr	—
3. v. Eiselsberg	do.	3. Operationstag	Nach 9-tägigem Bestande verloren sich d. Anfälle f. immer	Mehrere Jahre
4. Schilling	Exstirpation des l. u. mittl. Lappens	nach 4 Monaten	8 Tage	—
5. Bruns	Exstirpation von 18 Knoten u. Cysten	14. Tage	Am 18. Tage Exitus	—
6. v. Eiselsberg	Exstirpation eines großen v. Isthmus ausgehenden Tumors	2. „	Die leichte Facialistetanie verschwand nach 1 Tage	¾ Jahre

thelkörpergewebe entfernt wurde. Blieb überhaupt kein Epithelkörpergewebe zurück, so ist es am wahrscheinlichsten, daß die durch den totalen Epithelkörperausfall hervorgerufene Tetanie in kurzer Zeit zum tödlichen Ausgange führte (akute Tetanie). Hierher wären etwa die Beobachtungen von Turetta und Bruns, so wie die Beobachtungen VI, VIII und XI von v. Eiselsberg zu zählen. Wurde hingegen ein

Tabelle II. Tetanie nach totaler Strumektomie.

		Alter Geschlecht	Auftreten der ersten Symptome am	Krankheitsverlauf
Beobachtung	I	17-jähr. Mädchen	2. Operationstag	Die Anfälle wiederholten sich 5mal und verschwanden. Nach 2 Jahren Exitus aus unbekannter Ursache
„	II	35-jähr. Frau	7. „	Nach 3maliger Wiederholung verschwanden sie
„	III	42-jähr. gravide Frau	1. „	Mehr als 9 Jahre lang tetanische Anfälle und Laryngospasmus, insbesondere b. kalter Witterung. Ausfall von Haaren und Nägel
„	IV	17-jähr. Mädchen	nach einigen Tagen	Langsames Abklingen innerhalb von 2 Jahren
„	V	12-jähr. Mädchen	6. Operationstag	Oefters tetanische Anfälle. Nach 3 Monaten Exitus
„	VI	18-jähr. Mädchen	2. „	Am 4. Operationstage Exitus
„	VII	39-jähr. Frau	10. „	Eiterung und Verjauchung der Wunde. Am 11. Tage Exitus
„	VIII	64-jähr. Frau	10. „	Leichte Zeichen von Tetanie. Am 18. Tage Exitus
„	IX	17-jähr. Mädchen	am 2. Tg. Prodromalerscheinungen, am 8. Tage typische Tetanie	Fast tägliche Wiederholung der Anfälle. Exitus im 7. Monat
„	X	23-jähr. Mädchen	am 1. Tage schwerer Anfall	Wiederholte schwere Anfälle. Exitus nach 3 Monaten.
„	XI	36-jähr. Mädchen	am 5. Tage schwerer Anfall	Exitus am 10. Tage
„	XII	32-jähr. Frau	2. Tag	Wiederholte schwere Anfälle. Nach 1 Monat Exitus.

so geringer Teil der Epithelkörperchen zurückgelassen, daß er zur Aufrechterhaltung der Funktion nicht ausreichte, so konnte sich der Krankheitsverlauf in zweierlei Art gestalten. Es blieb entweder die Insufficienz des restierenden Epithelkörpergewebes durch Wochen und Monate bestehen, so daß die Tetanie schließlich letal endete (subakute letale Tetanie). Die Beobachtung V von v. Eiselsberg würde diesen Typus repräsentieren. Andererseits konnten die tetanischen Anfälle nach längerem Bestande verschwinden, die Tetanie also in Heilung ausgehen. Zur Erklärung dieses Krankheitsverlaufes ist die Annahme am wahrscheinlichsten, daß das restierende Epithelkörpergewebe im Laufe der Zeit durch kompensatorische Hypertrophie — analog der kompensatorischen Hypertrophie der Schilddrüse — wieder sufficient wurde oder der Organismus sich den neugeschaffenen Verhältnissen auf einem noch unbekannten Wege accommodierte (subakute Tetanie mit Ausgang in Heilung). Die Beobachtung von Szuman und die Beobachtung II von v. Eiselsberg würde hier einzureihen sein.

Neben der Entfernung des Epithelkörpergewebes kommt aber noch ein anderes Moment in Betracht: die mechanische und anderweitige Schädigung der zurückgebliebenen Epithelkörperchen. Es handelt sich hierbei teils um direkte mechanische Läsion der Organe, wie sie bei Ausführung der Strumektomie durch unmittelbare Zerrung und Verletzung stattfinden kann, teils um eine, infolge Unterbindung der Gefäße auftretende Alteration des Epithelkörpergewebes. Ferner ist auch an die Möglichkeit zu denken, daß die zurückgebliebenen Epithelkörperchen durch Vereiterung der Operationswunde oder durch die rezidivierende Kropfgeschwulst in Mitleidenschaft gezogen werden. Eine unmittelbare mechanische Läsion wird zu leichteren tetanischen Anfällen führen, die nach kurzer Zeit für immer verschwinden, wie z. B. Beobachtung I und II von v. EISELSBERG. Die Annahme einer nicht unmittelbar mit der Operation zusammenhängenden Schädigung der Epithelkörper liegt in allen Beobachtungen nahe, wo erst die Vereiterung der durch die Strumektomie gesetzten Wunde zur Tetanie führte. So trat in der Beobachtung VII von v. EISELSBERG zuerst eine Vereiterung und Verjauchung der Operationswunde auf, zn der sich dann am 11. Operationstage ein tetanischer Anfall gesellte. Am folgenden Tage trat der Exitus ein.

Von großem Interesse ist die Schädigung der zurückgebliebenen Epithelkörperchen durch rezidivierende Kropfgeschwülste.

In der oben angeführten Beobachtung von SCHILLING kam es 4 Monate nach der partiellen Strumektomie zu einer 8 Tage währenden Tetanie. Berücksichtigt man die Angabe, daß sich zu dieser Zeit ein neuerliches Wachstum des restierenden Kropfes bemerkbar machte, so geht man nicht fehl, wenn man diese kurze Attacke der Tetanie mit einer durch den wachsenden Kropf bedingten Läsion der Epithelkörperchen in Verbindung bringt. In gleicher Weise erklärt sich auch die früher rätselhafte Tatsache, derzufolge Individuen erst viele Jahre nach der Totalexstirpation bei der Entwickelung eines Kropfrezidivs an tetanischen Anfällen erkrankten. Die Bildung des neuen Drüsenparenchyms hätte doch bei der Annahme eines Zusammenhanges zwischen Schilddrüse und Tetanie das Auftreten der Tetanie gerade verhindern sollen. WÖLFLER teilt zwei solche Beobachtungen mit. Beide Male[1]) entwickelt sich die Tetanie erst 4 Jahre nach der totalen Exstirpation der Struma „trotz“ ziemlich großer Rezidivgeschwülste. Die Deutung dieser Beobachtungen ergibt sich meiner Ansicht nach aus dem Umstande, daß der wachsende Kropf zu einer Schädigung der zurückgelassenen Epithelkörperchen führte. In derselben Weise erklären sich

1) WÖLFLER, Die chirurgische Behandlung des Kropfes, 3. Teil, Berlin 1891, p. 149, Fall Drechsler und Reger.

die tetanischen Krämpfe, die sich mitunter bei kropfigen Individuen mit dem rascheren Wachstum des Kropfes einstellen [z. B. in einer Beobachtung von v. EISELSBERG[1])]. Ueber die nähere Art der Läsion läßt sich folgendes vermuten. Am naheliegendsten ist die Annahme, daß der wachsende Kropf, sei es durch direkten Druck, sei es durch Zirkulationsstörungen, die Epithelkörper in Mitleidenschaft zieht. Außerdem kommt noch die Möglichkeit in Betracht, daß die Kropfrezidive als eine Schildrüsenerkrankung gemäß des von mir hervorgebobenen innigen Zusammenhanges der verschiedenen Blutdrüsen zu einer Störung der Funktion der Epithelkörperchen führe. Doch erscheint mir die letztere Möglichkeit unwahrscheinlich, da die Thyreoaplasie, bei der die Annahme einer mechanischen Läsion der Epithelkörperchen ganz wegfällt und nur das Moment einer Schilddrüsenerkrankung eine Rolle spielen kann, niemals von Tetanie begleitet wird.

Die Krankheitsgeschichten, die über das vollkommene Fehlen von Tetanie nach Totalexstirpation berichten, wären so zu deuten, daß hier die unteren Epithelkörperchen, losgelöst von der Thyreoidea, unterhalb des Kropfes lagen und deshalb bei der Operation verschont blieben (VASSALE). Doch ist man in Anbetracht der geringen pathologisch-anatomischen Kenntnisse vorderhand noch nicht im stande, diese Frage endgültig zu entscheiden.

Sicherlich kommen neben der Menge des zurückgebliebenen Epithelkörpergewebes noch andere Faktoren in Betracht. Von Interesse ist hier die Beobachtung III von v. EISELSBERG, wo durch mehr als 9 Jahre tetanische Anfälle, insbesondere bei kalter Witterung, auftraten. Es kann keinem Zweifel unterliegen, daß die Kranke noch Epithelkörpergewebe besaß, das sich unter gewissen Bedingungen als insufficient erwies. Auch bei Tieren, die ihrer Epithelkörper beraubt sind, löst oft die Kälte tetanische Krämpfe aus. In der Beobachtung von MEINERT wiederum verschwand die Tetanie nach 19 Tagen und trat 1 Jahr später während der Gravidität der Patientin auf. Hier bildete die Schwangerschaft das die Tetanie auslösende Moment — analog den an Tieren angestellten Beobachtungen [LANGE[2]), VASSALE[3]), eigene Beobachtung[4])].

Am Schlusse dieses Abschnittes bleibt noch die Frage zu erörtern, welche Vorsichtsmaßregeln der Chirurg entsprechend dem heutigen Stande unserer Kenntnisse bei der Ausführung einer Strumektomie zu beobachten hat. So viel steht vor allem fest, daß Schilddrüse und Epithelkörperchen zwei Organe sind, von denen ein jedes wegen seiner hohen funktionellen Bedeutung bei der Operation zum Teil zurückge-

1) Die Krankheiten der Schilddrüse, p. 145.
2) Zeitschr. f. Geburtsh. u. Gynäk., Bd. 40, 1899.
3) Archiv. Ital. de Biologie, T. 30, 1898.
4) Sitzungsberichte der Kaiserlichen Akademie der Wissenschaften in Wien. Mathem.-naturw. Klasse, 3. Abt., Bd. 113, 1904, p. 31.

lassen werden muß. Ueber das Volumen des zurückzubleibenden Anteiles werden zukünftige Beobachtungen erst genauere Aufschlüsse bringen. Betreffs der Epithelkörperchen sei auf ihre häufige Lage an der unteren Hälfte des Seitenlappens hingewiesen; dieser Umstand legt die Annahme nahe, daß die Entfernung des Mittellappens und der oberen Partien der Seitenlappen meist ohne nennenswerte Läsion der Epithelkörperchen von statten gehen wird. Alle sonstigen Einzelheiten werden erst durch detaillierte pathologisch-anatomische Studien festzustellen sein.

Ueber das häufigere Vorkommen der Cachexia strumipriva in Bern und der Tetania strumipriva in Wien.

Es ist kein Zufall, daß in der Berner Klinik die Cachexia strumipriva und in der Wiener BILLROTHschen Klinik die Tetania strumipriva zuerst beobachtet wurde. Denn die späteren Nachforschungen ergaben in der Tat, daß in der Berner Klinik das Myxödem und in der Wiener Klinik die Tetanie viel häufiger vorkamen. KOCHER[1]) berichtete im Jahre 1883 über 34 Totalexstirpationen, unter denen 24mal (= 70 Proz.) Kachexie festgestellt wurde. Bei fortdauernder Beobachtung konnte er, mit Ausnahme eines einzigen Falles, bei allen Totalexstirpierten Symptome der Kachexie feststellen, während Tetanie verhältnismäßig selten nachweisbar war. Auf der BILLROTHschen Klinik fanden WÖLFLER und v. EISELSBERG[2]) unter 52 Totalexstirpationen 12mal Tetanie (= 23 Proz.) und 11mal Kachexie (= 21 Proz.). Die Zahl der Beobachtungen von Kachexie ist hier — wie v. EISELSBERG ausführt — sicherlich zu niedrig angesetzt, da bezüglich 15 Fälle teils keine Nachricht einzuholen war, teils die kurze Beobachtungszeit kein abschließendes Urteil gestattete. Doch steht so viel fest, daß in Wien nie die Berner Zahl von fast 100 Proz. erreicht wurde.

Für diesen eigentümlichen Unterschied zwischen Bern und Wien versuchte WÖLFLER[3]) anläßlich der Besprechung des Wesens der strumipriven Tetanie und des Myxödems eine plausible Erklärung zu geben. Er ging nach der damals herrschenden Lehre von der Voraussetzung aus, daß postoperative Tetanie und Myxödem einer einheitlichen Ursache ihre Entstehung verdanken und deshalb das Auftreten der einen oder anderen Erkrankung nur von äußeren lokalen oder individuellen Faktoren abhängen könne. WÖLFLER stellte folgende Hypothese auf. Die torpide, mit endemischem Kropf behaftete Berner Bevölkerung, die eine durch den Kropf langsam eingeleitete kretinische Degeneration besitzt, entbehre nach der Strumektomie leichter den Schilddrüsenverlust und erkranke an der milderen Form der Ausfallserscheinungen — der

1) Dtsch. Archiv f. klin. Chir., Bd. 29, 1883.
2) Die Krankheiten der Schilddrüse, p. 154 ff.
3) l. c., p. 166.

Kachexie. Hingegen reagiere die Wiener Bevölkerung mit ihrem sporadischen Kropf und lebhafteren Temperament viel intensiver auf den Schilddrüsenausfall und bekomme, analog den thyreoidektomierten Hunden und Katzen, die schwerere Ausfallserscheinung — die Tetanie.

Diese Hypothese kann ich schon aus dem Grunde nicht gutheißen, weil sie noch von der Voraussetzung ausgeht, Tetanie und Kachexie seien dem Funktionsausfall der Schilddrüse allein zuzuschreiben. Bevor ich an die Lösung dieser Frage entsprechend dem gegenwärtigen Stande unserer Kenntnisse ging, bemühte ich mich vorerst festzustellen, inwiefern die Differenz zwischen den Ergebnissen der Wiener und Berner Schule zur Lösung der Frage nach der Funktion der Thyreoidea und der Epithelkörperchen beitragen könnte. Die nach dieser Richtung hin angestellten Nachforschungen ergaben — wie aus dem folgenden hervorgeht — kein Resultat. Der einzige hier in Betracht kommende Unterschied bestand in einer Verschiedenheit des Operationsverfahrens.

Während Kocher extrakapsulär den Kropf exstirpierte, bediente sich die Billroth-Schule der intrakapsulären Methode. Nach dem Kocherschen Verfahren erfolgte zuerst die Unterbindung aller Arterien und Venen außerhalb der Kropfkapsel, worauf die Eröffnung der letzteren vorgenommen wurde; Billroth führte die Unterbindung der Gefäße und die Auslösung der Struma innerhalb der Kropfkapsel aus. Deswegen blieben bei Anwendung der Billrothschen Methode mehr Kropfkapselreste zurück als bei der Kocherschen. Diese Kapselreste enthalten nach den Untersuchungen von Wölfler[1]) mitunter Schilddrüsengewebe; es bleibt also im allgemeinen bei der Billrothschen Methode etwas mehr Schilddrüsensubstanz zurück, die auch größere Aussicht auf Kropfrezidive bietet. Dieser Umstand ist nach Wölfler einer jener Faktoren, die die schlimmen Erfahrungen von Kocher hinsichtlich der Cachexia strumipriva zu erklären vermögen. Prüft man aber auch hinsichtlich der Epithelkörperchen diesen Vorteil der Billrothschen Methode, so gelangt man in Anbetracht des Umstandes, als die Epithelkörperchen enge der Kapsel anliegen, zur Annahme, daß bei den von Billroth ausgeführten Totalexstirpationen mehr Schilddrüsen- und Epithelkörpergewebe hätte zurückbleiben müssen. Dementsprechend hätte man sowohl Kachexie als auch Tetanie auf der Billrothschen Klinik seltener beobachtet haben müssen, eine Annahme, die den tatsächlichen Verhältnissen widerspricht. Diese Erörterung lehrt also, daß das verschiedene Operationsverfahren der beiden Schulen die verschiedenen Resultate nicht in allen Punkten zu erklären im stande ist.

Dagegen gestattet die Annahme einer getrennten Funktion der Schilddrüse und der Epithelkörperchen eine meiner Ansicht nach einfache und plausible Deutung der verschiedenen Ergebnisse der Wiener

1) l. c., p. 176.

und Berner Schule. Zu diesem Behufe gehen wir am besten von den in Bern gewonnenen Erfahrungen aus.

In Territorien mit endemischem Cretinismus findet man den endemischen Kropf mit allen seinen leichteren und schwereren Uebergangsformen zum endemischen Cretinismus. Der kropfige, endemische Cretin unterscheidet sich von dem kropfigen Individuum ohne Cretinismus dadurch, daß er über keine genügende Quantität von funktionsfähigem Schilddrüsengewebe verfügt. Der endemische Kropf ist mithin die schwerere, der sporadische Kropf, der ohne cretinische Erscheinungen besteht, die leichtere Schilddrüsenerkrankung. Wien und Umgebung hat sporadischen, Bern endemischen Kropf. Es ist nun einleuchtend, daß unter einer großen Zahl von totalen Strumektomien bei Anwendung eines ähnlichen Operationsverfahrens KOCHER häufiger als BILLROTH die Kachexie zu beobachten Gelegenheit hatte. Denn im allgemeinen enthielt ein bestimmtes Volumen des Kropfes, das nach der Operation zurückgeblieben war, in der Berner endemischen Cretinengegend viel weniger normale, funktionsfähige Schilddrüsensubstanz, als das gleiche Volumen in Wien, und konnte deshalb eher zur Kachexie führen. Dies ist meines Erachtens der wichtigste Grund zur Erklärung der Häufigkeit der postoperativen Kachexie in Bern. Außer diesem Faktor kommt noch allenfalls die von WÖLFLER hervorgehobene Tatsache in Betracht, derzufolge nach dem BILLROTHschen Verfahren etwas mehr Kropfkapsel, die Schilddrüsensubstanz enthielt, zurückgelassen wurde.

Ganz rätselhaft war bisher der Umstand, daß im Vergleiche zur Kachexie die Tetania strumipriva in Bern verhältnismäßig selten beobachtet wurde. Dieses eigentümliche Verhalten erklärt sich in sehr einfacher Weise aus der Erwägung, daß im Gegensatze zur Kachexie die Symptome der Tetanie beim endemischen Cretinismus zu den seltenen Begleiterscheinungen gehören. So konnte v. EISELSBERG[1]) einmal bei einem endemischen Cretin des CHVOSTEKsche Phänomen hervorrufen; v. WAGNER[2]) wies auf die Tatsache hin, daß beim Cretinismus nie tetanieähnliche Symptome vorkommen. Ich fand unter einer größeren Zahl von Gebirgscretins nur zwei, die ein deutliches Facialisphänomen darboten. Wenn auch genauere statistische Zusammenstellungen über diese Beziehungen noch fehlen, so läßt sich doch folgern, daß die Epithelkörperchen beim endemischen Cretinismus nur selten in Mitleidenschaft gezogen werden. Dasselbe gilt auch für den endemischen Kropf. Da mithin die Epithelkörperchen der Berner Bevölkerung meist vom Krankheitsprozeß verschont blieben, ist es einleuchtend, daß die bei der Strumektomie zurückgebliebenen Epithelkörperreste genügten, um die Funktion des gesamten Epithelkörpergewebes zu übernehmen. Bezüg-

1) Die Krankheiten der Schilddrüse, p. 203.
2) Wiener klin. Wochenschr., 1901, p. 1281.

lich der an der Berner Klinik gewonnenen Erfahrungen gelange ich also zu dem Ergebnisse: KOCHER operierte in Bern an Indviduen mit meist kranken, funktionsschwachen Schilddrüsen und gesunden, funktionstüchtigen Epithelkörperchen; deshalb beobachtete er häufig Kachexie und selten Tetanie.

Wie schon früher erörtert wurde, arbeiteten BILLROTH nnd seine Schüler in Wien an relativ gesunden, funktionstüchtigen Schilddrüsen, weshalb sie nicht so häufig wie KOCHER die postoperative Kachexie sahen. Schwierig zu deuten ist einzig und allein die Tatsache, daß in Wien die Tetanie im Vergleiche zu Bern häufig vorkam. Hier lassen uns die noch so geringen Kenntnisse der pathologischen Anatomie der Epithelkörperchen im Stich. Es kann vorderhand nur die Vermutung ausgesprochen werden, daß hier vielleicht jene Faktoren, die das endemische Auftreten der idiopathischen Tetanie in Wien bedingen, eine Rolle spielen. In ähnlichem Sinne hat sich schon vor längerer Zeit v. FRANKL-HOCHWART [1]) geäußert.

Am Schlusse sei nur in aller Kürze — die ausführliche Darstellung bleibt einer späteren Mitteilung vorbehalten — auf die große Uebereinstimmung zwischen der Tetania strumipriva des Menschen und der Tetanie epithelkörperloser Tiere hingewiesen. Sie zeigt sich nicht nur in den streng zur Tetanie gehörenden Symptomen, sondern auch in den schlaffen Paresen, Kontrakturen und Intentionskrämpfen (myotonischen Reaktion). Dieser Einklang zwischen tierischer und menschlicher Tetanie bildet eine weitere Stütze für unsere Annahme, daß die bei der strumipriven Tetanie des Menschen beobachteten Tetaniesymptome, Paresen, Spasmen und myotonischen Reaktionen dem Wegfall der Epithelkörperchen zukommen. Die Tetania strumipriva des Menschen und die Tetania thyreopriva der Tiere ist also richtiger als Tetanie nach Epithelkörperausfall zu bezeichnen.

---

1) Die Tetanie. Spez. Path. und Ther. von NOTHNAGEL, Bd. 11. Wien (Alfred Hölder) 1897.

Aus der medizinischen Klinik zu Königsberg i. Pr.
(Direktor: Geh.-Rat Prof. Dr. LICHTHEIM).

Nachdruck verboten.

VI.

Ein Beitrag zur Kenntnis der Tumoren des Kleinhirnbrückenwinkels („zentrale Neurofibromatose", „Akustikusneurome").

Von

Dr. **O. Funkenstein.**

(Hierzu 2 Abbildungen im Texte.)

Zwei in der neuesten Zeit erschienene Arbeiten (HENNEBERG und KOCH, HARTMANN) haben das Interesse auf eine Gruppe von Tumoren der hinteren Schädelgruppe zu lenken vermocht, die bis dahin noch wenig beachtet worden waren, obwohl ihr Vorkommen nicht gerade zu den Seltenheiten gehört. Wegen ihres charakteristischen Sitzes und den daraus resultierenden Symptomen verdienen diese Tumoren in der Tat eine größere Aufmerksamkeit, als ihnen bis jetzt zukam. Ich meine damit jene Tumoren der Hirnbasis, die in dem Raum zwischen Pons, Medulla oblongata und Kleinhirn, dem sogenannten Kleinhirnbrückenwinkel (HENNEBERG und KOCH) oder Recessus acustico-cerebellaris (HARTMANN) zur Entwickelung gelangen, gewöhnlich solitär, seltener doppelseitig und dann meist mit einer mehr oder minder ausgedehnten, multiplen Geschwulsterkrankung an den intra- und extraduralen, spinalen oder cerebralen Nervenwurzeln und Stämmen vergesellschaftet.

Im folgenden möchte ich zu diesem Thema durch Mitteilung einiger dahingehöriger Fälle einen Beitrag liefern.

Fall I. **„Zentrale Neurofibromatose".**

17-jähr. Mädchen ohne jegliche hereditäre Belastung. 5 Jahre vor der Aufnahme anfallsweises Auftreten von Kopfschmerzen und Schwindel; ½ Jahr später zunehmende Schwerhörigkeit. Später unsicherer Gang, Schwanken, Ataxie der oberen Extremitäten. Subjektive Ohrempfindungen.

Bei der Untersuchung: Klanglose Sprache. Doppelseitige Stauungspapille. Nystagmus. Hypogeusie rechts. Doppelseitige Taubheit. Fehlen des Rachenreflexes. Geringe Parese des rechten Armes. Geringe Ataxie in allen Extremitäten, rechts etwas mehr als links. Unsicherer Gang. Fehlen des linken Patellarreflexes.

Anatomisch: Beiderseits je ein taubenei- resp. walnußgroßer Tumor zwischen Kleinhirn und Medulla oblongata. Multiple Neurofibrome an den Nervenwurzeln der Hirnbasis, der Gangl. Gasseri und den Spinalwurzeln und mehreren Intervertebralganglien. Exostosen an der Schädelbasis, der Innenseite der Dura mater cerebral. und spin. Ein Psammon und ein Osteopsammom der Dura spinal. Intramedullärer Tumor im verlängerten Mark.

Gertrud S., 17 Jahre alt, aufgenommen am 7. Nov. 1902.

Familienanamnese ohne Belang.

Pat. machte im Alter von 2 Jahren Diphtherie, im Alter von 5 Jahren Masern durch. Nach der erstgenannten Krankheit bestand Ausfluß auf beiden Ohren einige Monate lang.

Vor 5 Jahren — im Alter von 12 Jahren — stellten sich anfallsweise auftretende Kopfschmerzen in beiden Schläfengegenden ein. Dieselben traten zunächst in mehrtägigen bis einwöchentlichen Pausen auf. Der einzelne Anfall dauerte ein bis mehrere Stunden. Mit den Kopfschmerzen war stets Schwindelgefühl verbunden.

$^1/_2$ Jahr später trat dann, angeblich ganz plötzlich, Schwerhörigkeit auf. Dieselbe nahm seitdem ununterbrochen zu, so daß Pat. seit 2 Jahren fast ganz taub ist.

Während der letzten 2 Jahre wurde der Gang der Pat. unsicher und schwankend. Das Schwanken nahm immer mehr zu und ist seit diesem Frühjahr sehr hochgradig geworden. Doch kann Pat. noch allein gehen und fällt auch nicht leicht hin.

Seit Frühjahr dieses Jahres sind auch die Anfälle von Kopfschmerzen und das Schwindelgefühl stärker geworden. Häufig, besonders nachts, sind sie mit subjektiven Gehörsempfindungen verschiedenen Charakters verbunden; bald ist es ein Klingen, bald ein Brausen, bald glaubt Pat. Musik zu hören.

Ferner hat sich in den letzten Monaten eine Unsicherheit in der Bewegung der Hände und Arme bemerkbar gemacht.

Seit Beginn ihres Leidens soll Pat. psychisch leicht erregbar geworden sein. Entsprechend der zunehmenden Schwerhörigkeit, soll auch die Reizbarkeit zugenommen haben und sich ein Mißtrauen gegen die Umgebung bemerkbar gemacht haben.

Status praesens: Mittelgroßes Mädchen von mittelgut entwickeltem Knochenbau, entsprechender Muskulatur, in gutem Ernährungszustand.

Bis auf geringe Blässe der Haut und der sichtbaren Schleimhäute alle Körperorgane normal.

Status nervosus: Intelligenz eine hohe. Die psychischen Funktionen ohne Störung.

Die Sprache klingt rauh und bellend, die einzelnen Worte werden hervorgestoßen. Keine anarthrischen Störungen.

Hirnnerven: I. Beiderseits normal.

II. Visus r. 5/25, l. 5/7,5.

Beiderseits Stauungspapille r. 2 D., l. 3—4 D.

Spärliche chorioideale Herde mit gelbweißem Zentrum und schwarzer Umrandung.

Gesichtsfeld beiderseits normal.

III., IV., VI. Augenbewegungen nach allen Richtungen frei. Kein Strabismus. Allseitig ziemlich starker Nystagmus bei extremen Blickrichtungen.

Pupillen beiderseits gleich, von mittlerer Weite.

Reaktion auf Licht und Konvergenz gut.

V. Normal.

VII. Mimische Muskulatur normal.

Uvula weicht etwas nach rechts ab.

Gaumensegel wird beiderseits gleichmäßig bewegt.

VIII[1]). Beide Trommelfelle etwas getrübt, links mehr als rechts; leicht eingezogen. Keine Narben oder Verkalkungen.

Gehörvermögen hochgradig herabgesetzt. Es wird weder Flüstersprache noch lautes Schreien vernommen. Nur lautes Klatschen wird bemerkt. Auch kein Hörvermögen durch Knochenleitung.

IX. Schlingakt ohne Störung.

Rachenreflex erloschen.

Geschmacksempfindung auf der ganzen rechten Zungenhälfte schwächer als links. Links hinten schwächer als an der Spitze.

X., XI. Normal.

XII. Zungenbewegungen ohne Störung.

Spinalnerven: Grobe Kraft der rechten oberen Extremität geringer als links. Passive Bewegungen überall gut ausführbar. Muskeltonus unverändert.

An den oberen Extremitäten, besonders r., machen sich bei gewollten Bewegungen, wenn man dieselben mit geschlossenen Augen ausführen läßt, geringe ataktische Störungen bemerkbar. Beim Kniehackenversuch Ataxie geringen Grades im r. Bein.

Gang stark ataktisch und schwankend, so daß Pat. hinzufallen droht, doch kann sie ohne Unterstützung durch das Zimmer gehen.

Beim Stehen starkes Schwanken, dasselbe wird durch Augenschluß nicht wesentlich gesteigert.

Sensibilität ohne Störung.

Reflexe: Patellarreflex l. erloschen, r. ziemlich schwach. Achillessehnenreflex beiderseits schwach. Bauchdecken- und Fußsohlenreflex von mittlerer Stärke.

Blase und Mastdarm normal.

20. Nov. Das Verhalten der Sehnenreflexe ist ein wechselndes, bald

---

1) Im Jahre 1901 war nach einem Untersuchungsprotokoll, für dessen liebenswürdige Ueberlassung ich Herrn Oberstabsarzt Dr. Eckermann zu Danke verpflichtet bin, folgender Befund: Flüstersprache r. = 0, l. die Zahlen 33, 77 in 3 m, 88 in 30 cm Entfernung gehört. Schwabachs Versuch 5—6 Sekunden. Rinné beiderseits positiv. Stimmgabel vom Warzenfortsatz r. 5 Sek., l. 3—4 Sek.

zeigen sie das oben angegebene Verhalten, bald fehlen die Achillessehnenreflexe, bald sind alle Sehnenreflexe der unteren Extremitäten erloschen. Konstant bleibt nur das Fehlen des l. Patellarreflexes.

7. Jan. 1903. Pat. klagt über Doppelbilder beim Sehen in größere Entfernung. Beim Lesen keine Störung. Die Doppelbilder sind gekreuzt und nehmen bei wachsender Entfernung an Abstand zu. Objektiv deutlich nachweisbare Parese des l. N. abducens.

12. Jan. 1903. Die Abducensparese hat zugenommen.

28. Jan. 1903. Die ataktischen Erscheinungen haben zugenommen. Die Schrift ist schlechter geworden.

12. Feb. 1903. Hin und wieder starke Kopfschmerzen.

Fußsohlenreflex lebhaft, l. Andeutung von Babinskischem Phänomen.

6. März 1903. Pat. sowie ihre Angehörigen drängen sehr auf eine Operation, trotzdem ihnen die Gefährlichkeit derselben klar gemacht wird. Bevor dieselbe ausgeführt wird, soll noch ein Versuch einer Schmierkur gemacht werden. Verdacht auf Lues wird von seiten der hiesigen Augenklinik ausgesprochen, weil außer der Stauungspapille und den chorioretinitischen Herden in der Peripherie eine diffuse „schnupftabakähnliche" bräunliche Pigmentierung konstatiert wird, wie sie bei hereditärer Lues vorkommen soll.

27. März 1903. Bisher kein Erfolg der Hg-Behandlung.

Die ophthalmoskopische Untersuchung ergibt eine Zunahme der Stauungspapille auf 5 D. Beiderseits Blutungen in der Umgebung der Papillen. Sehvermögen $^1/_2$.

Die Doppelbilder sind seltener. Eine Parese des N. Abducens läßt sich nicht mehr nachweisen.

Geschmack zeigt kein konstantes Verhalten. Rechts hinten ist er sicherlich herabgesetzt, für einige Qualitäten aufgehoben. An der Spitze dagegen schmeckt Pat. oft rechts und links gleich gut, oft ist die Geschmacksempfindung auch links herabgesetzt.

Zunge weicht ein wenig nach rechts ab.

Sehr starke Ataxie an den unteren, etwas geringere an den oberen Extremitäten.

Beim aufrechten Sitzen tritt oft Schwanken auf.

Bauchdeckenreflex fehlt beiderseits.

Plantarreflex lebhaft.

Patellarreflexe fehlen meistens beiderseits, mitunter ist der linke vorhanden.

Achillessehnenreflex rechts zeitweise auslösbar.

30. März. Schmierkur wird ausgesetzt.

15. April. Pat. klagt über stärkere und andauernde Kopfschmerzen in beiden Schläfen und im Nacken.

Auf anhaltenden, dringenden Wunsch, sowohl von seiten der Pat. als ihrer Angehörigen wird Pat. zur Operation in die chirurg. Klinik verlegt.

4. Mai. Operation (Prof. Garrè) nach Krause. Schnitt durch Haut, Galea, Periost von der Spitze des linken Processus mastoideus an dessen hinterem Rande entlang fast senkrecht nach oben bis fast daumenbreit oberhalb der Linea semicircular. sup., dann quer und über die Protuberant. occipit. externa bis zum rechten Warzenfortsatz und an dessen medialem Rande wieder herab bis zu seiner Spitze. 1—2 cm medial vom Schnitt werden beiderseits Bohrlöcher mit der Doyenschen Fraise angelegt und von diesen aus mit der Dahlgrenschen Zange der Knochen im Bereich des Periostschnittes durchtrennt. Vorsichtiges Herabklappen des Hautperiostknochenlappens,

Die untere Bruchlinie scheint ins Hinterhauptloch zu gehen. Es blutet im Strahl aus der Gegend des Confluens sinuum. Blutstillung durch Kompression. Es zeigt sich, daß die Durchtrennungslinie 3 cm oberhalb der transversalen Linie liegt. Es liegen vor: die unteren Enden der beiden Occipitallappen und die beiden Kleinhirnhemisphären. Dura stark gespannt. Zunächst nichts durchzufühlen. Es wird ein Querschnitt gemacht in die Dura unterhalb des Sinus transversus. Das Kleinhirn quillt stark vor. Zurückklappen des Durallappens. Bei Incision der Dura und bei dem folgenden Lüften der Kleinhirnhemisphäre mit dem Spatel nach medial und oben ziemlich starker Abfluß von klarem Liquor cerebrospinalis. Man sieht unterhalb der vorderen rechten Kleinhirnhemisphäre einen graurötlichen, leicht höckerigen Tumor ohne gyröse Zeichnung. Bei Palpation erweist er sich konsistenter als die Hirnmasse und läßt sich in ziemlicher Ausdehnung umgreifen, erscheint taubeneigroß und reicht nach vorn ein Stück über das Foramen occipitale hinaus. Er wird mit dem Finger stumpf gelöst (dabei Zuckungen in der rechten Schulter). Danach werden 3 kleinere Stücke von Linsen- bis Erbsengröße herausgeholt, die sich leicht ausschälen lassen. Hierauf starke Blutung aus dem Geschwulstbett. Tamponade. Dann wird in gleicher Weise die linke Hemisphäre mit dem Spatel gelüftet und ein walnußgroßer an entsprechender Stelle gelegener Tumor mit dem Finger stumpf herausgeholt. Ein schon früher gesehenes kleines, an der Innenfläche der Dura gelegenes Knötchen wird wegen der wesentlich festeren Konsistenz nicht als Tumormasse, sondern als Knochenbildung aufgefaßt und daher zurückgelassen. Zur Stillung der Blutung aus dem Geschwulstbett werden die luxierten Kleinhirnhemisphären nach Entfernung der Tampons in das blutende Bett reponiert und die Dura über dem, besonders rechts vorquellenden Kleinhirn durch Nähte vereinigt. Reposition des Knochenlappens.

Die Atmung war während der zweiten Hälfte der Operation stark verlangsamt. Nach Anlegen des Verbandes Atemstillstand bei etwas beschleunigtem, aber leidlich kräftigem Puls. Nach kurzer Zeit fortgesetzter künstlicher Atmung stellt sich die Respiration wieder allmählich her, doch bestehen eine Zeitlang noch längere Atempausen. Dauer der Operation $1^1/_2$ Stunden.

Unter allmählichem Aufhören der Herztätigkeit kommt Pat. $1^1/_2$ Stunden nach der Operation ad exitum.

Sektion 5. Mai 1903 (Prof. M. Askanazy). (cf. Fig. 1 und 2). Schlanker Körper mit blassen Hautdecken. An der unteren Brusthaut eine kleine, erbsengroße, weiche Warze; sonst keine Knotenbildung an oder unter der Haut festzustellen. An der hinteren Partie des Schädels ein Operationsschnitt. An der Lamina vitrea im Bereich der Kranznaht eine kleine Exostose. An der Innenfläche des Stirnbeins links vom Sulcus longitudinalis eine zweite Exostose. Dura gespannt. Im Subduralraum und den weichen Häuten an der Oberfläche des Gehirns mehrere Blutergüsse. An der vorderen Insertion der Falx findet sich subdural eine etwa bohnengroße Exostose mit feinwarziger Oberfläche. In den Seitenventrikeln etwas vermehrte, fleischwasserartige, rötliche Flüssigkeit. Unverändert sind von den Nerven im Schädelgrunde die Nn. I, II, III, IV und VI. Der N. V zeigt auf der linken Seite gewöhnlichen Verlauf. Es drängt sich aber das linke Ganglion Gasseri über die Crista petrosa in die hintere Schädelgrube vor. Rechts endigt der Trigeminus frei, wie abgeschnitten, unmittelbar hinter dem Ganglion. An der Wurzel des rechten

Trigeminus sitzt ein linsengroßes Knötchen. Nach vorne zeigt sich eine derbe Anschwellung des rechten Oculomotorius. Der Ursprungsteil des rechten Oculomotorius erst etwas verbreitert, dann verdickt er sich neben dem Tuber cinereum zu einem erbsengroßen dicken Knoten, aus dem der N. oculomotorius in seiner gewöhnlichen Breite heraustritt. An Stelle der Nn. VII und VIII treten links ein Paar derbe Stränge aus dem Porus acusticus internus aus und endigen frei. Rechts erscheinen die Nervenstränge stärker verdickt. Die Nn. IX und XI erscheinen links im ganzen unverändert, doch schließen sie mehrere kleine, hirsekerngroße, derbe Knötchen ein, die sich zwischen die Nervenfäden einlagern. Rechts erscheinen die Nerven abgeplattet, derb.

Nach Herausnahme des Gehirns fällt auf, daß beide Pori acustici außerordentlich stark dilatiert sind; die Oeffnung des rechten Porus acusticus beträgt von vorn nach hinten 1,8 cm; von oben nach unten 1 cm. Der linke Porus acusticus mißt 1,3 cm von vorn nach hinten, von oben nach unten ca. 9 mm. Führt man eine Sonde in die beiden Pori acustici ein, so zeigt sich, daß nach dem Kamm und der Vorderfläche der Felsenbeinpyramide nur noch eine ganz dünne, transparente Knochenlamelle erhalten ist. Die beiden Nerven sind nicht deutlich von den Knoten zu trennen. Sowohl rechts wie links liegen grauweiße, derbe Tumorknoten von ca. Linsengröße, die den Nerven untrennbar anhaften. Diese Knoten sind größer als die, welche den im Foramen jugulare beiderseits eintretenden Nervenbündeln angelagert sind.

Nach Freilegung des linken Ganglion Gasseri fallen in demselben pfefferkorn- bis erbsengroße, transparente, weiße Knoten auf, so daß das ganze Ganglion eine Länge von etwa 1,8 und eine Breite von 3 cm besitzt. Am rechten Ganglion ebenfalls derbe grauweiße Knoten, es ist 2 cm lang und 1 cm breit. Die aus den beiden Ganglia Gasseri hervorgehenden drei Trigeminuszweige sind bis zu ihrem Eintritt in die Schädelknochen makroskopisch nicht verändert. Am Fuß der linken Pyramide sitzt eine flache, etwa 8 mm lange Exostose subdural wie ein Knopf auf der Dura.

Starke Abplattung des rechten Crus cerebelli ad pontem und des rechten Flocculus. Die Teile sind flach gedrückt und konkav eingepreßt; auch die unteren und vorderen Abschnitte der rechten Kleinhirnhemisphäre sind beiderseits abgeplattet und etwas weich. Pons langgezogen und abgeflacht. An dem rechten Facialis-Acusticus-Ursprung sitzt eine größere Zahl grauer derber Knötchen, die sich zwischen die Nervenfäden einschieben. Links sind ebenfalls solche Knötchen zu sehen, aber in geringer Anzahl. Ein erbsengroßer, transparenter Knoten liegt an einer Wurzel zwischen Medulla oblongata und Halsmark. Die Med. oblongata etwas schief gestellt, indem der rechte Teil nach hinten, der linke nach vorne gedrängt ist. Sie erscheint außerdem stark verdickt, so daß der Abschnitt zwischen Pons und Halsmark wie eine Haselnuß erscheint, Frontaldurchmesser ca. 2,3 cm, Dickendurchmesser 2 cm. Auf Querschnitten (nach Erhärtung in Formol), zeigt sich, daß die kugelige Auftreibung des verlängerten Marks durch die Einlagerung eines ziemlich scharf begrenzten Tumors bedingt wird, der mehr nach links mitten in der Substanz der Oblongata gelegen ist. Der Tumor hat auf dem Querschnitt etwa bohnenförmige Gestalt, indem er an seiner linken Seite eine Vertiefung zeigt. Er mißt von vorn nach hinten 1,2 cm, von rechts nach links 0,8 cm. Er grenzt sich mit scharfer Linie von der mehr weiß erscheinenden Hirnsubstanz ab und enthält in seinem Innern ein Paar bis

stecknadelkopfgroße Höhlen. Rechts von ihm liegt eine über stecknadelkopfgroße Höhle anscheinend dicht neben dem Tumor im Gewebe der Oblongata. Der Tumor nähert sich am meisten der Oberfläche der Oblongata an der ventralen Seite, indem hier nur eine knapp 2 mm breite Zone der Oblongata erhalten ist. Die Querschnitte durch die oberen Teile der Oblongata in Höhe der Olive zeigen keine Tumorbildung mehr. In der Substanz des Pons. einige Blutungen gegen die Crura cerebelli wie auch gegen den Ventrikelboden.

Im Subdural- und Subarachnoidealraum des Rückenmarks blutige Flüssigkeit. An der Hinterfläche des Rückenmarks (cf. Fig. 2) am oberen Dorsalmark ein ca. 3 cm langer und 1 cm breiter derber Geschwulstknoten. Im Bereich des unteren Dorsalmarks bis zur Cauda equina an allen Nervenwurzeln zahlreiche, weiße, perlschnurartig aneinandergereihte Knoten von Stecknadelkopf- bis Bohnengröße. Ein isolierter Knoten an der Cauda equina ist haselnußgroß, transparent, grau. Im Bereich des unteren Dorsalmarks findet sich ein etwa bohnengroßer, derber Knoten extradural an der linken Seite des Wirbelkanals. Dieser Knoten setzt sich in Gestalt eines haselnußgroßen Wulstes in die Vertebralganglien fort. Bei der Durchtrennung der Sakralwurzeln fallen aber noch mehr, extradural gelegene Knoten auf. Auf der Innenfläche des Duralsacks am Rückenmark zwei Exostosen ganz den anderen der Dura cerebralis entsprechend. Beide liegen im Bereich des Dorsalmarks, außerdem sitzt an der Innenfläche der Dura anscheinend ohne jeden Zusammenhang mit einer Nervenwurzel eine bohnengroße elastische Gewebsplatte (Psammom). Der vorher erwähnte harte Knoten am oberen Dorsalmark schiebt den Rückenmarkcylinder nach links, auch am Cervikalmark sitzen Knoten am Austritt der Nervenwurzeln sowohl der vorderen als auch der hinteren.

Fig. 1.

Fig. 2.

Die weitere Sektion mußte aus äußeren Gründen unterbleiben.

Mikroskopische Untersuchung: Zur Untersuchung gelangten einzelne der kleinen, bei der Operation entfernten Tumoren (die beiden großen Tumoren wurden zum Zweck der Zeichnung längere Zeit frisch aufbewahrt, so daß später eine mikroskopische Untersuchung derselben nicht mehr aussichtsreich erschien), ferner wurden einige Intervertebralganglien untersucht, einige Rückenmarksegmente mit Tumoren an den Nervenwurzeln, die Medulla oblongata mit ihrem zentralen Tumor, ferner zwei der an der Dura mater medull. spinal. befindlichen Geschwülste. Eine umfangreichere Untersuchung des Rückenmarks mußte unterbleiben, da das Präparat seiner Schönheit und Seltenheit wegen zu Sammlungszwecken aufbewahrt werden sollte.

Endlich habe ich noch in Gemeinschaft mit Herrn Dr. W. Stein, Ohrenarzt in Königsberg, eine mikroskopische Untersuchung der beiden Felsenbeine vorgenommen.

Bis auf den Tumor im verlängerten Mark, und die Tumoren der Dura mater medullae spinalis, die sich als ein Psammom resp. Osteopsammom erwiesen, zeigen alle Geschwülste untereinander einen übereinstimmenden Bau, so daß ich sie hier gemeinsam besprechen kann. Kurz gesagt, bieten sie alle das Bild eines zellreichen Fibroms oder Fibrosarkoms: dicht gelagerte Spindelzellen mit feiner fibrillärer Intercellularsubstanz, bald in mehr oder weniger breiten Zügen angeordnet, bald lose sich durchflechtend. Mitunter sieht man neben diesen regellosen Partien eine gleichmäßigere Anordnung der Zellen, wo sich dieselben zwiebelschalen- oder knospenähnlich konzentrisch umeinandergelegt haben. Im Zentrum einer solchen Knospe sind Achencylinder nie zu erkennen gewesen. Der Gehalt an Nervenfasern ist in den einzelnen Tumoren recht verschieden, in manchen ist keine Spur mehr von denselben zu finden, in anderen sieht man noch kleine dünne Fragmente und weiter in anderen entweder eine große Zahl auseinandergedrängter, komprimierter Fasern oder größere Stränge, die am Rande des Tumors verlaufen. Ebenso destruierend hat der Tumor auf die Intervertebralganglien und die Ganglia Gasseri gewirkt, in denen bald nur einzelne, komprimierte Ganglienzellen, bald größere, gut erhaltene Komplexe vorhanden sind.

An einzelnen von den Ganglia Gasseri ausziehenden Nervenbündeln ist die Geschwulstbildung noch in ganz geringem Umfange vorhanden. Hier kann man vielfach die ersten Stadien der Geschwulstbildung beobachten, bestehend in einer Vermehrung der Zellen des Endoneuriums, das dann allmählich zu kleinen Tumoren heranwächst. Am Perineurium ist hier eine geschwulstartige Veränderung nicht zu bemerken. Ob man auf Grund dieses Befundes auf ein alleiniges Ausgehen des ganzen Geschwulstprozesses vom Endoneurium schließen darf, erscheint uns bei dem im ganzen schon sehr vorgeschrittenen Prozesse zweifelhaft.

Eine Vermehrung von Nervenfasern war nirgends zu konstatieren. Während im ganzen die Geschwulstbildung nicht über die Grenzen des jeweils von ihr betroffenen Gebildes hinausgeht, ist an manchen Stellen ein Uebergreifen derselben auf benachbartes, andersartiges Gewebe zu konstatieren. Erstens findet sich an manchen Stellen des Rückenmarks ein Einwachsen des Neubildungsgewebes entlang den hinteren Wurzeln und zwar als kontinuierliche Fortsetzung der Geschwulst außerhalb des Rückenmarks, wodurch die Fasern der Hinterhörner auseinandergedrängt werden. An einer anderen Stelle ist ein großer Teil der Randzonen der Seitenstränge vom Geschwulstgewebe eingenommen. Die Grenze des stark kom-

primierten Rückenmarks ist aber gegen den innig anliegenden Tumor der betreffenden hinteren Wurzel noch gut zu erkennen, während die Fasern der hinteren intramedullären Wurzel stark auseinandergedrängt sind, so daß es also den Anschein gewinnt, daß auch hier das Geschwulstgewebe entlang der hinteren Wurzel ins Rückenmark eingedrungen ist.

Des weiteren findet man ausgedehntes Ueberwuchern von Geschwulstgewebe in den Markmaschen des Felsenbeins, worauf bei der weiteren Beschreibung des Ohrbefundes noch zurückgekommen wird. Mit Gefäßen ist der Tumor nicht gerade reichlich versehen. Man findet dieselben als kleine einfache, mit Endothel und einer einfachen Adventitia versehene Spalten oder als etwas größere, rundliche Gebilde mit mehrfachem adventitiellen Belag. Eine Ausfüllung der Gefäße mit Tumormasse ist nirgends zu beobachten.

Mastzellen, die von Kohtz unter Askanazys Leitung in einem Falle von Neurofibromatose gefunden wurden, konnte ich nirgends nachweisen.

Von wesentlich anderer Zusammensetzung erwies sich der Tumor der Medulla oblongata. Er besteht der Hauptsache nach aus mittelgroßen Rundzellen, durchsetzt von ziemlich vielen Hohlräumen, deren Größe zwischen 0,03—0,3 mm schwankt. Die schon im Sektionsprotokoll erwähnte makroskopisch sichtbare Höhle liegt, wie aus der mikroskopischen Betrachtung hervorgeht, tatsächlich außerhalb des Tumors, von welchem sie eine schmale Brücke komprimierten Rückenmarkgewebes trennt, und erweist sich als eine richtige Erweichungscyste, von deren Wand sich spindelige Zellen lossplittern und zusammen mit Detritus den Hohlraum zum Teil einnehmen.

Der Tumor selbst ist zum größten Teil von dem stark komprimierten Gewebe der Medulla scharf abgesetzt, nur an einigen Stellen findet ein allmählicher Uebergang statt. Das zellreiche Gewebe des Tumors ist von ziemlich vielen zellarmen Partien durchsetzt. Die verschiedenen Partien gehen jedoch stets unmerklich ineinander über.

In den zellreichen Partien liegen die rundlichen Zellen, die einen relativ großen Kern mit deutlichem Kerngerüst und 1—2 Nucleoli enthalten, meistenteils ziemlich dicht aneinander. Vielfach ist aber der Bau ein lockerer, es erscheinen zwischen den Zellen kleine oder größere Spalten, in denen eine feine fädige Intercellularsubstanz zu erkennen ist. Dieselbe verläuft vielfach wirr und regellos, nur manchmal ist eine parallele, strangförmige Anordnung an derselben zu konstatieren. In solchen Zügen sind denn auch gewöhnlich einige feine, spindelige Zellen zu erkennen.

Außerdem findet man in der Umgebung der Gefäße häufig eine gewisse Regelmäßigkeit in der Anordnung der Intercellularsubstanz insofern, als dieselbe radienartig von den Gefäßen ausstrahlt. Vielfach sind diese Bezirke der radienartigen Ausstrahlung in einem mehr oder minder großen Umkreis ganz frei von Zellen, erst allmählich verliert sich dann das fädige Gewebe in den Rundzellen des Tumors. Die Gefäße, die in dem Tumor, namentlich in einzelnen Partien reichlich vorhanden sind, sind zum Teil nur von einer Endothelschicht von den Tumorzellen getrennt. Sie liegen häufig in Komplexen von 3—4 zusammen und sind dann nur durch schmale Brücken voneinander gesondert; in einem anderen Teile ist nach außen von dem Endothelbelag eine einfache oder 2—3fache Adventitia vorhanden, von welch letzterer dann jene erwähnte radienartige Ausstrahlung der Intercellularsubstanz anhebt. Das Lumen ist ein wechselnd großes. Meist ist die Lichtung leer oder nur von einigen Blutkörperchen eingenommen.

Während nun der Tumor in den Schnitten aus seinen oberen Teilen stets das gleiche Bild bietet, findet man auf Schnitten aus dem untersten Teile in dem sonst unveränderten Gewebe eine rundliche Partie von nahezu 1 mm Durchmesser, die sich schon bei schwacher Vergrößerung von dem übrigen Tumorgewebe abhebt. Dieselbe besteht aus großen, unregelmäßigen Zellen mit mehreren, mehr oder minder großen Ausläufern und Fortsätzen. Sie sind voneinander getrennt durch feine Spalten, in denen die gleiche fibrilläre Intercellularsubstanz wie im übrigen Tumorgewebe zu sehen ist. Die unregelmäßigen, an Sternzellen erinnernden Gebilde sind untereinander nicht nur an Größe verschieden, sondern auch dadurch, daß in dem relativ reichlichen, homogenen Protoplasma die verschiedensten Formen von Kernen zu bemerken sind. Nämlich entweder mittelgroße, runde oder ovale Kerne oder größere plumpe von unregelmäßiger Form; beide Arten sind meist exzentrisch gelagert und besitzen ein deutliches Kerngerüst und 1—2 Nucleoli. Die letztgenannte Kernart ist häufig von dichterem Aussehen als die erstgenannten. Außerdem trifft man häufig Zellen mit mehreren (6—7) kleinen, zum Teil in Haufen gelagerten Kernen. Zwischen diesen Zellen liegen zerstreut kleine Zellen von dem gleichen Aussehen, wie die des übrigen Tumorgewebes. Dadurch wird im Verein mit der aus dem Tumorgewebe hereinziehenden Intercellularsubstanz bei starker Vergrößerung die Grenze eine unscharfe.

Gefäße sind in diesem kleinen Bezirk nicht vorhanden.

Am Rückenmark sind auf dem zur Untersuchung gelangten Stücken von Hals,- Brust- und Lendenmark Degenerationen nicht zu erkennen.

Dagegen findet sich auf dem Block vom Halsmark in dem Pyramidenvorderstrang einer Seite ein kleiner Tumor von rundlichem Querschnitt und etwa 1 mm Durchmesser. Die Längenausdehnung desselben ist gering, sie beträgt höchstens 1 mm. Mit dem Tumor der Medulla oblongata steht diese Geschwulst nicht in Beziehung, wie wir uns an Schnitten, die höher oben angelegt wurden, überzeugen konnten. Dennoch besteht in der Zusammensetzung dieses Tumors eine gewisse Aehnlichkeit mit jener kleinen, zuletzt besprochenen Partie des Medullartumors. Die Zellen, die hier nahezu von gleicher Größe sind, haben auch eine sternförmige, verzweigte Gestalt, sie sind jedoch im ganzen kleiner als jene. Die Kerne sind demgemäß gleichfalls nicht so groß, weisen auch nicht untereinander die Größendifferenz wie jene auf, sie liegen jedoch auch hier meist exzentrisch. Gewöhnlich findet man 1—2 Kerne in den Zellen; größere Kernhaufen sind nicht zu sehen. Die Zellen liegen in diesem Tumor dichter beieinander, von Spalten ist nichts zu erkennen, aber auch hier ist zwischen den Zellen eine feine Zwischensubstanz zu erkennen. Diese Zwischensubstanz zieht von dem Tumor aus nach dem nichtkomprimierten Rückenmarkgewebe und läßt sich von Gliasubstanz nicht unterscheiden. Sie unterscheidet sich jedoch in nach VAN GIESON gefärbten Schnitten sehr deutlich durch ihre hellrötlich-braune Farbe von dem Bindegewebe der Dura und von einem schräg durch den Tumor ziehenden schmalen bindegewebigen Strang. Nervenfasern sind in dem Geschwulstgewebe nicht zu erkennen. Ebenso fehlen Gefäße in diesem Gebilde.

Die Gliafärbung mißlang sowohl nach der von WEIGERT angegebenen Methode als in der BENDAschen Modifikation, was vielleicht durch die Fixierung des Materials in MÜLLERscher Flüssigkeit erklärt werden kann.

Von den beiden untersuchten Tumoren der Dura erwies sich der eine als ein typisches Psammom, das in seinem histologischen Bau in nichts vom bekannten Typus abwich. Der andere stellte eine Mischform von

Osteom und Psammom dar. Es zeigen sich in dem Gewebe des Psammoms zerstreut mehrere knöcherne Partien mit typischen Knochenhöhlen und von lockerem Markgewebe erfüllten Maschen. An Quantität halten sich beide Gewebsarten ungefähr das Gleichgewicht.

Die Untersuchung beider Felsenbeine auf Serienschnitten ergab für beide Seiten einen ziemlich übereinstimmenden Befund. Im linken Felsenbein war die Geschwulstbildung nicht wie auf der rechten Seite in das Lumen der Schneckenräume eingedrungen, auch hat die untere Ampulle nicht so hochgradige Veränderungen erfahren wie auf der anderen Seite. Sonst gilt für beide Seiten folgender Befund:

Im Porus acusticus internus liegt eine einheitliche Tumormasse, in der weder der Acusticus noch der Facialis zu erkennen sind. Letzterer ist erst vom Canalis facialis an mit Sicherheit nachzuweisen. Die Geschwulstmasse dringt in zwei Portionen, einer oberen und einer unteren, nach außen bis dicht an die mediale Wand des Vestibulums ein, so daß zwischen ihnen auf Frontalschnitten in der Gegend der vestibularen Mündung des Aquaeductus vestibuli nur dessen knöcherne Wand als 2 mm dicke Knochenbrücke erhalten erscheint.

Der Canalis facialis ist bis zum Knie fast bis auf das Doppelte erweitert und mit Geschwulstmasse erfüllt, durch die der Nerv gegen die obere Wand des Kanals gedrängt ist. Zwischen den Nervenfasern sind hier und da Streifen von Geschwulstgewebe vorhanden; die Ganglienzellen im Ganglion geniculatum von normalem Aussehen, in ihrer Zahl nicht vermindert. Oberhalb des Musculus stapedius im Querschnitt des Facialis nur noch ein zentraler Kern von Geschwulstgewebe, dessen letzte Ausläufer sich bis weit in den absteigenden Teil herab nachweisen lassen.

Parallel mit dem Facialis und medianwärts von ihm dringt längs der medialen Paukenhöhlenwand nach hinten ein ca. 2 mm dicker Strang des Tumors, an dessen Peripherie Hirnsandkörner liegen, in den Knochen ein; das Geschwulstgewebe ist von hier in die benachbarten Markräume hineingewachsen, die in der Gegend des ovalen Fensters oberhalb des Vestibulums zu einem die ganze Dicke des Felsenbeins durchsetzenden, mit Tumormassen erfüllten, mächtigen Raum konfluiert sind; bemerkenswert ist die Anwesenheit von Hirnsand in diesen Markräumen, was offenbar auf die durch die wachsende Geschwulst hergestellte Kommunikation zwischen ihnen und dem inneren Gehörgang zurückzuführen ist.

In der Schneckenachse sind alle Hohlräume von solidem Geschwulstgewebe erfüllt, welches sich weiter in den Gefäßkanälen der Scheidewände zwischen den Windungen und in der Lamina spiralis ossea bis zur Crista spiralis nachweisen läßt. Vom Spinalganglion ist nichts erhalten. Da das Innere der Scala vestibuli stark gelitten hat, läßt sich über den Befund im Schneckeninnern nur das Folgende mit Sicherheit feststellen: die Scala tympani ist in der unteren Windung und im Anfang der Mittelwindung zu $^2/_3$ von Geschwulstmasse erfüllt; der davon frei gebliebene Raum ist hier von zellarmem Fibrinexsudat vollkommen ausgefüllt. In der Scala vestibuli der oberen Hälfte der ersten Windung fehlt die Reissnersche Membran; die Crista spiralis, die Lamina membranacea mit den Claudiusschen Zellen und den tympanalen Belegzellen gut erhalten. Die auch in normalen Präparaten die Wände der Schneckenräume bedeckende Gerinnungsschicht ist grob granuliert und enthält reichlich zellige Elemente; sie liegt in dicker Schicht auf der Lamina membranacea, wo an der Stelle des Cortischen Organs ein Haufen kugliger Zellen mit deutlichem runden Kern, offenbar Trümmer des Cortischen Organs, in sie eingebettet ist;

mehr war über dieses nicht festzustellen. In einzelnen Schnitten sieht man in das Gerinnsel eingehüllt Rudimente der Cortischen Membran. In der Lamina ossea der verschiedenen Windungen hier und da noch dünne Nervenfaserbündel in dem Geschwulstgewebe erhalten. Verästelte braune Pigmentzellen wie in normalen Präparaten.

Die Kanäle des Ramus superior (für Utriculus, obere und äußere Ampulle) des Nervus saccularis und des Ampullaris posterior mit Geschwulstmasse und stellenweise freiem Bluterguß erfüllt. Aus dem Kanal dringt das Geschwulstgewebe in die Macula acustica des Utriculus ein, von der nur das intakte, nirgends durchbrochene Epithel erhalten ist. Die Tumormassen breiten sich in dem perilymphatischen Raum zwischen Vestibulumwand und Utriculus aus, nirgends diesen eröffnend. Analog ist das Verhalten der im Frontalschnitt flach getroffenen Macula acustica des Sacculus. In den drei Ampullen ist der Befund an den Cristae acusticae derselbe wie an den Maculae der Säckchen: die bindegewebige Grundlage der Nervenendstellen ist in Geschwulstmasse aufgegangen, über die das Epithel intakt hinwegzieht. In der unteren Ampulle ist durch mächtige Entwickelung der Tumormassen der perilymphatische Raum so stark erweitert, daß er beinahe die ganze knöcherne Ampulle einnimmt. Ob die Epithelien der Maculae und Cristae acusticae feinere Veränderungen erlitten hatten, war aus den Schnitten nicht zu ersehen. Der Aquaeductus vestibuli ist ebenso wie der Schneckenaquädukt freigeblieben.

Fall II. **Solitäres Neurofibrom des r. N. acusticus.**

28 Jahre alte Frau erkrankt vor 9 Monaten mit starken anhaltenden Kopfschmerzen und öfterem Erbrechen. Nach 2 Monaten Abnahme des Sehvermögens, vorübergehend Doppelbilder. Seit 3 Monaten taumelnder Gang.

Klinisch: Doppelseitige Stauungspapille. Parese des linken Facialis in allen Aesten. Rechtsseitige Schwerhörigkeit. Spastische Parese der linksseitigen Extremitäten. Taumelnder Gang. Beiderseits Babinski.

Autopsie: R. kastaniengroßer, höckeriger Tumor an der Basis im Winkel zwischen Kleinhirn und Brücke; Brücke, Medulla und Kleinhirn muldenförmig eindrückend. Ein Zapfen geht in den Porus acust. intern., Nn. VII und VIII im Tumor aufgegangen. Die übrigen Hirnnerven frei, zum Teil über dem Tumor verlaufend.

M. G., 28 Jahre, Buchdruckersfrau, aufgenommen am 11. Juni 1903.

Im August 1902 traten bei der Pat., die bisher ganz gesund war, plötzlich ohne besondere Ursache heftige Schmerzen im ganzen Kopf auf, die ununterbrochen 3 Monate anhielten. Zu gleicher Zeit begann sie zu brechen. Das Erbrechen wiederholte sich ein- bis zweimal am Tage und war unabhängig von den Mahlzeiten.

Anfang November begann Pat. schlechter zu sehen, sie konnte Personen nicht erkennen und sah vorübergehend Gegenstände doppelt. Die Sehkraft nahm dermaßen ab, daß sie im Dezember und Januar nicht mehr lesen konnte. Seit 3 Monaten hat sich die Sehschärfe wieder gebessert.

Im November ließen die Kopfschmerzen nach und machten einem

ständigen Hitzegefühl im Kopf Platz. Das Erbrechen hielt unverändert an bis vor 8 Tagen.

Vor 3 Monaten trat allmählich eine sich steigernde Unsicherheit beim Gehen ein, jetzt taumelt Pat. und kann ohne Unterstützung nicht mehr ordentlich gehen.

Gehörstörungen haben nicht bestanden.

Status praesens: Kleine Frau in mäßigem Ernährungszustand. Knochenbau, Muskulatur dürftig. Haut normal. Brust- und Bauchorgane geben normalen Befund.

Status nervosus: Sprache ohne Besonderheiten. Geringer Stupor. Olfactorius normal.

Opticus: Beiderseits Stauungspapille. Starke Myopie. Gesichtsfeld ohne Defekte.

Oculomotorius. Abducens. Trochlearis: Pupillen ziemlich weit, rechts weiter als links. Reaktion bei Licht und Konvergenz etwas träge. Augenbewegungen normal.

Parese des linken Fascialis in allen Aesten.

Rechtsseitige Schwerhörigkeit.

Die übrigen Hirnnerven ganz normal.

Spastische Parese der linksseitigen Extremitäten. Beiderseits Babinski-scher Reflex.

Gang taumelnd.

Während des klinischen Aufenthaltes klagte Pat. dauernd über starke Kopfschmerzen, erbrach mehrfach.

Bei einer am 26. Juni vorgenommenen Lumbalpunktion entleeren sich unter 50 mm Hg-Druck 25 ccm klarer, nicht gerinnender Flüssigkeit. Im spärlichen Sediment spärliche polynukleäre Leukocyten und Lymphocyten.

Im weiteren steigern sich die Kopfschmerzen bis zu fast unerträglicher Höhe, sind von Pyramidon nicht beeinflußbar.

29. Juni. Rasch zunehmender Stupor.

Exitus: Zuerst Sistieren der Atmung, das Herz schlägt noch 10 Minuten nach Stillstand der Atmung weiter.

Autopsie. 30. Juni (Prof. M. Askanazy): Schlanker Körper mit blassen Hautdecken. An der Brust- und Bauchhaut ein Paar pigmentierte Naevi; in der linken Leistengegend zwei nebeneinanderstehende papilläre, pigmentirte Naevi, außerdem mehrere Pigmentflecke an den Beinen. Schädeldach sehr dünn, Diploë spärlich. Die Hirnwindungen beiderseits abgeplattet. Die Sulci flach, mit einigen aus ihnen hervorscheinenden Venen. Die weiche Hirnhaut nur mäßig injiziert. Der Balken stark nach oben vorgewölbt. Nach der Incision entleeren sich aus dem Ventrikel 50 ccm einer farblosen, getrübten, wässerigen Flüssigkeit. Bei der Herausnahme des Gehirns fällt in der hinteren Schädelgrube eine Tumormasse auf, welche die rechte Seite einnimmt und ungefähr in der Mitte mit dem Clivus abschneidet. Der Tumor schiebt sich gegen die hintere Fläche des rechten Felsenbeins. Die Nn. IX—XII liegen unterhalb des Tumors, dagegen nimmt der Tumor die Eintrittsstelle des VII. und VIII. N. ein. Der Porus acusticus ist sehr stark erweitert. Er mißt von vorn nach hinten 1,3, von oben nach unten 0,8 cm; seine Ränder fühlen sich rauh an. In diesen erweiterten Porus ragt ein bohnengroßer, zapfenförmiger Fortsatz des Tumors hinein. Nach der Herausnahme zeigt sich an der Hirnbasis ein kastaniengroßer Tumor, welcher von rechts nach links 4 cm, von vorne nach hinten 3,5 cm, von oben nach unten 3 cm mißt. Der

Tumor liegt zwischen der rechten Kleinhirnhemisphäre, der Medulla oblongata und der rechten Hälfte des Pons. Er hat die rechte Ponshälfte tief, schüsselförmig eingedrückt und den ganzen Pons nach links verschoben. Der rechte N. abducens ist etwas medialwärts verschoben und begrenzt die Mulde, die der Tumor in die Brücke gedrückt hat. Die Art. cerebr. inf. dext. zieht über die Geschwulst hinweg, die Art. vertebr. dext. liegt an der unteren Grenze des Tumors. Die rechte Kleinhirnhemisphäre grenzt sich ebenso wie der ziemlich stark abgeplattete Flocculus vom Tumor ab. Der N. trigem. zieht über die vordere Konvexität des Tumors hinweg. Der rechte N. acusticus wie der rechte N. facialis sind durch die Tumorbildung unsichtbar unterhalb des Tumors. Die Nn. IX—XII treten unterhalb des Tumors aus. Der Porus acusticus der linken Seite mißt 7 mm von vorn nach hinten und 4—5 mm von oben nach unten, er ist ebenso wie die eintretenden Nn. acust. und facial. makroskopisch unverändert. Die Nn. trigem. am Schädelgrunde unverändert. Die linke Paukenhöhle frei.

Am Rückenmark normaler Befund.

An den Körperorganen finden sich nur geringe Veränderungen: Eiterige Bronchitis, ein bronchopneumonischer Herd; geringe Hyperämie der Lungen, Hyperämie der Nieren.

Zur mikroskopischen Untersuchung wurde eine Scheibe aus dem Tumor entnommen, an welcher der sich in den Meatus auditorius erstreckende Fortsatz befand. Die Schnitte wurden nach den üblichen Färbemethoden (Hämalaun-Eosin, VAN GIESON, WEIGERTsche Markscheidenfärbung) behandelt. Dabei ergab sich, daß der Tumor außer zellreichen Partien ziemlich viel unregelmäßige nekrotische Partien enthielt. In den nicht nekrotischen Teilen erwiesen sich die Zellen als spindelig, mit nicht deutlich erkennbaren Zellgrenzen. Im Innern enthalten sie einen spindeligen Kern, von manchmal stäbchenartiger, manchmal mehr ovaler Form, meist ist die Kernstruktur und ein Nucleolus deutlich erkennbar. Zwischen den Zellen, die größtenteils sehr dicht gelagert sind, befindet sich eine feine, fädige, ihrem tinktoriellen Charakter nach bindegewebige Intercellularsubstanz. Zellen wie Intercellursubstanz sind größtenteils in mehr oder weniger breite Züge angeordnet, die sich mitunter wirr durchflechten. An manchen Stellen ist das enge Gefüge der Zellen etwas aufgelockert, so daß kleine unregelmäßige Zwischenräume entstehen (Oedem). Sternförmige Zellen sind auch an diesen Partien nicht zu erkennen.

Nervenfasern sind im Innern des Tumors nur ganz spärlich, als kleine Fragmente zu erkennen. An der Peripherie, d. h. in der schmalen Kapsel des Tumors, sind deutliche schmale Züge von 6—10 atrophischen Nervenfasern vorhanden, die entlang dem schon erwähnten Fortsatz verlaufen. Auch innerhalb dieses nach dem Meatus auditorius internus ziehenden Geschwulstzapfens sind die Nervenfasern nicht reichlicher als im übrigen Tumorgewebe.

Mastzellen konnten auch in diesem Tumor nicht nachgewiesen werden. Mit Gefäßen ist der Tumor sowohl in seiner Kapsel als im Inneren ziemlich reichlich versehen. Dieselben sind größtenteils mit Blut stark gefüllt, ihre Wand besteht entweder aus einer einfachen Endothelschicht oder aus Endothel und einer dünnschichtigen bindegewebigen Adventitia.

Fall III. Solitäres Neurofibrom des Nervus acusticofacialis. Psammosarkom der Dura.

Bei einer 72-jähr. Frau, die in ziemlich benommenem Zustand unter den Zeichen einer akuten Peritonitis eingeliefert wurde und nach 3-tägigem

klinischem Aufenthalt ad exitum kam, fand sich bei der Autopsie als Nebenbefund am rechten Meatus auditorius internus ein etwa haselnußgroßer Tumor, in den der N. acusticus überzugehen schien, und ein gut stecknadelkopfgroßer, ziemlich harter Tumor an der Innenfläche der Dura mater über dem l. Frontallappen. An den übrigen Hirnnerven wurden keine Tumoren gefunden.

Bezüglich der anamnestischen Angaben und des Untersuchungsbefundes sei noch bemerkt, daß Pat. auf beiden Ohren, angeblich schon seit 20 Jahren, schwerhörig war. Eine genauere Untersuchung wurde angesichts des benommenen Zustandes nicht vorgenommen.

Im folgenden gebe ich die mikroskopische Untersuchung der beiden Tumoren.

Der Tumor am Porus acusticus internus besteht aus verschieden großen Spindelzellen, deren Protoplasmaleib so gering ist, daß er nur mit sehr starken Vergrößerungen erkennbar ist. Den größten Teil der Zelle nimmt der spindelige, mitunter etwas unregelmäßig konturierte Kern ein. Zwischensubstanz ist überall vorhanden in Form feiner Bindegewebsfibrillen, die an manchen Stellen zu größeren Komplexen mit spärlichem Zellgehalt sich vereinigen. An solchen Komplexen ist oft eine ausgedehnte hyaline Degeneration oder beginnende Verkalkung infolge Niederschlags ganz kleiner Kalkkügelchen zu bemerken. Auch in den zellreicheren Partien sieht man hie und da spärliche kugelige oder streifenförmige Verkalkungen. Wie in den oben beschriebenen Fällen, ist auch hier die Anordnung der Zellen im großen und ganzen eine ganz regellose, eine Ausnahme machen nur die auch hier in wenig reichlicher Zahl vorhandenen zwiebelschalenähnlichen Bildungen. Im ganzen Tumor verstreut sieht man größere oder kleinere Schollen von Blutpigment, manchmal auch kleine frische Blutungen.

Mit Gefäßen ist der Tumor reichlich versorgt, deren Beschaffenheit gegenüber denjenigen in den beiden obigen Fällen insofern auffällt, als ein großer Teil von ihnen dicke, teils hyalin oder kalkig veränderte Wandungen zeigt. Ein Teil der Gefäße ist mit Blut in normaler Weise gefüllt, bei anderen findet man jedoch sowohl frische als ältere Thromben darin.

Nervenfasern sind im Tumor selbst nur ganz spärlich als kleine atrophische Trümmer, die hauptsächlich an der Peripherie gelegen sind, mit der Weigert-Palschen Methode nachzuweisen. Der Nervenstamm des Acusticus verläuft an der Peripherie des Tumors. Zwischen seine normal aussehende Fasern sind kleine Rundzellenanhäufungen eingelagert. An der dem Tumor anliegenden Seite sieht man auch manchmal einzelne Nervenfasern vom Stamme durch Tumorgewebe abgedrängt.

Sehr überraschend ist ferner das Vorhandensein von ganz spärlichen typischen Ganglienzellen nach Art der Zellen in Intervertebralganglien. Diese liegen zwischen dem Tumorgewebe, sind ganz wie in den Intervertebralganglien von einem kleinen Hof umgeben und besitzen einen großen Kern mit großem Nucleolus. Nisslsche Granula sind in den Hämalaun-Eosin-Präparaten nicht zu erkennen. Die Anwendung einer Spezialfärbung war bei dem sehr spärlichen Vorhandensein dieser Zellen, von denen ich im ganzen 3 habe auffinden können, aussichtslos.

Der kleine Tumor an der Dura zeigte das typische Bild eines Psammosarkoms, auf das ich hier nicht eingehen will.

Fall IV. **Sarkom des Kleinhirns.**

37-jähr. Frau. Vor 2 Jahren Kopfschmerzen, Ohn-

machtsanfälle, Erbrechen, Oedem der Augenlider. Besserung nach 6 Wochen.

Vor einem Jahre Anfälle von Kopfschmerzen und Erbrechen, wiederholte Ohnmachtsanfälle. Seit ½ Jahr Anfälle von Amaurose, später permanente Sehschwäche. Anfälle von Schwerhörigkeit.

Befund: Neurit. optica duplex; links mit starker, rechts mit geringer Atrophie. Pupillendifferenz, keine Reaktion. Links totale Amaurose, rechts hochgradige Amblyopie. Anfälle von Schwerhörigkeit.

Sektionsbefund: Walnußgroßer Tumor links neben der Brücke und der Medulla oblongata gelegen. Unter demselben spannen sich Facialis und Acusticus. Beide mikroskopisch normal.

Anna C., 37 Jahre, Garderobiere, aufgenommen 5. Mai 1894.

Familienanamnese ergibt nichts von Geistes- oder Nervenkrankheiten.

Pat. selbst machte als Kind Masern und Diphtherie durch, fühlte sich im übrigen stets gesund.

Im letzten Wochenbette, vor 2 Jahren, erkrankte Pat. unmittelbar im Anschlusse an die Entbindung plötzlich unter furchtbaren Kopfschmerzen, Erbrechen, häufigen Ohnmachtsanfällen und sehr großer allgemeiner Schwäche. Die Augenlider sollen dick angeschwollen sein, so daß Pat. die Augen nicht öffnen konnte. Diese Schwellung ging in 8 Tagen zurück und das Sehen war dann auf beiden Augen ganz gut.

Nach 6 Wochen hatte sich Pat. wieder so weit erholt, daß sie aufstehen und ihren Geschäften nachgehen konnte.

Sie fühlte sich dann ein Jahr lang vollständig gesund und kräftig. Seit ungefähr einem Jahre traten hie und da, anfangs seltener, später häufiger Kopfschmerzen auf, die meistens von einer unerträglichen Heftigkeit waren und namentlich in der Scheitelgegend sehr stark empfunden wurden. Häufig trat dabei auch wieder Erbrechen auf, das immer leicht und ohne Würgbewegungen eintrat. Hie und da begegnete es der Pat., und zwar hat sie dies erst seit November vorigen Jahres bemerkt, daß ihr plötzlich schwarz vor den Augen wurde, so daß sie gar nicht sehen konnte. Diese Dunkelheit verschwindet meist nach wenigen Sekunden wieder plötzlich. Ferner passierte es ihr seit dieser Zeit gelegentlich, daß, wenn sie rasch eine Drehung des Kopfes machen wollte, sie plötzlich Schwindel bekam, ohnmächtig hinfiel und so einige Minuten liegen blieb.

Gleich nach diesen Ohnmachtsanfällen fühlte sie sich wieder vollständig wohl.

Seit Weihnachten vorigen Jahres bemerkte Pat. außerdem eine zunehmende Abschwächung des Sehvermögens namentlich auf dem linken, weniger stark auch auf dem rechten Auge. Eine ophthalmoskopische Untersuchung im November wegen der oben erwähnten Anfälle hatte keine Anomalie des Augenhintergrundes ergeben.

Vor ca. 4 Wochen wurden im hiesigen Ambulatorium im Augenhintergrunde die Veränderungen wahrgenommen, die jetzt noch unverändert bestehen. Die Sehstörungen hatten in der Zwischenzeit bedeutende Fortschritte gemacht. Auf dem linken Auge konnte Pat. gar nichts mehr

deutlich sehen, in der letzten Zeit kaum noch Lichtstrahlen wahrnehmen; auch auf dem rechten Auge war das Sehvermögen ein sehr schlechtes geworden, so daß Pat. nur noch ganz große Zahlen lesen konnte.

Zeitweise klagt Pat. unabhängig von den übrigen Beschwerden darüber, daß sie auf beiden Ohren beträchtlich schwächer hören könne, als sonst. Nach einigen Stunden oder wenigen Tagen wird das Gehör wieder normal.

Pat. ist seit Weihnachten 1894 immer schwächer geworden, so daß sie sich in der letzten Zeit kaum mehr auf den Beinen halten konnte.

Seit den letzten Wochen bekommt Pat. hie und da Anfälle von so heftigem Kopfschmerz, daß sie unwillkürlich laut aufschreit, gelegentlich wird sie dabei bewußtlos, und mehrere Male bemerkte man, daß Arme und Beine während des Anfalls sich krampfhaft ausstreckten und einige Zeit vollständig steif waren.

Status praesens: Mittelgroße Frau von grazilem Körperbau und sehr reduziertem Ernährungszustande.

Die Körperorgane ergeben normale Verhältnisse.

Status nervosus: Psyche normal. Sensorium frei.

Hirnnerven: I. Geruch intakt.

II. Sehschärfe links = 0, nur Lichtsinn noch schwach erhalten, rechts Sehschärfe hochgradig herabgesetzt. Fingerzählen auf 2 m möglich. Gesichtsfeld zeigt bei grober Prüfung eine konzentrische Einengung.

Hochgradige Stauungspupille mit weit vorgeschrittener Atrophie beiderseits.

III., IV., VI. Heben der Augen etwas eingeschränkt, ebenso scheint die Ein- und Auswärtsdrehung beider Augen etwas vermindert zu sein. Kein Strabismus. Kein Nystagmus.

Rechte Pupille bedeutend weiter als die linke, beide völlig reaktionslos.

V., VII. Normal.

VIII. Gehör zeitweise beiderseits herabgesetzt, im allgemeinen ziemlich normal.

IX. Geschmack in dem hinteren Teile der Zunge intakt, Schluckakt ebenfalls.

X.—XII. Ohne Besonderheiten.

Spinalnerven: Außer hochgradiger allgemeiner Muskelschwäche nichts Abnormes. Patellarreflexe etwas gesteigert.

9. Mai. Pat. hat in den 2 letzten Tagen ab und zu Anfälle von äußerst heftigen Kopfschmerzen gehabt, bei denen sie vollständig teilnahmslos daliegt, auf Befragen oft gar nicht antwortet, sondern nur auf den Kopf deutet. Der Puls ist während der Anfälle kaum langsamer als sonst. Die Atmung bietet nichts Besonderes. Im Gesicht während des Anfalles keine Asymmetrie, dagegen hört Pat. zuweilen schlechter als sonst, wie sie selbst angibt.

Lumbalpunktion: Anfangsdruck 536 mm H_2O; Entleerung von ca. 25 ccm einer vollständig klaren, leicht gelblich gefärbten Flüssigkeit. Enddruck ca. 30 mm H_2O; es wurde der Ausfluß sistiert, bevor er von selbst ganz aufgehört hatte. Spezifisches Gewicht der Punktionsflüssigkeit 1007. Kein Sediment.

Nach der Punktion klagt Pat. über heftigere Kopfschmerzen, die im Laufe des Tages noch immer zunehmen; zeitweise wird sie völlig benommen, und schreit hier und da laut auf. Kein Druckpuls.

10. Mai. In der Nacht Injektion von 0,01 Morphium, Pat. beruhigt sich etwas. Am Morgen wieder heftige Schmerzen. Pat. wird benommen,

antwortet schließlich nicht mehr auf Fragen, stöhnt laut; dann wird die Atmung unregelmäßig, kein deutliches Cheyne-Stokessches Atmen, ca. um $1^1/_2$ Stunden hört plötzlich die Atmung auf, während der Puls noch unverändert weiter schlägt. Künstliche Atmung erfolglos. Hochgradige Cyanose.

Nach $^1/_2$ Stunde steht auch das Herz still.

12. Mai. Sektion (Prof. Askanazy): Graciler Körper mit lividen Hautdecken. Dura spinalis mäßig gespannt. Das Zellgewebe unter der Arachnoidea ziemlich ödematös. Beiderseits, namentlich in der oberen Halsregion ein fluktuierendes, leicht blutiges Infiltrat. Die Gefäße an der hinteren Fläche der Pia stark gefüllt und geschlängelt. In der Arachnoidea bis linsengroße, zarte Knochenplättchen eingelagert. In den tiefsten Abschnitten der Cauda reichlich seröse Flüssigkeit. Auf Durchschnitten normale Verhältnisse. Schädeldach sehr reich an Diploë. Die gesamte innere Fläche reibeisenartig rauh. Dura cerebralis durch venöse und kapillare Injektion gleichmäßig hellrot; Oberfläche etwas rauh; Duralsack ziemlich gespannt. Der Sinus longitudinalis superior zeigt in der Parietalregion einen leicht bogenförmigen Verlauf mit der Konvexität nach rechts. Die pialen Venen ziemlich stark gefüllt. Gyri abgeplattet. Beim Auseinanderbiegen der Hemisphären wölbt sich der Balken mit konvexer Oberfläche vor. Bei der Incision in den Balken entleert sich eine lymphatische Flüssigkeit. Der Boden des III Ventrikels wölbt sich stark vor. Bei der Herausnahme des Gehirns zeigt sich links von der Medulla oblongata und dem Pons ein die vorderen Abschnitte der linken Cerebellarhälfte einnehmender, kugeliger Tumor, über dessen Oberfläche sich im Bogen Facialis und Acusticus hinwegschlagen. Die beiden Nervenstränge erscheinen gedehnt und abgeplattet, aber von weißer Farbe. Nach der Herausnahme des Gehirns zeigt sich, daß die graubräunliche Tumormasse sich mit einem kleinen, etwa kleinbohnengroßen Fortsatz in den erweiterten Porus acusticus internus hineinschiebt. Der Tumor besitzt etwa eiförmige Gestalt. Sein größter sagittaler Durchmesser 3,25 cm, Dickendurchmesser am vorderen Pol 1,5 cm, am hinteren ca. 3 cm. Der Tumor schiebt sich zwischen die Basis des Hinterhauptlappens, der linken Fläche des Pons und der Medulla oblongata ein und geht hervor aus der der linken Tonsille entsprechenden Region des Cerebellum. Der linke Flocculus in seinen Umrissen etwas verwischt. Die Geschwulst drückt die Basalfläche des Hinterhauptlappens konkav ein, drängt die Oberfläche der Kleinhirnhemisphäre dem Occipitalhirn entgegen, plattet den Pons linksseitig ab, so daß die Brücke von dem linken N. abducens an in ziemlich steiler Richtung abfällt. Weiterhin komprimiert er die Medulla oblongata in ihrem obersten Abschnitte, indem er die linke Olive stark abflacht. Ueber die Mitte des Tumors verlaufen die Nn. facialis und acusticus, über seinen vorderen Pol schlägt sich der N. trigeminus hinweg, während die Nn. IX—XI an dem hinteren Pol in Gestalt eines abgeplatteten Nervenfaserbündels verlaufen. Die letzteren sind stark nach unten disloziert, etwa 2,5 cm von den Nn. facialis und acusticus entfernt. Die Nn. V, VII, VIII sind etwas nach vorn verlagert. Der Tumor besitzt feste Konsistenz. An seiner ziemlich glatten Oberfläche zumeist blaßgelbliche, schwefelgelbe oder mehr bräunliche Färbung, daneben treten graue, etwas durchscheinende Bezirke, einzelne Hämorrhagien im Gewebe zu Tage. Auf dem Durchschnitt zeigt sich, daß der Tumor sich nur oberflächlich in die Marksubstanz einsenkt, an die Vorderteile des Nucleus dentatus der linken Hemisphäre angrenzend. Die Schnittfläche des Tumors bietet ein buntes Bild, indem opake, intensiv

schwefelgelbe Gewebspartien vorn und hinten sichtbar sind, während der übrige Abschnitt von weißlich grauem transparentem Gewebe gebildet wird, das aufs dichteste von kleinsten, punktförmigen Hämorrhagien durchsetzt erscheint. Daneben treten kleine Gefäße hervor. Die weiche Geschwulstsubstanz quillt auf der Schnittfläche etwas hervor, klarer Saft läßt sich von der Schnittfläche abstreichen.

Die Seitenventrikel stark erweitert. Der Balken ist zu einer breiten Lamelle abgeplattet, desgleichen die absteigenden Fornixschenkel stark abgeflacht. Die obere Fläche beider Thalami nicht gewölbt, sondern beinahe eben, die Pedunculi ausgezogen. Der Aquaeductus Sylvii bequem sondierbar; auch die Höhle des IV. Ventrikels erweitert. Die Großhirnhemisphären und Zentralganglien ohne Veränderung.

Diagnose: Sarcoma (Gliosarcoma) cerebelli von der Tonsillargegend ausgehend. Die gelben Partien verdanken ihre Farbe einer hochgradigen Verfettung.

Fall V. **Endotheliom der l. hinteren Schädelgrube.**

Seit 3 Jahren Anfälle von Kopfschmerzen und Erbrechen. Unsicherheit in Armen und Beinen bis zur Unfähigkeit zu gehen sich steigernd. Neigung nach rechts zu fallen. Seit $^3/_4$ Jahren erhebliche Zunahme der Beschwerden. Hier und da kurzdauernde Anfälle von Amaurose. Verschlechterung der Sprache, Schluckbeschwerden mit Regurgitationen durch die Nase. Abnahme des Gedächtnisses, leichte, gemütliche Erregbarkeit.

Bei der Untersuchung: Starke Kopfschmerzen, Schlafneigung. Strabismus convergens. Nystagmus horizontal beim Blick nach links. Herabsetzung des Gehörs links. Doppelseitige Gaumensegellähmung mit erloschenen Reflexen. Schluckstörung. Links Hypoglossusparese. Schwanken beim Gehen und Stehen, Neigung nach rechts zu fallen. Spastisch ataktischer Gang. Geringe Spasmen in allen Extremitäten. Ataxie links mehr als rechts.

In der Klinik fast dauernd Kopfschmerzen.

Plötzlicher Tod durch Aspiration eines Bissens.

Autopsie: Apfelgroßes, hartes Endotheliom am Boden der linken hinteren Schädelgrube mit der Dura der hinteren Felsenbeinfläche fest verwachsen, das Tentorium stark vorwölbend, in die linke Kleinhirnhemisphäre eingelagert und die benachbarten Hirnteile verschiebend, leicht ausschälbar. Nn. IX—XI über den Tumor hinwegziehend.

M. B., 56-jähr. Frau, aufgenommen am 9. Mai 1904.

Ohne hereditäre Belastung, war bis auf eine fieberhafte Krankheit vor 22 Jahren stets gesund. Nach der ersten Geburt vor 30 Jahren bekam sie eine Struma am Halse, die bis heute unverändert blieb.

Vor 3 Jahren traten bei ihr, wie sie glaubt, infolge einer seelischen

Erregung und Kummers Kopfschmerzen und häufiges Erbrechen auf. Die Kopfschmerzen betrafen meist die Stirne, seltener den Hinterkopf. Ihre Dauer war sehr verschieden, bald nur ganz kurze Zeit, bald mehrere Tage lang. Den Schlaf störten sie nicht. Das Erbrechen kam gewöhnlich während des Essens, nachdem zuerst ein starkes Würgen vorausgegangen war. Anfänglich trat das Erbrechen während mehrerer Wochen fast täglich auf, dann ließ es an Häufigkeit nach, kam nur noch etwa alle 3 bis 4 Wochen, mitunter sogar in noch größeren Intervallen. Es hielt jedoch im ganzen bis in die letzte Zeit vor.

Im Verlauf eines halben Jahres gesellte sich zu den genannten Beschwerden eine zunehmende Unsicherheit und Schwäche in Händen und Beinen. Pat. schwankte öfters beim Gehen, mußte gehalten oder gestützt werden, mitunter fiel sie sogar zu Boden. Dabei fiel sie stets nach der rechten Seite. Außerdem traten jetzt häufig bei den Kopfschmerzen Schwindelanfälle von ungefähr 1stündiger Dauer auf. Dieselben hielten bis vor 1 Jahre an, sind aber seit dieser Zeit nicht wieder aufgetreten. Die Unsicherheit in den Gliedern, die besonders beim Gehen auffiel, wie die anderen genannten Beschwerden hielten dann ziemlich unverändert bis zum Sommer vorigen Jahres an. Dann verschlechterte sich der Zustand ziemlich erheblich. Die Unsicherheit nahm so zu, daß das Gehen ohne Unterstützung nicht mehr möglich war, die Kopfschmerzen und das Erbrechen wurden wieder häufiger. Ferner hatte Pat. manchmal Anfälle, wo es ihr schwarz vor den Augen wurde, so daß sie etwa $^1/_2$ Stunde lang gar nichts sehen konnte. Außerdem machte sich eine Verschlechterung der Sprache geltend. Dieselbe wurde, angeblich infolge Ausfallens der Zähne lispelnd, die Aussprache wurde ziemlich erschwert. Auch beim Schlucken hatte Pat. seit dieser Zeit Beschwerden, sie verschluckte sich häufig. Flüssigkeit lief durch die Nase erst in der letzten Zeit ab. Das Schlucken selbst ging jedoch ganz gut.

Außerdem bemerkte Pat. sowie ihre Angehörigen, daß das Gedächtnis viel schlechter geworden war, und zwar nur für Begebenheiten der nächsten Vergangenheit, der letzten Tage, ja sogar Stunden. Während für entferntere Begebenheiten keine Störung der Erinnerung zu bemerken war.

Das psychische Verhalten der Pat. soll sich seit Beginn der Krankheit, aber wie der Mann glaubt, infolge eines ständigen Kummers, geändert haben. Pat. ist viel erregter als früher, hat öfters kleine Streitigkeiten mit ihren Angehörigen.

Schlaf ist stets gut gewesen. Krämpfe oder Lähmungserscheinungen sind nicht beobachtet worden.

Abgesehen von den oben genannten Anfällen von Dunkelheit keine Seh- oder Hörstörungen.

Status praesens: Kleiner graziler Körperbau. Keine Hauttumoren. An der rechten Halsseite eine faustgroße, höckerige harte Struma.

Im übrigen an den Körperorganen normaler Befund.

Mäßige Somnolenz.

Hirnnerven: I. Beiderseits normal.

II. Visus bei grober Prüfung normal, desgleichen Gesichtsfeld. Eine genauere Aufnahme des Gesichtsfeldes wegen einer gewissen Stumpfheit der Pat. nicht möglich.

Augenhintergrund beiderseits normal.

III., IV., VI. Bulbi stehen gerade, Bewegungen nach allen Richtungen frei, beim Blick nach links ist ein geringer rotatorischer Nystagmus im

entgegengesetzten Sinne des Uhrzeigers zu bemerken. Bei den übrigen Blickbewegungen ist kein deutlicher Nystagmus vorhanden.

Geringer Strabismus convergens. Pupillen mittelweit, beide gleich, reagieren auf Licht und Accommodation.

V. Sensibilität des Gesichts und der Schleimhäute normal. Kaumuskulatur kräftig.

VII. Der Gesichtsausdruck ist ein ziemlich starrer, keine Mimik. Alle Bewegungen können jedoch beiderseits gut ausgeführt werden.

VIII. Trommelfell etwas eingezogen, sonst keine Abnormität.

Gehörprüfung: Luftleitung links ziemlich stark herabgesetzt bis auf $^1/_2$ m bei Flüstersprache.

Knochenleitung links gegenüber rechts wird ein wenig herabgesetzt.

Rinnescher Versuch: Die Stimmgabel wird beiderseits nach dem Abklingen auf dem Knochen noch durch Luftleitung gehört.

IX. Geschmack normal.

Gaumensegel hängt schlaff herab, bei Phonation geringe Bewegung. Beim Schlucken verschluckt sich Pat. oft, durch die Nase bisher keine Regurgitation.

Reflexe erloschen.

X. Atmung normal.

Herzaktion regelmäßig, 110 in der Minute.

XI. Schultermuskulatur normal.

Kehlkopfuntersuchung infolge ungenügenden Oeffnens des Mundes nicht möglich.

XII. Zunge weicht etwas nach links ab. Zungenbewegungen normal.

Aktive Beweglichkeit in sämtlichen Extremitäten und Rumpfe normal. Starke Ataxie, links mehr als rechts.

Die Kraft sehr gering. Bei passiven Bewegungen finden sich sowohl in Armen als Beinen geringe Spasmen.

Keine Atrophien. Kein Tremor.

Sensibilität für alle Qualitäten normal.

An den oberen Extremitäten sind die Sehnenreflexe beiderseits gesteigert.

Patellarreflex beiderseits, Achillessehnenreflex stark gesteigert.

Plantarreflex beiderseits lebhaft, kein Klonus, kein Babinski.

Bauchdeckenreflex nicht auslösbar.

Blase und Mastdarm normal.

Gang ist wegen hochgradiger Unsicherheit ohne Unterstützung nicht möglich. Dabei hat Pat. stets die Neigung nach rechts zu fallen. Die Bewegungen sind hochgradig spastisch.

Beim Stehen starkes Schwanken, beim Augenschluß keine wesentliche Verstärkung desselben.

20. Mai. Häufige Klagen über Kopfschmerzen. Beim Schlucken, besonders von Flüssigkeiten, starker Husten, feste Speisen werden ganz gut geschluckt. Flüssigkeiten werden mit der Sonde eingegeben.

1. Juni. In den letzten Tagen weniger Klagen über Kopfschmerzen. Beim Mittagessen bekommt Pat. plötzlich durch Aspiration eines Bissens starke Asphyxie, der sie erliegt.

2. Juni 1904. Autopsie (Prof. Askanazy): Schlanker Körper mit blassen Hautdecken. Schädeldach fest mit der Dura verwachsen, außerordentlich verdickt. Innenfläche des Schädels gleichmäßig fein rauh. Das ganze Gehirn erscheint klein, besonders der Stirnlappen. Balken etwas vorgewölbt. Im erweiterten Ventrikel klare, ungetrübte Flüssigkeit. Beim

Emporheben des linken Schläfenlappens zeigt sich eine tiefe schüsselförmige Impression an der Unterfläche des letzteren. Diese Eindrückung wird durch einen etwa apfelgroßen Tumor bedingt, der sich mit konvexer Fläche unter dem linken Tentorium hervorwölbt. An der Oberfläche des linken Tentoriums etwas extravasiertes, leicht braunrot gefärbtes, freies Blut im Subduralraum. Oberfläche des Tumors mit Unterfläche des Tentoriums an mehreren Stellen verwachsen, doch nur so fest, daß meist eine glatte Ablösung gelingt. Der Tumor setzt sich nach abwärts bis zum Halsmark fort und bedingt gleichmäßige Abplattung und Dislokation nach rechts: der linken Ponshälfte, des Flocculus und der Oblongata. Nach hinten drückt der Tumor die linke Hirnhemisphäre und das Cerebellum tief kugelförmig ein und schiebt den atrophischen Kleinhirnrest dorsalwärts und vor sich her. Auf dem unteren Pol des Tumors setzt sich die Cerebralrinde als flache Lamelle fort, die sich stellenweise von der Oberfläche des Tumors gut abheben läßt. Grenzlinie zwischen Cerebralsubstanz und Tumor nur teilweise scharf zu erkennen.

Hirnnerv IV liegt außerhalb des Tumorbereiches vor dem Tumor. Trigeminus ist nach vorn und medianwärts verlagert und liegt medianwärts vom Tumor. Nerv VI entspringt an gehöriger Stelle medianwärts vom Tumor, wird auch von der Abplattung der linken Ponshälfte nicht mehr erreicht. Nerv VII und VIII entspringen neben dem komprimierten Flocculus und sind weder abgeplattet noch sonst verändert. Nerv IX und XI verlaufen im Bogen und im gespannten Zustande über den Tumor hinweg, der recht ausgedehnt mit der Hinterfläche der linken Pyramide verwachsen ist. Der Tumor läßt sich nur durch Messerzüge von der Basis der Pyramide bis zum Foramen jugulare abtrennen. Eine Fortsetzung des Tumors geht an den Aquaeductus vestibuli heran und und senkt sich in eine verbreiterte Knochengrube ein, ohne in die Tiefe zu dringen. Der Porus accusticus internus ist frei von Geschwulstmassen. Das Foramen jugulare nur an seinem Eingange erweitert. Linke Kleinhirnhemisphäre in ihrem ganzen Rest sehr weich. Linke Art. vertebralis umspannt den unteren Pol des Tumors, so daß der Tumor zwischen Wirbelarterie und der unteren Fläche des Schläfenlappens eingeschaltet ist.

Tumorlänge: Von vorn nach hinten 6 cm, von links nach rechts 5 cm, und von oben nach unten $4^1/_2$ cm.

Er zeigt eine prall elastische Konsistenz, weißlich gelbe Farbe. Von oben betrachtet wölbt sich die linke Kleinhirnhemisphäre etwas unregelmäßig kugelförmig vor, während der Ventrikel ganz abgeplattet und glatt erscheint. Seitenventrikel erweitert. Der 4. Ventrikel etwas dilatiert.

Mikroskopisch zeigt der Tumor im frischen Präparat nur abgeplattete Spindelzellen mit bandartigem Protoplasma, einige Verkalkungen in Streifenform (Endotheliom).

Starke Hyperämie der Körperorgane. Im Aditus laryngis und an der Bifurkation der Trachea ziemlich viel Speisebrei.

Anatomisch haben die im vorstehenden mitgeteilten Fälle das Gemeinsame, daß sich bei ihnen Tumoren fanden, die entweder im Kleinhirnbrückenwinkel entstanden oder nach demselben vorgedrungen sind. 3 von ihnen gehören ihrem Ausgangspunkte nach dem Acusticus, einer dem Kleinhirn und einer der Basis der hinteren Schädelgrube an.

Nach Henneberg und Kochs Vorschlag ist es ratsam, von den Tumoren der hinteren Schädelgrube diejenigen, welche in dem Raume

zwischen Pons, Med. oblongata und Kleinhirn entstehen, unter dem gemeinsamen Namen der Kleinhirnbrückenwinkeltumoren abzusondern, da sie klinisch ein wohlcharakterisiertes Bild bieten, wenn auch ihr Ausgangspunkt und ihr histologischer Bau recht verschiedenartig sein können.

Bis jetzt hat man folgende Arten von Tumoren daselbst gefunden: Fibropsammome (FESTER, GOMPERZ), ausgehend von der Dura des Felsenbeines, Gliofibrome (KREPUSKA, STERNBERG, SORGO), Neurogliome (KLEBS), Fibrosarkome (STERNBERG, BÖTTCHER, ANTON u. A.), Myxosarkome, Cystosarkome, Fibrocystome (LANGDON), endlich Neurofibrome (HENNEBERG und KOCH, HARTMANN und viele andere), alle ausgehend von den Nerven, welche durch jenen Winkel ziehen, Endotheliome (VOSS) und metastatische Krebsknoten (BRAMWELL), endlich Gliome (HENNEBERG) und Fibrosarkome (JAFFÉ) ausgehend von den benachbarten Hirnteilen (Pons und Kleinhirn). All den Tumoren ist die Eigentümlichkeit gemeinsam, daß sie sich leicht aus ihrer Umgebung losschälen ließen.

In unserem Falle I sind die Tumoren im Kleinhirnbrückenwinkel nur Teilerscheinungen einer über das ganze Zentralnervensystem — und vielleicht noch weiter — verbreiteten Neurofibromatose, einer sogenannten „zentralen Neurofibromatose", wie seit MOSSÉ und CAVALIÉS Vorschlag diese Lokalisation der Neurofibrome, die sonst gewöhnlich die peripheren Nerven, vor allem der Haut, befallen, genannt zu werden pflegt.

Trotz der großen Literatur über Neurofibromatose, die ADRIAN mit seltenem Fleiß und Umsicht zusammengestellt hat, ist die Kenntnis der „zentralen Neurofibromatose" bis jetzt noch auf relativ wenige Fälle beschränkt.

Ich habe dieselbe in der nachfolgenden Tabelle zusammengestellt, dabei aber völlig Abstand genommen von denjenigen Fällen, wo die Geschwulsterkrankung die intraduralen Nervenwurzeln der Hirnbasis verschont hatte, und ferner von denjenigen Beobachtungen, wo bei Individuen mit multipler Neurofibromatose der Haut zwar cerebrale Symptome beobachtet worden sind, die ein Uebergreifen der Erkrankung auf die Wurzeln der Basis vermuten lassen, aber kein autoptischer Befund vorhanden ist (HAUSHALTER, SCHÜLE, SPILLMANN, THOMAS).

Denn es sind mehrere Fälle bekannt, wo bei multipler Neurofibromatose der Haut anders geartete Tumoren im Zentralnervensystem gefunden worden sind (cf. ADRIAN). Nur der RICHTERsche Fall schien mir so klar, daß ich ihn, trotzdem auch er nur klinisch beobachtet ist, dennoch in die Tabelle aufgenommen habe.

Aus der Tabelle, in welche übrigens der Fall von MOSSÉ und CAVALIÉ in Würdigung der von HENNEBERG und KOCH ausgesprochenen Bedenken nicht aufgenommen wurde, ergibt sich, daß beide Geschlechter

in gleichem Maße zu der Erkrankung disponiert sind, daß das am meisten befallene Alter das 2. und 3. Lebensjahrzehnt ist.

Betreffs der Lokalisation der Tumoren an den Wurzeln der Hirnbasis ergibt sich, daß konstant die Acustici doppelseitig betroffen werden, während für die übrigen sich keine Regel finden läßt.

Bei 2 Fällen (Henneberg und Koch II, Fraenkel und Hunt) wurden außer in den beiden Kleinhirnbrückenwinkeln keine Tumoren an anderen Nervenwurzeln gefunden; sie stellen somit eine „auf die Nn. acustici beschränkte Neurofibromatose" dar, denen sich vielleicht noch ein Fall von Albers mit doppelseitigen „fibroplastischen" Tumoren zu beiden Seiten des Pons und „multiplen intracerebralen Tumoren" anreiht.

Hauttumoren waren in 4 von den angeführten Fällen vorhanden, während bei 6 keine gefunden wurden. Von diesen 6 scheiden allerdings die beiden auf die Acustici lokalisierten Tumoren aus, die wir als eine besondere Gruppe, gewissermaßen ein Uebergangsglied zwischen der zentralen, cerebralen Neurofibromatose und den solitären Acusticusneuromen ansehen möchten, sowie der 2. Fall von Raymond, bei welchem ja erst die Autopsie die Richtigkeit der Diagnose ergeben muß. Dann hätten wir also bezüglich des Vorhandenseins von Hauttumoren, wenn ich unseren Fall mit einrechne, das Verhältnis von 4 Fällen ohne, gegen 4 Fälle mit solchen.

Mehrfach finden sich außer an den Wurzeln und Stämmen der Nerven auch in der Substanz des Hirnes und Rückenmarkes, sowie ihrer Häute multiple Tumoren, die der Bindegewebsreihe angehören, 2mal sind in der Hirnrinde Veränderungen gefunden worden.

Unser Fall reiht sich den bekannten an, ohne in anatomischer Hinsicht noch irgendwelche Besonderheiten zu bieten.

Von unseren übrigen anatomischen Befunden bedarf nur derjenige des 3. Falles in einem Punkte einer kleinen Besprechung. Ich meine bezüglich des für den ersten Blick ganz überraschenden Vorhandenseins von Ganglienzellen, die sonst in Neurofibromen nicht gefunden zu werden pflegen.

Es löste sich aber das Befremdliche dieses Fundes alsbald, als wir in anatomischen Arbeiten (Alexander) und Lehrbüchern (Krause, Gegenbaur) die Angabe fanden, daß sich sowohl in den Aesten als dem Stamme des N. acusticus Ganglienzellen vorfinden können.

In klinischer Beziehung sind in allen Fällen mit Ausnahme des 3., der ja nur einen zufälligen Nebenbefund darstellt, die Allgemeinsymptome eines Hirntumors gut ausgesprochen, so daß in dieser Hinsicht die Diagnose keinerlei Schwierigkeiten bereitete. Ebenso naheliegend war schließlich auch im 1. Falle die Annahme, daß der Tumor der hinteren Schädelgrube, schlechtweg dem Kleinhirn angehörte. Dafür mußten die charakteristischen Kleinhirnsymptome: cerebellare Ataxie,

Schwindel und schließlich auch die doppelseitige Hörstörung verwendet werden. Alle übrigen Symptome von seiten der Hirnnerven und Extremitäten fanden so auch ihre einfachste Erklärung. Zur Annahme einer so ausgedehnten multiplen Geschwulstbildung lag nicht der geringste Grund vor. Und auch wenn wir jetzt retrospektiv das Symptomenbild noch einmal überblicken, finden wir nichts, was darauf hinweisen könnte.

Man könnte sich eigentlich darüber wundern, daß solch hochgradige Veränderungen, wie ein ziemlich umfangreicher intrabulbärer Tumor, so viele Tumoren an den Hirn- und Rückenmarksnerven nicht die geringsten Erscheinungen hervorgerufen haben. Allein das ist eine bekannte Tatsache, die für die Tumoren der Medulla oblongata schon von BERNHARDT, für die Neurofibrome sowohl der peripheren als der zentralen Nerven in fast jeder diesbezüglichen Arbeit von neuem hervorgehoben worden ist. Diese Tumoren machen eben erst Erscheinungen, wenn sie zu einer gewissen Größe herangewachsen sind. Und so kommt es, daß in unserem Falle eigentlich nur das Symptomenbild bestand, welches durch die (doppelseitigen) Tumoren des Kleinhirnbrückenwinkels hervorgerufen wird.

Das größte Kontingent der Tumoren des Kleinhirnbrückenwinkels stellen die solitären einseitigen dar; sie erweisen sich mikroskopisch meist als Neurofibrome oder Fibrosarkome, die am häufigsten vom Acusticus oder vom Acusticus und Facialis, seltener einem der anderen der in jenem Winkel gelegenen Nervenwurzeln ihren Ausgang nehmen. Infolgedessen sind diese Geschwülste bisher meist mit der ziemlich inkorrekten Bezeichnung der Acusticusneurome benannt geworden, obwohl sie histologisch keineswegs echte Neurome darstellen, sondern sich als Neurofibrome oder Fibrosarkome erweisen.

Das Symptomenbild, welches sie bedingen, ist trotz des stereotypen Sitzes der Geschwulst ein recht buntes, was ganz begreiflich erscheint, wenn man bedenkt, auf wie viele verschiedenartige Gehirnteile die Tumoren, welche bis zu beträchtlicher Größe heranwachsen können, ihre Wirkung auszudehnen fähig sind, ganz abgesehen von den allgemeinen Tumorerscheinungen, die sie gewöhnlich in ausgesprochener Weise darbieten.

In einem großen Teile der Fälle bilden diese Allgemeinerscheinungen (Kopfschmerz, Erbrechen, Abnahme der Sehkraft infolge Stauungspapille) die Anfangssymptome der Krankheit. Bei einem anderen Teile tritt das eigentlichste Herdsymptom unserer Erkrankung, die Gehörstörung, schon geraume Zeit vor den übrigen Symptomen auf. Entweder setzt dann das Leiden mit Reizerscheinungen (subjektiven Ohrgeräuschen) ein, denen sich mehr oder weniger bald eine Gehörschwäche anschließt, oder das Leiden beginnt gleich, manchmal plötzlich, mit einseitiger Herabsetzung des Gehörs.

	Alter und Geschlecht	Dauer	Symptome				Anatomisch		
			Hirnnerven	Gehör	Periphere Nerven	Haut	Intradurale Hirnnerven exkl. N. VIII	Tumoren im Kleinhirnbrückenwink.	Sonstiger Befund
Soyka Fall I	36 J. Mann	unbekannt	Exophthalm. Amaurose. Strabismus. Dysarthr. Demenz	Taubheit doppelseitig	—	mult. Tumoren	—	doppelseit.	Mult. Tumor. d. Cauda equ. Spinalgangl. u. periph. Nn. Intramedull. Tumoren
Soyka Fall II	20 J. Mädch.	3 J.	L. Exophthalmus. Kopfschmerz. Reitbahnbewegung. n. r.	desgl.	Kontrakturen der Beine. Hypästhesien Epileptiforme Zustände	—	II	„	Vereinzelte Tumor. an d. peripher. Nn. Intracerebr. Tumor
Berggrün	11 J. Junge	1 J.	Amblyopie. Neurit. opt. Paralyse resp. Parese der Nn. III, V, VI. Schluckstörungen. Dysarthrie	beiderseits herabgesetzt	Parese und Kontrakt. der Beine. Anästhesie vom I. Lumbalseg. abw. Fehl. d. Patellarrefl. Allgemeine Krämpfe	mult. Tumoren	r. III—VI, XII, l. V	„ (Nn. V, VII—X)	Allgemeine Neurofibromatose
Sternberg Fall V	19 J. Mann	2 J.	Schwindel. Erbrech. Parese und Kontraktur d. l. N. VII. Ataxie	Taubheit links	Schwäche der Beine	—	III, IV	doppelseit.	Tumoren der Cauda equina
Henneberg und Koch Fall I	17 J. Mann	3 J.	Schwindel. Erbrech. Cerebellare Ataxie. Neurit. opt. Nystagmus. Ptosis r. Parese des l. N. VII. Fallen nach l. Demenz. Euphorie	Anfangs subjektive Geräusche. Dann doppelseitige Taubheit	Lokomotor. Ataxie d. ob. Extremitäten. Schwäche der Beine	mult. Tumoren	IX, X	„ (Nn. V, VII)	Allg. Neurofibromatose. Intramedull. Fibr. Sklerose d. Hinter- u. Seitenstränge. Gliöse Wucherungen d. Hirnrinde
Henneberg und Koch Fall II	23 J. Mann	7 J.	Amaurose. Neurit. opt. Pupillenstarre. Parese des l. N. VII. L. Zungenatrophie. Kopfschmerz. Erbrechen	Anfangs Summen, dann Taubheit	Epileptiforme Krämpfe	—	—	doppelseit.	Intracerebral Sark. Intramed. Fibrom. Mult. Fibr. d. Dura u. Pia Gliöse Wucherungen d. Hirnrinde
Raymond Fall I	22 J. Mädch.	2 J.	Kopfschm. Schwind. Erbrechen. Cerebellare Ataxie. Amaurose. Neurit. opt. Ptosis. Demenz	doppelseitige Taubheit	Epileptiforme Krämpfe. Steigerung d. Reflexe	—	III, IV, VI	„	—
Raymond Fall II (klin. Beobachtung)	18 J. Mädch.	3 J.	Kopfschmerzen. Erbrechen. Amblyopie. Neurit. opt. Nystagmus	doppelseitige Taubheit	Epileptiforme Krämpfe. Schwäche der Extremitäten. Gesteigerte Sehnenrefl. R. Babinski. Kernigsches Symptom	—		—	—

	Alter und Geschlecht	Dauer	Symptome				Anatomisch		
			Hirnnerven	Gehör	Periphere Nerven	Haut	Intradurale Hirnnerven exkl. N. VIII	Tumoren im Kleinhirn-Brückenwink.	Sonstiger Befund
Richter (klin. Beobachtung)	33 J. Mann	9 J.	Amblyopie. Neurit. opt. Gesichtsfelddefekt. Nystagmus. Parese d. l. N. VII. Atrophie der link. Zungenhälfte. Cerebellare und stat. Ataxie	doppelseitige Taubheit. Subjektive Ohrgeräusche	Atrophie des Musc. deltoid. cucull. infraspinat. Schwäche der Beine	mult. Tumoren	—	—	—
Fraenkel und Hunt Fall IV	42 J. Frau	24 J. ?	Kopfschm. Schwind. seit 2 J. Amaurose. Neurit. opt. Pupillendifferenz. Hyposurie. Parese d. r. M. extern. Paralyse d. r. N. VII. Parese d. r. N. XII. Ataxie. Neigung n. r. zu fallen	Taubheit seit 24 J.!	Hemiplegia cruciat. L. Babinski	—	—	doppelseit.	Multiple Psammome u. Endotheliome der Dura mat. cerebr. Sklerose d. Crura cerebelli ad pontem. (Nur Gehirnsekt.)

Verhältnismäßig häufig tritt aber die Gehörsschwäche relativ spät ein. Eine Eigentümlichkeit, die sich sowohl aus der Einseitigkeit der Störung als auch daraus erklären läßt, daß es eben, genau so wie bei den Neurofibromen an anderen Nerven, erst einer gewissen Größe bedarf, bis Symptome auftreten.

Bei einer kleinen Gruppe von Fällen (Caskey, Hemey, Jakobsohn, Luys, Pichler, Trénel, Stevens, Voss [Fall I], Westphal, Fraenkel und Hunt [Fall I]) waren bei solitärem Tumor doppelseitige Hörstörungen vorhanden — auf der gegenüberliegenden Seite schwächer als auf der Tumorseite — was Bruns durch Läsion des anderseitigen Hörnerven im Hirnstamme erklären möchte, was vielleicht auch einfach auf Kompression des Nerven durch die nach dem Knochen zu gedrängten Hirnteile zurückgeführt werden kann.

Bei doppelseitigen Tumoren tritt die Hörstörung gewöhnlich beiderseits gleichzeitig auf. Eine Ausnahme macht nur der Fall von Sternberg, wo trotz doppelseitiger Tumoren einseitige Taubheit bestand. Bezüglich der Zeit ihres Auftretens ist kein Unterschied gegenüber den solitären Tumoren zu konstatieren.

Die Hörschwäche nimmt stets rasch zu und sticht durch ihre Intensität in charakteristischer Weise von den übrigen inzwischen bereits aufgetretenen Symptomen ab, sowohl von den Allgemeinerscheinungen, die wir schon erwähnt haben, als auch von den noch zu besprechenden sogenannten Nachbarschaftssymptomen.

Als ein zweites Lokalzeichen unserer Erkrankung ist natürlich auch der Schwindel zu nennen, den wir auf eine Läsion des Vestibularnerven

und seiner Fortsetzungen im Kleinhirn zu beziehen gewohnt sind. Wenn derselbe auch in keinem der bekannten Fälle fehlte, manchmal sogar schon frühzeitig auftrat, so machte er sich doch nicht in so auffallender Weise wie die Taubheit geltend, was nach HARTMANN vielleicht durch eine kompensierende Tätigkeit des anderseitigen Gleichgewichtsorganes zu erklären ist.

Von den Nachbarschaftssymptomen ist die cerebellare Ataxie am regelmäßigsten beobachtet, oft Nystagmus, weniger häufig anarthrische Sprachstörungen. Mannigfach und äußerst wechselnd bezüglich der Beteiligung sind die Erscheinungen von seiten der übrigen Hirnnerven; sie gehören gewöhnlich der dem Tumor homologen Seite an und erweisen sich seltener als Reizerscheinungen (z. B. Tic, Neuralgie), häufiger als paretische, bald nur eines, bald mehrerer Nerven. Mitunter kommen aber beide Arten von Erscheinungen auch auf der kontralateralen Seite neben solchen der gleichen Seite als auch ohne diese vor. Ein Verhalten, das für die Diagnose, und speziell die topographische, gewisse Schwierigkeiten bereiten kann.

Am häufigsten wurden von den Hirnnerven der Trigeminus und Facialis befallen, während Olfactorius, Glossopharyngeus sowie die Nerven der Vagusgruppe in der Symptomatologie nur selten eine Rolle spielen.

Von seiten der Spinalnerven findet man ziemlich regelmäßig spastische Paresen im Arm und Bein der gleichen, seltener der gegenüberliegenden oder gar beider Seiten; hie und da treten auch hier Reizerscheinungen in Form epileptoider Krämpfe auf. Sensibilitätsstörungen sind nur in ganz vereinzelten Fällen konstatiert worden (v. MONAKOW, PETRINA, LANGDON). Die Sehnenreflexe sind meist gesteigert, manchmal normal, einige Male fehlten Patellar- sowie Achillessehnenreflexe. Ueber das BABINSKIsche Phänomen finden sich meist keine Angaben. FRAENKEL und HUNT fanden dasselbe normal.

Die Dauer der Erkrankung erstreckt sich gewöhnlich auf mehrere Jahre.

In der Aetiologie, die im großen und ganzen völlig dunkel ist, sind einige Male Angaben über vorausgegangene Traumen erwähnt, deren Einfluß jedoch nur so aufgefaßt werden kann, daß durch sie kongenitale Anlagen zur Entfaltung angeregt werden könnten.

Unsere Fälle II und IV, deren einer einen Repräsentanten der vom Acusticus ausgehenden Tumoren, während der andere einen selteneren Tumor anderer Abkunft darstellt, weichen in ihrem Symptomenbild von dem hier entworfenen nicht unerheblich ab, besonders gilt dies von dem letzten.

Die allgemeinen Tumorerscheinungen sind in beiden gut ausgesprochen, ohne daß jedoch im IV. Falle diejenigen, welche auf einen Sitz in der hinteren Schädelgrube hindeuteten, ausgeprägt sind.

Im Falle II dagegen mußte die cerebellare Ataxie und das ziemlich frühzeitige Auftreten der Stauungspapille entschieden für die Lokalisation in der hinteren Schädelgrube verwendet werden.

Die Hörstörungen fehlen in beiden Fällen zwar nicht, aber sie weichen in dem Falle IV mit ihrem sporadischen, anfallsartigen Auftreten sehr von dem für Acusticus- resp. Kleinhirnbrückenwinkeltumoren typischen Verhalten ab. Im Falle II entsprechen sie ganz dem, was oben über die Hörstörung gesagt wurde: sie blieb lange latent und war der Patientin nicht einmal bei ihrer Aufnahme in die Klinik bewußt, überragte aber an Intensität bei weitem die geringfügige Parese des Facialis.

Während so der Fall II dem allgemeinen Bild der Acusticusneurome entspricht, weicht er durch das Betroffensein des Facialis und der Extremitäten der kontralateralen Seite sehr ab und erweist sich als eine der selteneren Variationen.

In der Literatur sind im ganzen nur 3 ähnliche zu finden, die von Jackson, Petrina und Ziegenweidt. Bei dem letzteren waren außer dem Facialis noch Trigeminus und Accessorius der einen, bei alleiniger Acusticuslähmung der anderen Seite befallen. In den Fällen von Jackson und Petrina waren Spasmen an dem kontralateralen Facialis vorhanden.

Für unseren Fall IV konnte ich nur einen analogen Fall finden, den von Jaffé. Derselbe entsprach auch nicht dem allgemeinen Bilde der Tumoren des Kleinhirnbrückenwinkels, aber er hatte doch immerhin so charakteristische Symptome (hochgradige Gleichgewichtsstörung und spiralige Ablenkung des Ganges nach einer Seite), daß nicht nur eine Lokaldiagnose, sondern auch ein operativer Eingriff gewagt werden konnte.

Noch größere Differenzen als der vorangegangene Fall in seinem Symptomenbild mit demjenigen der Kleinhirnbrückenwinkeltumoren aufwies, bot unser V. Fall, den wir ja auch anatomisch nicht als Tumor des Kleinhirnbrückenwinkels ansehen können.

Nicht nur die Geringfügigkeit der Hörstörungen, auch der Mangel einer Neuritis optica und Stauungspapille sowie die doppelseitige Glossopharyngeuslähmung unterscheiden ihn sehr wesentlich von dem gewöhnlichen Symptomenbild; und so bildet er, wie ich glaube, ein sehr instruktives Gegenstück zu unseren übrigen Fällen. Die Diagnosestellung war bei ihm, abgesehen von den Schwierigkeiten, die der Mangel einer Stauungspapille von vornherein namentlich für die Annahme eines Tumors der hinteren Schädelgrube bietet, sogar bezüglich der vom Tumor befallenen Seite eine nicht gerade schwierige. Auf den Mangel einer Stauungspapille kann man eben, wenn die sonstigen Tumorerscheinungen gut ausgeprägt sind, kaum allzugroßes Gewicht legen, da sie doch immerhin in etwa 15 Proz. aller Fälle vermißt werden

kann. Dieses Verhältnis dürfte sich allerdings für die Tumoren der hinteren Schädelgrube noch geringer gestalten, da dieselben gewöhnlich schon sehr frühzeitig zu Neuritis optica zu führen pflegen. Bei Tumoren der Basis der hinteren Schädelgrube fehlt sie jedoch häufiger, wenn auch immerhin noch selten genug (OPPENHEIM).

Trotzdem wiesen der Nystagmus, die einseitige Hörstörung, Ataxie, und die Gleichgewichtsstörungen auf einen Sitz in der hinteren Schädelgrube hin. Für die Lokalisation in der linken Seite waren der beim Blick nach links auftretende Nystagmus, und die linksseitige Hörstörung und Hypoglossusparese zu verwenden.

Die Neigung, nach der entgegengesetzten Seite zu fallen, konnte schließlich (wenn auch nur mit größter Vorsicht) zur Festigung dieser Anschauung herbeigezogen werden, obwohl man, wie namentlich OPPENHEIM im Gegensatz zu ALLEN STARR hervorhebt, in der Verwertung dieses Symptoms größte Vorsicht walten lassen muß, da es, je nachdem es als Reiz oder Lähmungserscheinung aufzufassen ist, bald nach der homologen, bald nach der heterologen Seite erfolgt, man aber schlechterdings nicht entscheiden kann, welcher Art es im gegebenen Fall ist.

Die Frage, ob der Tumor extra- oder intracerebral saß, die ja gewöhnlich nicht zu entscheiden ist, konnte auch hier nicht entschieden werden. Auch die Doppelseitigkeit der Gaumensegellähmung bei erhaltenem Geschmack, die noch dazu peripheren Charakter zeigte, konnte kaum an einen intracerebralen Sitz denken lassen.

So kurz und skizzenhaft auch die oben gegebene Schilderung des Symptomenkomplexes der sogenannten Acusticusneurome ist — auf eine ausführliche Darstellung glaubte ich angesichts der mehrfachen, gründlichen Bearbeitung verzichten zu müssen — so geht doch daraus hervor, daß die mannigfachsten Variationen vorkommen und damit oft große Schwierigkeiten für die Diagnose im allgemeinen, die topographische im besonderen entstehen können, und man könnte, indem man auf den vorletzten meiner Fälle in pessimistischer Weise allzugroßes Gewicht legte, zu der Ansicht gelangen, daß eine Diagnose, die mehr als das Vorhandensein eines Tumors der hinteren Schädelgruppe aussagte, überhaupt unmöglich sei.

Trotzdem ist eine genaue und sogar eine lokalisierte Diagnose in vielen Fällen nicht nur denkbar, sondern auch wiederholt gestellt worden. Ich hebe hier nur die Fälle von v. MONAKOW und OPPENHEIM hervor, welch letzterer dem pathologischen Anatomen schon vor der Autopsie eine genaue topographische Skizze des zu erwartenden Tumors überreichte, die von dem nachher gefundenen Resultat kaum abwich.

Geradezu leicht erscheint es, eine richtige Diagnose zu stellen in den Fällen, wo sich bei langsamem Verlauf die typischen Kleinhirnsymptome mit einseitiger nervöser Taubheit und Paresen der Hirn-

nerven (vor allem des Facialis und Trigeminus) auf der gleichen Seite paaren.

Allerdings muß besonders betont werden, daß damit noch keineswegs mit absoluter Sicherheit ein Ausgehen des Prozesses vom Acusticus behauptet werden kann, denn auch die vom Felsenbein oder dessen Dura ausgehenden Tumoren, wenn sie im Kleinhirnbrückenwinkel sich ausbreiten, sowie diejenigen, welche „in einer Hälfte des Pons (HENNEBERG) und des Cerebellums sich entwickeln und nach einer Seite der hinteren Schädelgrube" ausdehnen, können den gleichen Symptomenkomplex hervorrufen.

Man kann jedoch mit größter Wahrscheinlichkeit auf das Vorhandensein einer Geschwulst des Acusticus schließen, weil diese bei weitem die häufigsten Neubildungen des Kleinhirnbrückenwinkels bilden.

Geradezu ausschlaggebend in differentialdiagnostischer Hinsicht dürfte vielfach das Ueberwiegen der Hörstörung gegenüber den Symptomen seitens der anderen Hirnnerven sein, speziell scheint dies hinsichtlich der Tumoren der Basis der hinteren Schädelgrube zuzutreffen.

Auch die Seite, auf welcher der Tumor sitzt, läßt sich manchmal leicht bestimmen, und zwar ist es diejenige, auf welcher die (selbstverständlich nervöse) Taubheit und die Symptome der Hirnnerven vorhanden sind.

Sind Hirnnerven und ev. Extremitätenlähmung mit der Taubheit gekreuzt, so ist die Seite der Taubheit für die Lokalisation maßgebend.

Schwieriger gestaltet sich die Frage dann, wenn eine doppelseitige Acusticuslähmung vorliegt. Man ist dann vor die Frage gestellt, ob es sich um einen solitären oder doppelseitigen Tumor handelt. Wenn die Taubheit beiderseits gleichzeitig auftritt und im weiteren Verlauf absolut wird, beiderseits nahezu gleichmäßig, dann dürfte das für einen doppelseitigen Tumor sprechen, ist jedoch eine Differenz in dem Auftreten und der Intensität der Taubheit vorhanden, so wird man den Tumor nach der Seite der stärksten Gehörsschwäche verlegen, namentlich wenn auf derselben sich noch Erscheinungen von seiten der Hirnnerven, insbesondere des Facialis, vorfinden.

Die Schwierigkeiten, welche aus der doppelseitigen Taubheit resp. Gehörsschwäche für eine genaue Diagnose resultieren, wachsen noch dadurch, daß man eine multiple Neurofibromatose des Zentralnervensystems nicht ausschließen kann. Wenn auch gewöhnlich der Fall umgekehrt liegt, nämlich daß man bei einer multiplen Neurofibromatose der Haut aus dem Auftreten nervöser zentraler Symptome auf eine „zentrale Neurofibromatose" mit einiger Sicherheit schließen kann [wie z. B. in einem vor kurzem von THOMAS mitgeteilten Fall][1]), so zeigen doch vor allem unser Fall I und diejenigen von STERNBERG und

1) Ausnahmen dieser Regel sind schon oben erwähnt.

RAYMOND, daß es zentrale Neurofibromatosen, sogar sehr ausgedehnte, geben kann, die nur unter dem Bilde der Acusticustumoren, sowohl einseitiger (STERNBERG) als doppelseitiger (RAYMOND, unser Fall I) verlaufen können.

Vor diese diagnostischen Schwierigkeiten sahen wir uns gestellt in einem bisher nur klinisch beobachteten Falle, den ich hier noch einfügen möchte.

Der 31-jährige Schlosser Gottfried Sp., Patient der hiesigen Universitätsaugenklinik, wurde unserem Ambulatorium behufs genauerer Feststellung seines Hirnleidens zugeschickt. Daselbst äußerte zuerst Herr Oberarzt Dr. RINDFLEISCH den Verdacht, daß es sich um eine der in Rede stehenden Erkrankungsart handeln könne[1]).

Vor $1^1/_4$ Jahr Anfälle von Kopfschmerzen und Schwindel, Flimmern vor den Augen. Zunehmende linksseitige Schwerhörigkeit. Unsicherheit des Ganges. Vorübergehende Besserung. Dann starke Abnahme des Sehvermögens.

Bei der Untersuchung: Verminderte Sehschärfe. Doppelseitige Stauungspapille. Chorioiditische Herde. Nystagmus. Träge Pupillenreaktion. Fehlen des linken Skleralreflexes. Linksseitige Taubheit, rechtsseitige Schwerhörigkeit. Gesteigerte Sehnenreflexe. Unsicherheit des Ganges.

Gottfried Sp., 31. J., Schlosser.

9. Okt. 1903. Familienanamnese ergibt keinerlei belastende Momente. Pat. war bis zum Beginn seiner jetzigen Krankheit völlig gesund. Im Juli vorigen Jahres erfolgreiche Bandwurmkur.

Ungefähr gleichzeitig, also vor jetzt 14 Monaten, stellten sich beim Pat. anfänglich nur nach besonderen körperlichen Anstrengungen oder nach Aufregungen starke, stechende Kopfschmerzen ein, die hauptsächlich die Stirngegend betrafen; mitunter traten die Schmerzen jedoch auch schon damals nachts auf und befielen dann mehr den Hinterkopf. Die Schmerzen waren gleich von Anfang an so heftig, daß Pat. für einige Zeit die Arbeit weglegen mußte, vor allem aber auch deswegen, weil er gleichzeitig ein starkes Schwindelgefühl verspürte.

Manchmal sei das Schwindelgefühl so heftig gewesen, daß er umgefallen wäre, wenn er sich nicht irgendwo hätte halten können oder wenn ihm nicht gerade jemand zur Hilfe gekommen wäre. Gefallen ist er tatsächlich nie. Die Unsicherheit bei den Schwindelanfällen war eine allgemeine, nie glaubte er nach einer bestimmten Seite fallen zu müssen. Nach einer

---

1) Herr Geheimrat KUHNT hat mir in liebenswürdigster Weise den Pat. zu wiederholten Malen zur Verfügung gestellt, sowie den in der Augenklinik erhobenen Augenbefund überlassen, als auch zwei Hauttumoren exstirpiert. Ich sage ihm dafür auch an dieser Stelle meinen ergebensten Dank.

Ruhepause von ungefähr 10 Minuten gingen die Schwindel- und Kopfschmerzen meist wieder vorüber.

Einen Monat später begann Pat. ein Flimmern vor den Augen zu verspüren, erst nur ganz weit entfernt, allmählich aber kam es immer näher. Im folgenden Monat kam es dann häufig vor, daß es ihm für mehrere Minuten ganz dunkel vor den Augen wurde.

Seit August hatte sich auch eine Schwerhörigkeit auf dem linken Ohr bemerkbar gemacht, die in der folgenden Zeit ständig zunahm. Ungefähr gleichzeitig damit machten sich beim Gehen starke Unsicherheit und Schwanken geltend, so daß Pat., der seiner Angabe nach nur wenig alkoholische Getränke genossen hat, vielfach für betrunken gehalten wurde. Für einige Monate besserten sich Kopfschmerzen und Schwindel, traten aber dann in gleicher Heftigkeit wieder auf. Das Sehvermögen nahm immer mehr ab. Jetzt hat Pat. auf beiden Augen nur noch einen schwachen Lichtschimmer, links bedeutend weniger als rechts.

Eine Veränderung seiner Sprache ist ihm nicht aufgefallen, vielmehr spreche er von Jugend auf etwas lispelnd und jetzt besonders, da ihm im Oberkiefer fast alle Zähne fehlten.

Venerische Infektion wird entschieden in Abrede gestellt.

Status praesens: Mittelgroßer, kräftig gebauter Mann.

An der rechten Seite des Halses ungefähr ein Querfinger über Clavicula ein kleines, schlaffes, leicht rötliches Knötchen, über die Haut ca. $^1/_2$ mm hervorragend, von dem Aussehen eines Fibroms; ein zweiter, ca. ebenso großer, etwas blasser, aber beweglicher Knoten in der Bauchhaut, handbreit vom Nabel entfernt; ein dritter kleiner Knoten, dem ersten im Aussehen gleichend, nur etwas stärker pigmentiert, befindet sich in der linken Mamillarlinie drei Querfinger unterhalb der Mamilla. Ferner befinden sich mehrere pigmentierte Flecken in der Haut, von ca. Stecknadelkopfgröße, zum Teil stark pigmentiert — der größte davon, welcher sich an der Innenseite des rechten Fußes hinter dem Malleolus intern. befindet, ist ein wenig prominent; die übrigen ragen über das Niveau der Haut nicht hervor.

Keine Lymphdrüsenschwellungen.

Tonsillen beide ziemlich groß. Am Oberkiefer fehlen bis auf einen sämtliche Zähne.

Im übrigen ergibt die Untersuchung der Körperorgane normalen Befund.

Im Verlauf der tiefen Nervenstämme keine Tumoren fühlbar.

Weder der Schädel noch die Wirbelsäule auf Beklopfen schmerzhaft.

Status nervorum: Sensorium frei. Intelligenz ziemlich hoch.

Hirnnerven: I. Ohne Störung.

II. Visus rechts: Handbewegungen in 4 m, links: Handbewegungen in 3 m.

Augenhintergrund: Papillen grauweiß-rötlich, nur sehr wenig prominent; die Grenzen völlig verwaschen; etwa 1 P.D. nach oben und unten, $^1/_2$ P.D. nach außen und innen, wird die Netzhaut wieder diaphan.

Die Arterien sehr eng, zum größten Teil im ödematösen Gewebe nicht zu sehen, desgleichen die Venen. Die Arterien werden außerhalb der getrübten Partien etwas weiter; die Venen nicht stärker als normalerweise gefüllt, doch stärker geschlängelt.

Dort, wo die Windungen ausgesprochen sind, erscheinen die Venen punktförmig tief dunkelblaurot, wie von einem Thrombus verstopft. Nirgends Blutungen.

Nach der Peripherie zu nähert sich das Verhalten der Gefäße immer mehr der Norm.

In der Perifovea gelbrote, sehr kleine, zum Teil unregelmäßig zusammenhängende Fleckchen.

III., IV., VI. Die Bulbi stehen etwas divergent. In der Ruhe auch bei Mittelstellung deutlich nystagmusartige, rotatorische Bewegungen namentlich links bemerkbar. Blickbewegungen nach allen Seiten ohne Einschränkung. Bei extremen Blickrichtungen mäßig starker Nystagmus. Pupillen von mittlerer Weite, reagieren gut auf Accommodation. Lichtreaktion schwach und ziemlich träge.

V. Sensibilität des Gesichts und der Schleimhaut normal.

Skleralreflex links erloschen, rechts normal.

Kornealreflex links etwas schwach, aber regelmäßig auszulösen.

Kaumuskulatur normal.

VII. Gleichmäßige Innervation beider Gesichtshälften; keine Atrophie der mimischen Muskulatur.

VIII. Trommelfell beiderseits normal. Flüstersprache und laute Umgangssprache wird links nicht gehört, rechts Flüstersprache bis 1 m gehört. Stimmgabeln werden links durch Luft nicht gehört.

Auf den Kopf aufgesetzte Stimmgabel wird noch rechts gehört. Knochenleitung sehr stark herabgesetzt (5 Sekunden gegen 30 normal). Die hohen Töne werden auch rechts nicht gehört. Die auf den linken Warzenfortsatz aufgesetzte Stimmgabel wird gehört. Rechts nach Abklingen der Stimmgabel vom Knochen aus (Perzeptionsdauer 6") wird die Stimmgabel durch Luft noch gehört.

Bismarck = 15 cm
Königsberg = 10 „
Aachen = 25 „
Leichte Zahlen (28, 88) bis 1 m.

IX. Geschmack auf der linken Seite der Zunge deutlich herabgesetzt.

Rachen- und Gaumenreflex normal.

X. und XII. Normal.

Spinalnerven: Motilität überall normal. Keine Ataxie.

Sensibilität der Haut und der tiefen Teile völlig intakt.

Reflexe an den oberen Extremitäten: Sehnen- und Periostreflexe normal, vielleicht links eine Spur stärker als rechts.

Patellarreflexe beiderseits sehr lebhaft, links etwas mehr als rechts.

Achillessehnenreflex, Plantarreflex lebhaft. Kein Babinski. Bauchdeckenreflex beiderseits normal.

Gang unsicher und schwankend, keine Zunahme beim Augenschluß.

Sprache weist, abgesehen von einem geringen Lispeln, keine Abnormität auf.

Der Korneal- resp. Skleralreflex ist links bei mehrmaliger Untersuchung niemals auszulösen; rechts fehlt er jedoch auch ziemlich häufig.

Die Hoffnung, daß die mikroskopische Untersuchung der Hauttumoren uns über die Schwierigkeiten der Frage, ob solitärer Acusticustumor oder zentrale Neurofibromatose mit ein- oder doppelseitigem Tumor des Kleinhirnbrückenwinkels hinweghelfen könnte, die von vornherein bei dem Aussehen der Tumoren höchst unwahrscheinlich schien, blieb in der Tat eine trügerische. Wir fanden bei dem einen Tumor

das gewöhnliche Bild eines pigmentierten Naevus, bei dem anderen das einer einfachen Lymphangiektasie ohne Anwesenheit von Nervenfasern. Somit können wir also in diesem Falle nur die Diagnose auf Tumor des Kleinhirnbrückenwinkels stellen, sicher auf der linken Seite, müssen aber die Frage offen lassen, ob nicht etwa auch auf der rechten Seite und vielleicht an anderen Nervenwurzeln Geschwülste vorhanden sind.

RAYMOND entscheidet sich in seinem neuesten Falle, den ich oben kurz referiert habe, dessen Aehnlichkeit in klinischer Beziehung mit unserem Falle I und dem vorstehenden nicht zu übersehen ist, für die Annahme eines multiplen ausgedehnten Prozesses, einer „Neurofibrosarkomatose".

Von der Lumbalpunktion, welche bei einer anderen Geschwulsterkrankung des Rückenmarks, der diffusen Sarkomatose der weichen Häute, diagnostisch entscheidende Anhaltspunkte zu liefern vermag (RINDFLEISCH), ist bei unserer Erkrankungsform eine Hilfe nicht zu erwarten. Sie ist mehrfach in Anwendung gekommen (RICHTER, RAYMOND, unsere Fälle), hat aber nie mehr als eine Steigerung des Druckes und Vermehrung der Flüssigkeit ergeben. Dagegen scheint ihr wie bei anderen Geschwulsterkrankungen des Zentralnervensystems mehr eine vorübergehend therapeutische Bedeutung zuzukommen, wenigstens erwähnt RICHTER, daß sein Patient danach jedesmal sich gebessert gefühlt habe.

Die genaue Erwägung der Frage, ob in einem bestimmten Falle ein einseitiger oder doppelseitiger Tumor des Kleinhirnbrückenwinkels vorliegt, ist nicht nur in diagnostischer Beziehung interessant, sie ist auch direkt ausschlaggebend und daher notwendig hinsichtlich eines operativen Vorgehens. Es ist nämlich immer wieder von fast allen Autoren, die sich mit diesem Thema beschäftigt haben, darauf hingewiesen worden, daß die in Rede stehenden Tumoren einerseits wegen ihrer Auslösbarkeit, andererseits wegen der Möglichkeit, sie zu diagnostizieren und zu lokalisieren, zu den wenigen Tumoren des Zentralnervensystems gehören, die einer Operation von vornherein zugänglich erscheinen.

Man hat auch in der Tat schon mehrfach versucht, die Tumoren zu exstirpieren. Das Unternehmen scheiterte jedoch bisher gewöhnlich an den großen technischen Schwierigkeiten (z. B. GERSTER, RAYMOND u. a. m.) einmal in dem Falle von ZIEGENWEIDT allerdings durch die in Anbetracht der ausnahmsweise schwierigen und vexierenden Symptomen falsch gestellte Diagnose hinsichtlich der vom Tumor betroffenen Seite. In einem Fall (V) von FRAENKEL und HUNT gelang die Exstirpation, der Patient starb aber 12 Stunden nach der Operation. Ein einziger Fall von GIBSON, dessen Zugehörigkeit zu den Acusticusneuromen fraglich erscheint, wurde geheilt.

Vor einiger Zeit hat nun KRAUSE eine Methode angegeben, die er zur Entfernung derartiger Tumoren empfiehlt, obwohl er selbst unter seinen operierten Fällen über keinen derartigen verfügt. Er hat ein-

mal die Operation wegen eines nicht durch eine Hirngeschwulst bedingten Ohrleidens ausgeführt, zwei andere Male auf Grund von Symptomen eines Kleinhirntumors, die jedoch durch einen Hydrocephalus internus resp. eine Abnormität am Clivus Blumenbachii bedingt waren. Von den operierten Patienten hat einer, ein Knabe mit Hydrocephalus, noch 3 Jahre gelebt, die beiden anderen starben 2 resp. 6 Tage nach der Operation an Pneumonie bezw. Kollaps. Unser Fall ist, so viel mir bekannt, der erste unter den in Betracht kommenden Geschwulsterkrankungen, welcher nach dieser Methode operiert wurde.

Wenn man nun, abgesehen von der technischen Seite, die Frage der Operabilität der Acusticustumoren diskutiert, die von einigen Chirurgen (z. B. GERSTER auf Grund seines mißlungenen Versuchs) entschieden verneint, von anderen (wie BERGMANN) nicht gerade warm empfohlen wird, so wird man, glaube ich, folgenden Standpunkt einnehmen müssen: Nur die solitären, einseitigen Tumoren sind zur Operation geeignet, die doppelseitigen sind zwar an sich nach der KRAUSEschen Methode operabel, bieten aber geringere Chancen, weil sie meist mit einer mehr oder minder ausgedehnten zentralen Neurofibromatose verbunden sind. Die Operation würde also in diesen Fällen nur mehr eine palliative sein.

Für die Diagnose der solitären Tumoren ist nun aber, wie nach dem Ausgeführten hervorgeht, die einseitige Hörstörung maßgebend; es läßt sich allerdings auch dabei, wie der Fall von STERNBERG zeigt, eine Multiplizität nicht ausschließen. Immerhin stellt der STERNBERGsche Fall unter den bisher bekannten eine solche Ausnahme dar, daß man trotzdem, wenn sonst die Verhältnisse klar liegen, den Mut zu einem operativen Vorgehen fassen kann.

Ist jedoch eine doppelseitige Hörstörung vorhanden und liegt somit die Möglichkeit oder Wahrscheinlichkeit vor, daß es sich nicht nur um einen doppelseitigen Acusticustumor, sondern um eine ausgedehnte zentrale Neurofibromatose handelt, wie in unserem Falle I, so sind deshalb die Chancen der Operation sehr ungünstige. Und da die geringe Wachstumsneigung dieser Tumoren den Kranken eine verhältnismäßig lange Lebensdauer zugesteht, wird man in diesen Fällen bei der Gefährlichkeit des Eingriffs sich stets bewußt bleiben müssen, daß man die Lebenswahrscheinlichkeit der Patienten durch die Operation erheblich verkürzt. Immerhin wird man auch in diesen Fällen die Operation nicht vollkommen perhorreszieren dürfen, mit Rücksicht darauf, daß die Existenz der Kranken, namentlich wenn sie auf einer höheren Bildungsstufe stehen, eine außerordentlich qualvolle ist, so qualvoll, daß die Patienten selbst trotz des Bewußtseins der größten Lebensgefahr die Operation dringend verlangen.

Meinem sehr verehrten Chef, Herrn Geheimrat Prof. Dr. LICHTHEIM, gestatte ich mir, sowohl für die Ueberlassung der Fälle, als das

der Arbeit entgegengebrachte Interesse und seine Unterstützung meinen ergebensten Dank auszusprechen.

Auch Herrn Geheimrat Prof. Garrè bin ich für die Ueberlassung des Operationsprotokolls zu bestem Danke verpflichtet.

Literatur.

1) Adrian, Die multiple Neurofibromatose. Sammelref. i. Centralbl. f. d. Grenzgeb. d. Med. u. Chir., 1903.
2) Albers, Deutsche Klinik, 1850.
3) Alexander, Zur Anatomie des Ganglion vestibulare der Säugetiere. Sitzungsber. d. Akad. d. Wissensch., Wien 1899.
4) Anton, Beitrag zur Kenntnis der Acusticustumoren. Arch. f. Ohrenheilk., 1896, p. 61.
5) Bernhardt, Beiträge zur Symptomatologie und Diagnostik der Hirngeschwülste. Berlin 1881.
6) Berggrün, Ein Fall von allgemeiner Neurofibromatose bei einem 11-jährigen Knaben. Arch. f. Kinderheilkunde, Bd. 21.
7) Bergmann, Die chirurgische Behandlung der Hirnkrankheiten. Berlin 1899.
8) Bischoff u. Knoblauch, ref. bei v. Recklinghausen.
9) Boettcher, Ueber die Veränderungen der Netzhaut, des Labyrinths in einem Falle von Fibrosarkom des Nervus acusticus. Arch. f. Augen- und Ohrenheilk., 1871, II, 2. Abteil., p. 87.
10) Bruns, Die Geschwülste des Nervensystems. Berlin 1897.
11) Bramwell, zit. n. Henneberg u. Koch, Brain, Vol. 10.
12) Caskey, Report of a case of tumor of the cerebellum etc. The New York med. Journ., Vol. 71, 1900.
13) Fester, Zur Kasuistik des Psammoms am Zentralnervenapparat. Berl. klin. Wochenschr., 1878, p. 97.
14) Fraenkel u. Hunt, Tumors of the ponto-medullo-cerebellar space etc. Medical Record, 1903, p. 1001.
15) Gibson, Remarks on the results of surgical measures in a series of cerebral cases. Edinburgh med. Journ., 1896.
16) Gomperz, Beiträge zur pathologischen Anatomie des Ohres. Arch. f. Ohrenheilk., Bd. 30, p. 216.
17) Hartmann, Die Klinik der sogenannten Tumoren des Nervus acusticus. Zeitschr. f. Heilk., Bd. 23.
18) Hemey, Observation du tumeur de cervelet. Gaz. des hôp., 1866, p. 285.
19) Henneberg u. Koch, Ueber „zentrale" Neurofibromatose und die Geschwülste des Kleinhirnbrückenwinkels (Acusticusneurome). Arch. f. Psychiat., Bd. 36.
20) Henneberg, Beitrag zur Kenntnis der Gliome. Arch. f. Psychiat., Bd. 30.
21) Jacobsohn u. Jamane, Zur Pathologie der Tumoren der hinteren Schädelgrube. Arch. f. Psychiat., Bd. 29.
22) Jaffé, Kleinhirntumor. Deutsche med. Wochenschr., 1897, V.-B., p. 24.
23) Klebs, Beiträge zur Geschwulstlehre II. Vierteljahrsschr. f. prakt. Heilk., Bd. 33, 1877.
24) Kohtz, Ein Fall von multiplen Fibromen der Haut. Inaug.-Dissert. Königsberg, 1893.

25) Krause, F., Zur Freilegung der hinteren Felsenbeinfläche und des Kleinhirns. Beiträge z. klin. Chir., 1903, Bd. 37.
26) Krepuska, Ein Fall von Gliofibrom des Acusticus. Ungar. Arch. f. Medizin, 1894, Bd. 2, p. 326.
27) Langdon, Multiple tumours of the brain. Brain, 1895.
28) Luys, Contribution à la symptomatologie des maladies cérébelleuses. Gaz. des hôp., 1867, p. 416.
29) v. Monakow, Ueber Neurofibrome der hinteren Schädelgrube. Berl. klin. Wochenschr. 1900, p. 721.
30) Mossé u. Cavalié, Tumeurs multiples etc. Gazette hebdom. de méd. et chir., 1897.
31) Oppenheim, Die Geschwülste des Gehirns. Nothnagels Handb. d. spez. Path. u. Therap., 1902.
32) — Ueber mehrere Fälle von endocraniellem Tumor, in welchem es gelang, eine genauere Lokaldiagnose zu stellen. Berl. klin. Wochenschr., 1890, p. 39.
33) Petrina, Klinische Beiträge zur Lokalisation der Gehirntumoren. Vierteljahrschr. f. prakt. Heilk., 1877.
34) Pichler, Ueber ein eigenartiges Symptom bei Erkrankungen in der hinteren Schädelgrube. Deutsche med. Wochenschr., 1897, p. 390.
35) Raymond, Sur un cas de tumeur du cervelet. Nouvelle Iconographie de la Salpêtr., XI, 1898.
36) — La neurofibrosarcomatose variété particulière de sarcomatose primitive du système nerveux. Semaine méd., 1903, No. 34.
37) v. Recklinghausen, Ueber die multiplen Fibrome der Haut und ihre Beziehung zu den multiplen Neuromen. Berlin 1882.
38) Richter, Ein Fall von „zentraler" Neurofibromatose mit multiplen Neurofibromen der Haut. Inaug.-Dissert. Kiel, 1903.
39) Rindfleisch, Ueber diffuse Sarkomatose der weichen Hirn- und Rückenmarkshäute etc. Deutsche Zeitschr. f. Nervenheilk., Bd. 26, 1904.
40) Sorgo, Zur Klinik der Tumoren des Nervus acusticus, nebst Bemerkungen zur Symptomatologie und Diagnose der Kleinhirntumoren. Monatsschr. f. Ohrenheilk., Bd. 35.
41) Soyka, Ueber den Bau und die Stellung der multiplen Neurome. Vierteljahrschr. f. d. prakt. Heilk., 1877.
42) Sternberg, Beitrag zur Kenntnis der sogenannten Geschwülste des Nervus acusticus. Zeitschr. f. Heilk., Bd. 21, 1900.
43) Stevens, Ein Fall von Gehörnervengeschwulst in der Kleinhirngrube. Zeitschr. f. Ohrenheilk., 1879, Bd. 8, p. 290.
44) Stieglitz, Gerster, Lilienthal, A study of three cases of tumor of the brain etc. The Amer. Journ. of med. sciences, 1896.
45) Thomas, A case of Neurofibromatosis etc. Johns Hopkins Bull., Aug., 1903.
46) Trénel et Antheaume, Un cas de gliome volumineux du cervelet. Arch. de Neurolog., T. 4, 1897.
47) Voss, Fünf Fälle von Kleinhirntumor. Deutsche Zeitschr. f. Nervenheilk., Bd. 21, p. 48.
48) Westphal, Charité-Annalen, Bd. I, 1876, p. 435.
49) Ziegenweidt, Tumor cerebelli. Psychiat. en neurolog. Bladen, Bd. I, 1899; ref. Mendel, Neurolog. Centralbl., 1901, p. 174.

Aus dem Knappschaftslazarett Königshütte
(Chefarzt: San.-Rat Dr. HARTMANN).

Nachdruck verboten.

VII.

Ueber das Rindenzentrum für kontralaterale Augen- und Kopfdrehung.

Von

Dr. **zur Verth,**

Marinestabsarzt.

(Hierzu 2 Abbildungen im Texte.)

Die Lage des Kopf- und Augendrehungszentrums der Hirnrinde gehört noch nicht zum gesicherten wissenschaftlichen Besitz (vergl. darüber OPPENHEIM, HORSLEY bei KOCHER: Gehirnkrankheiten, u. a. m.[1]). An der Existenz eines solchen dürfte wohl nicht mehr gezweifelt werden.

Unsere jetzigen Kenntnisse über die Lage des Zentrums bauen auf die experimentelle Tatsache auf, daß kontralaterale Augen- und Kopfdrehung sowohl bei Reizung der postfrontalen Region als auch bei Reizung der Gegend des unteren Scheitel- und Occipitallappens auftritt. Wird jedoch gleichzeitig eine frontale und die antagonistische occipitale Region mit adäquaten elektrischen Strömen gereizt, so effektuiert sich die frontale Reizung (MOTT und SCHÄFER). Ferner ist nach SCHÄFER die Latenzzeit bei Reizung des Stirnhirns kürzer als bei Reizung des Occipitallappens. Anatomisch ziehen nach FLECHSIG Projektionsfasern vom Fuße sämtlicher Stirnwindungen zum vorderen Schenkel der inneren Kapsel — bei zirkumskripten Läsionen desselben ist seitliche Augen- und Kopfablenkung nicht selten — sind jedoch Projektionsfasern im Unterscheitelläppchen sehr spärlich, zieht ferner durch dasselbe ein Assoziationsfaserzug zwischen Sehsphäre und motorischer Region.

Klinisch liegen Zusammenstellungen[2]) zahlreicher Beobachtungen

1) Die Literatur findet sich bei KLAAS, Ueber konjugierte Augenablenkung bei Gehirnkrankheiten, Inaug.-Diss. Marburg, 1898, und bei MÜLLER, Zur Symptomatologie und Diagnostik der Geschwülste des Stirnhirns. Dtsch. Zeitschr. f. Nervenheilk., Bd. 22, angeführt. Dort nicht aufgeführte Arbeiten sind besonders erwähnt.

2) GRASSET, LANDOUZY, WERNICKE auf der einen, KLAAS, MÜLLER auf der anderen Seite.

vor, die bald die Lage des Zentrums im Unterscheitelläppchen und seiner Umgebung, bald in der postfrontalen Region zu unterstützen scheinen, die somit den Satz von v. MONAKOW[1]), daß klinische Beobachtungen am wenigsten geeignet sind, die Kenntnisse der Rindenprojektion zu fördern, bestätigen. Doch schon die oberflächliche kritische Sichtung der gesammelten Fälle zeigt, daß, je mehr sich die Kenntnisse der Hirnphysiologie und Pathologie vertieft haben, je strengere Anforderungen in Bezug auf Eindeutigkeit der Fälle gestellt wurden, um so mehr die Ansicht des frontalen Sitzes an Boden gewonnen hat.

Der gesetzmäßige Verlauf der rindenepileptischen Zuckungen ist um so mehr geeignet, die letzte Ansicht zu stützen, als nach neuerer Erkenntnis die motorischen Rindenfelder ausschließlich vor dem Sulcus centralis liegen. Die Häufigkeit der Kombination der Facialissymptome mit der seitlichen Kopf- und Augenablenkung dürfte fernerhin als Wahrscheinlichkeitsbeweis in Betracht kommen.

Doch hat LANDOUZY recht, wenn er für eine sichere Projektion der Kopf- und Augendrehung auf die Hirnrinde einen Fall fordert, der ante mortem nur Augen- und Kopfdrehung und post mortem nur einen zirkumskripten Herd der Rinde zeigt. Es sind das klinische Fälle, die der Anordnung eines Experimentes absolut gleich sind. Einen Fall, der dieser Forderung nahekommt, hat KLAAS beschrieben und dabei noch 12 ihm brauchbare Fälle aus der Literatur gesammelt. Zwar erreicht auch mein Fall das von LANDOUZY geforderte Ideal nicht ganz, doch glaube ich, daß er demselben wesentlich näher kommt als der KLAASsche Fall, somit als beweisend für die Lage des Zentrums der kontralateralen Augen- und Kopfdrehung am Fuße des Stirnhirns angesehen werden kann.

Dabei bemerke ich, daß Tumoren wie Abscesse des Gehirns im allgemeinen, da sie stets von Druckerscheinungen und daher Fernwirkungen begleitet sein können, strengen Anforderungen für die Lokalisationsfrage im Gehirn nicht genügen können.

Der 20-jähr. Bergarbeiter M. aus Schwientochlowitz wurde am 11. Okt. 1902 mit einem, einer Keilhaue[2]) ähnlichen Spazierstock auf den Kopf geschlagen; bei leichtem Druck im Kopf arbeitete er den 12. und 13. Okt. weiter. Am 14. Okt. früh trat ein Anfall auf, der nach seiner Erzählung in Drehung der Augen und des Kopfes und Zuckungen der rechten Gesichtsmuskulatur bestand. Durch den Anfall erschreckt, kam H. ins Lazarett.

Es fand sich ungefähr 4 cm links der Mittellinie, etwa auf der Grenze von Stirn- und Seitenwandbein eine rundliche Hautwunde, die nicht ganz die Größe eines 50-Pfennigstückes erreichte; die Wunde war mit schmutzigem Belag bedeckt, mit Haaren und Blutresten verunreinigt; nach Entfernung

1) Ergebnisse der Physiologie, Bd. 1, Abt. 2.
2) Hammerförmiges Instrument der Bergleute.

derselben zeigte sich die knöcherne Schädelkapsel etwa in gleicher Ausdehnung wie die Haut durchbohrt.

Die Beschaffenheit der Wunde zwang zur weiteren Spaltung der Weichteile und Entfernung der Knochensplitter.

Während der Vorbereitungen dazu traten im Bade und auf dem Operationstisch vor Beginn der Narkose Anfälle auf, die mit Drehung der Augen und des Kopfes nach rechts begannen; daran schlossen sich klonische Zuckungen der Gesichtsmuskulatur. Der übrige Körper blieb unbeteiligt. Während M. angeblich bei dem Anfall zu Hause am selben Morgen das Bewußtsein nicht verloren hatte, fanden sich bei den im Lazarett beobachteten Anfällen Bewußtseinstrübungen. Bei dem im übrigen vollständig normalen M. fielen ferner leichte Schwierigkeiten beim Wortansatz auf; die Sprache wurde dadurch etwas zögernd, suchend, war jedoch nicht so behindert, daß die freie Erteilung von Auskunft darunter litt.

In Narkose wurde die Hautwunde gereinigt und erweitert, die Knochenwunde ausgemeißelt, Splitter, Durafetzen und Blutgerinnsel entfernt. Die Sonde drang zur Hirnbasis hin leicht in ganz weiches Gewebe vor, auf die Ausmessung der Tiefe des aufgelockerten Gewebes wurde verzichtet. In das weiche Gewebe wurde oberflächlich mit Jodoformgaze tamponiert. In den ersten Tagen nach der Operation traten noch zwei Anfälle auf, die den oben geschilderten im Lazarett beobachteten glichen. Im übrigen war der Heilungsverlauf ungestört.

Die leichten Schwierigkeiten beim Wortansatz verloren sich langsam, am 5. Dezember 1902 ging M. mit vernarbter Wunde und einem Knochendefekt von etwa 50-Pfennigstückgröße, im übrigen ohne jede Schädigung in die Arbeit. Die Narbe war der Unterlage leicht adhärent, auf Druck etwas empfindlich und zeigte besonders deutlich beim Bücken leichte Pulsation.

Im Dezember 1902 kam H. wiederum ins Lazarett wegen einer Lappenwunde auf der rechten Kopfseite, Knochen uud Periost waren nicht verletzt, irgendwelche Störungen von der ersten Verletzung her waren nicht vorhanden.

Am 4. April 1903, also etwa $^1/_2$ Jahr nach der ersten Verletzung, während M. seiner Arbeit nachging, trat plötzlich, ohne jede bekannte Ursache ein Krampfanfall auf, der sich nach einigen Wochen wiederholte. Ein weicher Schanker führte den M. im Juni ins Lazarett. Im Laufe des Juli wiederholten sich die Anfälle ungefähr alle 8—10 Tage. Sie gingen mit Bewußtseinsstörungen und träger Pupillenreaktion einher.

M. merkte stets das Herannahen des Anfalls, und zwar gibt er an, daß ihm plötzlich beide Augen, dann der Kopf nach rechts gedreht würden; er hätte dann gerade noch Zeit, sich zu setzen oder auf seinen Begleiter zu stützen, bevor die anderen Zuckungen und Besinnungslosigkeit einträten; es folgten dann bei nach rechts gedrehten Augen und Kopf Zuckungen der Gesichtsmuskulatur, des rechten Armes und Beines, schließlich gingen die Zuckungen auf die andere Körperhälfte über; nach dem Anfall schlief M. Es bestand Amnesie für alle Vorgänge während des Anfalls.

Nach eigener Aussage und nach Angaben der entsprechend instruierten Wärter spielten sich die Anfälle stets gleichmäßig ab, wie eben beschrieben. Die Sprache war ähnlich wie bei der ersten Aufnahme leicht behindert; es zeigten sich leichte Schwierigkeiten beim Wortansatz, während das Alphabet ohne Stockung hergesagt wurde[1]). Beim Versuch, die Ver-

1) Die schriftliche Ausdrucksweise war in keiner Weise behindert, es dürfte das für ein etwaiges Schreibzentrum von Interesse sein.

letzungsstelle unter Benutzung der KRÖNLEINschen Linien auf das Gehirn zu projizieren, ergab sich, daß die Narbe etwa dem Fuße der zweiten Stirnwindung entsprechen mußte.

Der gesetzmäßige Verlauf der Anfälle zeigte, daß es sich um typische traumatische Rindenepilepsie handelte. Da M. bei seinem jetzigen Zustand nicht mehr als arbeitsfähig anzusehen war, da er selbst die Operation wünschte, dieselbe auch nach den vorliegenden Erfahrungen nicht ohne Aussicht erschien, wurde am 2. Sept. 1903 unter Aethernarkose zur Operation geschritten, in der Absicht, etwaige Adhäsionen oder Cysten zu excidieren und den Schädeldefekt knöchern zu decken. Es fand sich ein den Knochenrändern adhärentes Narbengewebe, in welches von unten die Hirnrinde und von den Seiten die Duraränder übergingen; beim Anschneiden des Narbengewebes entleerte sich etwa $^1/_2$ Teelöffel klare Flüssigkeit;

Fig. 1. Hirn des M. von links vorn; Narbe im oberen hinteren Teile der zweiten Stirnwindung dunkel gefärbt; unten im Stirnlappen eine vom Sägeschnitt herrührende künstliche Furche.

die Narbe wurde excidiert, dünne Lagen der Hirnrinde wurden dabei mit abgetragen, der Defekt wurde dann nach KÖNIG-MÜLLER gedeckt und alles vernäht.

Am 3. Sept. abends Temperaturanstieg; Pneumonie des rechten Unterlappens; äußere Wunde absolut reaktionslos; schwerer Verlauf der Pneumonie. Am 9. Sept. leichter Ikterus; Aussehen verfallen; starke Phantasien; Kopf und Nacken schmerzfrei. Die Schwierigkeiten beim Wortansatz fallen etwas mehr auf. M. gibt an, Schwäche beim Heben des rechten Armes in der rechten Schulter zu spüren. Die cerebralen Symptome erregen trotz der im übrigen negativen Zeichen den Verdacht auf Meningitis; während der Vorbereitungen zur diagnostischen Lumbalpunktion, am Nachmittag des 9. Sept. kommt ein äußerst heftiger Anfall von ähnlichem Charakter wie die früheren; während des Anfalls tritt Exitus ein.

Die Sektion ergab eine Hepatisation des rechten Unterlappens und des unteren Teiles des rechten Oberlappens mit trockener Pleuritis. Die Venen der Hirnhäute waren stark gefüllt, das Gehirn selbst war äußerst ödematös, so daß die Gyri plattgedrückt und die Sulci zu Spalten zusammengedrückt waren. Belag der weichen Häute war nirgends vorhanden. Am oberen Teil des Fußes der zweiten Stirnwindung fand sich eine Narbe

in der Hirnrinde (siehe Abb.). Die Narbe wie die Wunde erschienen reaktionslos.

Im Angesicht des Ziels, welches ich bei der Mitteilung meines Falles verfolge, sehe ich davon ab, hier auf die mancherlei strittigen Fragen desselben näher einzugehen; ich wende mich gleich der Lokalisationsfrage zu.

Jackson hat im Jahre 1864 von den unter Epilepsie zusammengefaßten Krankheitsbildern gewisse Formen abgetrennt, die sich durch

Fig. 2. Hirn des M. von oben, der Pol des Stirnhirns ist abgetragen (Narbe dunkel).

genau bekannten gesetzmäßigen Verlauf auszeichnen. Dieselben haben ihre Ursache in einem Reizungszustand der motorischen Rindenzone und zwar treten entweder nur oder doch zunächst die von der gereizten Zone abhängigen Mukelgruppen in Tätigkeit; in letzterem Falle schließen sich die der benachbarten in typischer Folge an. Irgendwelche Gründe, die eine funktionelle Erkrankung oder eine Intoxikation, die den Reizungszustand verursachen könnte, wahrscheinlich machen, lagen hier nicht vor. Doch es lag vor und ist durch die Autopsie bestätigt die Verletzung und als deren Folge die Narbenbildung und Adhärenz eines umschriebenen Rindenfeldes.

Eine genuine Epilepsie anzunehmen, die wie viele andere mit Drehung der Augen und des Kopfes begann, ist in Anbetracht dessen, daß der erste Anfall sich am 4. Tage nach der Verletzung zeigte, daß die Anfälle nach Art der rindenepileptischen anfangs ohne Bewußtseinsstörungen, dann mit leichten Trübungen, dann mit Bewußtseinsdefekten

einhergingen, daß sie ferner, je länger sie bestanden, immer größere Bezirke betrafen, daß sie endlich gesetzmäßiges Fortschreiten zeigten, nicht angängig. Das bei der Sektion gefundene allgemeine Hirnödem ist Folge der äußerst heftigen Pneumonie, summiert mit den durch die Operation gesetzten Reizen, also nur Begleiterscheinung der letzten tödlichen Krankheit.

Von den in der neueren Literatur mitgeteilten scheint mir nur ein weiterer Fall, als der LANDOUZYschen Forderung gerecht werdend, erwähnenswert. Dabei ist es natürlich leicht möglich, daß mir bei der stark verstreuten Literatur dieses Gebietes andere reine Fälle entgangen sind. SCHUPPFER[1]) beobachtete und sezierte einen Mann, der einen durch ein Trauma entstandenen Erweichungsherd der Hirnrinde am Fuße der zweiten Stirnwindung von der Größe eines Pfennigstückes bot. Der Kranke hatte eine irritative Schiefstellung des Kopfes vorübergehender Natur ohne Beteiligung der Augen nach der der Läsion entgegengesetzten Seite gezeigt. Der Tod war an einer Rückenmarksverletzung erfolgt.

Die vorliegenden Fälle erfüllen, der eine die LANDOUZYsche Forderung absolut, der andere insofern absolut, als wir wissen, daß die der Kopf- und Augendrehung nachfolgenden JACKSONschen Zuckungen des Facialisgebiets und der Arme und Beine, die anfangs nicht vorhanden waren, nur sich anschließende Begleiterscheinungen ohne anatomische Unterlage sind.

Ich glaube also, die Lage des Kopf- und Augendrehungszentrums am Fuße des Stirnhirns sicher dargetan zu haben.

Nach dem Ergebnis des Experimentes ist beim Affen der Fuß der dritten Stirnwindung Sitz des Augendrehungszentrums, der Fuß der ersten Stirnwindung Sitz des Kopfdrehungszentrums, während am Fuß der zweiten Stirnwindung beide Bewegungen lokalisiert sind.

MÜLLER folgert aus dem gesetzmäßigen Verlauf der Paroxysmen umgekehrt, daß das Zentrum für die kontralaterale Kopfdrehung unterhalb des Zentrums für die kontralaterale Augendrehung liegen muß. Rein topographische Gründe veranlassen mich, mich der Meinung MÜLLERS anzuschließen; der Herd meines Falles hat seinen Sitz dicht am Sulcus, der die erste und zweite Stirnwindung trennt, und erzeugte stets zunächst eine Augendrehung, der die Kopfdrehung, dann erst Krämpfe im Facialisgebiet u. s. w. folgten. Die Knochenverletzung des SCHUPPFERschen Falles lag im unteren vorderen Winkel des Seitenwandbeins, es kann also bei ihm nur der untere Teil des Fußes der zweiten Stirnwindung betroffen gewesen sein; tatsächlich waren die Augen bei der Seitwärtsdrehung überhaupt nicht beteiligt. Es muß also eine Umkehrung der beim Tiere herrschenden Lagebeziehung eingetreten sein. Ueber eine etwaige Beteilung von F_1 oder F_3 an dem

1) FERUCCIO SCHUPPFER. Rif. med., 1903, No. 27, citiert nach Münch. med. Wochenschr., 1903, S. 1891.

Zentrum ergibt mein Fall natürlich nichts, doch erscheint mir eine weitgehende Beteiligung unwahrscheinlich.

Der diagnostische Wert der genaueren Bekanntschaft mit dem Sitz des Zentrums kann nicht hoch genug angeschlagen werden. Statt vieler erwähne ich nur den Fall BAYERTHALS[1]) aus der neuesten Zeit. Der Kranke litt an rindenepileptischen Krämpfen mit erhaltenem Bewußtsein, die von einer Kopf- uud Augendrehung eingeleitet wurden, zu denen eine Facialis-, dann eine Arm- und Beinlähmung hinzugetreten war; die Operation legte die untere Hälfte der ROLANDOschen Furche und das entsprechende präzentrale Gebiet frei. Etwas Abnormes wurde nicht gefunden. Die Sektion ergab eine zirkumskripte Meningo-Encephalitis mit Schwartenbildung am Pole des rechten Stirnhirns.

Das Symptom der konjugierten Augen- und Kopfdrehung isoliert oder im Beginn rindenepileptischer Anfälle dürfte stets darauf hinweisen, daß der Erkrankungsherd entweder im Zentrum oder vor dem Zentrum zum Pole des Stirnhirns hin sich befindet. Je länger dem Auftreten dieses Symptomes für eine Hirnaffektion sprechende Zeichen vorausgehen, desto weiter zum Pol hin dürfte der Herd zu suchen sein; gehört jedoch dies Symptom mit zu den ersten Erscheinungen, so dürfte der Krankheitsherd ihm entweder nach vorn, vorn unten oder vorn oben benachbart sein, oder in demselben liegen. Herde, die hinter dem Zentrum für kontralaterale Kopf- und Augendrehung liegen, dürften zunächst Arm- bezw. Facialis-Erscheinungen machen.

Umgekehrt das Fehlen des Drehungssymptoms kann als negatives diagnostisches Zeichen nicht verwendet werden[2]). (FRAHMS Fall IV u. a. mehr.) Der Erklärung BAYERTHALS hierfür, der das Zentrum nur auf besonders starke Reize reagieren lassen will, kann ich mich nicht anschließen, kann allerdings auch keine bessere an ihre Stelle setzen. Wir sind eben noch nicht am Ende der Kenntnisse der Gehirnphysiologie und verzeichnen Fälle, bei deren Sektion wir uns über das Fehlen von Erscheinungen von seiten der motorischen Region nachträglich wundern.

Das Ergebnis meiner Arbeit fasse ich in folgende Sätze zusammen:

1. Die Lage des Zentrums für kontralaterale Augen- und Kopfdrehung am Fuße der II. Stirnwindung, die trotz KLAAS und MÜLLER bis in die neueste Zeit angezweifelt wurde, ist durch einwandsfreie Fälle definitiv erwiesen.

2. Der Satz MÜLLERS, daß das Kopfdrehungszentrum unter dem Augendrehungszentrum liegt, wird durch einige weitere Fälle bestätigt.

---

1) BAYERTHAL, Zur operativen Behandlung der Hirnsyphilis. Münch. med. Wochenschr., 1904, S. 112.

2) Nach KRÜGER (Zeitschr. f. Augenheilk., Bd. 11, Heft 1) wurde bei Stirnhirnerkrankungen nur in 17,2 Proz. konjungierte Deviation der Augen und meist auch des Kopfes beobachtet.

Aus der medizinischen Klinik zu Freiburg i. Br.
(Direktor: Geh.-Rat Prof. Dr. BÄUMLER).

Nachdruck verboten.

VIII.

Ueber komplizierende Nephritis bei Perityphlitis.

Von

Dr. **Wilhelm Hildebrandt,**
Assistenten der Klinik.

(Hierzu 1 Abbildung, 2 Kurven und 3 Sphygmogramme im Texte.)

In der Literatur finden sich nur spärliche Angaben über das Verhalten der Nieren bei der Perityphlitis. Daß leichte Albuminurie bei der Perityphlitis nicht selten vorkommt, ist längst bekannt und für unsere Ausführungen ohne Belang.

Nun hat aber vor kurzem DIEULAFOY in seiner Arbeit[1]) über „La néphrite toxique appendiculaire; albuminurie appendiculaire" sich ausführlicher mit diesem Gegenstande beschäftigt, ich will deshalb auf seine Ausführungen etwas näher eingehen. Nach ihm dokumentiert sich die „néphrite toxique appendiculaire" durch ein einziges Zeichen: die Albuminurie, welche in der Regel bei jeder schwereren Perityphlitis vorhanden ist. Die Albuminurie erscheint am 1.—3. Krankheitstage und verschwindet nach der Eröffnung des perityphlitischen Herdes.

Er führt dann mehrere Fälle an:

Der 1. betraf einen Perityphlitiskranken, bei dem nach scheinbarer Besserung unter Fieber und Erbrechen wieder eine Verschlimmerung eingetreten war, bedingt durch einen subphrenischen Absceß. Im Urin mehr als 1 ‰ Eiweiß, aber keine Cylinder. Nach der Operation nahm die Eiweißmenge allmählich ab und war nach etwa 3 Wochen verschwunden.

In einem 2. Falle handelt es sich um „gangränöse Appendicitis mit Albuminurie und ikterischer Hautfärbung", welche im Anschluß an die Operation gleichzeitig verschwanden.

Diese leichten Nierenreizungen sollen zuweilen das erste Zeichen einer schweren Nierenläsion sein, die sich durch reichliche Ausscheidung

1) La Semaine médicale, 1903, No. 42.

von Eiweiß, granulierten Cylindern, Leukocyten und „pigments biliaires“ (durch eine toxische Leberaffektion) anzeigt.

Als Beispiel führt er einen (3.) Fall von „Appendicite toxique“ an bei dem am 4. Krankheitstage ein solcher Harnbefund erhoben wurde Trotz operativen Eingriffes trat der Exitus ein; die Autopsie ergab makroskopisch normale Nieren; mikroskopisch fanden sich jedoch Koagulationsnekrosen und körniger Zerfall des Zellprotoplasma im Epithel der Tubuli contorti. Die Diagnose wurde gestellt auf „néphrite suraiguë dégénérative toute récente“, hervorgerufen durch Ausscheidung einer toxischen Substanz durch die Nieren.

Bei einem analogen (4.) Fall fanden sich die gleichen Veränderungen in den Tubuli contorti und dem weiten (d. h. absteigenden) Schenkel der Henleschen Schleifen, außerdem körnig fettige Degeneration der Leberzellen.

Ein ähnlicher Befund ist auch von Lorrain publiziert[1]).

Auf Grund der aus diesen 4 Fällen gewonnenen Erfahrungen stellt Dieulafoy ein Krankheitsbild der „Appendicémie“ auf, welches in einer von einer Perityphlitis ausgehenden Intoxikation des ganzen Körpers bestehen soll, kenntlich an einer toxischen Affektion der Leber, des Magens und der Nieren. Die durch Toxine der Perityphlitis hervorgerufene Nephritis soll als charakteristische Eigenschaft eine nur geringe Albuminurie und das Fehlen von Oedemen und serösen Ergüssen zeigen.

Um die Gefahr dieser (von ihm konstruierten) „Appendicémie“ zu vermeiden, verlangt Dieulafoy in jedem Falle von Perityphlitis sofortige Operation und wendet sich sehr scharf gegen diejenigen, welche im anfallsfreien Intervall operieren.

In Anbetracht der Wichtigkeit dieser Verhältnisse halte ich es für durchaus angezeigt, an der Hand einer einschlägigen Krankengeschichte zu dieser Frage Stellung zu nehmen.

Anamnese: E. M., 16 J. alt, Brauerlehrling. Familienanamnese ohne Belang. Mit 5 Jahren hatte er „englische Krankheit“, war sonst nie krank, nie Schmerzen in der Blinddarmgegend. Urin sei stets hell gewesen und habe nie geschäumt.

In der Nacht vom 14. zum 15. Juli 1903 erkrankte er gegen $11^1/_2$ Uhr mit geringen Schmerzen in der rechten Unterbauchgegend, konnte aber trotzdem schlafen. Am 15. Juli mußte er den ganzen Tag arbeiten, erst gegen Mitternacht stellte ein Arzt bei ihm „Blinddarmentzündung“ fest und ordnete für den nächsten Tag seine Ueberführung in die medizinische Klinik an. Am 15. Juli hatte Pat. einen festen Stuhl entleert, wie auch vorher der Stuhl stets normal und regelmäßig gewesen sein soll.

Status praesens vom 16. Juli: Zart gebaut, wenig entwickelt, leidlicher Ernährungszustand (Kurve I). Zunge etwas grauweiß belegt. Herz: Spitzenstoß im 5. I.R. gut sichtbar, etwas verbreitert bis in die linke Mammillarlinie zu fühlen. Relative Dämpfung rechts am linken

1) Citiert nach Dieulafoy.

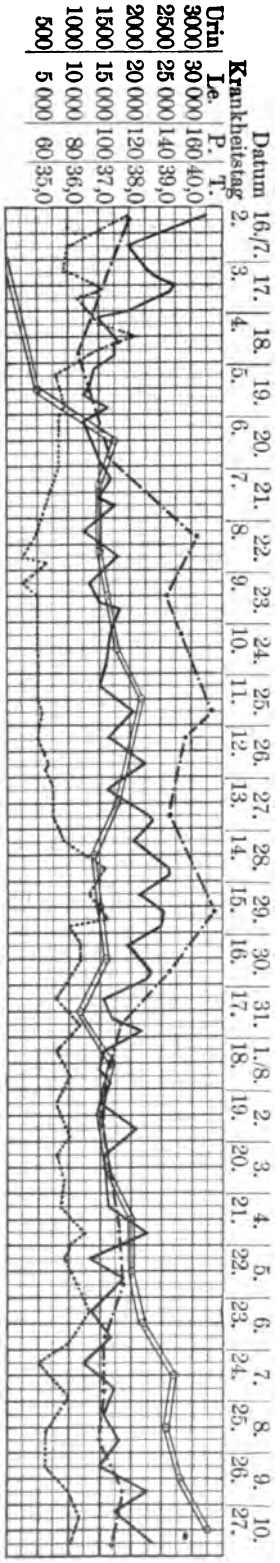

Kurve 1. Temperatur = ——, Puls = ·····, Leukocyten = ·—·, Urintagesmengen = °═°.

Sternalrande, links in der linken Mammillarlinie, oben im 3. I.-R. 2. Aortenton accentuiert, 2. Ton über der Pulmonalis geteilt. Lungenbefund normal. Untere Lebergrenze in der rechten Mammillarlinie etwas unterhalb des Rippenbogens.

In der rechten Fossa iliaca größere Resistenz als in der linken, jedoch kein abgrenzbarer Tumor, auch keine umschriebene Dämpfung, in der ganzen rechten Hälfte des Abdomens der Perkussionsschall weniger laut infolge der größeren Spannung der Bauchdecken. Starke Druckempfindlichkeit am Mac Burneyschen Punkte. Kein Ascites. Puls ohne auffällige Veränderungen, aber sehr frequent (vergl. Kurve!). Im Blute 19900 Leukocyten.

Urin braunrot, trübe, sauer, spezifisches Gewicht 1020; Eiweiß 5,5 ‰ nach Esbach; Blut; kein Zucker, kein Indikan, keine Diazobenzolreaktion, im Sediment hyaline, granulierte Blutkörperchen- und Wachscylinder, viele rote Blutkörperchen, Leukocyten. Urinmenge sehr gering, etwa 100 ccm.

Therapie: Eisblase, Milchdiät, Eispillen; 12 Uhr mittags und 9 Uhr abends je 12 Tropfen Tinctura opii.

17. Juli: Morgens 10 Uhr geringes Erbrechen grünlicher Massen. Wegen heftiger Schmerzen 12 Uhr mittags und 12 Uhr nachts je eine Injektion von 0,008 Morphin mit 0,0002 Atropin. (Sphygmogramm I.)

18. Juli: Am Mac Burneyschen Punkte starke Druckempfindlichkeit. In der rechten Unterbauchgegend, wo die Bauchdecken auch jetzt noch reflektorisch stärker gespannt sind, ziemlich deutliche kleinwellige Undulation, die den Gedanken an ein seröses Exsudat aufkommen läßt. Keine deutliche Resistenz oder Dämpfung. Trotz vieler Versuche ist es nicht gelungen, dem Kranken Nahrung einzuflößen, er erbricht alles und verlangt nur oft nach kaltem Wasser. Therapie: 2mal eine Injektion von je 0,008 Morphin mit 0,0002 Atropin.

19. Juli: Nachts Erbrechen galliger Massen. Im Erbrochenen freie Salzsäure, kein Harnstoff. Morgens 8 Uhr nochmals Erbrechen, dieses Mal nur Wasser, das der Kranke im Uebermaß getrunken hatte.

Leukocytenzahl s. Kurve, mikroskopisch im Blut sonst keine Veränderungen.

Herpes labialis.

Puls gespannt, schwer zu unter-

drücken, regelmäßig. Abends stärkere Schmerzen, Nase und Extremitäten kalt.

Therapie: 0,008 Morphin mit 0,0002 Atropin; eine Spritze Oleum camphoratum.

20. Juli. Klinische Vorstellung: Allgemeinzustand gut. Die Erscheinungen der hämorrhagischen Nephritis sind erheblich zurückgegangen. Im Sediment des hellbraungelben Urins Harnsäurekrystalle, zahlreiche Schatten von roten Blutkörperchen und Cylinder mit durch Blutfarbstoff bräunlich gefärbtem Detritus. Puls gespannt, kräftig, 70 p. m. Abdomen etwas aufgetrieben; rechts sind die Bauchdecken straffer gespannt als links, jedoch kein Tumor fühlbar. In der ganzen Unterbauchgegend zu beiden Seiten heute etwas Pseudofluktuation. Perkussionsschall in der rechten Unterbauchgegend weniger gedämpft, als in der linken; nur ganz unten findet man bei schwacher Perkussion beiderseits geringe Dämpfung. Die Leberdämpfung in rechter Mammillarlinie von der 4. Rippe bis zum Rippenbogen. Herzspitzenstoß im 4. I.-R. reicht bis an die äußere Grenze der Areola und ist etwas hebend. Herztöne rein.

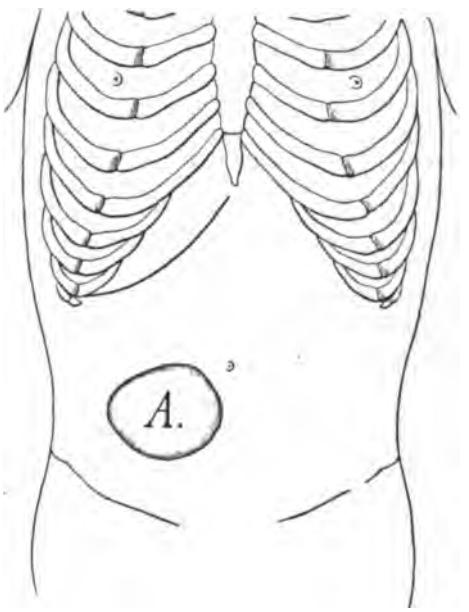

Fig. 1.

Es besteht diffuse Reizung des Peritoneums, zur Zeit ohne Kollapserscheinungen. Schmerzen geringer. Pat. schläft ohne Morphin fast den ganzen Tag, er verweigert jede Nahrungsaufnahme, verlangt nur oft nach kaltem Wasser.

Nachmittag Erbrechen, abends wegen schlechter Wärmeverteilung eine Spritze Oleum camphoratum.

22. Juli klinische Vorstellung: Urinmenge wie schon am 20. Juli bedeutend vermehrt. In der Oberbauchgegend sichtbare Peristaltik aufgetriebener Darmschlingen. Epigastrium weniger stark aufgetrieben, Hypogastrium dagegen mehr als am 20. Juli. Deutlich größere Resistenz in der rechten Unterbauchgegend nach oben bis in Höhe der Spina ant. sup., nach links bis fast an die Linea alba heranreichend. Unterer Rand der Leberdämpfung steht heute ein wenig höher. In der rechten Unterbauchgegend — hier und in der Nabelgegend ist die Perkussion schmerzhaft — Dämpfung bis etwas oberhalb des Ligamentum Pouparti, in der linken Unterbauchgegend gedämpft-tympanitischer Schall. In der rechten Lumbalgegend ist das Perkutieren nicht schmerzhaft, der Schall aber auch nicht ganz voll.

Es ist anzunehmen, daß sich ein umschriebener Eiterherd gebildet hat oder noch bildet, doch ist die Operation zur Zeit nicht indiziert. Puls kräftig, 60 p. m.; Herz nicht verbreitert. Halsvenen nicht überfüllt, Kinn etwas cyanotisch, Hände warm, nicht cyanotisch. Pat. macht den Eindruck eines leicht Narkotisierten, obwohl er nicht unter Morphinwirkung steht.

23. Juli: Die Spannung der Bauchdecken geschwunden. In der rechten Unterbauchgegend eine größere, kaum noch druckempfindliche Resistenz bis in die vordere Axillarlinie, ein ovales Gebiet von 8 cm querem und 6 cm senkrechtem Durchmesser (cf. Fig. 1,*A*), gibt gedämpft-tympanitischen Schall. Unterhalb dieses hochtympanitischer, rechts außen tieftympanitischer Schall. Herpes labialis im Eintrocknen. Puls gespannt, regelmäßig. Allgemeinbefinden ziemlich gut. Pat. verlangt nach fester Nahrung.

24. Juli. Klinische Vorstellung: Nachts gut geschlafen, nur einmal klagte er kurze Zeit über Schmerzen im Leib. Kein Erbrechen, morgens Stuhldrang, es erfolgte indes keine Stuhlentleerung.

Abdomen beiderseits etwas stärker aufgetrieben, in der Gegend des S. romanum tiefer, etwas gedämpfter tympanitischer Schall. Im Bezirke *A* heute Dämpfung, auch ist hier das Perkutieren schmerzhafter als gestern. Unterhalb und nach rechts von A (cf. Skizze) hoher tympanitischer Schall. Nirgends eine umschriebene Resistenz. Leberdämpfung ohne Befund. Herzspitze an normaler Stelle, Töne rein, Puls kräftig. langsam. Kein Zeichen von Sepsis, Wärmeverteilung gut. Zur Zeit keine Indikation zur Operation. Der Urin ist heller geworden, enthält viel weniger Blut; E + gering mit Kochprobe.

25. Juli: In der rechten Unterbauchgegend ist die Gasspannung heute größer. Bei der wegen der wieder stärkeren Schmerzhaftigkeit sehr vorsichtig und schwach vorgenommenen Perkussion findet sich über dem rechten Lig. Pouparti hoher tympanitischer Schall, in dem besonders stark druckempfindlichen Bezirke *A* stark gedämpfter, tympanitischer Schall.

Pat. verlangt oft nach fester Nahrung. Er hat gestern Abend wegen heftiger Schmerzen 0,008 Morphin mit Atropin erhalten und daraufhin gut geschlafen. Heute war wegen der Schmerzen morgens 10 Uhr und abends 8 Uhr je eine Injektion 0,007 bezw. 0,008 Morphin mit Atropin erforderlich.

26. Juli: Befinden gut. Gegen Abend wird gebundener, dunkelbrauner, nicht besonders übelriechender Stuhl in geringer Menge spontan entleert; erste Stuhlentleerung seit dem 15. Juli!

27. Juli: Die rechte Bauchhälfte in großer Ausdehnung vom Nabel abwärts bis über die Mammillarlinie hinaus sehr resistent; auch in der rechten Lumbalgegend sehr starke Resistenz. Innerhalb des Bezirkes *A* Perkussion noch etwas schmerzhaft, Schall voller, etwas weniger hell als unmittelbar unterhalb *A* gegen das Lig. Pouparti zu. Im übrigen ist der Perkussionsschall bis zur rechten Mammillarlinie hin tympanitisch, von da an nach außen zunehmende Dämpfung; von der vorderen Axillarlinie nach hinten fast völlige Dämpfung, unter der 12. Rippe mit hohem, tympanitischem Beiklang. Harnentleerung ohne Besonderheiten. Abends 8 Uhr Stuhldrang; es gehen nur einige Winde ab; 9 Uhr stärkerer Stuhldrang, auf ein Glycerinzäpfchen wird beschwerdefrei geformter, dunkelbrauner Stuhl entleert (während Pat. nur Milchdiät gehabt hat).

28. Juli: Vermeiden der Zwerchfellatmung. Linke Bauchseite noch weicher als gestern, rechte Seite noch stark gespannt, nur im Bezirke *A* und medial von ihm auffallend geringe Spannung und auffallenderweise keine Schmerzhaftigkeit. Perkutiert man dicht unterhalb des Nabels von links herüber, so ist der Schall bis zur Mitte des Bezirkes A ebenso voll und von gleicher Beschaffenheit wie links von der Linea alba; erst nach außen von der Mammillarlinie ist er gedämpft, auch hier ist indes das Perkutieren nirgends schmerhaft. Leherdämpfung normal.

Oberhalb des Bezirkes *A* ist der Schall etwas höher, aber nicht heller als innerhalb, unterhalb von *A* ist bis zum Lig. Pouparti der Schall erheblich höher. Nach außen gegen die Spina ant. sup. hin ist der Schall viel weniger gedämpft als gestern, eine Dämpfung beginnt hier erst jenseits der Axillarlinie. Nirgends eine teigige Beschaffenheit der Haut.

Nachmittags 2 Uhr geformter, dunkelbrauner Stuhl spontan entleert, 5 Uhr dünnflüssiger, dunkler Stuhl.

Puls im Laufe des Nachmittags mit steigendem Fieber (cf. Kurve) auf 102 p. m. gestiegen. Im Urin wieder viel Blut. Allgemeinbefinden gut, Pat. verlangt stets nach fester Kost, die er selbstverständlich nicht erhält.

29. Juli. Palpation des Mesogastrium ergibt beiderseits weiche Resistenz, keine reflektorische Spannung der Bauchmuskeln. Perkussionsschall nur im äußeren Drittel des Bezirkes *A* — innerhalb dessen keine Druckempfindlichkeit besteht — etwas gedämpft; gegen die Lumbalgegend hin sind Dämpfung und Spannung eheblich geringer, der Perkussionsschall hier wie über dem rechten Lig. Pouparti hochtympanitisch. In der Milzgegend eine 8 cm hohe Dämpfung mit schräg abfallender oberer Grenze. Obere Lebergrenze wie bisher.

Abends 8 und 11 Uhr Erbrechen graugrünlicher, galliger Massen, etwa 100 ccm, stark saure Reaktion, deutliche Kongoreaktion. Ein dünner, dunkler Stuhl spontan.

30. Juli. Der Leib im ganzen etwas mehr aufgetrieben als gestern, im allgemeinen sehr gespannt, aber nicht schmerzhaft; nirgends findet sich ausgesprochene Druckempfindlichkeit. Perkussionsschall über dem rechten Lig. Pouparti hochtympanitisch bis zum Bezirke *A* aufwärts reichend. Innerhalb von *A* und nach rechts bis an die Spina ant. sup. findet sich tympanitischer Schall, oberhalb der Spina beginnt schon nach außen von der Mammillarlinie Dämpfung. Oberhalb von *A* tiefer tympanitischer Schall, allmählich in den noch helleren und volleren tympanitischen Schall unterhalb der Leber übergehend. Im linken Hypogastrium tieferer, im linken Epigastrium höherer tympanitischer Schall. 1. Herzton etwas Geräusch-ähnlich, Puls ziemlich kräftig, regelmäßig, 88 p. m. Urin wieder stark blutig gefärbt, mit dunkelbraunrotem Sediment, welches Cylinder in geringer, Leukocyten in großer Zahl enthält.

31. Juli: Klinische Vorstellung: Gut geschlafen. Blutverteilung gleichmäßig. Vorwiegend kostale Atmung. Rechtes Hypogastrium am stärksten aufgetrieben, zwischen dem Bezirke *A* und dem rechten Lig. Pouparti sehr hoher Schall. Ueberall weiche Resistenz. Unterhalb der Lebergegend heller tympanitischer Schall, ebenso überall auf der linken Bauchseite. Flexura sigmoidea etwas gebläht. Magen stark gebläht und gespannt. Urin etwas heller, Sediment geringer, mit sehr viel Leukocyten.

1. Aug. Die Auftreibung des Leibes geringer, rechts noch etwas stärker. Leberdämpfung und Perkussionsverhältnisse im Hypogastrium beiderseits unverändert. Stuhl angehalten, kein Erbrechen, kein Brechreiz.

2. Aug. Der Bezirk *A* gibt wie in den letzten Tagen einen etwas tieferen Schall als die Gegend über dem rechten Lig. Pouparti; dieser Bezirk tieferen Schalles reicht heute etwas weiter nach oben und nach rechts. Der Perkussionsschall gegen die Lumbalgegend hin ist heute heller als gestern.

4. Aug. Dickbreiiger, brauner Stuhl ohne abnorme Beimischungen spontan entleert. Kühlschlange und Eisbeutel werden weggelassen, Prießnitz.

5. Aug. Unter dem Prießnitz reichliche Miliaria crystallina. Urin heller.

6. Aug. Die rechte Hälfte des Abdomen immer noch stärker aufgetrieben, fühlt sich auch bis etwas über Nabelhöhe herauf erheblich resistenter an. Perkussionsschall überall helltympanitisch, im Bezirke *A* etwas tiefer als in dem entsprechenden Teile links. Gegen das rechte Lig. Pouparti hin ist der Schall etwas tiefer als bisher. Keine Harnbeschwerden. Gebundener Stuhl ohne fremde Beimischungen spontan entleert.

8. Aug. Stärkere Vorwölbung der rechten Bauchseite im Bezirke *A*, auch sind vom Rippenbogen bis in Nabelhöhe die Bauchdecken stark gespannt; die Spannung reicht, geringer werdend, nach außen bis an die Mammillarlinie. Links sind die Bauchdecken überall weich. In der Magengegend bis $3^1/_2$ cm oberhalb des Nabels sehr tiefer Schall. Leber in rechter Mammillarlinie am Rippenbogen; geht man von da nach abwärts, so beginnt etwas oberhalb des Nabels die Perkussion schmerzhaft zu werden. Im Bezirke *A* heller tympanitischer Schall, bei ganz leiser Fingerperkussion starke Resistenz und Dämpfung, welche senkrecht nach abwärts bis zum Lig. Pouparti reicht und auch palpatorisch durch den bretthart kontrahierten Rectus abdominis hindurch als starke Resistenz nachweisbar ist. Auch bei etwas stärkerer Perkussion findet sich zwischen dem Bezirke A und dem inneren Drittel des Lig. Pouparti mäßige, nach außen sich aufhellende Dämpfung. Zunge etwas belegt, aber feucht. Puls unregelmäßig, etwas gespannt.

9. Aug. Normale Stuhlentleerung.

10. Aug. Hat gut geschlafen; keine Schmerzen im Leibe. Zunge etwas belegt. Linke Hälfte des Abdomen etwas stärker vorgewölbt als gestern, bei vorsichtigem Palpieren fühlt man Gurren. Die rechte Hälfte ist auch im oberen Teile stärker gespannt als die linke, die Spannung reicht, dem Rectus abdominis folgend, bis zur Symphyse. Vom oberen Rande des Bezirkes *A* an zunehmende Dämpfung, die vom unteren Rande an absolut wird und bis zum Lig. Pouparti reicht. Im Bezirke *A* bei leiser Perkussion fast völlige Dämpfung, bei tieferem Eindrücken des Fingers tiefer tympanitischer Schall, nach rechts bis zur Spina ant. sup. reichend.

5 Uhr nachmittags: Da Beschwerden bei der Harnentleerung auftreten, die darauf hinzudeuten scheinen, daß ein Abscess entsprechend der Absoluten Dämpfung bis in die Nähe des rechten Lig. Ponparti und der Harnblase vorgedrungen sei, wird Pat. zur sofortigen Operation nach der chirurgischen Klinik verlegt.

Operation 6 Uhr nachmittags in Chloroformnarkose (Geh. Hofrat Krasке). Bei Durchtrennung der Bauchdecken parallel dem Rectus abdominis findet sich kein Oedem der Muskeln oder Fascien, wohl aber spritzt bei der Eröffnung des Peritoneums stinkender, mit Gasblasen untermischter Eiter hervor, aus welchem Bacterium coli wuchs. Der Proc. vermiformis wurde in der großen, buchtigen, mit ziemlich festen Granulationen ausgekleideten Höhle nicht gefunden, zumal der Allgemeinzustand des Pat. ein längeres Suchen nicht gestattete. Es wurde deshalb tamponiert.

Um eine klare Uebersicht über den Krankheitsverlauf zu gewinnen, wollen wir einen Blick auf die Kurventabelle werfen. Puls und Temperatur, zuerst beträchtlich erhöht, sinken schon nach kurzer Zeit wieder, so daß es den Anschein hatte, als ob der Anfall zurückgehen wollte. Am

24. Juli jedoch trat Wiederzunahme der Auftreibung und der Schmerzhaftigkeit beim Perkutieren und am folgenden Tage Steigerung der Temperatur auf, die allmählich wieder höhere Werte erreichte.

Nach diesem zweiten Höhepunkt am 28. Juli tritt ein unregelmäßiger, vor der Operation wieder ansteigender Verlauf der Temperatur- und der Pulskurve ein.

Instruktiv ist die Leukocytenkurve. Am 22. Juli, dem 8. Krankheitstage, beginnt diese Kurve, welche bis dahin nur mäßige Grade von Leukocytose (12000—20000) aufweist, auf 30800 zu steigen, vom 8. bis zum 16. Krankheitstage bewegt sie sich in Werten zwischen 36800 und 26400, um dann — nach Art einer Krisis — auf Werte zwischen 15000 und 20000 abzusinken, welche sie trotz des Wiederansteigens der Temperatur- und Pulskurve am 9. und 10. August bis zur operativen Eröffnung des Eiterherdes beibehält.

Da die Leukocytenzählungen zu verschiedenen Tageszeiten gemacht wurden, so führe ich sie noch einmal mit genauen Zeitangaben an:

16. Juli	11 h	a. m.	19900	Leukocyten	31. Juli	5 h	p. m. 18500 Leukocyten
18. „	5 h	p. m.	11600	„	1. Aug.	5½ h	„ „ 15840 „
20. „	5 h	„ „	16600	„	2. „	5 h	„ „ 15500 „
22. „	8 h	a. „	30800	„	3. „	6 h	„ „ 11100 „
23. „	12 h	mittags	26400	„	4. „	5 h	„ „ 17800 „
24. „	8 h	a. m.	28400	„	5. „	5 h	„ „ 18950 „
25. „	5¾ h	p. m.	36700	„	6. „	6 h	„ „ 16200 „
26. „	9½ h	a. m.	29200	„	7. „	6 h	„ „ 15900 „
27. „	6 h	p. m.	26800	„	8. „	5½ h	„ „ 15000 „
29. „	4 h	„ „	36800	„	9. „	6 h	„ „ 18600 „
30. „	6 h	„ „	26400	„	10. „	5½ h	„ „ 17100 „

Setzen wir die Verhältnisse der Kurven in Beziehung zu den übrigen Angaben der Krankengeschichte, so ergibt sich folgendes: Nach anfänglich diffuser peritonealer Reizung (Perforationsperitonitis?) mit drohendem Kollaps kommt es zu Verklebungen und zur Bildung eines umschriebenen Eiterherdes; der Dauer der Bildung dieses oder dieser Eiterherde entspricht der Gipfel der Leukocytenkurve vom 22. bis zum 29. bezw. 30. Juli. Puls und Temperatur erreichen ihren, der Absceßbildung entsprechenden Höhepunkt erst später und viel weniger ausgesprochen als die Leukocytenvermehrung. Die Zahl der Leukocyten ist also in unserem Falle ein viel feinerer Indikator für die Abscessbildung als jene.

Doch das sind ja Dinge, die seit CURSCHMANNS bekannter Publikation [1]) jedem sorgsam beobachtenden Arzte geläufig sind, ich erwähne

1) Münchener med. Wochenschr., 1901, No. 48 u. 49

sie nur der Vollständigkeit halber. Uns interessiert weit mehr das Verhalten des Harnes. Vom Tage der Aufnahme in die Klinik an war das Krankheitsbild einer akuten hämorrhagischen Nephritis vorhanden, so daß in den beiden ersten Tagen nach der Aufnahme die Perityphlitis ganz in den Hintergrund trat und erstere das Krankheitsbild vollkommen beherrschte. (Menge und Beschaffenheit des Harns, Erbrechen.) Die auf der Tabelle dargestellte Kurve der Tagesmengen zeigt Verhältnisse, wie wir sie bei akuten Nephritiden zu sehen gewohnt sind. Nach anfänglich außerordentlich verminderter Harnausscheidung (ca. 100 ccm) stellten sich am 6. Krankheitstage normale Werte ein, um schließlich (21.—26. Tag) zu Polyurie zu führen. Farbe und spezifisches Gewicht gehen den Tagesmengen entsprechend Veränderungen von Braunrot bei spezifischem Gewicht 1020 bis auf Hellgelb bei spezifischem Gewicht 1006 ein. Die Eiweißausscheidung von 5,5 ‰ (nach Esbach) verminderte sich auf quantitativ nicht mehr meßbare, mit der Kochprobe indes noch deutlich nachweisbare Mengen. Blut (Hellersche Probe), im Anfange reichlich vorhanden, war vom 6. Aug. an nur noch in geringer Menge, am 10. Aug. gar nicht mehr nachweisbar. Bilirubin und Traubenzucker waren nie in nachweisbarer Menge vorhanden; Urobilin nur einige Male, meist in geringer Menge.

Da ich mich auf die Ausscheidung von Indikan noch später beziehen will, gebe ich hier eine Uebersicht aller diesbezüglichen Befunde:

17. Juli	I = 0	1. Aug.	I = 0
19. „	I = + +	2. „	I = +
21. „	I = +	4. „	I = +
22. „	I = 0	5. „	I = +
24. „	I = 0	6. „	I = +
25. „	I = 0	7. „	I = +
26. „	I = 0	8. „	I = + +
27. „	I = 0	9. „	I = +
		10. „	I = +

Aus der Krankengeschichte wiederhole ich, daß am 26. Juli die erste Stuhlentleerung seit dem 15. Juli stattfand. Sehen wir uns daraufhin die Verhältnisse der Ausscheidung des Indikans durch den Harn an, so ergibt sich, daß am 4. und 6. Tage der Stuhlverhaltung Indikan im Harn nachgewiesen wurde, vom 7. bis zum 11. Tage der fortdauernden Stuhlverhaltung war der Harn bei täglicher Untersuchung frei von Indikan. Vom 2. Aug. an erfolgten regelmäßige Stuhlentleerungen einmal des Tages, trotzdem aber wurde täglich Indikan im Urin nachgewiesen.

Das anfangs sehr reichliche Harnsediment enthielt hyaline, granulierte Blutkörperchen- und Wachscylinder, daneben rote Blutkörperchen und Leukocyten; auch Harnsäurekristalle fanden sich in der ersten Zeit der Krankheit in

reichlicher Menge. Am 29. und 31. Juli fanden sich im Urin sehr viele Leukocyten ohne sichere Zeichen von Cystitis. Die Menge der Leukocyten in dem gegen früher erheblich verringerten Urinsediment nahm in den nächsten Tagen weiter ab, auch Cylinder wurden nur noch vereinzelt gefunden. Die akute Nephritis war also im Abheilen begriffen.

Wenn ich von einer akuten Nephritis spreche, so habe ich zugleich die Pflicht, zu beweisen, daß wirklich eine akute Form vorlag und keine bloße Rekrudeszenz einer chronischen Nephritis. Hier bietet uns neben dem Urinbefund und der — in jedem Falle natürlich nur mit Vorsicht zu verwendenden — Anamnese die Untersuchnng des Pulses einige Anhaltspunkte. Das Sphygmogramm I vom 17. Juli zeigt einen — für sich betrachtet — ganz normalen, das II. vom 22. Juli einen stark gespannten Puls. Leider kann man beide Kurven nicht unmittelbar miteinander vergleichen, da die vom 17. Juli bei 39,5 °, die vom 22. Juli bei 37,7 ° gewonnen wurde, ich habe sonst beide unter möglichst gleichen äußeren Bedingungen aufgenommen. Da schon vorher gesunde Menschen auf Fiebersteigerungen ganz verschieden zu reagieren pflegen, auch in Bezug auf die Erschlaffung des Gefäßtonus, und diese Dinge beim Nephritiker natürlich noch viel schwieger zu beurteilen sind, so möchte ich aus dem Vergleiche der Sphygmogramme I und II keine weitergehenden Schlüsse ziehen, ich will nur erwähnen, daß Sphygmogramm II ähnlich ist dem Befunde, den ich mehrfach in den ersten Tagen von akuten Nephritiden erheben konnte, während das (ebenso wie Sphygmogramm II bei 37,7 ° gewonnene) Sphygmogramm III vom 19. Nov. 1903 und auch alle später aufgenommenen den von mir

Sphygmogramm I.

Sphygmogramm II.

Sphygmogramm III.

in vielen Fällen mit meinem DUDGEON-Sphygmographen aufgezeichneten Typus einer chronischen Nephritis zeigen.

Die im Aufnahmestatus angegebene Verlagerung der Herzspitze nach links beruht nicht auf einer Vergrößerung, sondern auf einer Empordrängung und Drehung des Herzens um eine sagittale Achse durch den Meteorismus.

Aus den genannten Gründen möchte ich es daher für bewiesen halten, daß eine wahre akute Nephritis vorlag. Ob nicht schon vorher einzelne kleine Herderkrankungen in den Nieren vorhanden waren, ohne irgend welche Erscheinungen zu verursachen, ist nicht zu entscheiden. Jedenfalls muß angenommen werden, daß bei unserem Kranken die Nieren eine geringere Widerstandsfähigkeit hatten.

Vom 1. Okt. 1876 bis zum 1. Aug. 1904 kamen in der Freiburger medizinischen Klinik 232 Fälle von Perityphlitis zur Behandlung. Unter diesen Fällen wurde außer diesem Falle nie eine derartige hämorrhagische Nephritis bei einer Perityphlitis in hiesiger Klinik beobachtet.

Es ist bemerkenswert, daß überhaupt im Jahre 1903 eine ungewöhnlich große Zahl von Fällen mit hämorrhagischer Nephritis beobachtet wurde, teils ohne anderweitige Erscheinungen, teils im Anschluß an irgend eine Form von Angina, Pneumonie, Ileotyphus etc.

Fassen wir nach Beschreibung der Einzelheiten des Falles noch das Gesamtkrankheitsbild als solches ins Auge!

Etwa 36 Stunden nach akutem Beginn einer ersten Perityphlitis trat der Kranke in die Klinik ein mit peritonitischen Reizerscheinungen in der Ileocökalgegend und einer schweren, akuten hämorrhagischen Nephritis. Während die Nephritis schon am 5. Krankheitstage deutlich im Rückgange begriffen ist und weiterhin mit kurzer Unterbrechung (cf. Kurve 1) ziemlich gleichmäßig an Intensität abnimmt, nehmen nach anfänglicher Remission die peritonitischen Reizerscheinungen bedenklich zu, und es kommt entsprechend dem Ansteigen der Leukocytenkurve zur Bildung umschriebener Eiterherde. Ohne daß die Heilung der Nephritis erheblich gestört wird, dringen die abgekapselten Eitermassen unter Gasbildung gegen das Lig. Pouparti und die Harnblase vor und erfordern eine operative Eröffnung. Vor der Operation waren die nephritischen Erscheinungen auf ein Minimum reduziert und Blut im Urin gar nicht mehr nachweisbar gewesen. Am Tage nach der Operation indes, vielleicht hervorgerufen durch die Chloroformnarkose, tritt eine erhebliche Steigerung der nephritischen Erscheinungen mit Ausscheidung von Eiweiß, Blut und Cylindern in reichlicher Menge auf, welche sich bald wieder besserte.

Die Untersuchung der 2500 ccm betragenden Tagesmenge des Urines vom 20. Aug. (die Operation hatte am 10. Aug. stattgefunden) ergab ein spezifisches Gewicht von 1008 bei 15°; Farbe hellgelblich; trübe; schwach saure Reaktion. E +; Blut + gering; I + gering; D 0; Z 0; Urobilin 0. Im Sediment sehr viele Leukocyten, zum Teil in Haufen zusammenliegend, hyaline und granulierte Cylinder mit Auflagerungen von Kernresten, zum Teil auch durch Blutfarbstoff gelb gefärbt.

Am Tage nach der Operation war die Temperatur unter 37°, erst am Abend des 2. Tages trat wieder Fieber auf, welches — wie mir Herr Privatdozent Dr. PERTZ, auf dessen Station ich den Fall weiter verfolgen durfte, und dem ich für die freundliche Ueberlassung der Krankengeschichte auch an dieser Stelle bestens danke, mitteilte — durch einen Abceß in den Bauchdecken bedingt, zwischen 37,0° und 38,5° schwankte und erst am 28. Aug. aufhörte. Darauf ist wohl die am 26. Aug. nachmittags 5 Uhr bei 38,5° festgestellte Leukocytose von 17600 zu beziehen.

Unter zeitweise auftretenden subfebrilen Temperaturen verringerte sich die Sekretion der Wundhöhle allmählich, seit dem 9. Okt. wurde keine Temperatursteigerung mehr beobachtet und gegen Ende dieses Monats hatte sich die Operationswunde bis auf eine kleine Fistelöffnung geschlossen. Der Kranke war außer Bett und ging herum.

Am 20. Okt. wurden bei 36,8° 26320 Leukocyten gezählt, ohne daß sonst Veränderungen irgend welcher Art zu finden waren.

An Urinbefunden ist noch zu bemerken:

10. Okt. Spez. Gew. 1005 bei 17°, Farbe hellgrünlichgelb, klar, schwach sauer; E + minimal, I 0, Z 0, D 0.

12. Okt. Tagesmenge 1970 ccm, spez. Gew. 1011 bei 18°, sehr hell, gelblich, trüb, sauer; E + gering, Z 0, I 0, Blut 0, D 0, Urobilin 0. Im Sediment: Vereinzelte hyaline Cylinder mit Auflagerungen von Epithelien und Leukocyten, Cylindroide, Harnsäurekristalle.

20. Okt. Tagesmenge 1900 ccm, spez. Gew. 1012 bei 18°, hellgelb, klar, sauer; E + gering. Z 0, I 0, Urobilin 0. In dem spärlichen Sediment: Fibrin- und Epithelcylinder, rote und weiße Blutkörperchen, reichlich Cylindroide.

Am 14. Nov. 1903 wurde in Chloroformnarkose unter Umschneidung der von der ersten Operation herrührenden Narbe der Processus vermiformis entfernt. Seine frei vorliegende Spitze war in eine haselnußgroße Cyste verwandelt, derer klarer, steriler Inhalt kein diastatisches Ferment aufwies; an der Grenze vom zentralen zum mittleren Drittel des Wurmfortsatzes war die Perforation damals erfolgt, ein Kotstein wurde nicht gefunden.

Auch dieser Operation folgte eine ganz akute Rekrudeszenz des nephritischen Prozesses. An Stelle des

fast farblosen Urines vor der Operation und noch kurze Zeit nach derselben wurde am folgenden Tage ein stark blutiger Urin entleert.

Der dunkelbraunrote Urin vom 16. Nov., dessen Tagesmenge 900 ccm mit spezifischem Gewicht 1024 bei 19° betrug, enthielt neben großen Eiweißmengen ein Sediment von hyalinen, granulierten, Wachs-, Epithel- und Blutkörperchencylindern, roten und weißen Blutkörperchen und Harnsäurekristallen, welches $^1/_{10}$ der Harnsäule einnahm.

Abgesehen von einer kurzen Temperatursteigerung bis zu 38,2° am 3. Tage, war der Heilungsverlauf der Operationswunde ein ungestörter.

Der Uebersichtlichkeit halber bilde ich die wichtigsten Verhältnisse der Urinausscheidung auf einer Tabelle ab, welche uns zeigt, wie nach anfänglich schweren Erscheinungen im Laufe von 3 Wochen alles sich der Norm nähert, ohne sie indes ganz zu erreichen (Eiweiß bleibt nachweisbar). Das Blut, zuerst im Urin reichlich enthalten, nahm bis zum 29. Nov. gleichmäßig ab bis zu eben noch mit der Hellerschen Probe nachweisbaren Mengen, am 30. Nov. trat analog der vermehrten Eiweißausscheidung eine vorübergehende starke Ausscheidung von Blut ein, ohne daß eine Ursache dafür aufzufinden gewesen wäre. Die tiefen Einsenkungen der Urintagesmengenkurve beruhen, wie uns auch die Kurve des spezifischen Gewichtes zeigt, auf Fehlern; es ging mehrfach Urin mit dem Stuhle verloren.

Patient erholte sich nach der Operation rasch und gut, so daß er am 28. Dez. 1903 aus der chirurgischen Klinik entlassen werden konnte.

Unser Befund vom 24. Dez. ist folgender: Der Herzspitzenstoß, im Stehen im V. Intercostalraume an normaler Stelle, reicht in Rückenlage bis in die vordere Areolarlinie, Herztöne rein, Pulsfrequenz 72 p. m., aber leicht erregbar. Abdomen nicht aufgetrieben. Wunde gut verheilt (trägt Leibbinde). In dem hellen Urin, dessen Tagesmenge

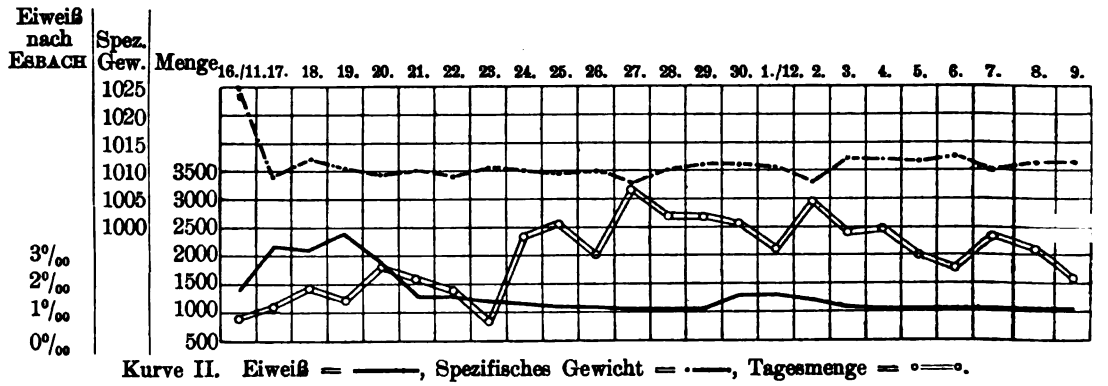

Kurve II. Eiweiß = ——, Spezifisches Gewicht = ·——, Tagesmenge = °=°.

2350 ccm beträgt, mit einem spezifischen Gewicht von 1011 bei 15°, finden sich spärliche Cylinder.

Im Blute vormittags 10 Uhr 11320 Leukocyten (am 19. Nov. nachmittags 3 Uhr waren 18140 Le., am 26. Nov. nachmittags 4 Uhr waren 14960 Le. gezählt).

Das Sphygmogramm zeigt immer noch erhöhte Pulsspannung, freilich geringer als auf Kurve II.

Im vorstehenden habe ich versucht, eine möglicht objektive Darstellung des gesamten Krankheitsverlaufes zu geben; ich möchte nunmehr dazu übergehen, an der Hand dessen, was wir in diesem wichtigen Falle zu beobachten Gelegenheit hatten, zu erörtern, welche Therapie in Fällen von Perityphlitis, die durch Nephritis kompliziert sind, anzuwenden ist.

Auf die Diagnose der komplizierenden Nephritis will ich nicht näher eingehen; sie ist nicht zu verfehlen, wenn man nur, wie es die Regel sein sollte, den Urin untersucht.

Die in unserem Falle angewandte Therapie entspricht der in der Freiburger medizinischen Klinik üblichen, wie sie von Herrn Geh.-Rat Bäumler bereits in 2 Publikationen[1]) niedergelegt ist; in der Hauptsache dürfte sie dem Leser bekannt sein.

Die zur Zeit im Vordergrunde des Interesses stehende Frage einer alsbaldigen Operation wurde sehr bald erwogen, da das Krankheitsbild schon im Anfange sehr bedrohlich erschien, aber dieser Eingriff wegen der schweren Nephritis als aussichtslos angesehen. Da überdies der Kranke erst 36 Stunden nach Auftreten der ersten Erscheinungen in die Klinik gebracht wurde, so konnte von einer „Frühoperation" im eigentlichen Sinne keine Rede mehr sein, es kam nur ein Eingriff in Frage, dessen Prognose von vornherein eine zweifelhafte ist, ganz abgesehen von der Gefahr einer komplizierenden Nephritis.

Gegen eine „Frühoperation" in den ersten Stunden nach Beginn der Erkrankung wird auch der interne Kliniker kaum etwas anderes einzuwenden haben, als daß oftmals solche Eingriffe unnötig sind, ganz abgesehen davon, daß die Diagnose der Perityphlitis in vielen Fällen nicht mit Sicherheit zu stellen ist.

Ganz anders steht es mit der Operation, die in unserem Falle in Betracht gekommen wäre, wo nach einer Perforation des Wurmfortsatzes das Peritoneum in mehr oder minder großer Ausdehnung er-

---

1) Klinische Erfahrungen über Behandlung der „Perityphlitis". Dtsch. Arch. f. klin. Med., Bd. 73, und „Die Behandlung der Perityphlitis. Therapie der Gegenwart, Februar-März 1903.

griffen war. Die Erfolge der Chirurgie sind bei diesen Stadien der Perityphlitis sehr wenig ermunternd, und zumal die komplizierende schwere Allgemeinerkrankung in unserem Falle bot eine absolute Kontraindikation gegen einen operativen Eingriff.

Sehen wir uns einmal die „Erfolge" an, welche durch operative Behandlung solcher Fälle erzielt wurden!

Ich greife zu diesem Zwecke auf die eingangs erwähnte Arbeit von DIEULAFOY zurück. Die beiden ersten von seinen 4 Fällen kommen für uns gar nicht in Betracht, da es sich um keine ernstere Erkrankung der Nieren handelt. Daß bei einem „subphrenischen Absceß" ebenso wie bei einer „gangränösen Appendicitis" Eiweiß im Urin auftreten kann, war durchaus nicht unbekannt. Seine beiden anderen Fälle dagegen verdienen unser ganzes Interesse; leider ist vom klinischen Befunde nur das Ergebnis der Urinuntersuchung mitgeteilt, so daß wir über den Allgemeinzustand der Kranken und über die Indikationsstellung zur Operation im ungewissen bleiben. Beide Patienten wurden sofort operiert, beide starben (. . . l'économie était déjà intoxiquée . . . meint DIEULAFOY) und die Autopsie ergab Koagulationsnekrosen im Epithel der Tubuli contorti sowie körnig-fettige Degeneration der Leberzellen.

Der Befund von LORAIN ist ganz ähnlich dem eben geschilderten.

Nicht außer acht lassen dürfen wir übrigens die Erfahrung, daß fettige Degeneration der Leberzellen mit zu dem Bilde gehört, welches die Chloroformvergiftung im Tierexperimente uns bietet. DIEULAFOY teilt nicht mit, welche Narkose angewandt wurde, es muß deshalb unentschieden bleiben, ob Chloroform oder Aether als das schädigende Agens anzusehen ist, welches die schweren Nephritiden bei gleichzeitiger schwerer Schädigung der Leber zum tödlichen Ausgange brachte. Ich glaube mit DIEULAFOY, daß die „néphrite subaiguë dégénérative toute récente" hervorgerufen war durch Ausscheidung einer toxischen Substanz durch die Nieren, welche nach meiner Meinung wohl durch die Narkose in Form von Aether- oder Chloroformdämpfen eingeführt war in den Organismus, während DIEULAFOY den pathologisch-anatomischen Befund zuerst benutzt, um das Krankheitsbild der „Appendicémie" zu konstruieren, um dann wiederum aus der „Appendicémie" die Nekrosen in Leber und Niere zu erklären.

Daß sich gelegentlich an eine Perityphlitis eine Sepsis anschließen kann, daran zweifle ich nicht. Der pathologisch-anatomische Befund, welchen DIEULAFOY mitteilt, genügt indes meines Erachtens nicht, um die Diagnose einer Sepsis zu stellen; und wenn dieser Autor, der doch sicher das größte Interesse daran hat, das von ihm konstruierte Krankheitsbild der „Appendicémie" zu festigen, vom Sektionsbefunde sonst nichts erwähnt, so darf man wohl annehmen, daß die Verände-

rungen an Leber und Nieren die einzigen waren, die in dieses Bild hineinpaßten.

Ich bin überzeugt, auch mein Patient wäre, wenn man gleich nach der Aufnahme in die Klinik operiert hätte, dem Eingriffe erlegen; ich gebe aber zu, daß es verfehlt wäre, aus diesem einen Falle weitgehende Schlüsse zu ziehen, aber immerhin ist es doch auffällig, daß sowohl DIEULAFOY wie ROTTER [1]), der zweimal Abscesse eröffnete bei Perityphlitis, welche mit Nephritiden kompliziert waren, stets die Kranken an den Nephritiden bezw. den Folgen der Narkose und der Operation verloren.

Die Nephritis ist eine ernste Komplikation der Perityphlitis, welche eine spezielle Indikationsstellung verlangt, wenn operative Eingriffe in Frage kommen.

Ich erfülle noch die angenehme Pflicht, meinem verehrten Chef, Herrn Geh.-Rat BÄUMLER, für die freundliche Anregung und Unterstützung bei der Anfertigung dieser Arbeit meinen verbindlichsten Dank auszusprechen.

1) Berl. klin. Wochenschr., 1904, No. 11, p. 291.

Nachdruck verboten.

IX.

Der Mechanismus der Darmeinstülpung bei einem Kinde mit drei Invaginationen, zwei descendierenden und einer ascendierenden.

Von

Prof. **Riedel**, Jena.

(Hierzu 1 Abbildung im Texte.)

Wird in Narkose die Bauchhöhle wegen Verlegung des Darmes geöffnet, so liegen die bis dahin in lebhafter Bewegung befindlichen Darmschlingen vollkommen ruhig da; das Chloroform lähmt die Peristaltik; die Steifung des Darmes hört auf. Nur unter ganz besonderen, noch unklaren Bedingungen funktioniert der Darm ausnahmsweise weiter. Ein einziges Mal habe ich bis jetzt die Appendix sich inter operationem zusammenziehen sehen, so oft dieselbe hier auch freigelegt ist; sie schnellte bei der Berührung förmlich zurück, verkürzte sich um die Hälfte ihrer Länge, demonstrierte, wie prompt sie im stande sein muß, ihren Inhalt ins Coecum zu entleeren. Ebenso sah ich erst einmal bei einer Laparotomie wegen Intussusception eine etwas länger danernde Zusammenziehung des Dünndarmes an zirkumskripter Stelle; bei allen übrigen Operationen, die durch Stenose des Darmes indiziert waren, lag letzterer still[1]). In diesem isolierten Falle muß also der an umschriebener Stelle kontrahierte Darm wohl in einem ganz besonderen, wahrscheinlich mehr oder weniger normalen Zustande gewesen sein, sonst wäre er unfähig zu einer physiologischen Leistung gewesen. Jahr und Tag dürften vergehen, ehe man den Darm eines Menschen in gleichem Zustande wiedersieht; er glich dem durch elektrische Reizung kontrahierten Tierdarme. Eine solche jedenfalls sehr seltene Beobachtung darf nicht unberücksichtigt bleiben; es fragt sich, ob sie nicht vielleicht klärend auf unsere Anschauungen über den Mechanismus der Intussusception wirken kann.

1) Nur wenn der Darm bereits stark entzündet und verdickt ist, reagiert er auch in Narkose auf Berührung mit träger Kontraktion in der Ausdehnung von 2—3 cm, aber meist nur flächenhaft, seltener ringförmig.

Schon einmal habe ich[1]) das Glück gehabt, durch eine isolierte Beobachtung die Aetiologie einer bis dahin vielfach angezweifelten Darmaffektion klarzustellen, nämlich die des Darmwandbruches. Rosser und seine Schüler bestritten, daß der vis-à-vis dem Mesenterialansatz gelegene glatte Abschnitt eines gesunden Darmes akut in einen Bruchsack geraten und eingeklemmt werden könne; es handele sich statt um Einklemmung von Divertikeln des Darmes, die seit längerer Zeit beständen; der Richtersche Bruch (Einklemmung einer vorher gesunden Darmwand) existiere nicht, sondern nur die Littresche Hernie (Einklemmung eines Divertikels). Der Zufall wollte, daß ich einer Frau, die am 9. Mai 1892 wegen akuten Darmwandbruches rechterseits operiert war, 5 Tage später die Bauchhöhle öffnen mußte, weil von neuem Erscheinungen von Darmstenose aufgetreten waren. Letztere waren bedingt durch eine in sich verwachsene Darmschlinge, die 5 Jahre zuvor in einem linksseitigen Bruche eingeklemmt und auf operativem Wege aus der Einklemmung befreit worden war. Bei dieser Gelegenheit sah ich auch die Darmschlinge wieder, die 5 Tage zuvor den Darmwandbruch geliefert hatte; der eingeklemmt gewesene Darmabschnitt, noch leicht gerötet, lag durchaus im Niveau des übrigen Darmes, von Divertikelbildung war keine Rede. Ich führe diese Beobachtung hier an, weil noch ganz neuerdings dieser Darmwandbruch bestritten ist[2]). Dieser Bruch ist klinisch außerordentlich wichtig, weil er ebenso häufig als gefährlich ist. Meine[3]) Statistik ergibt auf 342 eingeklemmte Brüche nicht weniger als 45 Darmwandbrüche, während wir in derselben Zeit nur 2mal mit Divertikeln zu tun hatten. Von diesen 45 Darmwandbrüchen endeten 17 tötlich, weil das Leiden nicht früh genug erkannt war oder weil man die kleine Hernie bei Repositionsversuchen gesprengt hatte, ein Ereignis, was sich bekanntlich außerordentlich häufig ereignet hat. Der Bruch kann nur zu stande kommen bei enger Bruchpforte und entsprechend scharfer Einklemmung; ohne Erweiterung der Bruchpforte ist Reposition fast unmöglich; jeder energische Druck auf den kirschen- bis walnußgroßen eingeklemmten Darmabschnitt wird denselben sprengen.

Durch einen einzigen Fall wurde also die Aetiologie des Darmwandbruches für alle Zeiten klargestellt. So beweiskräftig ist nun die Beobachtung, die ich bei der Operation eines Kranken mit Invaginatio ileocolica machte, allerdings nicht; sie kann immer noch verschieden gedeutet werden, aber sie ist und bleibt als erste ihrer Art von einem gewissen Werte. Gemacht wurde sie in einem Falle, der auch wohl als Unikum dasteht, als solcher also von Interesse ist:

Max Buchmann, 5 Monate alt, aufgen. 14. Aug. 1904. Das bis dahin ganz gesunde Kind erkrankte vor 3 Wochen plötzlich in bestem Wohlbefinden mit Leibschmerzen, fortwährendem Schreien und Pressen, mehrmaligem Erbrechen und schleimig-blutigem Stuhlgange. Am nächsten Tage war alles wieder gut; das Kind befand sich nach Aussage der Mutter wieder vollständig wohl, bis 14 Tage später wieder ein ähnliches Anfall

1) Volkmanns Vorträge, Neue Folge 94—97, p. 441.
2) Lessing, D. Zeitschrift für Chirurgie, 74, 3.
3) Vergl. Alwin Buse, Ueber akute Darmwandbrüche. Inaug.-Diss. Jena, 1904.

einsetzte; derselbe war weniger heftig, ging schnell vorüber. Die Eltern des Kindes hatten Auftreibung des Leibes bei den Anfällen beobachtet, Klystiere verabreicht, aber, weil der Zustand sich rasch besserte, keinen Arzt zugezogen.

Am 13. August trat nachmittags 3 Uhr wieder ein Anfall ein und jetzt bemerkte man, daß der Darm zum After hinausgedrängt war. Man reponierte denselben, schickte aber doch zum Arzte; dieser fand den Darm wieder vorgefallen, brachte ihn zurück, verklebte die Analöffnung so gut als möglich mit Heftpflaster, um erneuten Prolaps des Darmes zu verhindern und schickte das Kind am nächsten Morgen nach Jena.

St. pr. Blasses Kind mit kleinem raschen Pulse. Bauch in toto aufgetrieben, doch sieht man besonders links in der Oberbauchgegend einen wurstförmigen Tumor, der sich von links unterhalb des Rippenbogens bis zur Mittellinie in der Höhe des Colon transversum erstreckt; auch die rechte Bauchseite im Bereiche des Coecum und des Col. asc. erscheint etwas aufgetrieben. Peristaltische Bewegungen undeutlich sichtbar. Bei der Untersuchung der Mastdarmes fühlt man ca. 8 cm oberhalb der Analöffnung einen zapfenförmigen ins Lumen des Darmes hineinragenden, weichen, gut apfelgroßen Tumor; zentrale Delle in demselben nicht nachweisbar. Man kann die Geschwulst bis hoch hinauf mit dem Finger umgehen, ohne auf Widerstand zu stoßen.

In Narkose wird nicht weiter nach diesem Tumor gesucht, wohl aber der jetzt erschlaffte Bauch wiederholt abgetastet, wodurch sich vermehrte Resistenz rechts und deutlicher wurstförmiger Tumor links oben bis zur Linea alba feststellen läßt; die linke Unterbauchgegend bietet nichts Abnormes.

Der Schnitt in der Mittellinie ergab nun folgenden überraschenden Befund: Links oben ein derber, wurstförmiger, bis zur Linea alba reichender Tumor, ca. 8—9 cm dick, 20 cm lang, bläulich-rot verfärbt. Man sah handbreit unterhalb des Rippenbogens das S romanum von unten her in den Tumor hineinmünden. Vorsichtig ziehend gelang es, das bis zur Mittellinie vorgedrungene S romanum zurückzuholen; nur ganz zum Schlusse bedurfte es energischeren Zuges, weil Kopf des Intussusceptum und Hals des Intussuscipiens stark verdickt und ödematös waren. Nach abwärts, d. h. nach dem Rectum zu, erschienen S romanum und oberer Teil des Rectum ganz normal.

Rechterseits fand sich Ileum in Coecum und Colon descendens eingestülpt. Proc. vermif. lag rechts unten in der Beckenschaufel; medianwärts von demselben das aufgeblähte Ileum; Mesenterium des eingestülpten Ileum stark angespannt. Ueberall Fibrinablagerungen auf Ileum und Coecum, dazu organisierte, offenbar etwas ältere Pseudomembranen. Trotzdem gelingt Desinvagiation sehr leicht, das untere Ileumende hat, nachdem es hervorgezogen ist, 5 cm von der Klappe entfernt eine ringförmige Einschnürung, als ob ein Faden um den Darm gebunden wäre. Diese Einschnürung bleibt noch 1—2 Minuten bestehen; sie weicht rasch, als Darminhalt vom Ileum her ohne Druck durch die enge Stelle getrieben wird, der Darm wird überall gleich weit

Nach Beseitigung der Invaginationen verteilte sich die Luft überall gleichmäßig in den Därmen, letztere konnten ohne Zwang in die Bauchhöhle reponiert werden, und da jegliche Peritonitis fehlte, so wurde die Bauchwunde einfach geschlossen, nachdem zuletzt das Ileum dicht vor der Klappe mit der hinteren Bauchwand durch eine Catgutnaht vereinigt war, um die Wiedereinstülpung des Dünndarmes in das Coecum zu verhindern.

Leider erkrankte das Kind sofort an Pneumonia duplex, während der Bauch vollständig frei blieb. Trotz hohen Fiebers (39,1) nahm es Nahrung zu sich, ohne zu erbrechen. Am 16. August stieg die Temperatur auf 40,9, nachts erfolgte der Exitus.

Die Obduktion ergab neben der erwähnten Lungenentzündung keinerlei Todesursache. Das Abdomen war ganz normal; die eingestülpt gewesenen Darmteile waren ganz intakt; weder Serosa noch Mucosa zeigten irgend eine Veränderung.

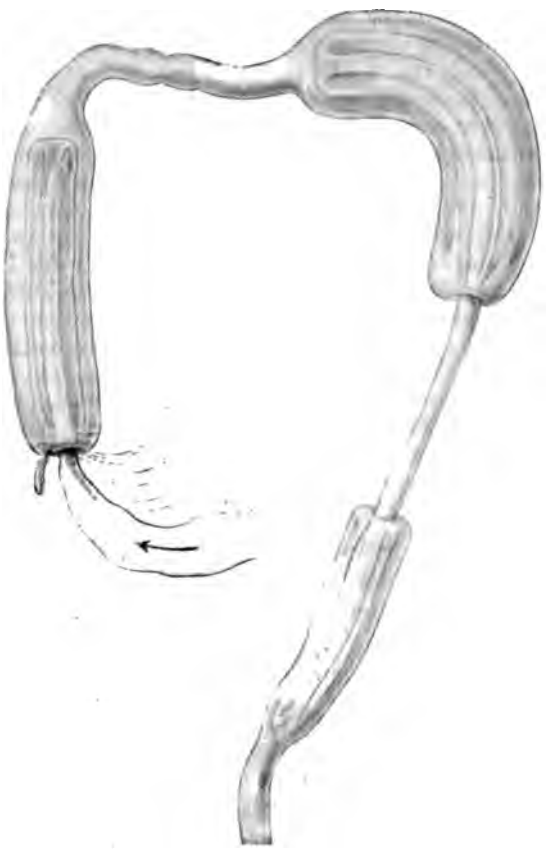

Schematische Zeichnung. Invag. ileo-colica und die retrograde Invagination bildeten Tumoren, wie sie gezeichnet sind, Flexura hepatica sehr dünn. Die Invagination des unteren Endes vom S romanum ins Rectum ist nicht gesehen, aber als sicher angenommen.

Wir hatten also vor uns gehabt:

1) Eine Invaginatio ileo-colica; nicht die Klappe war vorangegangen (Ileo-coecalis), sondern das Ileum hatte sich durch die Klappe hindurch ins Coecum resp. ins Colon ascendens begeben; der Wurmfortsatz lag an normaler Stelle, das eingestülpte Ileum bildete den Kopf des Intussusceptum, das Coecum den Hals des Intussuscipiens;

2) eine retrograde Einschiebung des S romanum in Colon descendens, Flexura lienalis und Colon transversum fast bis zur Mitte desselben;

3) eine Einstülpung des unteren Endes des S romanum ins Rectum; sie war vor Beginn der Operation wahrscheinlich durch das vielfache Abtasten des Bauches in Narkose spontan zurückgebildet worden, während wir vor Beginn der Narkose noch deutlich den zapfenförmig ins Rectum hineinragenden Kopf dieses Intussusceptum gefühlt hatten. Eine zentrale Delle war hier allerdings nicht deutlich nachweisbar, das ließ sich aber ganz gut durch die starke Schwellung des Kopfes erklären, da letzterer ja schon 21 Stunden im Rectum stand.

Um ganz sicher zu gehen, daß hier Intussusception vorgelegen hatte, wurde der behandelnde Arzt, Herr Dr. MEURER-Rudolstadt befragt; er schrieb folgendes:

„Beim letzten Anfalle am 13. August, nachmittags 3 Uhr, wurde ich geholt, weil das Kind sich angeblich den Mastdarm herausgepreßt hätte. Bei meiner Ankunft war der Darm von der Großmutter bereits zurückgedrückt worden, kam aber, als ich untersuchen wollte und das Kind anfing zu schreien, sofort wieder hervorgestürzt. Das Stück war etwa 5 cm lang und von dunkelroter Farbe. Auf das Vorhandensein einer deutlichen Delle habe ich leider zunächst nicht geachtet. In dem Glauben, daß es sich nur um einen gewöhnlichen Mastdarmvorfall handele, drückte ich das Darmstück zurück, was auch ohne jede Mühe gelang, und erst, als ich jetzt mit dem kleinen Finger nachfühlte, merkte ich meinen Irrtum und fand, daß es sich um eine Invagination handelte; ich fühlte, daß das eingestülpte Darmstück 4—5 cm oberhalb der Analöffnung zapfenförmig in das Rectum hineinragte; die zentrale Delle, die Darmöffnung war deutlich zu fühlen. Ich kann mich hierbei gar nicht geirrt haben, denn während der Untersuchung erfolgte eine Ausleerung, und ich konnte deutlich fühlen, wie der Stuhlgang aus der genannten Delle kam. Das eingestülpte Darmstück wurde beständig stark nach unten gepreßt, weshalb ich die Afterspalte durch ein Stück Heftpflaster zusammenzog, um ein nochmaliges Heraustreten des Darmes zu verhindern. Die Umschlagsfalte des Darmes habe ich mit dem Finger nicht erreichen können."

Es unterliegt also keinem Zweifel, daß bei dem Kinde das S romanum ins Rectum eingestülpt gewesen und daß diese Intussusception wahrscheinlich durch die wiederholten Betastungen des Bauches in Narkose spontan zurückgegangen ist. Wir haben selbstverständlich vor Beginn der Operation nicht mehr per Rectum untersucht; hätten wir das getan, so würden wir das Intussusceptum nicht mehr gefühlt haben. Gänzlich ausgeschlossen ist, daß wir den Hals des nächst höheren Intussuscipiens getastet haben sollten, oder daß dieser Hals mittels doppelter Einstülpung bis ins Rectum herabgesunken gewesen wäre, dazu war die Fixation des Kopfes des aszendierten Intussusceptum hoch oben im Colon transversum viel zu energisch, letzteres selbst lag an normaler Stelle. Natürlich war das Fehlen der unteren Intussusception inter operationem mir außerordentlich auffallend, zumal ich mit dem Gedanken an die Operation herangegangen war, daß Invaginatio ileo-coecalis resp. ileo-colica vorläge, wobei ja oft genug der Kopf des Intussusceptum im resp. vor dem Rectum erscheint; man übersah aber sofort, daß diese Vorstellung eine unrichtige gewesen war; statt einer Invagination hatte Patient drei gehabt; zwei lagen bei Eröffnung der Bauchhöhle noch deutlich vor mir, die dritte war spontan zurückgegangen.

Eine ganze Reihe von Fragen knüpft sich an den komplizierten Fall. Wann und wodurch war die erste Intussusception, die ileo-colica entstanden? Wodurch die beiden anderen? In welcher Reihenfolge ent-

standen sie bei der letzten Attacke? Ist die eine von den anderen, oder sind zwei von der dritten abhängig?

Sicher ist, daß primär, also 3 Wochen vor der letzten Attacke, die Ileo-colica sich entwickelt hat; obwohl kein Arzt damals zugezogen wurde, kann man darüber kaum im Zweifel sein. Das Kind erkrankte unter ganz charakteristischen Erscheinungen, mit Leibschmerzen, fortwährendem Schreien und Pressen, blutigem Stuhlgange u. s. w. Wodurch ist es erkrankt? Ist die von NOTHNAGEL stets vertretene Ansicht zutreffend, daß eine krampfhafte Kontraktion des Darmes an zirkumskripter Stelle das Primäre des Invaginationsvorganges sei. Gibt in dieser Richtung unser Fall zu denken? Wie in der Krankengeschichte erwähnt, fand sich das Ileum, nachdem es mühelos aus dem Coecum resp. dem Col. ascendens herausgezogen war, ca. 5—6 cm von der Klappe entfernt an ganz zirkumskripter Stelle scharf kontrahiert, als ob ein Faden um den Darm gelegt wäre. Diese Stelle halte ich für den früheren Kopf des Intussusceptum; so tief war ungefähr das Ileum eingestülpt gewesen, und gerade an dieser Stelle bestand die auffallende ringförmige Einschnürung des Darmes, so daß letzterer nicht dicker als eine Bleifeder war. Man kann ja nun sagen: „Das war post desinvaginationem, der jetzt befreite Darm zog sich an seiner früheren Umschlagsstelle vielleicht krampfhaft zusammen, weil dort seine Schleimhaut lädiert war durch die 20 Stunden dauernde Umstülpung; zu Beginn der Invagination braucht diese Stelle nicht kontrahiert gewesen zu sein.“ Gegen diese Einrede kann ich nichts Sicheres vorbringen; ich habe natürlich das Ileum weder vor noch während der Invagination gesehen, weiß also nicht, ob es an zirkumskripter Stelle kontrahiert war; ich sah es nur nach der Desinvagination kontrahiert, aber diese Kontraktur war eine so eigentümliche, daß ich hinter derselben jedenfalls mehr suchen möchte, als eine sogenannte reflektorische Kontraktur. Letztere ist meines Wissens bis jetzt an zirkumskripter Stelle auch nur beim sogenannten Gallensteinileus beobachtet worden; der Darm hatte sich um den Fremdkörper fest zusammengezogen (KÖRTE); andere Fremdkörper werden ähnlich wirken können. Daß aber eine Schleimhautanomalie in gleicher Weise wirken kann, das ist nicht bewiesen, wenn es auch theoretisch möglich ist[1]). Von einer starren Kontraktur

1) Eine ausgedehnte, auf der Basis einer akuten Entzündung des Dickdarmes, speziell des oberen Schenkels des S romanum entstandene Verdickung des Darmes habe ich einmal gesehen; sie glich in keiner Weise der eben beschriebenen physiologischen Verengerung des Darmes; ich will aber doch den Fall kurz mitteilen, zumal vielleicht das Auge keines anderen Sterblichen je intra vitam ein durch akuten Katarrh (?) entzündetes S romanum geschaut hat:

No. 382. Frau A., 26 Jahre alt, aufgenommen 17. Jan. 1903. Früher gesunde Frau, 2 Kinder. Vor 1 Jahr Schmerz links unten gefühlt; anscheinend verdickte Tube. 5. Jan. 1903 Schmerz rechts, Erbrechen; am

war auch bei dem Kinde gar keine Rede; der Darm war weich, nur in der Ausdehnung von 2—3 mm eng zusammengezogen. Ich sah diese Striktur sofort, als ich den Darm vorgezogen hatte; ob der Darm schon mit derselben aus dem Coecum herausgeholt ist, das weiß ich nicht; ich glaube es aber. Dann hielt sich die Striktur 1—2 Minuten, bis ich Darminhalt vom Ileum her durchdrückte, und nun wich sie, man kann wohl sagen, spielend leicht, ohne jeden Widerstand, kehrte nicht wieder; es machte den Eindruck, als ob eine physiologische Leistung sich vor meinen Augen abspiele, etwas Krankhaftes lag augenscheinlich nicht

---

nächsten Tage wieder gesund. Gestern Mittag Schmerz rechts, kein Erbrechen. Abends 39,2. Schmerz mehr links als rechts. Nachmittags Rückenschmerz und Durchfall. Nacht schlecht, nicht geschlafen.

18. Jan. morgens 38,0, 90. Negativer Befund. Schmerz links mehr als rechts. Incision in der Mittellinie. Etwas freie Flüssigkeit im Bauche. Oberer Schenkel des S romanum gerötet, hart, prall gespannt wurstartig, unterer nicht, ebensowenig das Rectum. Uterus groß, rot; linkes Ovarium enthält prall gespannte Corp. luteum-Cyste; letztere wird entfernt. App. medianwärts gelagert, distales Ende verdickt, nicht verwachsen, wird entfernt. Naht.

Verlauf: Fieber wie abgeschnitten.

22. Jan. Verbandwechsel. Deutliche peristaltische Bewegung des Quercolon sichtbar, steif.

25. Jan. Keine peristaltischen Bewegungen mehr nachzuweisen.

Ungestörte Heilung. 6. Febr. entlassen, bald geheilt; bis jetzt, Sept. 1904 völlig gesund.

Der Fall ist kompliziert. Primär lag nicht eiterige Appendicitis vor, zumal wir freie Flüssigkeit im Bauche fanden; die Wurmfortsatzentzündung hat vielleicht die Entzündung der Corp. luteum-Cyste angeregt. Diese beiden Schädlinge hatten das hohe Fieber verursacht; letzteres schwand sofort am Abend des Operationstages. Erst 28 Stunden nach Beginn der Appendicitis setzte Dickdarmkatarrh mit Durchfall ein, er hat also sicher nicht das Fieber verursacht, trotzdem diese eigentümliche Veränderung des Dickdarms! Dieser prall gespannte, aber nicht verengte, in seinem Durchmesser nicht verminderte Schlauch von der Dicke eines Kinderarmes bot ein ganz überraschendes Bild, um so mehr, als der abführende Schenkel des S romanum ganz normal war. Als harte glänzende Wurst, wirklich „versteift", lag die Geschwulst vor mir, um so überraschender, als ich vor der Operation nichts Abnormes wahrgenommen hatte. Diese Versteifung des Darmes muß längere Zeit angehalten, zum Passagehindernis geführt haben, denn wir sahen am 5. Tage post op. deutliche Bewegungen im Gebiete des Quercolon, wohl ein Zeichen dafür, daß dieser Darmabschnitt Schwierigkeiten hatte, seinen Inhalt durch das kranke S romanum hindurchzudrücken.

Ob letzteres sich nun einfach infolge eines „Katarrhes" entzündet oder ob die gleichzeitige Infektion der Bauchhöhle durch die Appendicitis eine Rolle gespielt hat, das wird niemand entscheiden können. Jedenfalls war der Darm hart; er schien aktiv kontrahiert zu sein, nicht bloß passiv infiltriert; er war aber nicht verengt. Die Kontraktur blieb, so lange die Bauchhöhle offen vor mir lag, wird auch wohl noch weiterhin bestanden haben.

vor. Der Darm erwies sich ja auch bei der Obduktion als ganz gesund, eine Schleimhautaffektion, ein Ulcus etc. etc. dürfte aber kaum binnen 60 Stunden verschwunden gewesen sein.

Weil also eine physiologische Leistung anscheinend die Striktur hervorgerufen hatte, ist man geneigt, dieselbe in Parallele zu stellen mit den von NOTHNAGEL durch faradischen Strom erzeugten Darmkontrakturen, den Ausgangspunkten der Invagination. War nicht auch bei unserer Patientin die post desinvaginationem gesehene Kontraktur ante invaginationem vorhanden? War sie nicht Schuld an der Invagination? Und als diese Invagination 2mal im Laufe von 14 Tagen spontan zurückging, war daran nicht ein Nachlassen resp. ein Aufhören dieses Krampfes Schuld?

Daß in unserem Falle die Invagination 2mal spontan zurückgegangen ist, das dürfte außer Zweifel sein. Nach beiden Attacken soll das Kind sich vollständig wohl gefühlt haben; die Intussusception hätte sich auch schwerlich so spielend leicht beseitigen lassen, wenn sie schon 3 Wochen resp. 8 Tage bestanden hätte; unzweifelhaft waren Residuen der früheren Invaginationen vorhanden in Gestalt von Pseudomembranen, aber die Invagination, die ich beseitigte, war offenbar frisch. Gegen diese Annahme spricht auch nicht die nachträglich mitgeteilte Beobachtung, daß der Stuhlgang des Kindes bis zum 1. Anfalle ganz normal, zwischen den Anfällen bei anscheinendem Wohlbefinden des Kindes immer etwas schleimig und oft auch grünlich gefärbt gewesen sein soll. Wahrscheinlich liegt hier unvollständige Kontrolle vor: das Kind wird schon kurz vor dem 1. Anfalle einen minimalen Katarrh gehabt, dieser mag sogar den 1. Anfall durch Reizung des Darmes mit nachfolgender, mehr physiologischer Kontraktion desselben ausgelöst haben; dieser Katarrh hat sich weiterhin gehalten und weitere Attacken veranlaßt. Letztere waren so stark und so charakteristisch, hörten so prompt auf, daß man unmöglich eine 3 Wochen lang bestehende Inversio ileo-colica annehmen kann.

Wie kam nun die letzte große Attacke zu stande und in welcher Reihenfolge traten die Intussusceptionen auf? Zur Beantwortung dieser Frage mußte wieder der behandelnde Arzt gehört werden; er schrieb folgendes:

„Bei dem Kinde war mir auffällig, daß der Leib gar nicht aufgetrieben erschien; bei der Palpation hatte ich den Eindruck, als ob in der linken Bauchseite direkt über der Spina eine undeutliche Resistenz in der Tiefe zu fühlen wäre; auch war die Untersuchung dieser Gegend dem Kinde entschieden schmerzhaft. In der rechten Fossa iliaca ist mir nichts Besonderes aufgefallen, ebensowenig in der Oberbauchgegend."

Der Arzt hatte also gleich nach Beginn des 3. Anfalles links unten eine Resistenz gefühlt, links oben nichts, rechts unten auch nichts; das Wichtige ist, daß er links oben keine Geschwulst nachweisen

konnte. Wenn er auch rechts unten keinen Tumor fand, so beweist das nichts gegen die Annahme, daß die Ileocolica die 1. Invagination war; wir fanden rechts auch nur eine geringfügige Resistenz, es bestand in der Tat ja auch kein größerer Tumor, weil weder Intussusceptum noch Intussuscipiens geschwollen waren. Ich bin durchaus der Ansicht, daß bei der letzten Attacke die Invaginatio ileo-colica zuerst sich entwickelt hat, und zwar vielleicht durch Kontraktur des Ileum, dann folgte zunächst die Einstülpung des unteren Endes vom S romanum ins Rectum. Links unten hatte der Arzt bei Beginn der Krankheit die Prominenz gesehen, desgleichen hatte er das Intussusceptum vor der Analöffnung gefunden, während die linke Oberbauchgegend noch frei war. Ob hier auch ein Krampf des Darmes eine Rolle gespielt hat? Als die Bauchhöhle des Kindes geöffnet war, sah man nichts Abnormes am eingestülpt gewesenen unteren Abschnitte des S romanum. Das spricht vielleicht etwas für Krampf. Jedenfalls kann man diese Intussusception nicht einfach als Folge des starken Pressens auffassen; letzteres führt resp. führte ja oft genug bei Invaginatio ileo-coecalis zu Prolapsus ani resp. recti; diese lag in unserem Falle nicht vor, wir hatten es mit Intussusceptio zu tun und diese erklärt sich nicht einfach durch Pressen, sonst müßte sie unendlich viel häufiger sein; wohl aber kann man sich vorstellen, daß infolge des beständigen Pressens das untere Ende des S romanum krankhaft gereizt wurde, so daß es nun zu zirkumskripter Zusammenziehung desselben kam.

Die retrograde Invagination muß sich zuletzt entwickelt haben; wann, das wissen wir nicht; der Arzt hatte sie 3 Uhr nachmittags noch nicht gesehen; bald nachher muß sie entstanden sein, denn die Schwellung von Intussusceptum und Intussuscipiens war 20 Stunden später schon eine sehr erhebliche.

Retrograde Invaginationen sind als solche schon sehr selten (Braun hat unter 64 Fällen, Rydygier unter 86 nur je eine retrograde Invagination), noch seltener sind gleichzeitig ab- und aufsteigende Invaginationen. Aus älterer Zeit stammt ein viel zitierter Fall von d'Arcy Power[1]), betreffend einen fünfmonatlichen Knaben; er hatte eine Invaginatio ileo-coecalis von über 2" Länge, während die zweite Invagination sich im Colon transversum 3" über dem Ende der ersteren befand und nur 1" lang war; diese war aufsteigend; beide zeigten Verklebung ihrer serösen Flächen, mußten also schon während des Lebens entstanden sein. Ein weiterer Fall ist von Broca[2]) mitgeteilt: sechsmonatliches Kind mit absteigender Invag. ileo-colica und aufsteigender des S romanum, sich begegnend par leur sommet (Gipfel) gegen den linken Winkel des Colon; Desinvagination erfolgte nicht durch Zug,

1) Transact. of the patholog. Soc., 37, p. 240.
2) Bull. et mémoires de la Soc. de Chirurgie, 1896, p. 180.

sondern durch das Ausdrücken der invaginierten Würste im entgegengesetzten Sinne; geheilt.

Es werden ohne Zweifel noch weitere Fälle mitgeteilt sein, da TREVES [1]) bei der Besprechung der retrograden Einstülpung einer absteigenden Intussusception ausdrücklich sagt: „Ich kann keinen Fall finden, der die Angabe einiger unterstützt, daß eine absteigende und eine retrograde Intussusception von zwei von einander entfernten Punkten des Darmes ausgehen." Es müssen also „einige" ihre Fälle mitgeteilt haben, und diese haben recht, nicht TREVES; die absteigende und die retrograde Intussusception gingen in den beiden eben erwähnten Fällen sowie im meinigen sicher „von zwei voneinander entfernten Punkten des Darmes aus".

Bei der Desinvagination von meinem Falle habe ich keine Striktur gesehen, wie bei der Invag. ileo-colica; möglich, daß das starke Oedem des Kopfes, allmählich im Laufe von ca. 20 Stunden entstanden, jede „physiologische Leistung" post desinvaginationem unmöglich machte. Sonst würde gerade die retrograde Intussusception sich am besten nach der Theorie von NOTHNAGEL erklären lassen. Er nimmt bekanntlich an, daß der primär kontrahierte Darmabschnitt gewissermaßen der feste Punkt bleibt, über den sich die Scheide hinüberschiebt, bei descendierender Invagination also der analwärts liegende Darmabschnitt, die weitere Ausbildung der Invagination geschieht dann ausschließlich auf Kosten der abwärts (analwärts) gelegenen Strecke.

Bei der retrograden würde das Hinübergetriebenwerden der Scheide über den Kopf ganz besonders leicht sein, weil es in der Richtung der doch gewöhnlich analwärts verlaufenden peristaltischen Bewegungen erfolgt. Denkt man sich das obere Ende des S romanum an zirkumskripter Stelle kontrahiert, so wird eine analwärts verlaufende peristaltische Bewegung das untere Ende des Colon desc. leicht über die kontrahierte Schlinge hinüber einstülpen.

Bei unserem Falle paßt diese Vorstellung ganz besonders gut: es bestanden keine antiperistaltischen Bewegungen, d. h. das Kind hatte trotz aller Hindernisse im unteren Teile seines Darmes kein Erbrechen. Statt dessen bestand lebhaftes Pressen nach abwärts, es wurde Stuhl aus dem analwärts vorgetriebenen unteren umgestülpten Ende des S romanum entleert (Angabe des Arztes). Wenn jetzt unter dem Einflusse des bestehenden Katarrhes oben im S romanum eine zirkumskripte Kontraktur des Darmes einsetzte, so war das Hinübergleiten des unteren Endes vom Colon descendens erst recht leicht. War die Invagination dadurch erst zu stande gekommen, so sorgte das fortwährende Pressen des Kindes wohl für rasche Zunahme derselben, wodurch das Intussusceptum immer tiefer, der Kopf des Invaginatum

1) Darmobstruktion, p. 181.

immer höher getrieben wurde. Weil vorher der untere Teil des S romanum ins Rectum getrieben war, muß der mittlere Teil desselben stark angespannt gewesen sein. Möglich, daß infolge dieser starken Spannung wir durch unsere wiederholten Betastungen der retrograden Invagination in Narkose, durch das Hinaufschieben derselben nach oben die Desinvagination des unteren Abschnittes besonders leicht und prompt besorgt haben, wenn nicht die Narkose als solche den Krampf im unteren Teile des S romanum gelöst hat, woran man doch auch noch denken muß, wenn auch der Krampf im Ileum geblieben ist trotz der Narkose. Dort hatte er vielleicht schon 3mal gespielt (bei den 3 Anfällen), deshalb war er weniger leicht zu lösen durch Chloroform.

Das Kindchen ist einer Pneumonie erlegen, was mir ganz besonders deshalb leid getan hat, weil der schwere Eingriff selbst gut überstanden war. Die Obduktion war aber doch interessant: dieser vollständige Ausgleich aller Störungen am Darme binnen 60 Stunden. Hätte der sezierende Anatom nicht gewußt, daß Intussusceptionen vorhanden gewesen waren, die Sektion hätte ihn darüber nicht belehren können. Selbst die bei der Operation deutlich sichtbaren Pseudomembranen auf dem unteren Ende des Ileum wie auf dem Coecum waren verschwunden, ebenso erschien das vor 3 Tagen stark infiltrierte obere Ende des S romanum ganz normal. Hätte man dem Kinde die Bauchhöhle eine Stunde vor dem Tode wieder geöffnet, so hätte man wahrscheinlich noch Veränderungen an den eingeschoben gewesenen Darmabschnitten gesehen; die zarten Farbenunterschiede gehen post mortem verloren; wir vermissen sie ebensogut an der Leber wie am Darme; wie sich die Konsistenz der meisten Organe nach dem Tode ändert, so auch die Farbe derselben; die Obductio in vivo wird immer andere Resultate geben als die Obductio in mortuo.

Nachdruck verboten.

X.

Eine seit 3 Jahren sich wiederholende spontan zurückgehende, schliesslich irreponibele Invaginatio ileo-ileo-colica.

Von

Prof. **Riedel**, Jena.

Wenn die Annahme NOTHNAGELS, daß die Intussusception durch Kontraktur des Darmes an zirkumskripter Stelle entsteht, zutreffend ist, so wird man auch, wie oben erwähnt, die spontane Rückbildung einer Invagination in erster Linie auf das Nachlassen dieser Kontraktur zurückführen müssen. Wie oft diese Rückbildung erfolgt, wissen wir wohl nicht genau; wenn der Ileus unter Anwendung interner Mittel (Opium, Atropin [1]) mit Genesung endet, so wird der Kranke weder operiert noch seziert. Daß eine spontane Rückbildung einer Invagination erfolgen kann, darüber sind alle erfahrenen Autoren (LEICHTENSTERN, TREVES u. a) einig. Für Invagination der Flexur ins Rectum ist dieser Nachweis der Rückbildung sicher geführt; man hat das per anum prolabierte Intussusceptum gefühlt und gesehen, dasselbe verschwand später von selbst. Schwieriger ist natürlich der Beweis für die Rückbildung einer Invag. ileo-coecalis zu führen; man schließt auf dieselbe, wenn anscheinend typische Erscheinungen spontan zurückgehen. Durch spätere Operation als sicher bestätigt ist eigentlich nur NOTHNAGELS [2]) Fall: „4 Monate lang sich wiederholende Attacken von Schmerzen in der rechten Seite, dann $^5/_4$ Jahre Ruhe und nun abermals während 5 Monate heftige Anfälle. Invaginationstumor durch N. festgestellt. Die bald darauf nötige Operation ergab Invag. ileo-coecalis, an deren Spitze ein Darmpolyp saß.“ Die Invagination eines ganz gesunden Darmes lag also auch hier nicht vor; ein Polyp war die Ursache der Einstülpung; trotz-

1) Vergl. von BOLTENSTERN, Die interne Behandlung des Darmverschlusses. Würzburger Abh. IV, 9.

2) Spezielle Pathologie und Therapie, 17, p. 316.

dem ist der Fall von hohem Werte, weil er den sicheren Nachweis führt, daß wiederholte spontane Rückbildung einer Invag. ileo-coecalis vorkommt.

Ich glaube nun auch eine ziemlich beweiskräftige Beobachtung in dieser Hinsicht gemacht zu haben, gebe sie aber doch nur mit einer gewissen Reserve, weil kein Arzt den seit 3 Jahren immer wieder auftretenden Invaginationstumor gesehen hat.

Frau Amalie Schultze, 50 Jahre alt, aufgen. 7. September 1904. Vater litt 10 Jahre lang an Attacken von Leibschmerzen, die, oft sich wiederholend, immer 5—10 Minuten dauerten.

Als der Vater 66 Jahre alt war, setzte ein besonders heftiger Anfall ein, der nicht wieder vorüberging. Der Leib trieb sich rasch auf, es kam zu profusem Erbrechen, kein Abgang von Winden. Der Kranke starb bereits nach 48 Stunden; er war nur mit Morphiumeinspritzungen behandelt worden (1886). Mutter starb an Schlaganfall, Geschwister sind gesund.

Frau S. erkrankte vor 14 Jahren 10 Tage nach der Geburt ihres jüngsten Kindes an heftigen Schmerzen rechterseits im Leibe, Erbrechen und Durchfall; der Bauch trieb sich etwas auf, doch ging die Krankheit nach wenigen Tagen vorüber; es blieb aber eine gewisse Empfindlichkeit rechts, so daß die Frau sich gelegentlich auf das Sopha legen mußte. Nach einem halben Jahr erkrankte sie abermals mit Erbrechen, Durchfall und stärkeren Schmerzen rechts; der Leib trieb sich etwas auf, wurde aber nach 48 Stunden wieder normal. Derartige Fälle wiederholten sich von jetzt an 5—6mal im Jahre; in den Pausen blieb die Empfindlichkeit rechts. Man erklärte das Magenleiden durch einen Bandwurm, trieb denselben ab, doch hatte das keinen Einfluß auf das Leiden; letzteres hinderte die Kranke nicht, fleißig in Haus und Feld zu arbeiten.

Vor 3 Jahren bekam Pat. wieder einen heftigen Anfall von Erbrechen mit Schmerzen rechts und jetzt fühlte sie zum ersten Male einen harten, ca. hühnereigroßen Knoten an der rechten Seite; der Leib trieb sich stärker auf als sonst, es gingen keine Winde ab. Nach 24 Stunden verschwand der Knoten wieder, worauf Stuhlgang und Abgang von Winden erfolgten.

Von jetzt an trat ca. alle 14 Tage die Geschwulst in der rechten Bauchseite auf, oft nur $^1/_2$ Tag lang, dabei kein Erbrechen, zuweilen 1—2 Tage lang, dann kam es zu Erbrechen: Abgang von Winden sistierte, bis die Geschwulst verschwunden war; letztere wurde im Laufe der Jahre gerade nicht größer, aber die rechte Seite wurde doch etwas empfindlicher. Stuhlgang nach den Anfällen oft blutig. Ein Arzt wurde nie geholt, weil die Krankheit unter Anwendung von heißen Umschlägen immer von selbst vorüberging. Ende August war abermals eine Attacke gewesen, die nach kurzer Zeit aufhörte; da setzte am Sonntag, den 4. September, vormittags 9 Uhr wieder ein Anfall ein, der besonders heftig zu werden schien; das Erbrechen wurde abundant, der Knoten sehr deutlich fühlbar, Schmerzen zu Beginn der Nacht exzessiv, deshalb wurde 3 Uhr morgens zum Arzte geschickt. Dieser sandte ein Suppositorium und kam morgens 10 Uhr. Er fand keine Geschwulst, weil der Leib, wie die Kranke aussagte, jetzt schon sehr fest war. Die Diagnose wurde auf Appendicitis gestellt, Opium verschrieben, weil der Zustand nicht bedenklich zu sein schien. Pat. entleerte abends die Pulver durch Erbrechen, sie brach die ganze Nacht hindurch, desgl. den folgenden Tag, während sich der Leib immer weiter auftrieb; warme Umschläge wirkten gar nicht wie sonst, kein Abgang von

Winden nach denselben. Abends kam der Arzt wieder; er fand ein gänzlich verändertes Krankheitsbild: Dämpfung oberhalb des Lig. Poup., vermehrte Peristaltik, Temp. 37,8, Puls 110, klein; Gesicht verfallen. Jetzt wurde die Diagnose auf Perforationsperitonitis nach Appendicitis gestellt, die Kranke alsbald per Wagen nach Jena transportiert, wo sie 3 Uhr nachts eintraf.

Status pr. Blasse magere Frau. Leib bis handbreit oberhalb des Nabels stark aufgetrieben, fest. Deutliche peristaltische Bewegungen von Dünndarmschlingen, gleichmäßig über den Leib verteilt, besonders deutlich in der Nabelgegend sichtbar. Kein Tumor fühlbar. Kleine weiche Hernie. 37,8, 120, klein. Pat. bleibt vorläufig unberührt; sie bricht weiter, behauptet dabei aber fortwährend, daß es ihr viel besser ginge, der Anfall sei fast vorüber; sie wolle essen, jedenfalls heute wieder nach Hause fahren, morgen zurückkehren. Weiterhin nimmt die Unruhe zu; sie redet ununterbrochen auf ihren Mann ein, daß er sie mitnehmen solle; sie hätte nur ihren gewohnten Anfall von Magenschmerz, sie glaube, daß bald Winde abgehen würden.

Erst nach längerem sehr energischen Zureden konnte ich im Laufe des Vormittags die Kranke davon überzeugen, daß sie unbedingt sofort operiert werden müßte, doch hätte sie fast noch einen Fluchtversuch aus dem Operationssaale gemacht. Deshalb schleunigst Magen ausgespült und Schnitt in der Mittellinie. Viel Serum im Bauche. Dünndarm aufgetrieben. Sofort wird eine Intussusceptio ileo-ileo-colica festgestellt; Hals des Intussuscipiens sehr verdickt, ca. 6 cm unterhalb der Klappe das bereits gangränöse, auf Bleifederdicke reduzierte Intussusceptum fest umfassend; letzteres unten völlig weiß, weiter hinauf blauschwarz, vom Durchmesser einer Kinderfaust (nachträglich festgestellt).

Intussusceptum reicht bis zum Colon ascendens am Uebergange desselben in die Flexura hepatica. Appendix frei, unverändert. Sofortige Resektion. Keil aus dem Mesenterium excidiert, sodann Tumor nach rechts außerhalb der Bauchhöhle gelagert; Ileum geöffnet, worauf sich erhebliche Mengen dünnen, rein kotigen Inhaltes entleeren. Es gelingt, durch Ausstreichen des Darmes successive den letzteren vom Duodenum an von diesen Kotmassen zu befreien. Ileum in ganzer Ausdehnung rot, Jejunum bläulich, gleichfalls aufgetrieben. Sodann ohne vorgängige elastische Ligaturen Ileum und Col. ascendens durchschnitten; aus letzterem entleert sich eine große Menge schwarzen, nicht geronnenen Blutes. Knopfnaht des Darmes.

Revision des Magens ergibt oben an der kleinen Kurvatur einige leichte Pseudomembranen; Ulcus resp. Narben sind nicht zu fühlen. Bauchhöhle läßt sich leicht schließen, weil Därme jetzt völlig entleert sind; kein Tampon.

Verlauf: Pat. zuerst immer noch unruhig, beständig redend, wird allmählich ganz klar. Bald erfolgt normaler Stuhlgang, zunehmendes Wohlbefinden, trotzdem entsteht großer Decubitus. Anfang Oktober Pneumonie h. r. u., später Oedem der Beine, Schüttelfröste, Tod 21. Okt. Sektion ergiebt infizierten Thrombus in der Vena iliac. dext. (vom Decubitus aus), Pneumonie. Darm gesund.

Patientin ging in einem offenbar ganz benommenen Zustande der Klinik zu; die Gangrän des Intussusceptum tat ihre Wirkung. Wie zahlreiche Kranke mit schwerer Appendicitis unklar sind — ich erinnere an den Band 3 dieser Zeitschrift beschriebenen Leutnant, der vor ver-

sammeltem Kriegsvolke den Gehorsam verweigerte 2 Tage, bevor die zum Tode führende Appendicitis einsetzte — so war auch Frau S. vergiftet durch putride Stoffe, die sich im gangränösen Darm wie aus den Kotmassen entwickelten, die oberhalb der Intussusception im ganzen Ileum stagnierten. Infolge dieser Vergiftung die Unruhe, die Redseligkeit, der Widerstand gegen jede Operation. Dem Ehemanne war — und das ist von Wert für die Beurteilung des Falles — der Zustand der Frau offenbar einigermaßen bekannt; „er hätte schon oft Aehnliches gesehen, nur wäre die Sache sonst nicht so schlimm gewesen, seine Frau sei immer von Zeit zu Zeit „magenkrank", das ginge wieder vorüber"; fast hätte er sie mitgenommen. Erst als ich spätere Wiederaufnahme ablehnte, weil die Frau nach 24 Stunden nicht mehr operiert werden könne, gab er nach, bereute das aber, als ihm das Präparat gezeigt wurde.

Einige Tage nach der Operation konnte die Kranke selbst präzise Auskunft geben; sie hat immer wieder erzählt, was oben berichtet ist.

Wenn nun auch kein Arzt die Invaginationsgeschwulst gesehen hat, so ist doch kaum zu bezweifeln, daß eine solche 3 Jahre lang gekommen und gegangen ist. Vorher hat es sich anscheinend immer nur um Anläufe zur Invagination gehandelt. Viele Jahre hindurch Anfälle von Leibschmerzen rechterseits, Erbrechen, aber Durchfall dabei, also keine Invagination. Appendix, wie die Operation lehrte, gesund, also keine Appendicitis, wodurch der rechtsseitige Schmerz erklärt werden könnte, aber möglicherweise mehr oder weniger starker Katarrh im unteren Abschnitte des Ileum resp. im Coecum, vielleicht auch schon Krampf daselbst, der aber, wieder vorübergehend, nicht zur Intussusception führt. Dann vor 3 Jahren die erste Attacke von Intussusception; Tumor gefühlt, kein Abgang von Winden, Auftreibung des Leibes; erst wenn die Geschwulst nach Applikation von sehr heißen Umschlägen verschwindet, erfolgt Abgang von Flatus und Stuhlgang, letzterer blutig. Nun immer die gleichen Anfälle, sehr häufig, bald unvollständig, bald vollständig, wie man sagen könnte; dabei immer die Geschwulst gefühlt, letztere bald lateral-, bald mehr medianwärts gelegen, wie die Kranke erzählt, immer die gleichen Erscheinungen während des Bestehens der Geschwulst und nach dem Verschwinden derselben, wenn der Anfall heftig war. Patientin vielleicht hereditär belastet, vielleicht unteres Ende von Ileum und Coecum weniger gut fixiert, Fortdauer des kindlichen Zustandes? Vater anscheinend auch an Intussusception gestorben? Binnen 48 Stunden tot, nachdem er jahrelang leichte Attacken von Leibschmerzen gehabt hatte; keine Hernia incarcerata, die gleichen stürmischen Erscheinungen dort wie hier, von 2 Schwiegersöhnen gleichfalls beobachtet. Alles dieses zusammen spricht dafür, daß wir eine Kranke vor uns haben, die eine Disposition zur Intussusception geerbt und dann selbst oft wiederholte

Intussusceptionen gehabt hat, die von selbst zurückgegangen sind, bis die letzte schwere Attacke einsetzte.

Interessant ist dabei der Widerspruch der Aussagen der Kranken mit den Angaben des behandelnden Arztes: „24 Stunden nach Beginn des Anfalles weder Tumor noch peristaltische Bewegungen nachweisbar, Leib wenig aufgetrieben trotz heftigen Erbrechens." Das bedeutet wohl, daß Intussusception schon vorhanden, aber noch keine Schwellung von Intussusceptum und Intussuscipiens, daher noch keine komplette Stenose, keine peristaltischen Bewegungen sichtbar. Die Kranke selbst behauptet aber, daß sie gleich vom Beginne der Attacke ihre Geschwulst gefühlt habe, der Leib sei, als der Arzt gekommen, so gespannt gewesen, daß man von außen einen Tumor nicht mehr habe fühlen können; sie selbst wird ihn schon gefühlt haben.

Lehrt uns doch die Operation der Appendicitis, besonders der non purulenta, daß die Kranken selbst die geringste Schädigung des Coecums auffallend deutlich fühlen; man schneidet den chronisch entzündeten, vielleicht gar nicht verwachsenen Appendix fort, stülpt die Basis desselben ins Coecum ein und vernäht letzteres in der Länge von 2 cm, macht also einen doch sehr geringfügigen Eingriff. Und wie stark reagiert der Kranke oft auf eine so minimale Läsion seines Darmes! Die Winde stagnieren dort, der Leib treibt sich auf, Patient behauptet einen Knoten in der Ileocöcalgegend zu haben, wenn man von außen weder etwas Abnormes fühlt noch sieht. Der Zustand wird oft für 48 Stunden unerträglich; ein hier operierter Arzt behauptete allen Ernstes bereits Perforationsperitonitis zu haben, bis endlich der Abgang von einigen Dutzend Flatus dem Jammern des damals sehr nervösen, durch die Appendicitis nervös gewordenen, jetzt völlig gesunden Kollegen ein Ende machte. So fühlt ein Kranker viel besser eine Anomalie seines Darmes, als der Arzt, dementsprechend wird auch unsere Patientin ihren zunächst nur Luft enthaltenden, wenn auch aus 3 Darmwänden bestehenden Invaginationstumor besser gefühlt haben, als ihr Arzt, eine Tatsache, die in weiteren Fällen von Intussusception bei Erwachsenen zu berücksichtigen wäre; eine frische Invagination wird man sicher nicht von außen fühlen können, Patient selbst wird sie eventuell frühzeitig bemerken.

Beim Eintritte der Kranken in die Klinik war keine Geschwulst nachweisbar, weil sich starke Auftreibung des Leibes entwickelt hatte; ihren wirren Angaben konnte man kein Gewicht beilegen; ich dachte in erster Linie an Umschlingung des Darmes durch Netz, das einst im Bruche gelegen hatte und strangförmig degeneriert war. Von Perforationsperitonitis konnte mit Rücksicht auf die starken peristaltischen Bewegungen keine Rede sein — es lag die alltäglich vorkommende Verwechselung von entzündlichem Erbrechen mit Erbrechen durch mechanische Verlegung des Darmes seitens des Arztes vor — es mußte

sich um ein Hindernis im Bereiche des Dünndarmes handeln, weil die in Bewegung befindlichen Darmschlingen kleines Kaliber hatten.

Selbst in tiefster Narkose wurde kein Tumor gefühlt; noch immer war der Fall unklar, bis der Schnitt in der Mittellinie den Invaginationstumor freilegte; leicht ließ sich jetzt feststellen, daß nur totale Resektion des ganzen ergriffenen Darmabschnittes Nutzen schaffen könne. Die ausgiebige keilförmige Excision des Mesenteriums ermöglichte das Herauswerfen des kranken Darmes seitlich aus der Bauchhöhle; jetzt konnte das Ileum geöffnet, sein Inhalt in ein frisch ausgekochtes Eiterbecken entleert werden; es gelang durch immer wiederholtes Ausstreichen des Darmes den gesamten Inhalt desselben vom Duodenum an zu entleeren, was für den weiteren Verlauf des Falles offenbar von großem Vorteil gewesen ist; HEIDENHAIN hat gewiß recht, wenn er den Schwerpunkt der Operationen wegen Ileus auf die vollständige Entleerung des Darmes legt. Sie muß durch immer wiederholtes Ausstreichen des Darmes erzielt werden erst unten, dann immer weiter von oben kommend, weil der Darm selbst ja in Narkose nicht arbeitet. Ich werde die nächste gangränöse Hernie nach gleichen Grundsätzen behandeln, mich nicht auf die Herniotomie beschränken, sondern die Bauchhöhle durch Zickzackschnitt (Appendicitisoperation) an zweiter Stelle öffnen und den gesamten Dünndarm oberhalb des Hindernisses entleeren. Dann werden Darmresektionen voraussichtlich besser gelingen, als bisher, selbst wenn die zuführende Darmschlinge schon lange Zeit unter dem Drucke der stagnierenden Kotsäule gestanden hat und dadurch schwer infiziert ist.

In beiden beschriebenen Fällen ist als Causa der Invagination eine Kontraktur des Darmes an zirkumskripter Stelle, als Ursache der spontanen Rückbildung der Invagination ein Nachlassen dieser Kontraktur angenommen worden entsprechend der von NOTHNAGEL aufgestellten, durch Experimente gestützten Theorie. Letztere ist also anscheinend durch Obductio in vivo wie durch Beobachtung am Menschen verifiziert worden; für Lähmung des Darmes als primäre Ursache der Invagination hat sich kein Anhaltspunkt ergeben. Immerhin kann man aus wenigen Fällen keine sicheren Schlüsse ziehen; es muß weiteres Material beigebracht, die beschriebene ringförmige Kontraktur des Darmes an zirkumskripter Stelle noch öfter gesehen werden, erst dann könnte die Debatte über den Mechanismus der Darmeinstülpung zum Abschlusse kommen.

Frommannsche Buchdruckerei (Hermann Pohle) in Jena. — 2783

(Aus der chirurg. Klinik zu Greifswald. Direktor: Prof. Dr. FRIEDRICH.)

Nachdruck verboten.

XI.

Die Entstehung der entzündlichen Hyperämie[1]).

Von

Dr. **Carl Ritter,**

Privatdozenten und Oberarzte an der chirurgischen Klinik.

Ich habe bisher bei der Erwähnung des Blutgefühles wiederholt von Anlocken, Anziehen, Ansaugen des Blutes von seiten der entzündeten Gewebe gesprochen, ohne daß ich diesen Ausdrücken eine besondere Bedeutung beimessen wollte. Ich habe den Ausdruck nur deswegen bisher immer gebraucht, um die Analogie zur reaktiven Hyperämie deutlicher hervortreten zu lassen. Daß diese Ausdrücke aber nicht ganz falsch sind und daß wirklich hier etwas Aehnliches wie eine Saugwirkung statthat, geht aus folgenden Versuchen hervor, die außerdem die große Kraft des Vorganges zeigen:

69. Ich halte den Arm steil in die Höhe, während ich irgend einen Entzündungsreiz einwirken lasse. Die Hyperämie tritt ebenso sicher ein, als ob der Arm in einer für die Zirkulation günstigeren Stellung sich befände.

70. Ich schneide während einer Unterschenkelamputation einen Hautlappen, der nur noch an einer Kante mit dem Körper zusammenhängt. Auch an ihm konnte ich stets eine entzündliche Hyperämie hervorrufen.

71. Und ebenso habe ich die Hyperämie auftreten sehen an Gliedern von Schweinen und Hunden, die allein mittelst einer Hautbrücke mit dem Gesamtkörper zusammenhingen.

Zum Schluß noch ein Versuch, der in Analogie zu einem, den BIER beim „Kollateralkreislauf" mit künstlicher Blutleere ausführte, gemacht ist:

1) Fortsetzung aus Bd. 12, p. 676.

72. Ich setze bei einem Schweine den Oberschenkel in der Mitte ab und lasse im Momente der Amputation eben oberhalb der Amputationsstelle einen Entzündungserreger einwirken. Kein Gefäß ist unterbunden und alle spritzen daher an der Wundfläche stark. Trotzdem tritt auch hier die Hyperämie auf.

Man kann nach diesen Versuchen wohl in der Tat von einer Anlockung des Blutes sprechen. Die größten Zirkulationshindernisse, die sich dem Einströmen des Blutes entgegenstellen, werden spielend überwunden. Und es ist, als ob eine Fernwirkung des Entzündungsgebietes auf das Blut besteht, die es befähigt, auch durch die spärlichsten Kapillaren seinen Weg zu dem Entzündungsherde zu finden, während der allgemeine Blutstrom allein nach den weitgeöffneten, durchschnittenen Gefäßen gerichtet ist, wo die Widerstände so herabgesetzt sind, wie man sich es überhaupt nur denken kann.

Aber geht diese Wirkung wirklich vom entzündeten Gewebe aus. Die Möglichkeit liegt jedenfalls vor, daß der Entzündungserreger selbst unmittelbar die Ursache ist. Will man diese Möglichkeit ausschließen, so muß man nachweisen, daß die Hyperämie kein primärer Vorgang ist, sondern erst sekundär auftritt, wenn der Entzündungserreger nicht mehr wirkt.

Diese Frage ist bisher nicht sicher beantwortet. Während man z. B. die Hyperämie nach der Kälte in der Regel für einen sekundären Vorgang erklärt, gilt die Hyperämie nach Hitze ganz allgemein[1]) für eine unmittelbare Folge der Wärme. Es ist ja an sich recht wahrscheinlich, daß ebenso wie die entzündlichen Vorgänge bei den stärkeren Graden der Entzündung so auch die Hyperämie erst sekundär auftritt. Aber bewiesen ist das bisher nicht und ebensowenig allgemein anerkannt. Ich glaube, daß man nur deshalb hier bisher nicht zu einem sicheren und überzeugenden Resultate gekommen ist, weil man niemals die Wirkung des Entzündungsreizes auf das Gewebe von den zirkulatorischen Folgen zu trennen gesucht hat. Das ist aber einfach und leicht durch eine v. Esmarchsche Blutleere möglich.

73. Ich lege eine solche um den Oberarm und mache nun eine Erfrierung mit Chloräthyl oder Eisbeutel.

Solange die Blutleere liegt, ist gar nichts Besonderes von der erfrorenen Stelle zu sehen, nur daß eventuell der Reif wieder verschwindet, wenn die Stelle auftaut. So lange warte ich, dann lasse ich die Blutleere los: Naturgemäß folgt der Blutleere jetzt die mächtige reaktive Hyperämie. Auch jetzt ist noch nichts Besonderes an der erfrorenen Stelle zu sehen, auch sie ist, wie der ganze Arm, hochrot. Ist aber die hyperämische Welle vorübergeflossen, so greift allmählich die gewöhnliche Farbe des Gliedes wieder Platz. Nur die erfrorene Stelle bleibt intensiv hyperämisch.

---

1) Matthes, Lehrbuch der klinischen Hydrotherapie. 1900.

74. Ich mache denselben Versuch mit heißer Luft, einem feuchten Verbande, und auch hier bleibt die erwärmte Stelle hyperämisch, nachdem die allgemeine Hyperämie nach der Blutleere längst verschwunden ist.

Diese Versuche scheinen mir sehr beweisend. Denn ich habe jedesmal mit Abnahme der Blutleere erst gewartet, bis die erfrorene oder erhitzte Stelle wieder ungefähr so warm war, wie der übrige Arm. Also selbst wenn der Entzündungsreiz gar nicht mehr wirkt, tritt noch die Hyperämie ein.

75. In ähnlicher Weise habe ich Säuren und Alkalien, Alkohol u. s. w. bei Blutleere wirken lassen und dann sorgfältig die Haut wieder gereinigt. Auch hier tritt sehr energisch eine Hyperämie ein.

76. Genau so läßt sich diese nachträgliche Hyperämie bei Injektionen von Lösungen in die Haut (siehe später) nachweisen.

77. Auch mit dem konstanten und faradischen Strome, nicht minder mit einfachen mechanischen Reizen (Reiben, Druck) tritt die Hyperämie an der gereizten Stelle noch ein, wenn der Reiz längst nicht mehr wirkt und der Arm wieder seine normale Farbe erlangt hat.

Damit ist meines Erachtens klipp und klar nachgewiesen, daß *jede entzündliche Hyperämie erst sekundär auftritt*. Mag dieser sekundäre Vorgang, besonders bei erethischen Personen, so schnell auftreten, daß er für unser Auge selbst zeitlich mit der Einwirkung des Reizes zusammenfällt, so wird der Zusammenhang zwischen erster und zweiter Wirkung deshalb nicht anders.

Offenbar wird also durch den Entzündungsreiz ein Zustand der Gewebe geschaffen, der für längere Zeit anhält und es fähig macht, nachträglich in erhöhtem Maße Blut anzusaugen. Auch hier ist wieder die Analogie mit der reaktiven Hyperämie interessant:

78. Ich lege um den Finger eine Blutleere. Sie bleibt $^1/_4$ Stunde liegen. Ehe ich sie löse, mache ich den Oberarm blutleer. Nach 5 Minuten lasse ich auch diese los. Das Blut schießt in den Arm hinein, dann wird er wieder blasser. Der Finger bleibt noch lange Zeit hyperämisch.

Es ist ein und derselbe Vorgang, nur ist er bei der Entzündung in stärkerem Grade ausgeprägt.

Wenn wir uns nun fragen, welcher Art dieser Zustand ist, in den das Gewebe durch den Entzündungserreger versetzt wird, so kann, glaube ich, darüber nach den Untersuchungen von Leber, Grawitz, Marchand, Neumann, Klebs, Landerer und einer großen Reihe von Forschern bei den schwereren Entzündungen gar kein Zweifel mehr sein, daß die Wirkung der Entzündungserreger eine Nekrotisierung des Gewebes darstellt. Diese Tatsache ist durch so zahlreiche Untersuchungen auf den verschiedensten Gebieten der Pathologie sichergestellt, daß ich darauf nicht näher einzugehen brauche. Aber für so sicher das auch in Bezug auf den dritten und auch zweiten Grad der

Entzündung gilt, so fehlt für das hyperämische Stadium der Entzündungen noch immer der anerkannte Beweis für die Nekrose. Das ist wohl auch der Grund, warum man immer wieder den Versuch gemacht hat, die nur geringfügige Hyperämie von den rein entzündlichen Vorgängen zu trennen (COHNHEIM, RECKLINGHAUSEN u. s. w.). Aber der Beweis für die Behauptung, daß auch im hyperämischen Stadium durch die Entzündungserreger eine das Gewebe schädigende Wirkung ausgeübt wird, läßt sich meines Erachtens erbringen:

Ich habe schon in meiner ersten Arbeit über Erfrierungen darauf hingewiesen, daß auch bei den ersten Graden der Entzündungen stets nachträglich ein Epithelschorf sich nach einigen Tagen löst.

79. Das zeigt uns die klinische Erfahrung in jedem Winter, wenn Nase und Ohren, oft auch das ganze Gesicht sich nach einem ersten Froste häuten.

80. Als im Jahre 1887 bei Grundsteinlegung des Nordostseekanales die Sonne stundenlang auf die Tribünengäste geschienen hatte, kamen die an solche Sonnenglut nicht gewöhnten Festteilnehmer mit hochroten Gesichtern heim. Sie ließen sich in den nächsten Tagen nur ungern sehen. Wo sie aber erschienen, erregten sie große Heiterkeit. Denn die oberflächlichen Epidermisschichten hatten sich zum Teil abgeschilfert und das gab dem Gesicht ein recht fleckiges Aussehen.

So bekannt solche Dinge sind, so hat man doch offenbar den berechtigten Schluß, den man meines Erachtens aus diesen Beobachtungen für die Entzündungshyperämie allgemein ziehen kann, selten gezogen. Nur bei LANDERER finde ich es klar ausgesprochen, daß die Abschilferung der Haut bei starker Wärme und Kälte ein Beweis für primär stattgefundene Schädigung ist, die Hyperämie als sekundäre Folge aufzufassen ist. Es gibt aber noch andere Beispiele gleicher Art:

81. Im allgemeinen ist die Haut an den mechanischen und thermischen Reiz der normalen Luft so gewöhnt, daß wir den Reiz als solchen nicht empfinden und nur stärkere Schwankungen in der Temperatur und im Drucke der Luft uns fühlbar werden. Auch auf geringe andere mechanische Reize, Waschen, Reiben der Kleider u. s. w., ist unsere Haut so eingestellt, daß wir auf sie nicht besonders zu reagieren pflegen.

Anders das neugeborene Kind. Es hat bisher in einer viel wärmeren Temperatur gelebt. Das Fruchtwasser hat wie ein Puffer jede mechanische Reizung aufgehoben und vollends ist es durch die Vernix caseosa mit einer sicheren Hülle vor mechanischen Insulten geschützt. Nach der Geburt wird es aber durch Reinigen der Haut der schützenden Hülle beraubt, die Haut kommt zum ersten Male mit der Kälte und dem Drucke der Luft in Berührung und mannigfache andere mechanische Reize (Kleider) kommen hinzu. Die mächtige arterielle Hyperämie, die diesen Reizen folgt, ist bekannt. Die Kinder sind am ganzen Körper krebsrot und bleiben es längere Zeit, da der Reiz so mächtig war. Forschen wir aber hier nach der Schädigung der Haut, so fehlt sie nie. Vom 3.—4. Tage an macht sich ausnahmslos eine reichliche Abschuppung der oberfläch-

lichen Epidermis am ganzen Körper bemerkbar, die erst gewöhnlich nach 5—6 Tagen beendet ist.

Daß auch bei infektiösen entzündlichen Hyperämien eine Abschuppung sich zeigt, dafür ist das dem Chirurgen bekannteste Beispiel das Erysipel.

82. Was hier im großen geschieht, vermißte ich auch bei den Versuchen im kleinen nicht, weder bei thermischen, chemischen oder elektrischen Reizen.

83. Die Epithelabschilferung fehlte auch nach Anwendung eines Schröpfkopfes nicht.

Wir haben somit in der Abschilferung der Epidermis einen guten Beweis, daß hier eine Schädigung der Haut stattgefunden hat. Aber die Behauptung, daß ohne vorangegangene Schädigung des Gewebes eine Hyperämie nicht möglich ist, kann man noch viel schöner durch Injektionsversuche in die Haut nachweisen. Ich wurde darauf gelegentlich meiner Versuche über den Schmerz [1]) bei der Entzündung durch eine Notiz Brauns aufmerksam.

Bei seinen ausgezeichneten Untersuchungen über die Ursachen der Wirkung der Schleichschen Infiltration hatte Braun [2]) gefunden, daß eigentlich jedes chemische Mittel in wässeriger Lösung, das in die Haut in Form einer Quaddel eingespritzt wird, anfangs Schmerz, dann aber Schmerzherabsetzung hervorruft. Diese anästhetische Wirkung hat ihren Grund, abgesehen von ihrer spezifischen chemischen Wirkung, lediglich in einer physikalischen Aenderung der Gewebe, indem die Mittel entweder einen quellenden oder wasserentziehenden Einfluß auf die Gewebe ausüben. Denn wenn die Lösungen dieselbe Konzentration wie normales Serum haben, tritt kein Schmerz und keine Anästhesie ein.

Von dieser Regel machen nur einige sogenannte Nervenspezifika, wie Kokain, Eukain, eine Ausnahme, denn sie rufen schon in geringsten Mengen Schmerzlosigkeit hervor, ohne daß eine quellende oder wasserentziehende Wirkung auf die Gewebe ausgeübt wurde. Dagegen stellte Braun fest, daß Morphium zu diesen Nervenspezifika nicht gehört, wie man anfangs geglaubt hatte, und daß seine lokale schmerzstillende Wirkung sich in nichts von denen jedes anderen chemischen Mittels unterscheidet. Aber er fand eine andere besondere Eigenschaft des Morphiums, nämlich eine eigentümliche Wirkung auf die Gefäße.

Kurze Zeit nachdem eine Quaddel gebildet ist, beginnt sie sich in der Höhe und Fläche zu vergrößern, rötet sich und wird ungefähr 4—5mal größer, als die ursprüngliche Quaddel. Die Erscheinung ist sehr ähnlich einer durch Insektenstich entstandenen Quaddel und von starkem Jucken begleitet. Sie entsteht schon bei Verdünnung von

1) Ritter, Langenbecks Arch., Bd. 68. — Chir.-Kongr. 1902.

2) Braun, Langenbecks Arch., Bd. 57. — Heinze, Virchows Arch., Bd. 153. — Braun, Chir.-Kongr. 1898.

1:100000. BRAUN hielt diese Erscheinung für eine spezifische Giftwirkung des Morphiums, die Gefäße in der Umgebung der Injektionsstelle zu lähmen und einen Flüssigkeitsaustritt zu veranlassen. Dieselbe Erscheinung sah er beim Kodein, sonst bei keinem anderen Körper.

An der Richtigkeit der Beobachtung ist nicht zu zweifeln. Aber, was BRAUN hier für Morphium beschreibt, sieht man auch bei jeder Quaddel, die mit Kokain- oder Eukainlösungen in Wasser oder Kochsalz ohne Zusatz von Morphium hervorgerufen war, eintreten. Allerdings mit dem Unterschiede, daß die Wirkung auf die Gefäße bei weitem nicht so stark wie bei Morphiuminjektionen ist.

84. Fast sofort nachdem eine anämische Quaddel durch Injektion hervorgerufen ist, bildet sich ein hyperämischer Hof, und nach einiger Zeit wird auch die anämische Quaddel selbst mehr und mehr hyperämisch[1]).

Man könnte einwerfen, daß in der Spritze, die man bei Injektionen dieser Lösungen benutzt, doch noch Morphium von einer früheren Injektion her vorhanden gewesen wäre, wie denn auch BRAUN angibt, daß, wenn man die von ihm beschriebene Wirkung des Morphiums vermeiden will, man niemals dieselbe Spritze benutzen dürfe. Ich habe aber auch ganz neue eben vom Instrumentenmacher gekommene Spritzen benutzt und dieselbe Wirkung gesehen. Also auch Eukain- und Kokainlösungen haben die gleiche Wirkung auf die Gefäße, wie Morphium- und Kodeinlösungen. Aber als ich dann für meine Schmerzuntersuchungen bei der Entzündung die BRAUNschen Versuche zum Teil weiterhin nachprüfte, kam ich zu dem Resultate, daß ich eigentlich bei keinem Mittel, das ich anwandte, in gewissen Konzentrationen die Wirkung auf die Gefäße vermißte. Der Grund dafür, daß BRAUN hier nie Hyperämie u. s. w. beschrieb, liegt meines Erachtens in der Verschiedenheit, wie das Gefäßsystem des einen oder anderen Menschen auf gleiche Reize reagiert. Die feineren Hyperämien kann man nur gut bei erethischen Menschen sehen, bei torpiden springen sie wenig deutlich in die Augen, bei ihnen sieht man nur die stärksten Hyperämien, die dann aber naturgemäß doppelt auffallen[2]). Die mitgeteilten Versuche zeigten nun

1) Ich glaube, diese Hyperämie, die stets bei der SCHLEICHschen Infiltration auftritt, muß man auch mit berücksichtigen, wenn man die therapeutischen Erfolge, die SCHLEICH (Therapie der Gegenwart, 1902) mit Einspritzungen in die Nähe des Nervus ischiadicus erzielte, erklären will. Es wäre jedenfalls denkbar, daß seine definitiven günstigen Resultate bei Neuralgien auf dieser Hyperämiewirkung beruhen, wenn auch der momentane Erfolg nur durch die Wirkung der anästhesierenden Infiltration erklärt werden kann.

2) Alle diese Hyperämien verhalten sich genau so, wie ich das im Beginne dieser Arbeit ausführlich dargetan habe auch in Bezug auf ihr Verhalten bei Anämie und venöser Hyperämie sowie über ihr Auftreten auch unter den ungünstigsten mechanischen Verhältnissen, worüber ich zahlreiche Versuche gemacht habe.

offenbar einen sehr bequemen Weg, der Frage von der primären Schädigung nachzugehen. Man brauchte nur sich verschieden starke Lösungen eines chemischen Mittels herzustellen und sie in die Haut in Quaddelform einzuspritzen. Man konnte dann den Grad der Schädigung beliebig verstärken, vermindern, und endlich so gering machen, daß sie fast als aufgehoben gelten kann. Denn wir wissen, daß, je stärker die Konzentration einer Lösung von der des normalen menschlichen Blutes und Serums abweicht, um so heftiger und nachhaltiger Quellung und Wasserentziehung und somit Schädigung des Gewebes ausfällt, dagegen fehlt, wenn sie mit der Konzentration des Blutes und Serums übereinstimmt. Andere Schädlichkeiten aber kommen bei diesen Einspritzungen nicht in Betracht. Der Kältereiz ist dadurch zu vermeiden, daß alle Lösungen nur bei Körpertemperatur injiziert werden, und der Druck und die Anämie der Injektionsquaddel spielen keine Rolle, denn sie sind ja bei allen Einspritzungen in gleichen Graden vorhanden. Andererseits sind diese Injektionen für unseren Zweck dadurch besonders geeignet, daß sich die Vorgänge bei der Hyperämie in der Haut so deutlich verfolgen lassen.

Nur bemerke ich noch einmal, daß man sich keine torpiden, sondern allein leicht reagierende erethische Menschen zu den Versuchen nehmen muß, wenn man zu sicheren Resultaten kommen will.

85. Ich spritze in die Haut des Vorderarmes eine 2-proz. Kochsalzlösung in Form einer Schleichschen Quaddel ein. Nach kurzer Zeit (bei verschiedenen Menschen sehr verschieden) sieht man am Rande der Quaddel einen feinen roten Saum, der allmählich immer stärker wird. Nach einiger Zeit wird auch die anämische Quaddel leicht rot gefärbt.

Ist der rote Saum ganz deutlich ausgeprägt, so verschwindet er auch bei Blutleere nicht, wird sogar meist dabei noch deutlicher, während die Quaddel gewöhnlich wieder weiße Farbe annimmt. Später bleibt aber hier die Hyperämie. Sie dauert 1—2 Tage.

86. Ich mache nun zum Vergleich eine Quaddel von 3-, 4- und 5-proz. Kochsalzlösung. Die Erscheinungen werden jedesmal heftiger. Der rote Saum tritt schneller und viel intensiver auf. Die Dauer der Hyperämie erstreckt sich über 3—5 Tage.

87. Noch stärker ist die Hyperämie bei einer 10-proz. Kochsalzlösung. Oefter ist es mir bei Menschen, die weniger gut und prompt mit einer Hyperämie reagierten, vorgekommen, daß, während der rote Hof auftrat, die Stelle der Quaddel sich allmählich tief färbte und dann bläuliche Färbung annahm. Die bläuliche Stelle wurde dann im Laufe der nächsten 2 Tage noch kleiner, trocknete ein und wurde abgestoßen.

88. In einem Falle sank die ganze Quaddel ein. Ein starker hyperämischer Hof bildete sich. Die Quaddelstelle blieb blaß. Ich wandte mehrfach reaktive Hyperämie nach Blutleere und Heißluft an. Allmählich nahm auch die Quaddelstelle rote Farbe an, aber sie wurde immer cyanotischer. In den nächsten 8 Tagen wurde die Stelle um die Hälfte kleiner und trocknete mehr und mehr ein. Nach 14 Tagen bis 3 Wochen hatte sich eine Narbe gebildet.

89. Ich spritze nun 0,9-proz. physiologische Kochsalzlösung, diejenige Konzentration, die der des normalen Blutes und Serums entspricht, ein. Die Quaddel verschwindet ganz überraschend schnell. Ein hyperämischer Hof ist ganz zart angedeutet. Nach kurzer Zeit zeigt nur noch ein einfaches Erythem die Stelle, wo ursprünglich die Quaddel injiziert war. Nach $^1/_2$ Tage ist nichts mehr von der Rötung zu bemerken.

Diese äußerst geringe Reaktion auf die physiologische Kochsalzlösung ist ja von den subkutanen Injektionen her genugsam bekannt, wenn man sie auch hierbei weniger deutlich als bei der perkutanen Injektion verfolgen kann. Immer wieder ist man erstaunt, wie enorm schnell die Flüssigkeit bei genügender Herzkraft selbst in größten Mengen resorbiert wird. Auch hier habe ich nie irgend erhebliche entzündliche hyperämische Erscheinungen zurückbleiben sehen, wenn keine Infektion dazu gekommen war.

90. Spritze ich nun destilliertes Wasser in Quaddelform in die Haut, so entsteht wieder eine sehr deutliche Hyperämie in der Umgebung. Je mehr die Quaddel resorbiert wird, wird auch sie hyperämisch und bleibt es etwa 2—3 Tage.

Je stärker also die Kochsalzlösung ist, um so lebhaftere Hyperämie in der Umgebung ruft ihre Einspritzung hervor, während sie bei derjenigen Konzentration, die der des Blutes und des Serums am nächsten kommt, am geringsten ist und nur ganz kurze Zeit dauert. Wird diese physiologische Grenze nach unten überschritten, so tritt wieder die Hyperämie in stärkerer Weise auf und hält länger an.

Das gleiche beobachtete ich bei Lösungen von (91.) Milchzucker und Rohrzucker und Natriumsalzen: Natrium bicarbonicum, Nitricum bibonicum, Bromnatrium, Jodnatrium. Je mehr ich mich von dem Gefrierpunkte, der dem des Blutes entspricht, entfernte, um so stärker war die Hyperämie. Wie schwere entzündliche Erscheinungen eine stärker konzentrierte aseptische Lösung macht, hat KLAPP[1]) an sich erfahren müssen, der sich 25-proz. Milchzuckerlösung einspritzte und der mit erysipelartiger Rötung und Schwellung, Schüttelfrost und hoher Temperatur erkrankte.

Alle diese Lösungen waren, wie schon oben erwähnt, auf Körpertemperatur von 35—37° C erwärmt. Geschah das nicht, so ist sofort die Hyperämie stärker. Das entspricht ja auch der aus der Hydrotherapie bekannten Tatsache, daß Wasser, je kälter und wärmer es auf unsere Haut einwirkt, um so lebhaftere Rötung hervorruft, während Wasser von Körpertemperatur gar keine solche Erscheinung macht. Wir sehen also, je stärker die Schädigung des Gewebes, um so stärker ist die Hyperämie. Bei den mit Serum isotonischen (gleich konzentrierten) Lösungen, die die geringste oder gar keine Schädigung des Gewebes hervorrufen, war die Hyperämie minimal.

Wie ist es nun mit dem menschlichen Serum selbst?

1) KLAPP, Arch. f. experiment. Path. u. Pharm., Bd. 47, p. 95.

93. Ich lasse mir mittelst Aderlaß Blut aus der Vena mediana entnehmen, setze es ab und spritze mir das klare Serum in Form einer SCHLEICHschen Quaddel ein. Wenn schon bei physiologischer Kochsalzlösung die Quaddel rasch verschwand, so ist das hier noch viel mehr der Fall. Eine ganz außerordentlich zarte Rötung entsteht als feiner Saum in der Umgebung und nimmt, während die Flüssigkeit verschwindet, auch an der Stelle der früheren Quaddel Platz. Nach 2 Stunden ist bei mir nichts mehr von einer Rötung [1]) zu sehen.

Auch an anderen habe ich den gleichen Versuch wiederholt angestellt. Hier war oft die Hyperämie kaum zu erkennen, während sie schon auf physiologische Kochsalzlösung mit deutlicher Hyperämie reagierten.

94. Denselben Erfolg hatte bei mir eine intrakutane Injektion von klarer, seröser Hydrocelenflüssigkeit und vom Inhalt eines alten serösen Blutergusses, die alle normalen Gefrierpunkt zeigten.

Ganz anders fielen die Versuche mit konzentrierterem Serum aus:

95. Gelegentlich der Injektion von Diphtherieheilserum bei diphtherischen Kindern sah ich mächtige Hyperämien an der Injektionsstelle und ihrer Umgebung auftreten, einerlei, ob die Quaddel subkutan oder intrakutan injiziert war. Das Diphtherieheilserum hatte eine Gefrierpunktserniedrigung von 0,667 (normales Serum 0,56).

96. Ich injiziere anderen gesunden Menschen und mir Diphtherieheilserum [2]) nach Art einer SCHLEICHschen Quaddel. Die Folge ist auch hier eine sehr energische Hyperämie in der Umgebung. Sie bleibt mehrere Tage, ehe sie wieder abklingt.

97. In gleicher Weise verursacht ein Zusatz von Kochsalz zum Serum nachträglich eine Hyperämie [3]).

Wir kommen somit auch hier zu dem Schlusse, daß eine entzündliche Hyperämie dann auftritt, wenn das Gewebe geschädigt wird, aber ausbleibt, wenn das nicht der Fall ist.

Mit diesem Satze scheint es schlecht vereinbar zu sein, daß BRAUN bei Morphium noch in einer Verdünnung von 1 : 100000 selbst in isotonischer Kochsalzlösung und andere neuerdings bei isotonischen Soda-

---

1) Daß auch hier eine Rötung auftritt, liegt wohl an dem Drucke und der Anämie, die die Quaddel hervorrufen und die immerhin eine, wenn auch minimale, Schädigung des Gewebes bedingen. Das gleiche gilt für die isotonischen Kochsalz- u. s. w. Lösungen. Doch ist nicht zu leugnen, daß sie immer noch etwas stärker als die beim normalen Serum sind. Offenbar schädigt Serum gar nicht. Im Vergleich zu den übrigen Hyperämien sind aber alle diese Hyperämien so minimal, daß man sie als nicht vorhanden ansehen kann.

2) Das Diphtherieheilserum wird nur mit Thymol antiseptisch gehalten, das den Gefrierpunkt nicht beeinflußt.

3) Es mag nebenbei noch bemerkt werden, daß ich auch bei anderen Mitteln, die einen gegenüber dem normalen Serum erhöhten Gefrierpunkt hatten (Tuberkulin, Pockenlymphe und chemische Lösungen), sofort eine lebhafte Hyperämie am Rande der Quaddel erzielte. Sie sind aber nicht so beweisend, da die Gegenprobe fehlte.

lösungen noch Entzündungserscheinungen beobachtet haben. Man könnte sich mit dem schönen Worte Idiosynkrasie helfen. Ich habe aber noch eine andere Erklärung, auf die mich Einspritzungsversuche mit Blut aufmerksam machten.

98. Ich lasse mir Blut aus der Vena mediana entnehmen. Es wird unter streng aseptischen Kautelen defibriniert und infiltriert. Der Gefrierpunkt ist 0,556. Nun lasse ich es mir in den Vorderarm intrakutan einspritzen. Sehr bald ist um die blau-braunrote Quaddel herum ein hellroter Hof zu sehen, der noch deutlicher bei Blutleere des Armes hervortritt. Allmählich fühlt sich die Quaddel viel wärmer als die normale Haut an, ein Zeichen mehr, daß die Stelle hyperämisch ist. Im Laufe der nächsten Stunden verändert sich dann die Stelle der Einspritzung in ganz charakteristischer Weise:

Die tief braunrote Quaddel nimmt allmählich eine hellere rote Färbung an. Um sie herum ist ein breiter, arteriell geröteter Hof gelagert und ihn umgibt wieder ein konzentrischer blauer Kreis, der in weiterer Ausdehnung gelbbraun, gelbgrünlich aussieht.

Die mittlere Partie ist noch tagelang heiß und entzündlich, hyperämisch.

Ich habe auch diese Versuche wiederholt an anderen ausgeführt, nie ohne den gleichen Erfolg.

Obwohl also defibriniertes Blut den genau gleichen Gefrierpunkt wie normales Serum hat, wirkt es doch nicht wie dieses. Es ruft vielmehr eine sehr deutlich entzündliche Hyperämie hervor. Aber mir scheint, der Grund ist hier nicht schwer zu erraten. Die Färbungen, die das Blut unter unseren Augen durchmacht, zeigen uns in einer Deutlichkeit, die nichts zu wünschen übrig läßt, daß das Blut zersetzt wird, die roten Blutkörperchen zerstört werden.

In welcher Weise eine solche Zersetzung des Blutes in statu nascendi auf das Gewebe einwirkt, darüber wissen wir zwar bisher noch nichts Bestimmtes. Aber der Umstand, daß die Einspritzung von Blut stets von Schmerz begleitet ist, zeigt uns mit großer Sicherheit, daß auch hier eine Schädigung des Gewebes vor sich geht. Denn nur wenn das der Fall ist, tritt nach den Untersuchungen von Braun bei Einspritzung von Lösungen ins Gewebe der Schmerz ein.

Bei jedem Bluterguß finden wir ja Nekrose des Gewebes in der Umgebung. Doch hat man eigentlich bisher nie eine andere Vorstellung gehabt, als daß sie durch die Verletzung selbst, oder durch den Druck, den der Bluterguß auf die Umgebung ausübt, hervorgerufen sei. Bei den spontanen Blutungen, z. B. im Gehirn, nahm man als einzige Ursache den Druck an. Aber ob diese Vorstellungen richtig sind, ist eine andere Frage. Für die Gewebe spielt der Druck nach den Versuchen von Braun sicherlich keine irgend nennenswerte Rolle. Und daß auch im Gehirn die gleichen Verhältnisse vorliegen, daß auch hier der Gefrierpunkt einer Lösung von viel größerer Bedeutung ist, als der Druck, konnte ich vor kurzem feststellen [1]).

1) Die Versuche sollen demnächst veröffentlicht werden.

Noch andere Beobachtungen sprechen dafür, daß zerfallendes Blut das Gewebe schädigt. Auch hier ist der Schmerz der Wegweiser. Zahlreiche Verletzte gaben mir an, daß sie nach dem ersten Schmerz unmittelbar während und nach der Verletzung später, erst nach Stunden, noch einen zweiten Schmerz empfunden hätten, der nun tagelang andauerte. Bemerkenswert ist übrigens dabei, daß auch die Entzündungssymptome der sogenannten traumatischen Entzündung nicht unmittelbar im Anschluß an den Unfall, sondern erst nachträglich mit dem zweiten Auftreten des Schmerzes zusammenfällt.

Ich machte diese Beobachtungen auch an mir selbst:

99. Ein schwerer, gefüllter Wasserkrug fiel mir eines Morgens auf die Stiefel und traf besonders den rechten Fuß. Ich verspürte einen momentanen heftigen Schmerz, der aber sehr schnell verschwand. Irgend eine Schwellung trat nicht ein. Ich tat meine gewohnte Arbeit wie sonst. Trotzdem wurde ich in keiner Weise von dem verletzten Fuße belästigt, so daß ich gar nicht mehr daran dachte. Erst abends traten ohne irgend besondere Veranlassung ganz allmählich von neuem Schmerzen auf, und der Fuß schwoll nun an. Ich legte mich. Aber die Schwellung wurde immer stärker und die Schmerzen steigerten sich ganz außerordentlich. Erst gegen Mitternacht, als die Schwellung ihren Höhepunkt erreicht hatte, verschwanden sie nach und nach und kehrten nicht wieder zurück.

In allen diesen Fällen ist es höchst unwahrscheinlich, daß der zweite Schmerz durch die Schädigung zustande kommt, die in der ersten Verletzung ihren Grund hat. Denn dazu ist die Zeit zwischen der Verletzung und dem zweiten Schmerz meist zu lang. Aber nicht unwahrscheinlich ist es, daß der zweite Schmerz mit der Zersetzung des bei einer Verletzung nie fehlenden Blutergusses zusammenhängt. Denn seine körperlichen Bestandteile bleiben zwar eine Zeitlang am Leben, gehen dann aber, wie man sich an mikroskopischen Präparaten eines Blutergusses stets überzeugen kann, zu Grunde.

Zum Schluß spricht für meine Annahme der Umstand, daß, je schneller und intensiver die Zersetzung des Blutes vor sich geht, um so stürmischer und heftiger Schmerz und Entzündungssymptome auftreten.

Bekanntlich hat Bier vor einiger Zeit wieder auf die alten Lammbluttransfusionen die Aufmerksamkeit gelenkt und gezeigt, daß man die gewaltigen entzündlichen Hyperämien, die dabei auftreten, ebenso wie andere Hyperämie hervorrufende Mittel, zu therapeutischen Zwecken, z. B. bei Lupus und Phthise, mit günstigem Erfolge anwenden kann. Diese Hyperämie hat ja, wie wir seit Landois wissen, darin ihren Grund, daß der menschliche und tierische Körper fremdartiges Blut zerstört. Nun wissen wir aber durch Bordet, daß der Körper durch wiederholtes Einspritzen allmählich diese Eigenschaft in immer höherem Grade erhält. So konnte auch Bier das erste Mal 30 ccm und mehr Lammblut intravenös einspritzen, ohne daß die Transfusionserschei-

nungen eintraten, während sie das zweite und dritte Mal in immer steigendem Maße schon bei 5—2 ccm sich einstellten.

Dies gilt nun in gleicher Weise auch für die Hauteinspritzung:

100. Spritze ich Lammblut zum ersten Male in oder unter die Haut, so tritt die Zersetzung nur langsam ein. Sie gleicht dann durchaus derjenigen entzündlichen Hyperämie bei Injektion defibrinierten Menschenblutes.

101. Wurde dagegen Lammblut in oder unter die Haut eines Menschen gespritzt, dessen Blut schon stark hämolytisch war, so trat innerhalb weniger Minuten eine enorme Hyperämie auf (Bier). Zu gleicher Zeit empfanden die Personen einen ganz gewaltigen Schmerz, dem bald eine mächtige ödematöse Schwellung folgte.

Diese Beobachtungen wurden gelegentlich der Bluttransfusionen zu therapeutischen Zwecken gemacht, wenn versehentlich die Spritze nicht in die Vene, sondern in die Haut eingestochen war.

Aus all diesen Beobachtungen scheint mir zur Genüge hervorzugehen, daß sich zersetzendes Blut eine Schädigung des Gewebes hervorbringt und daß darauf die entzündliche Hyperämie beruht, die sie hervorruft[1]). Jedenfalls geht aus den Blutinjektionsversuchen hervor, daß selbst bei isotonischen Lösungen eine Hyperämie auftreten kann, nämlich dann, wenn die Lösung sich im Körper zersetzt. Diese Möglichkeit liegt aber bei chemischen Körpern, besonders komplizierter gebauten, wohl leicht vor. Und so können wir nicht immer wissen, welche chemischen Verbindungen bei der Einspritzung in die Haut auftreten, die ihrerseits zu Schädigung des Gewebes und damit zur entzündlichen Hyperämie führen können. Ich habe daher auch davon Abstand genommen, eine größere Reihe von chemischen Lösungen in Bezug auf ihr Verhalten zur entzündlichen Hyperämie durchzuprüfen.

Daß aber chemische Lösungen, wenn sie wiederholt demselben Menschen eingespritzt werden, besonders stark auftretende entzündliche Hyperämie hervorrufen, kann seinen Grund in gleichen Erscheinungen wie bei der Hämolyse haben, indem auch hier eine allmählich immer schnellere Zersetzung durch den Körper eintritt. Wenigstens bedarf deswegen der Satz, daß nur dann eine entzündliche Hyperämie auftritt, wenn das Gewebe geschädigt wird, keiner Einschränkung.

In der Schädigung des Gewebes liegt also offenbar das Rätsel von der Entstehung der entzündlichen Hyperämie begraben. Da fragt es sich, was durch solche Schädigung denn eigentlich für ein Zustand in dem Gewebe geschaffen wird, der auf die Gefäße einen Einfluß üben könnte. Daß hier die verminderte Elastizität und größere Dehnbarkeit des Gewebes, die Landerer fand, von größter Bedeutung für die Zir-

1) Ich nehme an, daß auch die arterielle Hyperämie, die bei Stauung eines gesunden Gliedes eintritt, durch die ausgetretenen bezw. ausgepreßten und dann zerfallenden roten Blutkörperchen (kleine Blutungen) entsteht.

kulationsverhältnisse bei der Entzündung ist, brauche ich wohl kaum noch hervorzuheben, nachdem ich sie eingangs dieser Arbeit eingehend besprochen habe. Aber sie reicht, wie ich ausgeführt habe, zur Erklärung aller Verhältnisse meines Erachtens nicht aus. Nach dem früher Gesagten handelt es sich darum, ob durch die Schädigung des Gewebes nicht noch eine andere Kraft entsteht, die auf Blut und Serum Einfluß hat, und die vor allem die Verhältnisse des Blutgefühles zu erklären imstande ist. Es ist ja schon von vorneherein nicht unmöglich, daß bei einem so komplizierten Prozeß, wie der Entzündung, Veränderungen verschiedener Art sich geltend machen.

In dieser Frage scheinen mir nun die Arbeiten von KORANYI[1]) über die Konzentration der Gewebsflüssigkeiten von Bedeutung zu sein. Er wies darauf hin, daß normalerweise die Konzentration der Gewebssäfte nicht stets gleich bleibt, sondern je nach den Schwankungen des Stoffwechsels wechselt, und zwar wird die gleiche Verteilung des osmotischen Druckes durch den Eiweißzerfall gestört, indem die Zellen das große Eiweißmolekül verarbeiten und dessen Zerfallsprodukte als eine große Zahl von kleinen Molekülen in die Gewebsflüssigkeit ausscheiden. Durch diese Vermehrung der gelösten Moleküle erhöht sich nun die Konzentration (bezw. der osmotische Druck) der Gewebsflüssigkeit bedeutend.

Was hier aber im kleinen, muß bei Schädigung und Zerfall der Zellen und der Gewebe in ganz erhöhtem Maße meines Erachtens der Fall sein. Und in der Tat sehen wir ja mikroskopisch bei allen Degenerationen, daß das Eiweiß zerfällt.

Wird nun dadurch auch hier die Konzentration der Gewebsflüssigkeit verstärkt und haben die Flüssigkeiten entzündeter Gewebe einen osmotischen Druck, der selbst über die normalen Schwankungen hinaus erhöht ist?

Diese Frage habe ich vor kurzem dadurch zu lösen versucht, daß ich Serum und Eiter mittelst der Gefrierpunktsmethode auf ihren osmotischen Druck hin prüfte.

Dabei stellte sich folgendes heraus: Das entzündete Serum war in geringem Grade höher konzentriert, 0,588—0,760 (normaler Gefrierpunkt 0,56).

Der Gefrierpunkt des Eiters aber, bei dessen Entstehung ja stets eine große Menge Gewebes zerstört wird, war durchweg bedeutend erhöht. Meistens bekam ich Gefrierpunktsbestimmungen von 0,6—0,7 —0,8. In einigen Fällen konnte ich sogar eine Erhöhung des Gefrierpunktes bis zu 1,174—1,244—1,336—1,444 feststellen. Nur in 3 Fällen (eiterig-reröse Gonitis) war der osmotische Druck annähernd normal, und das gleiche war der Fall bei einem kleinen Eiterherde, bei dem

1) KORANYI, Zeitschr. f. klin. Med., Bd. 33 u. 34.

die Entzündungserscheinungen um die Eiterung außerordentlich gering waren.

In allen anderen Fällen war der Gefrierpunkt abnorm hoch [1]).

Ich habe auch nach meiner ersten Veröffentlichung die Untersuchungen über den Gefrierpunkt des Eiters fortgesetzt und stets die eben mitgeteilten Beobachtungen bestätigt gefunden.

Danach stehen also die Entzündungsflüssigkeiten unter einem erhöhten osmotischen Drucke. Diese Erhöhung der Konzentration muß aber weitere Folgen nach sich ziehen. Wir wissen, daß, wenn eine konzentrierte Lösung von einer weniger konzentrierten durch eine Membran getrennt ist, ein Strom von der schwächeren zur stärkeren Lösung entsteht, der so lange anhält, bis durch Uebertritt des Lösungsmittels in die stärkere Lösung beide Lösungen die gleiche Konzentration erhalten haben. Es wäre nicht recht zu verstehen, daß, wenn solche Erscheinungen außerhalb des Körpers auftreten, sie innerhalb desselben fehlen sollten. Und so hat KORANYI es versucht, die Folgen, die beim physiologischen Eiweißzerfall nach physikalischen Gesetzen auftreten müssen, näher zu verfolgen.

Er schildert sie an der Hand einer Zeichnung:

Wenn durch den Eiweißzerfall die Gewebssäfte in höhere osmotische Spannung versetzt werden, so muß nach dieser konzentrierteren Gewebsflüssigkeit hin ein Flüssigkeitsstrom von allen den Orten her stattfinden, an denen ein geringerer osmotischer Druck herrscht. Das ist aber in allen Blut- und Lymphkapillaren der Fall, die ja den osmotischen Druck der normalen Gewebssäfte haben. Sie umspannen ja die Zellen bezw. die Zellkomplexe unmittelbar und sind auch von den Gewebssäften durch eine Membran getrennt. Aus ihnen wird also Blutplasma und Lymphe transsudieren, und so wird der osmotische Druck der Gewebsflüssigkeit wieder herabgesetzt. Der osmotische Druck der Lymph- und Blutgefäße dagegen muß in gleichem Maße steigen. Das weitere Schicksal der Lymphgefäße übergehe ich, weil es für unsere Zwecke unwichtig ist. Was die Blutkapillaren betrifft, so kommt, je mehr das Blut venös wird, außer durch den Verlust an Blutplasma auch noch durch den Sauerstoffverlust und Kohlensäuregewinn der roten Blutkörperchen eine weitere Erhöhung des osmotischen Druckes hinzu. Denn der Gehalt an Kohlensäure steigert den Gefrierpunkt des Blutes bekanntlich erheblich.

Diese Erhöhung des osmotischen Druckes in den venösen Kapillaren muß nun das Umgekehrte wie früher zur Folge haben, nämlich einen Strom von den Gewebssäften her nach den venösen Kapillaren hervorrufen. Durch die Steigerung der Konzentration in

1) Das ist um so bemerkenswerter, als der Körper bekanntlich jede Konzentrationsänderung sofort auszugleichen versucht.

den Gewebssäften findet somit eine Aspiration von Flüssigkeit aus den arteriellen Kapillaren nach den Geweben hin, dagegen eine Strömung von den Geweben nach den Venen hin statt.

Die Bedeutung dieser Kraftquelle, durch die die Gewebe selbst an der Transsudation sich aktiv beteiligen, hat aber KORANYI nicht nur für die normalen Verhältnisse, sondern auch für die Entzündung erkannt. Er sagt darüber selbst: Nimmt der Stoffwechsel zu, so muß auch die Transsudation zunehmen. Wir sehen in der Tat, daß bei krankhaft erhöhtem Stoffwechsel der Gewebe, bei der Entzündung, die Transsudation zunimmt. Und er meint mit Recht, daß erst durch seine Untersuchungen die Theorie VIRCHOWS, die Aktion der Gewebselemente sei es, die das Exsudat herausziehe, eine physiologische Basis gewonnen habe.

Ueber den Einfluß auf die Blutgefäße bei der Entzündung, die Frage, die uns hier mehr interessiert, sagt er nichts. Und doch kann logischerweise die Transsudation gar nicht vor sich gehen, ohne daß nicht zu allererst die saugende Kraft sich in einer Anlockung des Blutes gezeigt hat. Und wenn bei der Entzündung durch den erhöhten osmotischen Druck der Gewebssäfte der Flüssigkeitsstrom innerhalb der Blutgefäße nach dem entzündeten Gewebe hin sich steigert, so muß dem dann auch ein vermehrter Strom des Blutes an jene Stelle hin vorangegangen sein.

Trotzdem ist damit meines Erachtens der Beweis, daß die höhere Konzentration der Gewebssäfte als Kraft, die das Blut anlockt, in Betracht kommt, noch nicht geliefert. Das kann alles so richtig sein, braucht es aber nicht, solange nicht auch nachgewiesen werden kann, daß außer dem osmotischen Drucke eigentlich keine andere Kraft in Betracht kommt. Diesen Beweis glaube ich aber liefern zu können, und zwar an den kalten Abscessen bei Tuberkulose. Gerade sie enthalten ja ganz besonders reichlich zerfallenes nekrotisches Material, was sicher dem Körper nicht adäquat ist; denn sonst würde er nicht immer das Bestreben haben, das Material aus sich zu entfernen. Nach allem früher Gesagten mußte man also annehmen, daß hier eine entzündliche Hyperämie in der Umgebung der Abscesse aufträte. Das Gegenteil ist bekanntlich der Fall. Die kalten Abscesse verlaufen, wie ja auch ihr Name zur Genüge besagt, in der Regel ganz und gar reiz- und schmerzlos und rufen im allgemeinen keinerlei Entzündungssymptome hervor. Wäre hier nun ebenfalls der osmotische Druck des Absceßinhaltes erhöht, so könnte die Erhöhung der Kontraktion der Gewebssäfte nicht als Ursache der entzündlichen Hyperämie in Betracht kommen.

In Wirklichkeit aber ist der osmotische Druck nicht erhöht, sondern entspricht genau dem des normalen Serums und Blutes, wie ich das

ebenfalls schon früher in meiner Schmerzarbeit betont und seitdem immer bestätigt gefunden habe.

Danach liegt also die Sache so: Ohne Nekrose ist keine entzündliche Hyperämie möglich. In kalten wie heißen Abscessen sind nun nekrotische Massen in Menge vorhanden. Also müßten auch beide Abscesse in ihrer Umgebung entzündliche Hyperämie hervorrufen. Aber während die heißen stets entzündliche Hyperämie zeigen, fehlt sie den kalten immer. Beide Abscesse unterscheiden sich aber in der Hauptsache durch den Gefrierpunkt, der bei den heißen erhöht, bei den kalten normal ist (wahrscheinlich weil die ursprüngliche Erhöhung allmählich ausgeglichen ist). Somit muß man also hier die Erhöhung des osmotischen Druckes als Ursache für die Entstehung der Hyperämie ansprechen. Da wir nun außerdem wissen, daß nach allen physikalischen Gesetzen erhöhter osmotischer Druck das Blut anlocken muß, so kann es wohl keinem Zweifel unterliegen, daß es in Wirklichkeit der osmotische Druck der entzündeten Gewebe und Gewebsflüssigkeiten ist, der die entzündliche Hyperämie bedingt.

Aus meinen Untersuchungen folgt also, daß als Ursache für die entzündliche Hyperämie außer der verminderten Elastizität und vermehrter Dehnbarkeit Landerers noch eine Attraktionswirkung in Betracht kommt, die durch die Schädigung entsteht, welche der Entzündungserreger im Gewebe hervorruft. Denn die Schädigung des Gewebes bedingt eine Erhöhung des normalen osmotischen Druckes in den Geweben und ihren Flüssigkeiten, und so muß nach rein physikalischen Gesetzen das Blut angelockt werden.

Inwieweit beide Kräfte nebeneinander einhergehen, inwieweit der osmotische Druck die primäre Kraft ist, muß ich dahingestellt sein lassen. Jedenfalls erklären sich durch die Attraktionskraft des osmotischen Druckes die vorstehenden klinischen und experimentellen Beobachtungen bei der entzündlichen Hyperämie, wie ich meine, recht gut.

Es ist leicht verständlich, daß, wo arterielles Blut zur Verfügung steht, nur dies angelockt wird und das venöse verschmäht wird; denn das arterielle hat stets einen geringeren osmotischen Druck, als das venöse. Ist aber nur venöses Blut zur Verfügung, so wird auch dies angesogen werden müssen, denn sein Gefrierpunkt ist in der Regel immer noch geringer, als der des geschädigten Gewebes.

Ganz besonders gut erklärt sich so die Tatsache, daß selbst bei stärkster venöser Stauung an den entzündeten Stellen arteriell gefärbte kapilläre Hyperämien auftreten; denn überall wird auch hier das arterielle Blut bevorzugt werden, solange arterielles Blut zur Verfügung steht.

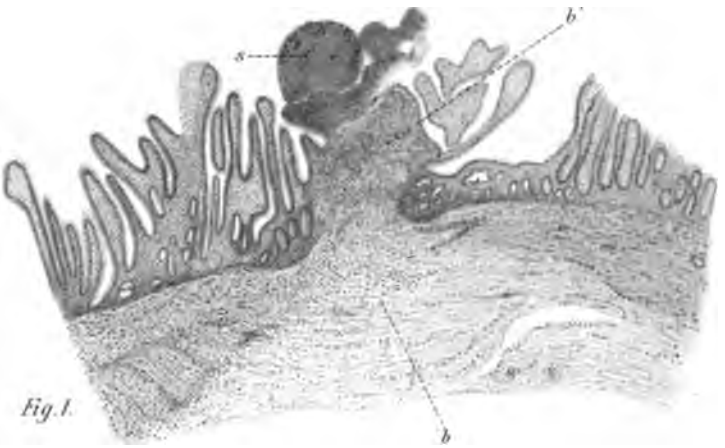

Fig. 1.

Fig. 2.

Fig. 5.

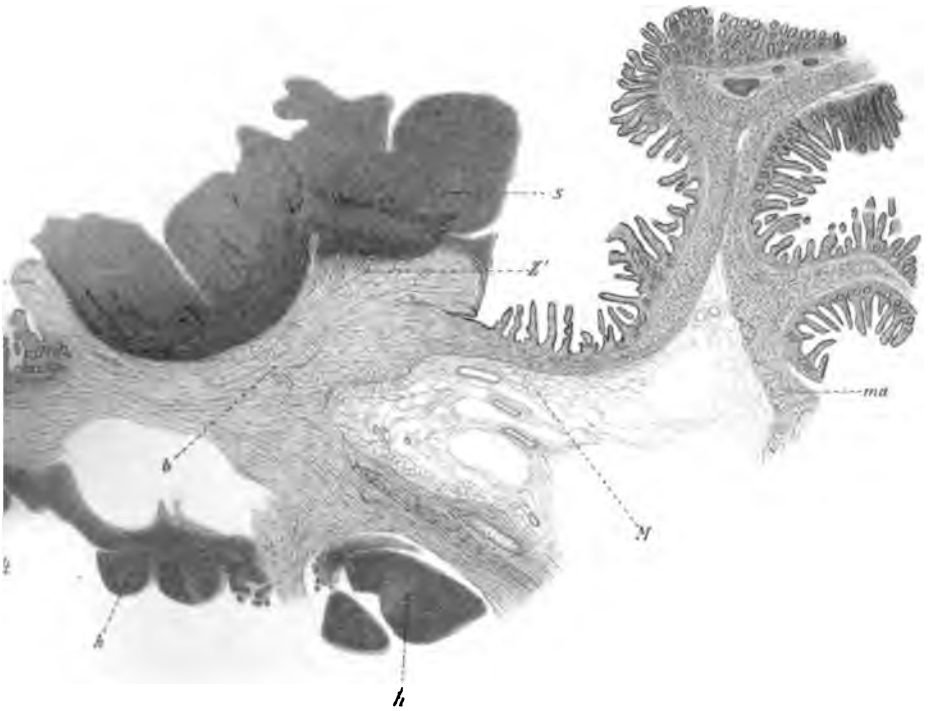

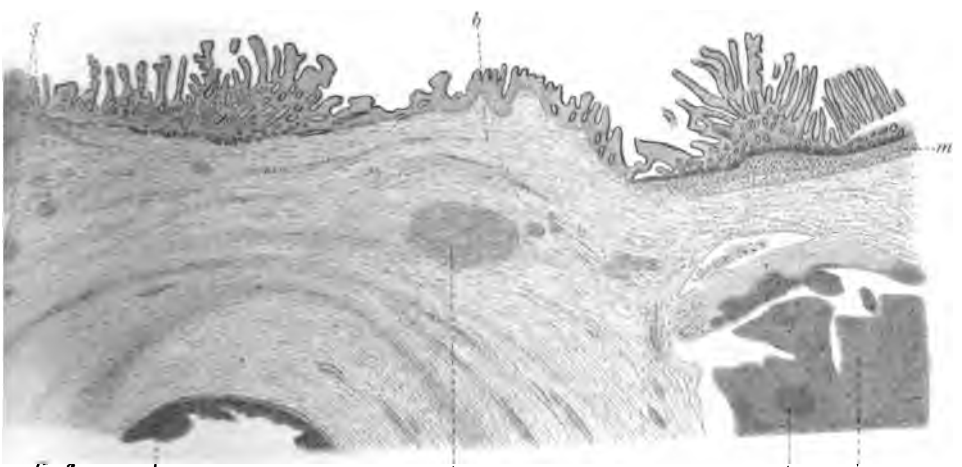

Fig. 3.

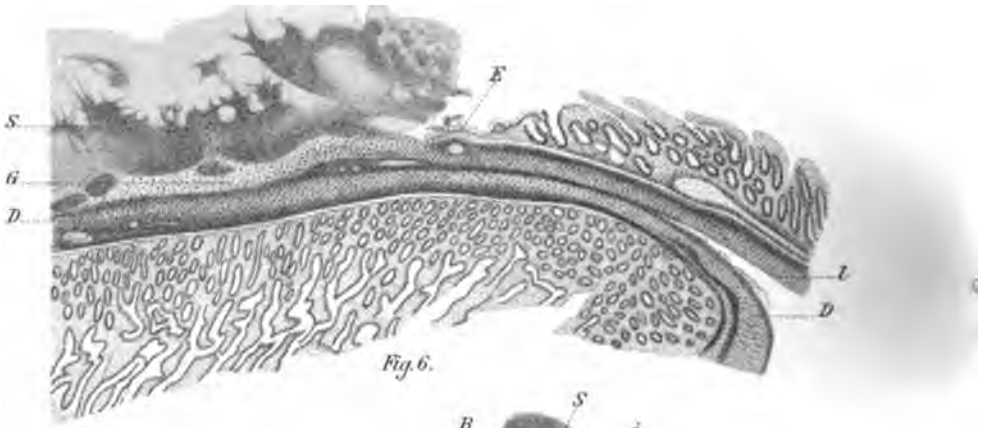

Fig. 6.

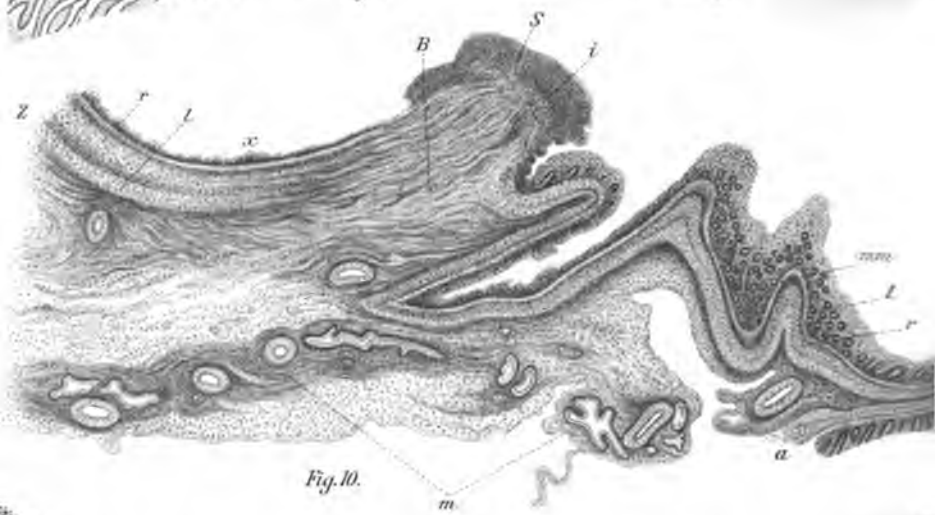

Fig. 10.

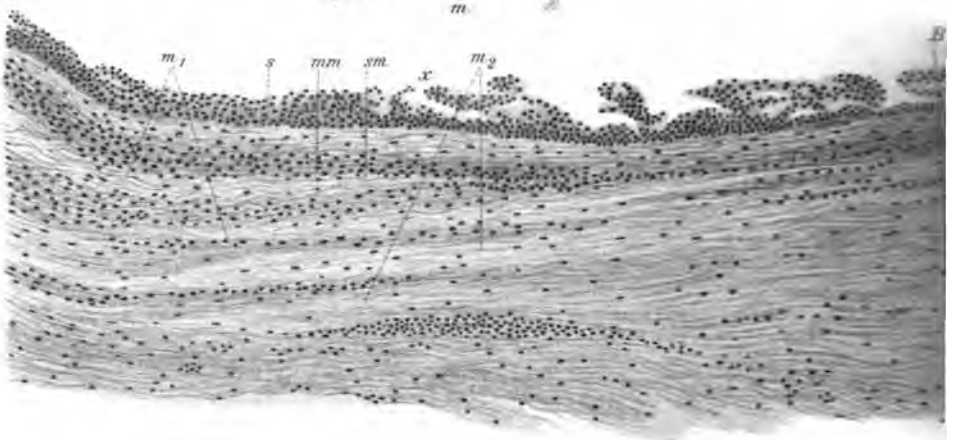

Fig. 11.

Schleifer

Verlag v. G

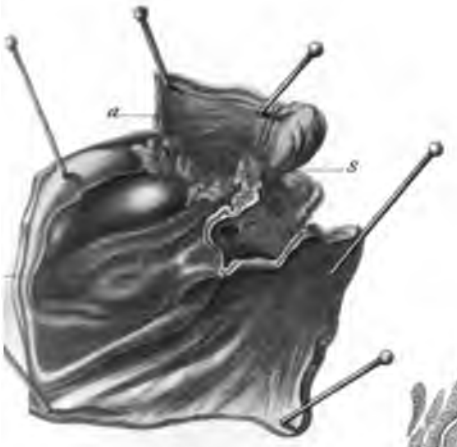

Fig. 9.

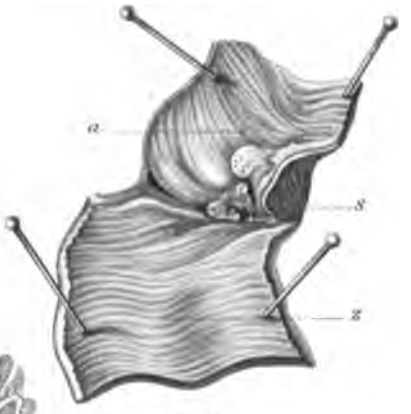

Fig. 7.

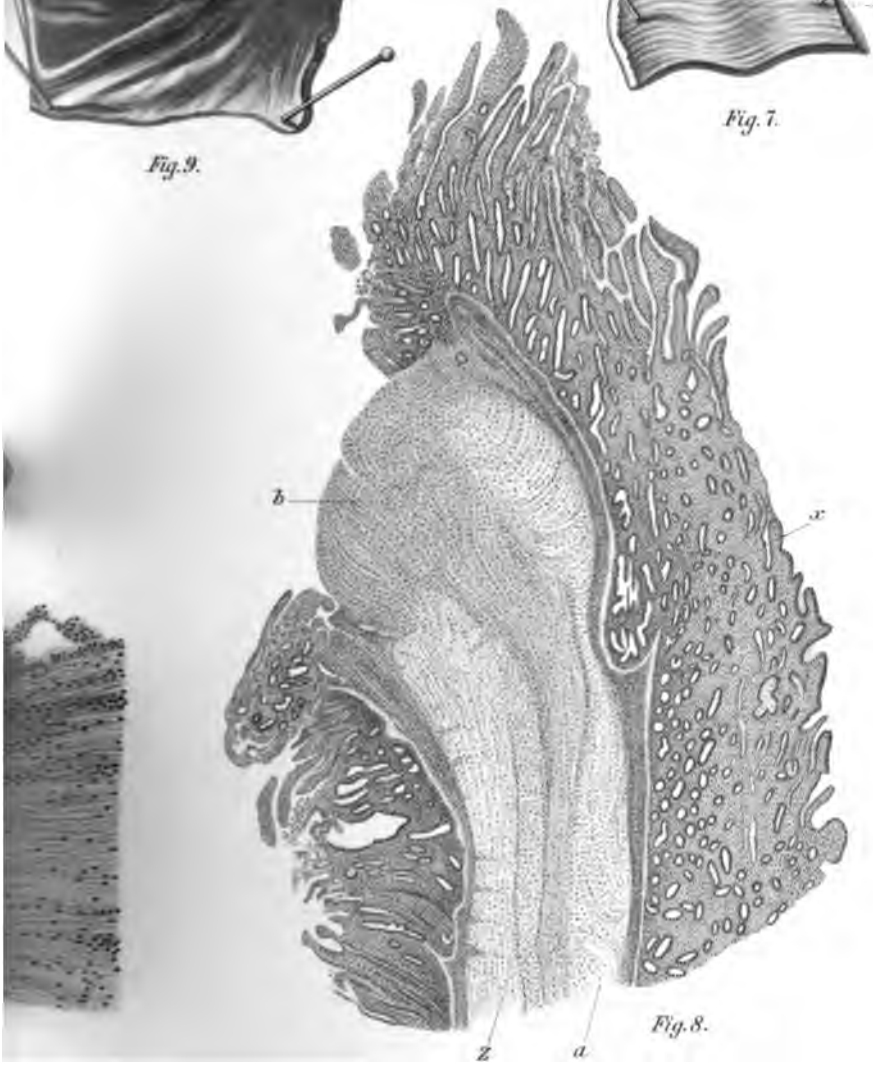

Fig. 8.

Fischer n. Jena.

Lithographie v. E. Schaal. Jena

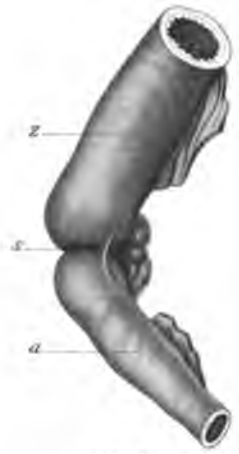

Fig. 12.

Fig. 13.

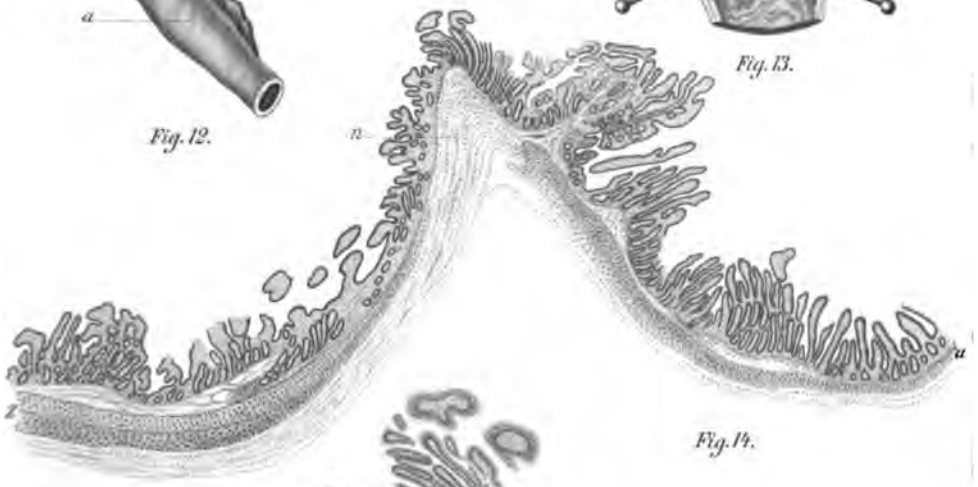

Fig. 14.

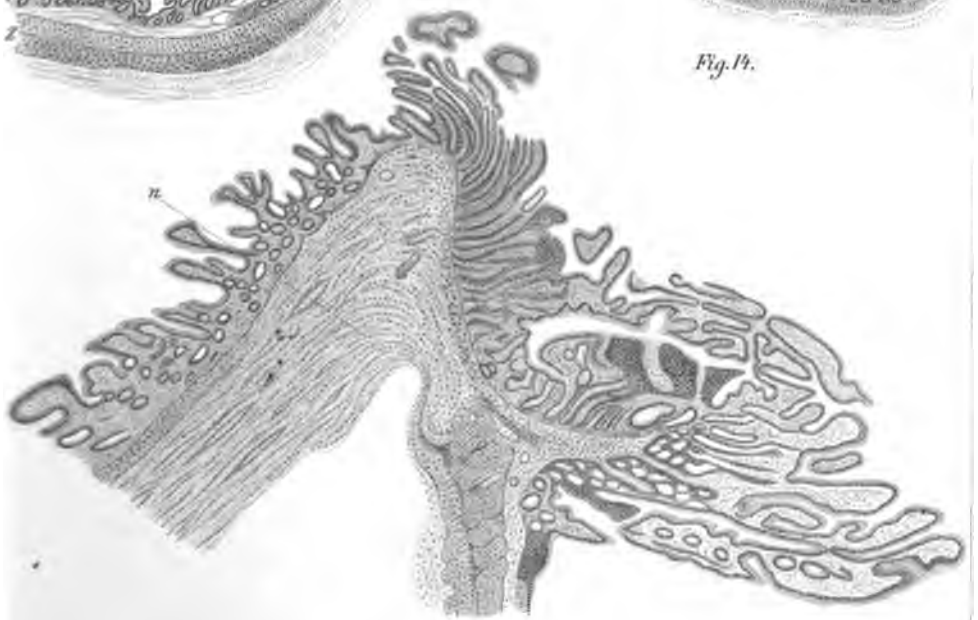

Fig. 15.

Verlag v. G. Gustav Fischer in Jena.

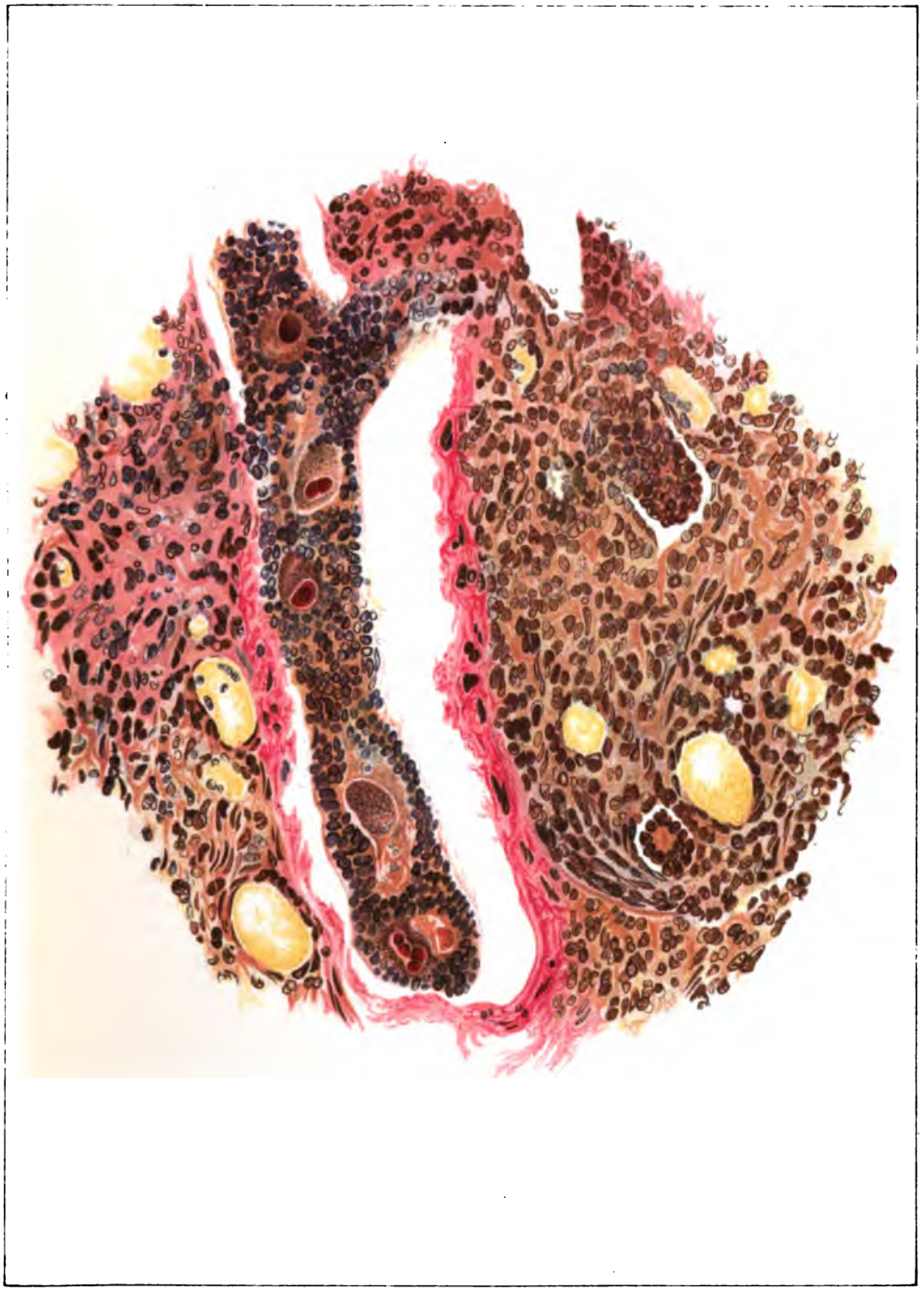

Alfons Kröner gem. Verlag v Gustav Fischer, Jena Lith. Anst. v. K. Wesser, Jena.

Nachdruck verboten.

XII.

Ueber Darmstrikturen nach Unterbrechung der mesenterialen Blutzufuhr.

Von

Prof. Dr. **Hermann Schloffer** in Innsbruck.

(Hierzu Tafel IV—VI.)

Vor mehreren Jahren habe ich in einer ausführlichen Arbeit[1]) „Ueber traumatische Darmverengerungen“ eine Reihe von Experimenten mitgeteilt, welche den Zweck hatten, der Erklärung für das Zustandekommen solcher Darmstrikturen näherzukommen.

Veranlaßt waren jene Untersuchungen durch die von verschiedener Seite gelegentlich gemachte Beobachtung, daß nach stumpfen Verletzungen des Bauches, sei es, daß dieselben von Erscheinungen einer Darmperforation gefolgt waren oder nicht, sich später, nach Ablauf von Wochen oder Monaten Darmverengerungen etablierten, die als eine Folge der seinerzeit stattgehabten Bauchverletzung angesehen werden mußten.

Bei meinen damaligen Experimenten ging ich so vor, daß ich zunächst am Darme des Versuchstieres Läsionen schuf, die, wie die Erfahrung lehrt, bei stumpfen Bauchverletzungen häufig vorkommen, und die nach den allgemein gültigen Anschauungen als die mutmaßliche Ursache traumatischer Strikturen betrachtet werden, nämlich Darmquetschungen. Ich verfolgte dann diese Verletzungen in ihrem Heilungsverlaufe mit Rücksicht auf die Reparatur der jedesmal gesetzten Veränderung der einzelnen Gewebsschichten (Kontrollquetschungen mit Darmresektion und -naht an demselben Versuchstiere) und auf die etwaige Entstehung einer Darmstriktur.

Erst als eine große Reihe von derartigen Experimenten wohl über die Regeneration der einzelnen Darmwandschichten mancherlei Auf-

1) Ueber traumatische Darmverengerungen. Mitteil. a. d. Grenzgeb. d. Med. u. Chir., Bd. 7, p. 1.

schlüsse, aber ein für die Frage der Strikturbildung fast negatives Ergebnis geliefert hatte, versuchte ich es, direkte Darmquetschungen mit Läsionen des Mesenteriums und seiner Gefäße zu kombinieren, um auf diese Weise die sonst überraschend gute Regenerationsfähigkeit des Darmes herabzusetzen. Auch die Ausbeute dieser Versuche für meine Zwecke war gering. Schließlich beschäftigte ich mich mit den Folgen isolierter Mesenterialverletzungen ohne gleichzeitige Darmquetschung.

Die Versuche der letzteren Art, die, wenn sie auch nur zum kleinsten Teile positiv ausgefallen waren, es doch schon damals sicherstellten, daß unter Umständen auch die alleinige Läsion des Mesenteriums die Ausbildung zirkulärer Darmgeschwüre bezw. Strikturen nach sich ziehen könne, habe ich im Laufe der folgenden Jahre fortgesetzt. Es ist mir dabei gelungen, weitere Beweise für die Möglichkeit dieses Vorkommnisses zu erbringen und eine Reihe von Präparaten zu gewinnen, welche meine damalige Schlußfolgerung erweitern und auf eine breitere Basis stellen.

Bevor ich jedoch auf diese, der vorliegenden Arbeit zu Grunde liegenden Versuche eingehe, will ich kurz die hauptsächlichsten Ergebnisse aus meiner früheren Arbeit und einzelne Erwägungen rekapitulieren, von denen ich bei meinen Experimenten ausgegangen bin.

Die Versuche über die Folgen direkter Quetschungen der Darmwand haben vor allem gezeigt, daß der Hundedarm eine enorme Widerstandsfähigkeit gegen Quetschungen besitzt. Sehr schwer auf denselben einwirkende Gewalten werden vertragen, ohne daß eine Darmruptur, eine spätere Perforation oder Striktur die Folge wäre.

Eine Quetschung z. B., welche alle Gebilde der Schleimhaut in großer Ausdehnung zerstörte, pflegte, solange nur die Submucosa erhalten war, ohne jede ernstere Funktionsstörung des Darmes auszuheilen. Selbst ausgedehnte Defekte der Schleimhaut wurden innerhalb weniger Wochen völlig ersetzt.

Schwere Verletzungen der Darmmuscularis hatten, sobald die Submucosa erhalten war, für die spätere Funktion des betreffenden Darmabschnittes keine ernste Bedeutung, weil der Darm dadurch lediglich seiner Kontraktilität beraubt, nicht aber verengt wurde.

Es haben mich diese merkwürdigen Ergebnisse im weiteren Verlaufe meiner Untersuchungen veranlaßt, einerseits Abkratzungen der ganzen Schleimhaut zirkulär auf weiten Strecken des Hundedarmes vorzunehmen und andererseits an größeren Darmpartien die gesamte Muscularis abzuschälen. Schließlich entfernte ich Schleimhaut und Muscularis in der gleichen Ausdehnung zirkulär an einem und demselben mehrere Centimeter langen Darmabschnitte. Alle diese Defekte heilten recht gut aus; die Schleimhaut wurde stets ziemlich vollkommen regeneriert und die Passageverhältnisse des Darmes erlitten keine merkliche Störung.

In allen den Versuchen, bei denen eine direkte Läsion der Darmwand den Ausgang bildete, gelang es mir nur ein einziges Mal, eine echte zirkuläre Narbenstriktur zu erzeugen, und zwar beim Schweine nach ausgedehnter und intensiver Quetschung des Darmes. In den übrigen zahlreichen Versuchen kam es höchstens ausnahmsweise zu Passagestörungen infolge von Invagination, Knickung und Faltung der durch die Quetschung ihrer normalen Rigidität beraubten Darmwand, niemals zur Ausbildung einer richtigen Narbenstriktur.

Dieses für die Erklärung der traumatischen Darmstriktur recht dürftige Ergebnis stand, wie oben bemerkt, in einem auffallenden Widerspruche zu der relativen Häufigkeit traumatischer Strikturen beim Menschen. Und doch hatte mich gerade der histologische Befund, den ich in dem von mir seinerzeit in Prag behandelten Falle erhoben, und der zahlreiche Muskelrisse als Folge einer direkten Läsion des Darmes in der Nachbarschaft der Striktur ergeben hatte, lange nicht davon abgehen lassen, immer wieder in der direkten Darmläsion das ätiologische Moment für die spätere Narbenstriktur zu suchen und darauf meine Versuche aufzubauen.

Da erinnerte ich mich des Umstandes, daß in meinem, an der Wölflerschen Klinik operierten, Falle bei der Operation noch eine andere Veränderung vorgefunden wurde, die uns den Fall zwar sofort als traumatische Striktur sicherstellte, die aber sonst nicht weiter beachtet wurde, ein nicht unbeträchtlicher Einriß im Mesenterium mit vernarbten Rändern an der Stelle der Striktur. Und nun kam mir auch der Gedanke, daß vielleicht die anläßlich der Bauchverletzung zugleich mit der direkten Darmkontusion gesetzte Störung der mesenterialen Blutzufuhr bei der Entstehung der Striktur eine Rolle gespielt habe.

Gegen diese Annahme sprach allerdings der bis dahin unbestrittene Erfahrungssatz, daß die dauernde traumatische oder operative Unterbrechung der mesenterialen Blutzufuhr entweder alsbald zur Herstellung eines genügenden Kollateralkreislaufes, oder aber zum Eintritt von Darmgangrän führt, und daß, falls diese Gangrän von einigermaßen größerer Ausdehnung ist, oder gar die ganze Zirkumferenz des Darmes betrifft, die Perforationsperitonitis ziemlich unvermeidlich ist.

Es sprechen aber andererseits vereinzelte Beobachtungen, die bei anderen Gelegenheiten gemacht wurden, dafür, daß dennoch eine Unterbrechung der mesenterialen Blutzufuhr unter Umständen Ernährungsstörungen, Geschwüre am Darme herbeizuführen imstande ist, bei denen die tödliche Perforation ausbleiben kann.

Vor allem interessieren uns in dieser Richtung die embolischen Geschwüre, wie sie von Ponfick, Parenski, Nothnagel u. A. beschrieben sind. Es handelt sich dabei um die Verstopfung kleiner Aeste

der Mesenterialgefäße, selbst ihrer feinsten Verzweigungen in der Darmwand. In der Regel freilich sind diese Geschwüre klein, da ja mit ihrer zunehmenden Größe auch die Wahrscheinlichkeit der Perforation näher rückt; aber trotzdem sind ausnahmsweise auch größere embolische Geschwüre ohne Perforation beobachtet worden; daß ein solches Geschwür sogar die ganze Zirkumferenz des Darms gürtelförmig umfassen kann, hat DECKARTS [1]) Beobachtung gezeigt.

Auch Darmnarben, die nur von geheilten embolischen Geschwüren herrühren konnten, sind beschrieben worden, und es ist sogar ein Fall bekannt, wo eine solche Narbe, die offenbar aus einem zirkulären Geschwüre hervorgegangen war, zu einer zirkulären Striktur Anlaß gab (PARENSKI).

Für unsere Frage auch, aber doch weniger bedeutungsvoll sind die seltenen thrombotischen Darmgeschwüre (KUSSMAUL und MAIER, MINKOWSKI, LORENZ), die bei multipler Neuritis beschrieben, und in deren Umgebung thrombosierte und obliterierte Gefäße nachgewiesen worden sind; uns liegen diese Geschwüre deshalb ferner, weil sie einem allmählichen, nicht einem plötzlichen Gefäßverschlusse ihre Entstehung verdanken.

Noch eine dritte Form von Darmgeschwüren gibt es, welche durch eine Störung in der mesenterialen Blutzufuhr bedingt sind, und zwar durch eine vorübergehende Unterbrechung derselben; es sind das die nach der Inkarzeration von Hernien zur Beobachtung kommenden Geschwüre. Als Folgen dieser Geschwüre beobachtet man nun entweder kurze zirkuläre Narbenstrikturen, welche an der Stelle, an der der Inkarzerationsring den Darm drückte, auftreten, oder lange, kanalförmige Verengerungen, die einen größeren Teil des inkarzeriert gewesenen Darmes betreffen. Die Fälle der ersteren Art gehören wohl mehr in das Gebiet der Dekubitusgeschwüre resp. Narben. Die der letzteren Art sind aber, wie MAAS gezeigt hat, gewiß eine ausschließliche Folge des temporären Mesenterialgefäßverschlusses.

Es haben alle derartigen Beobachtungen (GARRÈ, MAAS, SCHULZ, LUKSCH) das gemeinsam, daß bei der Herniotomie der nicht gangränverdächtige Darm in die Bauchhöhle reponiert wurde und bald nachher profuse Diarrhöen einsetzten, die dann den Erscheinungen der Darmstenose Platz machten. Die Darmstrikturen, welche in solchen Fällen gefunden wurden, differieren in ihren histologischen Bildern insofern, als dabei entweder die ganze Darmwand in derbes sklerotisches Bindegewebe umgewandelt erscheinen (GARRÈ), oder aber bei erhaltener, verdickter Muskularis vor allem die Schleimhaut hochgradige Veränderungen aufweisen kann (MAAS, LUKSCH).

Tierexperimente, die MAAS zur Erklärung dieser Fälle vorgenommen hat, haben ergeben, daß, wenn bei Kaninchen durch 2—3 Stunden eine

1) Mitt. a. d. Grenzgeb. der Medizin u. Chirurgie, Bd. 5.

Kompression von Mesenterialgefäßen vorgenommen wurde, ausgedehnte und tiefgreifende Schleimhautnekrosen entstanden, welche später zu einer hochgradigen Stenosierung des Darmes führten.

Wir müssen es nach alledem als sichergestellt betrachten, daß sowohl infolge temporären als dauernden Mesenterialgefäßverschlusses, sei es, daß der letztere plötzlich oder allmählich einsetzt, unter bestimmten geeigneten Bedingungen ganz ausnahmsweise nicht eine der gewöhnlichen Folgen eines solchen Verschlusses — Gangrän mit Perforation oder genügender Kollateralkreislauf — eintritt, sondern eine flächenhafte, vielleicht nicht die ganze Dicke der Darmwand durchsetzende Nekrose an der Schleimhautseite des Darmes: ein Darmgeschwür.

Es war also die Annahme nicht ungerechtfertigt, daß vielleicht auch bei traumatischer Läsion von Mesenterialgefäßen unter bestimmten Umständen ebensolche Geschwüre entstehen können. In meinen früher publizierten Versuchen habe ich deshalb bei Hunden und Kaninchen, in der Absicht, derartige traumatische Geschwüre zu erzeugen, in mehr oder minder ausgedehnten Abschnitten des Darms das Mesenterium vom Darme abgerissen.

Beim Hunde sah ich aus solchen Verletzungen stets entweder Gangrän mit Perforation oder restitutio ad integrum (letztere selbst nach ausgedehnter, bis 9 cm langer Mesenterialablösung, knapp am Darme), niemals Geschwüre hervorgehen.

Beim Kaninchen gelang es mir aber zweimal, 8 Tage nach dem Eingriffe Darmgeschwüre zu beobachten, welche 1—2 mm breit und quer zur Längsachse des Darmes gestellt waren und welche das eine Mal die halbe, das andere Mal die ganze Zirkumferenz des Darmes betrafen. Die mikroskopische Untersuchung zeigte in diesen beiden Versuchen eine zirkumskripte Nekrose der Darmwand, welche zum Teil alle Schichten mit Ausnahme der Längsmuskulatur, zum Teil auch diese und die Serosa betroffen hatte. Die Darmwand war an diesen Stellen substituiert durch einen Nekrosenschorf, der teils von der erhaltenen Darmwand begrenzt, teils durch ein starkes Lager jungen Bindegewebes nach außen, gegen die Bauchhöhle hin abgeschlossen war. Fast überall waren an dieser Stelle dem Darm benachbarte Darmschlingen oder Netz adhärent. Ich konnte schon damals aussprechen, daß aus dem einen, und zwar dem zirkulären Geschwüre im Laufe der Zeit gewiß eine stenosierende Narbe entstanden wäre.

Während der letzten Jahre habe ich nun derartige Versuche an über 50 Kaninchen wiederholt und bin jetzt in der Lage, über 9 neue Befunde zu berichten, davon 8 histologisch untersuchte, bei denen ich durch Unterbindung von mesenterialen Gefäßen Darmgeschwüre erzeugen konnte, welche nicht mit Perforation des Darmes gepaart waren und von denen ein Teil zu zirkulären Darmstrikturen Anlaß gegeben hat.

Versuchstechnik.

Nach Eröffnung der Bauchhöhle wurde eine eben erreichbare Dünndarmschlinge vorgezogen und von derselben das zugehörige Mesenterium in einer Ausdehnung von 2—5 cm, nach vorheriger doppelter Unterbindung der betreffenden Mesenterialgefäße, knapp am Darme abgerissen resp. abgeschnitten. Fanden sich kontinuierliche Randgefäße vor, so wurden auch diese am Anfange und am Ende der Mesenterialablösung unterbunden. Der Darm wurde hernach versenkt und die Bauchhöhle geschlossen. Es waren also hierdurch Verhältnisse geschaffen, wie sie am Darme, falls kein Kollateralkreislauf durch Vermittlung der benachbarten Darmwand eintritt, zur anämischen Gangrän führen müssen [KADER, SPRENGEL[1])]. Auf Versuche einer isolierten Unterbindung von Arterien oder Venen mich einzulassen, die ja eine theoretische Berechtigung gehabt hätten, schien mir mit Rücksicht auf die rein praktische Frage, die hier zur Erörterung stand, überflüssig und unfruchtbar. Denn wenn auch vielleicht eine Unterbindung so kleiner Arterien, wie sie zur Schädigung eines kurzen Darmstückes — nur ein solches kommt ja für unsere Verhältnisse in Betracht — notwendig wäre, ohne gleichzeitige Schädigung der zugehörigen Venen möglich sein würde und umgekehrt, so wird doch bei der Abreißung des Mesenteriums vom Darme anläßlich einer stumpfen Bauchverletzung immer eine Verletzung arterieller und venöser Gefäße nebeneinander erfolgen.

Nach Ablauf einer gewissen Zeit nach der Operation, mehrerer Tage bis Wochen, wurden die Versuchstiere, falls sie nicht früher verendet waren, getötet und die betreffende Darmschlinge aufgesucht. Fast jedesmal war dieselbe leicht auffindbar infolge von Verklebungen, die sie, resp. das verletzte Mesenterium mit einzelnen Organen der Nachbarschaft eingegangen war.

Nur ausnahmsweise fehlten solche Verklebungen und dann führten die am geschrumpften Mesenterialschlitze sitzenden Ligaturen auf die richtige Spur.

Ergebnis der Versuche.

Begreiflicherweise war das Ergebnis der Versuche in der weitaus größten Zahl derselben ein negatives, vor allem weil sehr viele Tiere an Perforationsperitonitis infolge von Darmgangrän zu Grunde gingen. Andererseits trat bei jenen Tieren, bei welchen kleinere Mesenterialablösungen (2—3 cm) vorgenommen worden waren, wie ja dies vor längerer Zeit BIER u. A. in ähnlicher Weise bereits gefunden hatten, keinerlei Störung ein. Nur in einem geringen Teile der den Versuch überlebenden Tiere und zwar bei mittleren und schwereren Ablösungen (3—5 cm) fanden sich bei der Eröffnung des Abdomens Anzeichen dafür, daß im Bereiche und in der Umgebung der geschädigten Darmschlinge entzündliche Veränderungen höheren Grades sich abgespielt hatten, nämlich ausgiebige Verwachsungen, wie sie als Folge der einfachen Mesenterialablösung, des operativen Traumas, oder des Fremdkörperreizes der Ligaturen, nie erklärt werden könnten. An solchen Darmschlingen wurden dann häufig Geschwüre oder Geschwürsnarben

1) Zur Pathologie der Zirkulationsstörungen im Gebiete der Mesenterialgefäße. XXXI. Kongreß d. d. Ges. f. Chir., 1902.

von wechselnder Größe vorgefunden. Auf die letzteren will ich nun eingehen.

Es handelt sich um 9 neue Befunde von Darmgeschwüren resp. von Darmnarben im Anschluß an die Unterbindung von Mesenterialgefäßen; bei 8 von diesen Versuchen konnte die histologische Untersuchung der betreffenden Darmabschnitte vorgenommen werden. Rechne ich jene 2 Versuche hinzu, die ich bereits in meiner früheren Arbeit publiziert habe, so verfüge ich im ganzen über 10 histologisch untersuchte, aus einer operativen Störung der mesenterialen Blutzufuhr hervorgegangene Darmgeschwüre resp. deren Folgen. In ihrer Gesamtheit gestatten dieselben bereits gewisse sichere Schlüsse über die Pathogenese und Anatomie derartiger Veränderungen. Es zerfallen meine Befunde in 2 Gruppen, in die nicht zirkulären Geschwüre resp. Narben (II, III, IV, V) und in die zirkulären Veränderungen (VI, VII, VIII, IX). Die Beschreibung der Präparate beider Gruppen bieten sehr viel Gemeinsames und ich habe dieselben deshalb, um Wiederholungen zu vermeiden, in eins zusammengezogen; auf Verschiedenheiten wird dabei entsprechend hingewiesen. Auch eine Sonderung der Präparate nach dem Zeitraum, der seit der Operation verflossen war, hätte nicht viel Zweck, weil die Befunde aus den ersten Tagen nach der Verletzung nur durch einen Versuch, Kaninchen VI, repräsentiert sind, wogegen die Mehrzahl der Präparate 3—4 Wochen alt ist. Dennoch bietet gerade ein Vergleich des jüngsten mit allen übrigen Präparaten recht nennenswerte Anhaltspunkte für das Verständnis der in Frage stehenden Veränderungen.

Makroskopische Befunde.

Was zunächst die makroskopischen Befunde betrifft, so fand sich bei der Sektion der Tiere durchwegs, daß die vom Mesenterium entblößte Darmpartie mit benachbarten Darmschlingen, mit dem Netz oder der vorderen Bauchwand verklebt oder verwachsen war. Handelte es sich um nicht zirkuläre Geschwüre, dann war meist ein Teil der Zirkumferenz des erkrankten Darmes von diesen Verwachsungen frei, bei den zirkulären Geschwüren hingegen betrafen dieselben stets die ganze Darmzirkumferenz. Sie reichten meist auch in die Umgebung des Geschwürs, bei den zirkulären Geschwüren oft weit hinauf am zuführenden und abführenden Darm.

Bei den zirkumskripten[1]) Geschwüren war die Orientierung und die Eröffnung des erkrankten Darmes ziemlich leicht. Bei den zirkulären Formen bot jedoch die Klarlegung der Verhältnisse infolge der vielfachen Verwachsungen mit Nachbarorganen manchmal recht beträchtliche Schwierigkeiten. Ohne Rücksicht auf die Verletzung adhärenter Därme mußte dann der erkrankte, vielfach gefaltete und geknickte Darm recht vorsichtig aufgeschnitten werden, da eine Freilegung desselben nicht möglich war.

Die fertige Darmnarbe ist in beiden Gruppen, bei den zirkumskripten und den zirkulären Veränderungen, je einmal vertreten (Kan. IV,

1) Zirkumskript bedeutet hier stets: nicht zirkulär.

IX); alle übrigen Befunde stellen mehr oder minder fortgeschrittene Vorstadien solcher Narben dar.

Bei jenen Versuchen, bei denen nicht die ganze Zirkumferenz von der Veränderung betroffen war, finden wir natürlich keine für unsere Frage in Betracht kommenden Beeinträchtigungen des Darmlumens. Bei den zirkulären Veränderungen waren jedoch durchweg Alterationen der Darmlichtung vorhanden, welche eine Passagestörung zur Folge hatten. Dreimal (VIII, VII, IX, 27 bezw. 12 und 35 Tage alt) war eine richtige Striktur vorhanden, im 4. Falle (VI) war nur die Dehnbarkeit des Darmes völlig aufgehoben, so daß sich Heupartikel an der dort starren, rauhen Darmwand festhakten und einklemmten und so zu den Erscheinungen des Darmverschlusses führten.

Verschiedenheiten zwischen zu- und abführendem Darm ergaben sich natürlich nur bei den zirkulären Veränderungen, bei denen durchweg ein dilatierter zuführender und kollabierter abführender Darm zu finden war.

Nur in einem Falle (VI) bestand eine Perforationsperitonitis, doch ist diese Perforation nicht an der Stelle der Mesenterialablösung, sondern infolge der mächtigen Dehnung des zuführenden Darmes an einer entfernten Stelle desselben, am Duodenum erfolgt. Im Falle VII (12 Tage alt, zirkulär) finden wir zwei verschiedene Stadien des Darmgeschwüres, das gereinigte Geschwür im Vorstadium zur Darmnarbe und das mit Schorf bedeckte Geschwür nebeneinander vor.

Histologische Befunde.

Es wurden durchweg Längsschnitte gemacht, aus welchen vor allem stets hervorging, daß die Darmwand an der Stelle des Geschwürs in ihrem normalen Aufbau vollkommen unterbrochen war. Die Kontinuität des Darmrohres war dabei entweder dadurch erhalten, daß ein der Nekrose verfallenes Darmstück noch in fester Verbindung mit dem benachbarten Darme geblieben war und ausreichende Adhäsionen an der Außenseite bestanden, oder dadurch, daß die Darmwand an dieser Stelle bereits bindegewebig substituiert worden war. Doch wechselten die Bilder auf den verschiedenen Schnitten eines und desselben Präparates in dieser Hinsicht in der Regel nicht unerheblich.

Fassen wir zunächst das jüngste der vorliegenden Präparate (VI, 5 Tage altes, zirkuläres Geschwür) ins Auge, so finden wir ein ziemlich langes Darmstück der Nekrose verfallen und benachbarte Darmschlingen in breiter Ausdehnung daselbst adhärent. Es gestattet dieses Präparat recht weitgehende Schlüsse über die Frühstadien der uns interessierenden Veränderungen, so daß ich näher auf dasselbe eingehen möchte. Wir fanden hier die Kontinuität des Darmrohres in einer Ausdehnung von $1^1/_2$ cm durch einen Nekrosenschorf unterbrochen, welcher offenbar aus der abgestorbenen Darmwand hervorgegangen war. An der Außenseite des Darmes lag diesem und der angrenzenden erhaltenen Darmwand ein adhärenter benachbarter Darm enge an (s. Fig. 6, Taf. V). Eine schmale Zone jungen Bindegewebes war zwischen den Schorf und die Defekt-

ränder der Darmwand eingeschaltet. Seidenligaturen, die innerhalb des Schorfes lagen, reichten bis knapp an die Serosa des adhärenten Darmes heran und drückten (diesen Eindruck erweckte wenigstens das mikroskopische Bild) auf die Wand desselben, so daß die Muskularis an dieser Stelle leicht verdünnt erschien. — Die Muscularis des adhärenten Darmes, zum Teil auch die Submucosa desselben, war in der Nachbarschaft des Schorfes kleinzellig infiltriert, weshalb an einzelnen Stellen die Struktur der einzelnen Muskelschichten nicht mehr recht zu erkennen war.

Ich möchte auch noch darauf hinweisen, daß hier die miteinander verbackenen Darmwände parallel und ohne jede Faltung aneinanderlagen, ein Befund, der uns ausnahmsweise in die Lage versetzt hat, die Länge des der Nekrose verfallenen Darmstückes, d. i. die Breite des zirkulären Defektes, mit einiger Sicherheit festzustellen: $1^1/_2$ cm! Auf allen übrigen, durchwegs älteren Präparaten lagen Verhältnisse vor, welche nicht mehr erkennen ließen, wie groß die Ausdehnung des der Nekrose verfallenen oder des bereits eliminierten Darmstückes war.

Während in dem eben geschilderten Präparate VI die frischen in direktem Anschlusse an die Mesenterialablösung eingetretenen Veränderungen noch in übersichtlicher Form erhalten geblieben waren, ist diese in allen übrigen Präparaten durch sekundäre Veränderungen mehr oder minder verwischt. Dort ist immer die Neubildung von Bindegewebe und die mehr oder weniger weit fortgeschrittene Abstoßung des Schorfes das Hervorstechendste an den histologischen Befunden, ohne daß jedoch das Alter der einzelnen Präparate in dieser Hinsicht den vorliegenden Veränderungen einen bestimmten Stempel aufdrücken würde. Es haben sich im Gegenteil auf 2—3 Wochen alten und auf älteren Präparaten gelegentlich nebeneinander so verschiedene Bilder in dieser Hinsicht ergeben, daß ich auf eine Gruppierung derselben ihrem Alter nach verzichte.

Auf drei Präparaten (II, III, IV zirkumskripte Geschwüre und Narben) fand sich eine die normale Darmwand an Dicke übertreffende unregelmäßig geformte zellreiche Bindegewebsbrücke, welche die Ränder des erhaltenen Darmes miteinander verband. In dieser Bindegewebsbrücke fand man da und dort Blutextravasate liegen und derselben Reste abgestorbener Gewebsteile anhaften. Zweimal saßen solche abgestorbene Gewebsteile als Schorf einer buckeligen Vorwölbung auf, welche das bindegewebige Ersatzstück nach dem Darmlumen hin aufwies; in diesen Schorfen ließen sich auch Seidenligaturen nachweisen. Wo sich der Schorf schon abgestoßen hatte, trug das Bindegewebe zum Teil eine Bedeckung durch ein einschichtiges Lager von Cylinderepithel (II, III), teilweise sogar durch eine in der Regeneration weiter vorgeschrittene Schleimhaut, an der es bereits zur Ausbildung von unförmlichen Zotten gekommen war (III).

Bei einem zirkulären Geschwür (VII, 12 Tage alt) fand sich auf den histologischen Bildern eines Teiles der Darmzirkumferenz eine Duplikatur der Darmwand an der Stelle der Läsion. Zuführender und abführender Darm waren in größerer Ausdehnung fest miteinander verwachsen.

Die Bindegewebsbrücke zwischen beiden bildete die Kuppe einer ausgiebigen Querfalte der Darmwand, die spornartig gegen das Lumen vorsprang; das nekrotisierte Darmstück war hier schon abgestoßen. Auf anderen Präparaten desselben Versuches gab der histologische Befund der Annahme Berechtigung, daß eine recht erhebliche Partie der Darmwand der Nekrose verfallen war, da dort ein mächtiger, zwischen zu- und abführenden Schenkel eingeschalteter Schorf, der weit gegen den gesunden adhärenten Darm vorsprang, gefunden wurde. Bei dem ältesten zirkulären

Geschwüre, dem Darmgeschwür, das 27 Tage nach der Mesenterialverletzung gewonnen wurde (VIII), war der Defekt in der Hauptsache zwar von Bindegewebe ausgefüllt, aber an einer Stelle durchbrach der dieses Bindegewebe gegen das Darmlumen pilzförmig überdeckende Schorf die Bindegewebsbrücke, um sich an der Außenseite der Darmwand neuerlich zu verbreitern. Auch hier war offenbar ein Darmstück von beträchtlicher Ausdehnung abgestorben. Eigenartig und diesem Befund ähnlich war auch der Befund in einem Teil der histologischen Präparate des 16 Tage alten zirkumskripten Geschwüres (V).

Von einer bindegewebigen Brücke zwischen beiden Darmenden war dort nichts zu finden, sondern der ganze Defekt war ausgefüllt von einem mächtigen Schorfe, der auf den histologischen Bildern zwischen den beiden erhaltenen, wie in ihn eingetriebenen oder eingekeilten Darmenden festsaß und sich gegen das Lumen sowie gegen das angrenzende adhärente Gewebe hin mächtig verbreiterte. Ueberall war der Schorf in innigster Verbindung mit den Defekträndern des benachbarten erhaltenen Darmes, welch letzterer an seinen dem Schorfe anliegenden Partien stark zellig infiltriert war.

Verhalten der einzelnen Schichten der Darmwand am Rande des Defektes.

Unsere histologischen Befunde lassen nicht immer einen Schluß darüber zu, in welcher Ausdehnung die einzelnen Schichten der Darmwand zu Grunde gegangen sind, vor allem weil die außerordentlich prompte Regenerationsfähigkeit der Schleimhaut dazu geführt hat, daß schon kurze Zeit nach der Verletzung auch dort sich oftmals eine der normalen sehr ähnliche Schleimhaut vorfand, wo man aus bestimmten Gründen zu der Annahme veranlaßt war, daß die Schleimhaut infolge der Mesenterialverletzung abgestorben sein mußte. In dem jüngsten, 5 Tage alten Präparate (VI) fanden wir als Zeichen dieser außerordentlichen Regenerationsfähigkeit am Defektrande, dort, wo sich der Schorf bereits ein klein wenig abgestoßen hatte, einen einschichtigen Epithelsaum, der von der benachbarten Schleimhaut bis knapp an den Schorf hinzog. Bei den älteren Fällen fand sich durchweg, daß die Schleimhaut, wenn auch zum Teil in einer etwas veränderten Form, allenthalben bis nahe an die Defekträndern heranreichte. In der nächsten Nachbarschaft der letzteren war sie aber oft niedriger und teilweise drüsen- und zottenärmer und es ließ sich deshalb eben nicht immer mit Sicherheit feststellen, ob alte oder neugebildete Schleimhaut vorlag. Auf einzelnen Präparaten erstreckte sich über die letzten Ausläufer erhaltener Muskulatur eine lediglich aus Zotten bestehende Schleimhaut, die allem Anscheine nach neugebildet war, so daß man den Eindruck gewann, daß an diesen Stellen die Muskulatur noch erhalten geblieben, die Schleimhaut aber zu Grunde gegangen war. Dafür lagen in den Präparaten anderer Versuche wieder genau umgekehrte Verhältnisse vor. Dort war unter scheinbar normaler Schleimhaut noch streckenweit die Muskulatur völlig durch Bindegewebe ersetzt.

Ueberall aber machte sich, wie bemerkt, an den Defekträndern die Tendenz zur Regeneration der Schleimhaut geltend, wie dies besonders aus dem eben erwähnten Befunde bei Kaninchen III (Epithelisierung des gereinigten Geschwürsgrundes) hervorgeht. Es ist in dieser Hinsicht noch ein zweites Präparat von Interesse (Kaninchen II, 18 Tage), bei welchem die in das Darmlumen vorspringenden Teile des bindegewebigen

Geschwürsgrundes sich in seinem Aufbau gar nicht unterscheiden lassen von dem eigentlichen Grundgewebe der angrenzenden Schleimhaut und wie wir aus Fig. 1 Taf. IV ersehen, durch gleichmässiges Anwachsen kleiner Fortsätze und Epithelisirung vom Rande her die Ausfüllung jener Lücken angebahnt wurde.

Einschränkungen erfuhr die Neubildung von Schleimhaut natürlich nur dann, wenn auch dann nicht immer, wenn durch das Geschwür eine Stenose bedingt und dadurch die Schleimhaut des dilatirten zuführenden Darmes zur Atrophie gebracht war. So finden wir wie allemal bei dem ältesten Versuche VIII., dass die Schleimhautregeneration an der Seite des zuführenden Darmes in ziemlich weiter Ausdehnung nur dann gelitten hat, dass dort dem den Defekt überbrückenden Bindegewebe eine zellenreiche Schicht von Gewebe anlag, welche dem Grundgewebe der Schleimhaut glich, nur einer Anlagerung von Zottenstruktur, aber ohne Epithelbelag. An der Seite des abführenden Darmes hingegen bekleidete besser regenerierte Schleimhaut die gesamten vom Serose bereits entblössten Bindegewebspartien.

Die Schwierigkeit in der Unterscheidung von erhaltener und neugebildeter Schleimhaut lässt es wie schon bemerkt, oft nicht zu, Schlüsse in Bezug auf die Präparate der uns interessirenden Veränderungen, soweit sie die Schleimhaut betreffen, zu ziehen. Doch gibt uns manchmal das Verhalten der Muscularis mucosae gewisse Anhaltspunkte dafür, inwieweit die vorliegende Schleimhaut als regenerirt zu betrachten ist. So sahen wir bei einem 27 Tage alten entzündeten Geschwür VIII. die Muscularis mucosae am zuführenden Darme bis ziemlich knapp an den Schorf die Stränge erhalten, obwohl dort eine richtige Schleimhautbildung fehlt und obwohl das Verhalten der Muscularis, auf das wir gleich zu sprechen kommen, darauf hindeutet, dass auch diese in einem Bereiche bereits schwer geschädigt worden ist, wo die Muscularis noch, also ebenfalls wohl auch die Schleimhaut ziemlich intakt geblieben war. Aehnlich weist bei einem 12 Tage alten entzündeten Geschwür (VII) die erhaltene Muscularis mucosae, welche dort bis an den Rand des geräumigen Geschwüres heranreicht, darauf hin, dass daselbst alte, nicht neugebildete Schleimhaut vorliegt. Andere Male, namentlich bei den entzündeten Geschwüren II, III, IV, finden wir wieder stellenweise Partien, wo ziemlich normal gebildete Schleimhaut auf bindegewebigem Grunde oder über erhaltener Muscularis bei fehlender Muscularis mucosae hinzieht, was wohl zu dem Schlusse Berechtigung gibt, dass hier neugebildete Schleimhaut vorliegt.

Was das Verhalten der Muscularis betrifft, so ging dieselbe am zu- und abführenden Darme meist ziemlich allmählich in das Bindegewebe an der Defektstelle über, indem sie sich entweder auffaserte VI, Fig. 10, 11, oder indem sie konisch endigte II, III, IV, Fig. 1—4 u. a. ausnahmsweise schnitt die Muskulatur in scharfer Linie senkrecht zur Darmachse ab, oder sie endigte in einer leicht knotigen Verdickung IX, Fig. 14, 15, 6.

Fast durchweg verliefen Ring- und Längsmuskulatur schon in einiger Entfernung vom Defekte ihre normale Faserrichtung, wobei beide Muskelschichten unmerklich ineinander übergingen. Speziell bemerken muss ich, dass sich bei einzelnen Schnitten zweier Präparate IV, V in einiger Entfernung vom Defektrande der Muskulatur eingesprengte Muskelinseln in dem den Defekt ausfüllenden Bindegewebe vorfanden. Wir haben hierin wohl nicht gerade einen Beweis dafür zu erblicken, dass ferne von den Enden erhaltener Mus-

Geschwüre, dem Darmgeschwür, das 27 Tage nach der Mesenterialverletzung gewonnen wurde (VIII), war der Defekt in der Hauptsache zwar von Bindegewebe ausgefüllt, aber an einer Stelle durchbrach der dieses Bindegewebe gegen das Darmlumen pilzförmig überdeckende Schorf die Bindegewebsbrücke, um sich an der Außenseite der Darmwand neuerlich zu verbreitern. Auch hier war offenbar ein Darmstück von beträchtlicher Ausdehnung abgestorben. Eigenartig und diesem Befund ähnlich war auch der Befund in einem Teil der histologischen Präparate des 16 Tage alten zirkumskripten Geschwüres (V).

Von einer bindegewebigen Brücke zwischen beiden Darmenden war dort nichts zu finden, sondern der ganze Defekt war ausgefüllt von einem mächtigen Schorfe, der auf den histologischen Bildern zwischen den beiden erhaltenen, wie in ihn eingetriebenen oder eingekeilten Darmenden festsaß und sich gegen das Lumen sowie gegen das angrenzende adhärente Gewebe hin mächtig verbreiterte. Ueberall war der Schorf in innigster Verbindung mit den Defekträndern des benachbarten erhaltenen Darmes, welch letzterer an seinen dem Schorfe anliegenden Partien stark zellig infiltriert war.

Verhalten der einzelnen Schichten der Darmwand am Rande des Defektes.

Unsere histologischen Befunde lassen nicht immer einen Schluß darüber zu, in welcher Ausdehnung die einzelnen Schichten der Darmwand zu Grunde gegangen sind, vor allem weil die außerordentlich prompte Regenerationsfähigkeit der Schleimhaut dazu geführt hat, daß schon kurze Zeit nach der Verletzung auch dort sich oftmals eine der normalen sehr ähnliche Schleimhaut vorfand, wo man aus bestimmten Gründen zu der Annahme veranlaßt war, daß die Schleimhaut infolge der Mesenterialverletzung abgestorben sein mußte. In dem jüngsten, 5 Tage alten Präparate (VI) fanden wir als Zeichen dieser außerordentlichen Regenerationsfähigkeit am Defektrande, dort, wo sich der Schorf bereits ein klein wenig abgestoßen hatte, einen einschichtigen Epithelsaum, der von der benachbarten Schleimhaut bis knapp an den Schorf hinzog. Bei den älteren Fällen fand sich durchweg, daß die Schleimhaut, wenn auch zum Teil in einer etwas veränderten Form, allenthalben bis nahe an die Defekträndern heranreichte. In der nächsten Nachbarschaft der letzteren war sie aber oft niedriger und teilweise drüsen- und zottenärmer und es ließ sich deshalb eben nicht immer mit Sicherheit feststellen, ob alte oder neugebildete Schleimhaut vorlag. Auf einzelnen Präparaten erstreckte sich über die letzten Ausläufer erhaltener Muskulatur eine lediglich aus Zotten bestehende Schleimhaut, die allem Anscheine nach neugebildet war, so daß man den Eindruck gewann, daß an diesen Stellen die Muskulatur noch erhalten geblieben, die Schleimhaut aber zu Grunde gegangen war. Dafür lagen in den Präparaten anderer Versuche wieder genau umgekehrte Verhältnisse vor. Dort war unter scheinbar normaler Schleimhaut noch streckenweit die Muskulatur völlig durch Bindegewebe ersetzt.

Ueberall aber machte sich, wie bemerkt, an den Defekträndern die Tendenz zur Regeneration der Schleimhaut geltend, wie dies besonders aus dem eben erwähnten Befunde bei Kaninchen III (Epithelisierung des gereinigten Geschwürsgrundes) hervorgeht. Es ist in dieser Hinsicht noch ein zweites Präparat von Interesse (Kaninchen II, 18 Tage), bei welchem die in das Darmlumen vorspringenden Teile des bindegewebigen

Geschwürsgrundes sich in ihrem Aufbau gar nicht unterscheiden ließen von dem sogenannten Grundgewebe der angrenzenden Schleimhaut, und wo, wie dies Fig. 1 Taf. IV veranschaulicht, durch gleichzeitiges Auswachsen kolbiger Fortsätze und Epithelisierung vom Rande her die Ausbildung neuer Zotten angebahnt wurde.

Einschränkungen erlitt die Neubildung von Schleimhaut anscheinend nur dann, doch auch dann nicht immer, wenn durch das Geschwür eine Stenose bedingt und dadurch die Schleimhaut des dilatierten, zuführenden Darmes zur Atrophie gebracht war. So finden wir vor allem bei dem ältesten Versuche (VIII), daß die Schleimhautregeneration an der Seite des zuführenden Darmes in ziemlich weiter Ausdehnung nur dazu geführt hat, daß dort dem den Defekt überbrückenden Bindegewebe eine zellreiche Schicht von Gewebe aufsaß, welche dem Grundgewebe der Schleimhaut glich, mit einer Andeutung von Zottenstruktur, aber ohne Epithelbelag. An der Seite des abführenden Darmes hingegen bekleidete besser regenerierte Schleimhaut die gesamten vom Schorfe bereits entblößten Bindegewebspartien.

Die Schwierigkeit in der Unterscheidung von erhaltener und neugebildeter Schleimhaut läßt es, wie schon bemerkt, oft nicht zu, Schlüsse in Bezug auf die Frühstadien der uns interessierenden Veränderungen, soweit sie die Schleimhaut betreffen, zu ziehen, doch gibt wohl manchmal das Verhalten der Muscularis mucosae gewisse Anhaltspunkte dafür, inwieweit die vorliegende Schleimhaut als regeneriert zu betrachten ist. So sahen wir bei einem 27 Tage alten zirkulären Geschwür (VIII) die Muscularis mucosae am zuführenden Darme bis ziemlich knapp an den Schorf (die Striktur) erhalten, obwohl dort eine richtige Schleimhautbildung fehlt und obwohl das Verhalten der Muscularis, auf das wir gleich zu sprechen kommen, darauf hindeutet, daß auch diese in einem Bezirke bereits schwer geschädigt worden ist, wo die Muscularis muc., also offenbar wohl auch die Schleimhaut, ziemlich intakt geblieben war. Aehnlich weist bei einem 12 Tage alten zirkulären Geschwür (VII) die erhaltene Musc. muc., welche dort bis an den Rand des gereinigten Geschwüres heranreicht, darauf hin, daß daselbst alte, nicht neugebildete Schleimhaut vorliegt. Andere Male, namentlich bei den zirkulären Geschwüren (II, III, IV), finden wir wieder stellenweise Partien, wo ziemlich normal gebildete Schleimhaut auf bindegewebigem Grunde oder über erhaltener Muscularis bei fehlender Musc. muc. hinzieht, was wohl zu dem Schlusse Berechtigung gibt, daß hier neugebildete Schleimhaut vorliegt.

Was das Verhalten der Muscularis betrifft, so ging dieselbe am zu- und abführenden Darme meist ziemlich allmählich in das Bindegewebe an der Defektstelle über, indem sie sich entweder auffaserte (VI, Fig. 10, 11), oder indem sie konisch endigte (II, III, IV, Fig. 1—4 u. a.); ausnahmsweise schnitt die Muskulatur in scharfer Linie senkrecht zur Darmachse ab, oder sie endigte in einer leicht kolbigen Verdickung (IX, Fig. 14, 15, 8).

Fast durchweg verloren Ring- und Längsmuskulatur schon in einiger Entfernung vom Defekte ihre normale Faserrichtung, worauf beide Muskelschichten ineinander übergingen. Speziell bemerken muß ich, daß sich bei einzelnen Schnitten zweier Präparate (IV, V) in einiger Entfernung vom Defektrande der Muskulatur eingesprengte Muskelinseln in dem den Defekt ausfüllenden Bindegewebe vorfanden. Wir haben hierin wohl nicht gerade einen Beweis dafür zu erblicken, daß ferne von den Enden erhaltener Mus-

Geschwüre, dem Darmgeschwür, das 27 Tage nach der Mesenterialverletzung gewonnen wurde (VIII), war der Defekt in der Hauptsache zwar von Bindegewebe ausgefüllt, aber an einer Stelle durchbrach der dieses Bindegewebe gegen das Darmlumen pilzförmig überdeckende Schorf die Bindegewebsbrücke, um sich an der Außenseite der Darmwand neuerlich zu verbreitern. Auch hier war offenbar ein Darmstück von beträchtlicher Ausdehnung abgestorben. Eigenartig und diesem Befund ähnlich war auch der Befund in einem Teil der histologischen Präparate des 16 Tage alten zirkumskripten Geschwüres (V).

Von einer bindegewebigen Brücke zwischen beiden Darmenden war dort nichts zu finden, sondern der ganze Defekt war ausgefüllt von einem mächtigen Schorfe, der auf den histologischen Bildern zwischen den beiden erhaltenen, wie in ihn eingetriebenen oder eingekeilten Darmenden festsaß und sich gegen das Lumen sowie gegen das angrenzende adhärente Gewebe hin mächtig verbreiterte. Ueberall war der Schorf in innigster Verbindung mit den Defekträndern des benachbarten erhaltenen Darmes, welch letzterer an seinen dem Schorfe anliegenden Partien stark zellig infiltriert war.

Verhalten der einzelnen Schichten der Darmwand am Rande des Defektes.

Unsere histologischen Befunde lassen nicht immer einen Schluß darüber zu, in welcher Ausdehnung die einzelnen Schichten der Darmwand zu Grunde gegangen sind, vor allem weil die außerordentlich prompte Regenerationsfähigkeit der Schleimhaut dazu geführt hat, daß schon kurze Zeit nach der Verletzung auch dort sich oftmals eine der normalen sehr ähnliche Schleimhaut vorfand, wo man aus bestimmten Gründen zu der Annahme veranlaßt war, daß die Schleimhaut infolge der Mesenterialverletzung abgestorben sein mußte. In dem jüngsten, 5 Tage alten Präparate (VI) fanden wir als Zeichen dieser außerordentlichen Regenerationsfähigkeit am Defektrande, dort, wo sich der Schorf bereits ein klein wenig abgestoßen hatte, einen einschichtigen Epithelsaum, der von der benachbarten Schleimhaut bis knapp an den Schorf hinzog. Bei den älteren Fällen fand sich durchweg, daß die Schleimhaut, wenn auch zum Teil in einer etwas veränderten Form, allenthalben bis nahe an die Defekträndер heranreichte. In der nächsten Nachbarschaft der letzteren war sie aber oft niedriger und teilweise drüsen- und zottenärmer und es ließ sich deshalb eben nicht immer mit Sicherheit feststellen, ob alte oder neugebildete Schleimhaut vorlag. Auf einzelnen Präparaten erstreckte sich über die letzten Ausläufer erhaltener Muskulatur eine lediglich aus Zotten bestehende Schleimhaut, die allem Anscheine nach neugebildet war, so daß man den Eindruck gewann, daß an diesen Stellen die Muskulatur noch erhalten geblieben, die Schleimhaut aber zu Grunde gegangen war. Dafür lagen in den Präparaten anderer Versuche wieder genau umgekehrte Verhältnisse vor. Dort war unter scheinbar normaler Schleimhaut noch streckenweit die Muskulatur völlig durch Bindegewebe ersetzt.

Ueberall aber machte sich, wie bemerkt, an den Defekträndern die Tendenz zur Regeneration der Schleimhaut geltend, wie dies besonders aus dem eben erwähnten Befunde bei Kaninchen III (Epithelisierung des gereinigten Geschwürsgrundes) hervorgeht. Es ist in dieser Hinsicht noch ein zweites Präparat von Interesse (Kaninchen II, 18 Tage), bei welchem die in das Darmlumen vorspringenden Teile des bindegewebigen

Geschwürsgrundes sich in ihrem Aufbau gar nicht unterscheiden ließen von dem sogenannten Grundgewebe der angrenzenden Schleimhaut, und wo, wie dies Fig. 1 Taf. IV veranschaulicht, durch gleichzeitiges Auswachsen kolbiger Fortsätze und Epithelisierung vom Rande her die Ausbildung neuer Zotten angebahnt wurde.

Einschränkungen erlitt die Neubildung von Schleimhaut anscheinend nur dann, doch auch dann nicht immer, wenn durch das Geschwür eine Stenose bedingt und dadurch die Schleimhaut des dilatierten, zuführenden Darmes zur Atrophie gebracht war. So finden wir vor allem bei dem ältesten Versuche (VIII), daß die Schleimhautregeneration an der Seite des zuführenden Darmes in ziemlich weiter Ausdehnung nur dazu geführt hat, daß dort dem den Defekt überbrückenden Bindegewebe eine zellreiche Schicht von Gewebe aufsaß, welche dem Grundgewebe der Schleimhaut glich, mit einer Andeutung von Zottenstruktur, aber ohne Epithelbelag. An der Seite des abführenden Darmes hingegen bekleidete besser regenerierte Schleimhaut die gesamten vom Schorfe bereits entblößten Bindegewebspartien.

Die Schwierigkeit in der Unterscheidung von erhaltener und neugebildeter Schleimhaut läßt es, wie schon bemerkt, oft nicht zu, Schlüsse in Bezug auf die Frühstadien der uns interessierenden Veränderungen, soweit sie die Schleimhaut betreffen, zu ziehen, doch gibt wohl manchmal das Verhalten der Muscularis mucosae gewisse Anhaltspunkte dafür, inwieweit die vorliegende Schleimhaut als regeneriert zu betrachten ist. So sahen wir bei einem 27 Tage alten zirkulären Geschwür (VIII) die Muscularis mucosae am zuführenden Darme bis ziemlich knapp an den Schorf (die Striktur) erhalten, obwohl dort eine richtige Schleimhautbildung fehlt und obwohl das Verhalten der Muscularis, auf das wir gleich zu sprechen kommen, darauf hindeutet, daß auch diese in einem Bezirke bereits schwer geschädigt worden ist, wo die Muscularis muc., also offenbar wohl auch die Schleimhaut, ziemlich intakt geblieben war. Aehnlich weist bei einem 12 Tage alten zirkulären Geschwür (VII) die erhaltene Musc. muc., welche dort bis an den Rand des gereinigten Geschwüres heranreicht, darauf hin, daß daselbst alte, nicht neugebildete Schleimhaut vorliegt. Andere Male, namentlich bei den zirkulären Geschwüren (II, III, IV), finden wir wieder stellenweise Partien, wo ziemlich normal gebildete Schleimhaut auf bindegewebigem Grunde oder über erhaltener Muscularis bei fehlender Musc. muc. hinzieht, was wohl zu dem Schlusse Berechtigung gibt, daß hier neugebildete Schleimhaut vorliegt.

Was das Verhalten der Muscularis betrifft, so ging dieselbe am zu- und abführenden Darme meist ziemlich allmählich in das Bindegewebe an der Defektstelle über, indem sie sich entweder auffaserte (VI, Fig. 10, 11), oder indem sie konisch endigte (II, III, IV, Fig. 1—4 u. a.); ausnahmsweise schnitt die Muskulatur in scharfer Linie senkrecht zur Darmachse ab, oder sie endigte in einer leicht kolbigen Verdickung (IX, Fig. 14, 15, 8).

Fast durchweg verloren Ring- und Längsmuskulatur schon in einiger Entfernung vom Defekte ihre normale Faserrichtung, worauf beide Muskelschichten ineinander übergingen. Speziell bemerken muß ich, daß sich bei einzelnen Schnitten zweier Präparate (IV, V) in einiger Entfernung vom Defektrande der Muskulatur eingesprengte Muskelinseln in dem den Defekt ausfüllenden Bindegewebe vorfanden. Wir haben hierin wohl nicht gerade einen Beweis dafür zu erblicken, daß ferne von den Enden erhaltener Mus-

Geschwüre, dem Darmgeschwür, das 27 Tage nach der Mesenterialverletzung gewonnen wurde (VIII), war der Defekt in der Hauptsache zwar von Bindegewebe ausgefüllt, aber an einer Stelle durchbrach der dieses Bindegewebe gegen das Darmlumen pilzförmig überdeckende Schorf die Bindegewebsbrücke, um sich an der Außenseite der Darmwand neuerlich zu verbreitern. Auch hier war offenbar ein Darmstück von beträchtlicher Ausdehnung abgestorben. Eigenartig und diesem Befund ähnlich war auch der Befund in einem Teil der histologischen Präparate des 16 Tage alten zirkumskripten Geschwüres (V).

Von einer bindegewebigen Brücke zwischen beiden Darmenden war dort nichts zu finden, sondern der ganze Defekt war ausgefüllt von einem mächtigen Schorfe, der auf den histologischen Bildern zwischen den beiden erhaltenen, wie in ihn eingetriebenen oder eingekeilten Darmenden festsaß und sich gegen das Lumen sowie gegen das angrenzende adhärente Gewebe hin mächtig verbreiterte. Ueberall war der Schorf in innigster Verbindung mit den Defekträndern des benachbarten erhaltenen Darmes, welch letzterer an seinen dem Schorfe anliegenden Partien stark zellig infiltriert war.

Verhalten der einzelnen Schichten der Darmwand am Rande des Defektes.

Unsere histologischen Befunde lassen nicht immer einen Schluß darüber zu, in welcher Ausdehnung die einzelnen Schichten der Darmwand zu Grunde gegangen sind, vor allem weil die außerordentlich prompte Regenerationsfähigkeit der Schleimhaut dazu geführt hat, daß schon kurze Zeit nach der Verletzung auch dort sich oftmals eine der normalen sehr ähnliche Schleimhaut vorfand, wo man aus bestimmten Gründen zu der Annahme veranlaßt war, daß die Schleimhaut infolge der Mesenterialverletzung abgestorben sein mußte. In dem jüngsten, 5 Tage alten Präparate (VI) fanden wir als Zeichen dieser außerordentlichen Regenerationsfähigkeit am Defektrande, dort, wo sich der Schorf bereits ein klein wenig abgestoßen hatte, einen einschichtigen Epithelsaum, der von der benachbarten Schleimhaut bis knapp an den Schorf hinzog. Bei den älteren Fällen fand sich durchweg, daß die Schleimhaut, wenn auch zum Teil in einer etwas veränderten Form, allenthalben bis nahe an die Defekträndern heranreichte. In der nächsten Nachbarschaft der letzteren war sie aber oft niedriger und teilweise drüsen- und zottenärmer und es ließ sich deshalb eben nicht immer mit Sicherheit feststellen, ob alte oder neugebildete Schleimhaut vorlag. Auf einzelnen Präparaten erstreckte sich über die letzten Ausläufer erhaltener Muskulatur eine lediglich aus Zotten bestehende Schleimhaut, die allem Anscheine nach neugebildet war, so daß man den Eindruck gewann, daß an diesen Stellen die Muskulatur noch erhalten geblieben, die Schleimhaut aber zu Grunde gegangen war. Dafür lagen in den Präparaten anderer Versuche wieder genau umgekehrte Verhältnisse vor. Dort war unter scheinbar normaler Schleimhaut noch streckenweit die Muskulatur völlig durch Bindegewebe ersetzt.

Ueberall aber machte sich, wie bemerkt, an den Defekträndern die Tendenz zur Regeneration der Schleimhaut geltend, wie dies besonders aus dem eben erwähnten Befunde bei Kaninchen III (Epithelisierung des gereinigten Geschwürsgrundes) hervorgeht. Es ist in dieser Hinsicht noch ein zweites Präparat von Interesse (Kaninchen II, 18 Tage), bei welchem die in das Darmlumen vorspringenden Teile des bindegewebigen

Geschwürsgrundes sich in ihrem Aufbau gar nicht unterscheiden ließen von dem sogenannten Grundgewebe der angrenzenden Schleimhaut, und wo, wie dies Fig. 1 Taf. IV veranschaulicht, durch gleichzeitiges Auswachsen kolbiger Fortsätze und Epithelisierung vom Rande her die Ausbildung neuer Zotten angebahnt wurde.

Einschränkungen erlitt die Neubildung von Schleimhaut anscheinend nur dann, doch auch dann nicht immer, wenn durch das Geschwür eine Stenose bedingt und dadurch die Schleimhaut des dilatierten, zuführenden Darmes zur Atrophie gebracht war. So finden wir vor allem bei dem ältesten Versuche (VIII), daß die Schleimhautregeneration an der Seite des zuführenden Darmes in ziemlich weiter Ausdehnung nur dazu geführt hat, daß dort dem den Defekt überbrückenden Bindegewebe eine zellreiche Schicht von Gewebe aufsaß, welche dem Grundgewebe der Schleimhaut glich, mit einer Andeutung von Zottenstruktur, aber ohne Epithelbelag. An der Seite des abführenden Darmes hingegen bekleidete besser regenerierte Schleimhaut die gesamten vom Schorfe bereits entblößten Bindegewebspartien.

Die Schwierigkeit in der Unterscheidung von erhaltener und neugebildeter Schleimhaut läßt es, wie schon bemerkt, oft nicht zu, Schlüsse in Bezug auf die Frühstadien der uns interessierenden Veränderungen, soweit sie die Schleimhaut betreffen, zu ziehen, doch gibt wohl manchmal das Verhalten der Muscularis mucosae gewisse Anhaltspunkte dafür, inwieweit die vorliegende Schleimhaut als regeneriert zu betrachten ist. So sahen wir bei einem 27 Tage alten zirkulären Geschwür (VIII) die Muscularis mucosae am zuführenden Darme bis ziemlich knapp an den Schorf (die Striktur) erhalten, obwohl dort eine richtige Schleimhautbildung fehlt und obwohl das Verhalten der Muscularis, auf das wir gleich zu sprechen kommen, darauf hindeutet, daß auch diese in einem Bezirke bereits schwer geschädigt worden ist, wo die Muscularis muc., also offenbar wohl auch die Schleimhaut, ziemlich intakt geblieben war. Aehnlich weist bei einem 12 Tage alten zirkulären Geschwür (VII) die erhaltene Musc. muc., welche dort bis an den Rand des gereinigten Geschwüres heranreicht, darauf hin, daß daselbst alte, nicht neugebildete Schleimhaut vorliegt. Andere Male, namentlich bei den zirkulären Geschwüren (II, III, IV), finden wir wieder stellenweise Partien, wo ziemlich normal gebildete Schleimhaut auf bindegewebigem Grunde oder über erhaltener Muscularis bei fehlender Musc. muc. hinzieht, was wohl zu dem Schlusse Berechtigung gibt, daß hier neugebildete Schleimhaut vorliegt.

Was das Verhalten der Muscularis betrifft, so ging dieselbe am zu- und abführenden Darme meist ziemlich allmählich in das Bindegewebe an der Defektstelle über, indem sie sich entweder auffaserte (VI, Fig. 10, 11), oder indem sie konisch endigte (II, III, IV, Fig. 1—4 u. a.); ausnahmsweise schnitt die Muskulatur in scharfer Linie senkrecht zur Darmachse ab, oder sie endigte in einer leicht kolbigen Verdickung (IX, Fig. 14, 15, 8).

Fast durchweg verloren Ring- und Längsmuskulatur schon in einiger Entfernung vom Defekte ihre normale Faserrichtung, worauf beide Muskelschichten ineinander übergingen. Speziell bemerken muß ich, daß sich bei einzelnen Schnitten zweier Präparate (IV, V) in einiger Entfernung vom Defektrande der Muskulatur eingesprengte Muskelinseln in dem den Defekt ausfüllenden Bindegewebe vorfanden. Wir haben hierin wohl nicht gerade einen Beweis dafür zu erblicken, daß ferne von den Enden erhaltener Mus-

Geschwüre, dem Darmgeschwür, das 27 Tage nach der Mesenterialverletzung gewonnen wurde (VIII), war der Defekt in der Hauptsache zwar von Bindegewebe ausgefüllt, aber an einer Stelle durchbrach der dieses Bindegewebe gegen das Darmlumen pilzförmig überdeckende Schorf die Bindegewebsbrücke, um sich an der Außenseite der Darmwand neuerlich zu verbreitern. Auch hier war offenbar ein Darmstück von beträchtlicher Ausdehnung abgestorben. Eigenartig und diesem Befund ähnlich war auch der Befund in einem Teil der histologischen Präparate des 16 Tage alten zirkumskripten Geschwüres (V).

Von einer bindegewebigen Brücke zwischen beiden Darmenden war dort nichts zu finden, sondern der ganze Defekt war ausgefüllt von einem mächtigen Schorfe, der auf den histologischen Bildern zwischen den beiden erhaltenen, wie in ihn eingetriebenen oder eingekeilten Darmenden festsaß und sich gegen das Lumen sowie gegen das angrenzende adhärente Gewebe hin mächtig verbreiterte. Ueberall war der Schorf in innigster Verbindung mit den Defekträndern des benachbarten erhaltenen Darmes, welch letzterer an seinen dem Schorfe anliegenden Partien stark zellig infiltriert war.

Verhalten der einzelnen Schichten der Darmwand am Rande des Defektes.

Unsere histologischen Befunde lassen nicht immer einen Schluß darüber zu, in welcher Ausdehnung die einzelnen Schichten der Darmwand zu Grunde gegangen sind, vor allem weil die außerordentlich prompte Regenerationsfähigkeit der Schleimhaut dazu geführt hat, daß schon kurze Zeit nach der Verletzung auch dort sich oftmals eine der normalen sehr ähnliche Schleimhaut vorfand, wo man aus bestimmten Gründen zu der Annahme veranlaßt war, daß die Schleimhaut infolge der Mesenterialverletzung abgestorben sein mußte. In dem jüngsten, 5 Tage alten Präparate (VI) fanden wir als Zeichen dieser außerordentlichen Regenerationsfähigkeit am Defektrande, dort, wo sich der Schorf bereits ein klein wenig abgestoßen hatte, einen einschichtigen Epithelsaum, der von der benachbarten Schleimhaut bis knapp an den Schorf hinzog. Bei den älteren Fällen fand sich durchweg, daß die Schleimhaut, wenn auch zum Teil in einer etwas veränderten Form, allenthalben bis nahe an die Defekträndern heranreichte. In der nächsten Nachbarschaft der letzteren war sie aber oft niedriger und teilweise drüsen- und zottenärmer und es ließ sich deshalb eben nicht immer mit Sicherheit feststellen, ob alte oder neugebildete Schleimhaut vorlag. Auf einzelnen Präparaten erstreckte sich über die letzten Ausläufer erhaltener Muskulatur eine lediglich aus Zotten bestehende Schleimhaut, die allem Anscheine nach neugebildet war, so daß man den Eindruck gewann, daß an diesen Stellen die Muskulatur noch erhalten geblieben, die Schleimhaut aber zu Grunde gegangen war. Dafür lagen in den Präparaten anderer Versuche wieder genau umgekehrte Verhältnisse vor. Dort war unter scheinbar normaler Schleimhaut noch streckenweit die Muskulatur völlig durch Bindegewebe ersetzt.

Ueberall aber machte sich, wie bemerkt, an den Defekträndern die Tendenz zur Regeneration der Schleimhaut geltend, wie dies besonders aus dem eben erwähnten Befunde bei Kaninchen III (Epithelisierung des gereinigten Geschwürsgrundes) hervorgeht. Es ist in dieser Hinsicht noch ein zweites Präparat von Interesse (Kaninchen II, 18 Tage), bei welchem die in das Darmlumen vorspringenden Teile des bindegewebigen

Geschwürsgrundes sich in ihrem Aufbau gar nicht unterscheiden ließen von dem sogenannten Grundgewebe der angrenzenden Schleimhaut, und wo, wie dies Fig. 1 Taf. IV veranschaulicht, durch gleichzeitiges Auswachsen kolbiger Fortsätze und Epithelisierung vom Rande her die Ausbildung neuer Zotten angebahnt wurde.

Einschränkungen erlitt die Neubildung von Schleimhaut anscheinend nur dann, doch auch dann nicht immer, wenn durch das Geschwür eine Stenose bedingt und dadurch die Schleimhaut des dilatierten, zuführenden Darmes zur Atrophie gebracht war. So finden wir vor allem bei dem ältesten Versuche (VIII), daß die Schleimhautregeneration an der Seite des zuführenden Darmes in ziemlich weiter Ausdehnung nur dazu geführt hat, daß dort dem den Defekt überbrückenden Bindegewebe eine zellreiche Schicht von Gewebe aufsaß, welche dem Grundgewebe der Schleimhaut glich, mit einer Andeutung von Zottenstruktur, aber ohne Epithelbelag. An der Seite des abführenden Darmes hingegen bekleidete besser regenerierte Schleimhaut die gesamten vom Schorfe bereits entblößten Bindegewebspartien.

Die Schwierigkeit in der Unterscheidung von erhaltener und neugebildeter Schleimhaut läßt es, wie schon bemerkt, oft nicht zu, Schlüsse in Bezug auf die Frühstadien der uns interessierenden Veränderungen, soweit sie die Schleimhaut betreffen, zu ziehen, doch gibt wohl manchmal das Verhalten der Muscularis mucosae gewisse Anhaltspunkte dafür, inwieweit die vorliegende Schleimhaut als regeneriert zu betrachten ist. So sahen wir bei einem 27 Tage alten zirkulären Geschwür (VIII) die Muscularis mucosae am zuführenden Darme bis ziemlich knapp an den Schorf (die Striktur) erhalten, obwohl dort eine richtige Schleimhautbildung fehlt und obwohl das Verhalten der Muscularis, auf das wir gleich zu sprechen kommen, darauf hindeutet, daß auch diese in einem Bezirke bereits schwer geschädigt worden ist, wo die Muscularis muc., also offenbar wohl auch die Schleimhaut, ziemlich intakt geblieben war. Aehnlich weist bei einem 12 Tage alten zirkulären Geschwür (VII) die erhaltene Musc. muc., welche dort bis an den Rand des gereinigten Geschwüres heranreicht, darauf hin, daß daselbst alte, nicht neugebildete Schleimhaut vorliegt. Andere Male, namentlich bei den zirkulären Geschwüren (II, III, IV), finden wir wieder stellenweise Partien, wo ziemlich normal gebildete Schleimhaut auf bindegewebigem Grunde oder über erhaltener Muscularis bei fehlender Musc. muc. hinzieht, was wohl zu dem Schlusse Berechtigung gibt, daß hier neugebildete Schleimhaut vorliegt.

Was das Verhalten der Muscularis betrifft, so ging dieselbe am zu- und abführenden Darme meist ziemlich allmählich in das Bindegewebe an der Defektstelle über, indem sie sich entweder auffaserte (VI, Fig. 10, 11), oder indem sie konisch endigte (II, III, IV, Fig. 1—4 u. a.); ausnahmsweise schnitt die Muskulatur in scharfer Linie senkrecht zur Darmachse ab, oder sie endigte in einer leicht kolbigen Verdickung (IX, Fig. 14, 15, 8).

Fast durchweg verloren Ring- und Längsmuskulatur schon in einiger Entfernung vom Defekte ihre normale Faserrichtung, worauf beide Muskelschichten ineinander übergingen. Speziell bemerken muß ich, daß sich bei einzelnen Schnitten zweier Präparate (IV, V) in einiger Entfernung vom Defektrande der Muskulatur eingesprengte Muskelinseln in dem den Defekt ausfüllenden Bindegewebe vorfanden. Wir haben hierin wohl nicht gerade einen Beweis dafür zu erblicken, daß ferne von den Enden erhaltener Mus-

kulatur sich tatsächlich versprengte Muskelreste befunden haben; es kann sich wohl auch darum handeln, daß auf den Schnitten unregelmäßig verlaufende benachbarte Faserbündel quer oder schräg getroffen worden sind.

Das Verhalten der Submucosa entzieht sich unserer Beurteilung in den histologischen Bildern insofern, als die Submucosa eine beim Kaninchen äußerst schwache Schicht der Darmwand darstellt und sich eine etwas stärker zellig infiltrierte Submucosa (und das war sie ja in der Umgebung der Defekte in der Regel) von dem den Defekt ausfüllenden Bindegewebe überhaupt wenig oder gar nicht differenzieren ließ.

Die Verhältnisse an der Serosa unterliegen in noch geringerem Maße der Beurteilung, weil diese Schicht ganz in dem den Defekt ausfüllenden Bindegewebe aufging oder infolge der vorliegenden adhäsiven Entzündung mit benachbarten Organen verschmolzen war.

Fertige Darmnarbe.

Zwei solche Befunde liegen vor, eine zirkumskripte (IV, 13 Tage alt) und eine zirkuläre (IX, 35 Tage alt). (S. Anm. p. 257.)

Es unterschied sich die erstere von den zirkumskripten Geschwüren lediglich dadurch, daß der Schorf bereits vollends abgestoßen war und auf keinem der Präparate Defekte in der Schleimhautbedeckung vorgelegen sind. Dennoch fanden sich in dem den Muscularisdefekt erfüllenden Bindegewebe, das in diesem Falle eine besonders dicke Lage bildete (das 6-fache der normalen Dicke der Darmwand), noch zahlreiche Herde kleinzelliger Infiltration, sowie Blutextravasate. Was die Konfiguration der Schleimhaut dabei anbelangt, so war dieselbe allerdings noch nicht der normalen gleichartig; sie trug nur spärliche und kurze Zotten und eine sehr geringe Zahl von Drüsen.

Es muß hier bemerkt werden, daß sehr wohl in einem Teile der Fälle, welche die Gefäßunterbindung überlebt haben und längere Zeit nachher getötet wurden, ebenfalls zirkumskripte, mit Narbenbildung ausgeheilte Geschwüre vorgelegen haben mögen, ohne daß diese Narben bei der Sektion aufgefallen wären. Es pflegt nämlich, wie ich aus meinem Versuche VII u. a. schließe, die Ausheilung solcher kleiner Darmgeschwüre eine so gute zu sein, daß diese später nicht nur für die Funktion des Darmes vollkommen bedeutungslos bleiben, sondern ihre Spuren auch der makroskopischen Untersuchung nur zu leicht entgehen können. Durch eine sorgfältige Serienuntersuchung der betreffenden Darmstücke könnten sie allerdings voraussichtlich aufgedeckt werden. Aber auf eine derartige mühsame Arbeit wollte ich mich nicht einlassen, um so weniger, als ja meine übrigen Befunde so beweisend und zahlreich waren, daß sie einer solchen Ergänzung nicht mehr bedurften.

Was die zirkuläre Narbenstriktur betrifft (s. Fig. 12—15), so bot dieselbe einen überaus charakteristischen Befund.

Es war die am Orte der Striktur winkelig einspringende Darmwand dort durch einen massiven Bindegewebszapfen substituiert, der zu beiden Seiten in den zu- und abführenden Darm überging und überall, auch an seiner höchsten dem Darmlumen zugekehrten Kuppe mit Schleimhaut überzogen war.

Die Verhältnisse am zu- und abführenden Darm entsprachen den oben geschilderten. Es sei nur hervorgehoben, daß die Muscularis am zu-

und abführenden Darme schon in einiger Entfernung von der höchsten Kuppe der Striktur endigte.

Resumé über die Folgen der Mesenterialverletzung und deren Ausheilung.

Fassen wir alle im vorstehenden niedergelegten Erfahrungen zusammen, so finden wir, daß in diesen 8 Versuchen infolge der Mesenterialverletzung Nekrosen der Darmwand entstanden sind, welche eine Geschwürsbildung (zum Teil mit konsekutiver Narbenbildung) zur Folge hatten. War die Darmwandnekrose eine die ganze Zirkumferenz des Darmes betreffende, dann waren natürlich auch die daraus resultierenden Folgeerscheinungen zirkuläre.

Welche Tiefenausdehnung hatte diese Nekrose, und in welcher Weise betraf sie die einzelnen Darmwandschichten? Während die zwei hierhergehörigen Befunde aus meiner früheren Publikation (l. c.) den Eindruck erweckten, als würden die nach Mesenterialunterbindung zustandekommenden Darmwandnekrosen stets eine mehr oder minder keilförmige Gestalt annehmen, mit der Basis gegen das Lumen und der Spitze gegen die Serosa hin, haben meine neueren Versuche zunächst bewiesen, daß dies doch nicht die Regel ist. Es ist im Gegenteil in allen 8 Versuchen, die die Grundlage dieser Betrachtungen bilden und in denen es überhaupt nach der Unterbindung von Mesenterialgefäßen zu sichtlichen Ernährungsstörungen der Darmwand kam, eine die ganze Dicke der Darmwand in mehr oder weniger großer Ausdehnung betreffende Nekrose derselben eingetreten, ein Ereignis, welches bekanntlich beim Zustandekommen von Darmperforationen nach Störung der mesenterialen Blutzufuhr ebenfalls die Prämisse bildet.

Es drängt sich da ganz von selbst die Frage auf, wieso es kommt, daß in diesen Fällen keine Perforation die Folge war, während ein solcher Ausgang doch im allgemeinen hätte erwartet werden müssen und inwiefern sich die histologischen Befunde bei diesen nicht zur Perforation führenden Geschwüren von jenen unterscheiden, bei denen eine Perforation erfolgt.

Es ist hierbei vor allem zu bemerken, daß auch die jüngsten Versuche, die uns zur Verfügung stehen, sogar der nur 5 Tage alte Versuch (VI), bereits ausgedehnte und enge Verklebungen des erkrankten Darmes mit dem benachbarten aufwies. Diese Verklebungen sind es natürlich, welche nach Eintritt der Nekrose die Perforation des Darmes in die freie Bauchhöhle verhindern. An der Stelle des nekrotischen Darmes liegt in frischeren Fällen ein mächtiger Schorf, in den meist auch einzelne der gesetzten Mesenterialligaturen eingeschlossen sind und der sich anfangs noch im Niveau der angrenzenden gesunden Darmwand erhält, später immer weiter gegen das Darmlumen vorgeschoben wird.

In späteren Stadien finden wir dann an der Stelle dieses Schorfes mehr oder minder ausgedehnte Bindegewebslagen, denen noch zum Teil gegen das Darmlumen hin Reste des Schorfes anhaften können und über die sich, soweit der Schorf schon abgestoßen ist, Schleimhaut resp. ein einschichtiger Epithelbelag vom Rande her vorschiebt. Ein Geschwür mit den Zeichen fortschreitender Entzündung oder fortschreitenden Gewebszerfalles ist aber in keinem einzigen meiner Versuche zu finden gewesen, sondern durchweg eine außerordentlich rege Heilungstendenz. Im Einklang damit wies auch das den Defekt ausfüllende Bindegewebe niemals Zeichen stärkerer Entzündung auf.

Nur bei jüngeren Geschwüren trug dasselbe noch vollkommen den Charakter des Granulationsgewebes. Nach dem 8.—12. Tage fanden wir faserreicheres, später richtiges narbiges Bindegewebe.

Auffallend war auch, daß die Wand der adhärenten Nachbardärme, mit Ausnahme der jüngsten Beobachtung, niemals nennenswerte Zeichen der Entzündung zeigte.

Das Zustandekommen der Strikturen.

Es ergeben also die hier vorliegenden Versuche eine wesentliche Erweiterung jener Befunde, wie ich sie an den zwei einschlägigen positiven Versuchen meiner früheren Arbeit erhoben habe. Denn ein Zugrundegehen aller Schichten der Darmwand inklusive Serosa in größerer Ausdehnung konnte damals nicht beobachtet werden. Bei den neuerlichen Versuchen fand sich aber mehrmals, daß die zur Geschwürsbildung führenden Nekrosen der Darmwand in größerer Ausdehnung alle Schichten betrafen, und vor allem, daß mehrmals eine ausgedehnte zirkuläre Nekrose als Ursache derselben vorlag, ohne daß es in diesen Fällen zur Perforation des Darmes gekommen wäre. Es erscheint mir erwähnenswert, daß die unseren traumatischen Geschwüren nahestehenden embolischen Darmgeschwüre in dieser Hinsicht einen wesentlich anderen Befund zu ergeben pflegen. Soweit ich orientiert bin, sind nämlich fast alle bisher am Menschen beobachteten embolischen Darmgeschwüre, bei denen die Perforation ausblieb, von nur geringer Größe gewesen. Ausgedehnte embolische Geschwüre scheinen sonach meist zur Perforation zu kommen. Die vereinzelten bisher beobachteten embolischen, nicht perforierten Geschwüre von größerer Ausdehnung betrafen höchstens ganz ausnahmsweise die ganze Dicke der Darmwand; es blieb dabei ein Teil derselben im Bereiche der serosawärts gelegenen Schichten von der Nekrose unberührt. Soweit ich ferner aus den mir bekannten, über die embolischen Geschwüre vorliegenden Mitteilungen ersehen kann, sind dort ausgedehnte und dauernde Verklebungen des erkrankten Darmes mit der Nachbarschaft, die als der Ausdruck erfolg-

Fasse ich die hier vorliegenden Beobachtungen und jene meiner erwähnten früheren Publikation zusammen, so erhellt, daß die von mir schon damals als eine der verschiedenen Ursachen für die traumatische Darmstriktur in Betracht gezogene Mesenterialverletzung eine verhältnismäßig häufige Ursache derselben darzustellen scheint. Ja noch mehr: Es gewinnt auch mein am Menschen beobachteter Fall dieser Art im Lichte meiner neuen Untersuchungen über diesen Gegenstand vielleicht den Charakter einer Striktur infolge von Mesenterialverletzung. Ich erinnere nur an den vernarbten Einriß im Mesenterium, den wir damals gefunden haben. Dazu kommt noch ein für die Beurteilung dieses Krankheitsfalles sehr wichtiger Umstand. Wie oben hervorgehoben, findet man nämlich nach einfachen Mesenterialablösungen ohne irgendwelche direkte Schädigung des Darmes merkwürdigerweise nicht selten Veränderungen an der Muskulatur, Muskelinseln in dem bindegewebigen Zwischenstück an der Defektstelle, die jeder, der den Hergang nicht kennt, als Folgen einer direkten Darmwandläsion aufzufassen sich geneigt fühlen würde. Nunmehr wissen wir, daß wir auch in diesen scheinbar „abgesprengten" Muskelinseln keinen absoluten Beweis dafür zu erblicken brauchen, daß gleichzeitig mit der Mesenterialablösung auch eine direkte Läsion der Darmwand erfolgt ist. Es liegt also tatsächlich nichts mehr vor, was einer Auffassung jenes Falles als Darmstriktur infolge von Mesenterialablösung ernstlich im Wege stünde.

Gehen wir weiter und prüfen wir die einzige zirkuläre Darmstriktur, die ich seiner Zeit durch direkte Darmquetschung erzielen konnte, [beim Schweine [1])], so finden wir, daß dieselbe einer in dieser Arbeit mitgeteilten Striktur nach Mesenterialverletzung (Kaninchen IX) äußerst ähnlich sieht. Es läßt dieser Umstand immerhin den Gedanken zu, daß vielleicht auch bei jener durch direkte Darmquetschung bedingten Striktur die mit der Darmquetschung einhergehende dauernde Schädigung der Zirkulation in den betreffenden Darmabschnitten, eventuell die spätere Thrombose von Gefäßen im Bereiche oder in der Nähe des verletzten Darmes resp. des zugehörigen Mesenteriums bei dem Zustandekommen der Striktur eine hervorragende Rolle spielten.

Was die durch Verletzungen des Mesenteriums allein bedingten Strikturen betrifft, so habe ich in meiner früheren Arbeit die Meinung geäußert, daß sie einer umschriebenen, die ganze Zirkumferenz des Darmes betreffenden Zirkulationsstörung mit nachfolgender Nekrose ihre Entstehung verdanken, bei welcher entweder nur die innersten Schichten der Darmwand oder die Darmwand in ihrer ganzen Dicke der Nekrose verfällt, wobei aber im letzteren Falle rechtzeitige Verklebungen des erkrankten Darmes mit Nachbarorganen der Perforations-

1) l. c. p. 62 ff., Fig. 22, 23, Taf. V.

nur sagen, daß ich immer den Eindruck gewann, als ob die Nekrose in den einschlägigen Fällen unter besonders günstigen Verhältnissen quoad asepsim einträte und zur Abstoßung käme (so wie das eben sonst bei trockener Gangrän weit öfter beobachtet wird, als bei feuchter) und daß dadurch auch der eiterige Zerfall der frischgebildeten Verklebungen verhindert wurde.

Daß dergleichen beim Darmgeschwür nach Mesenterialverletzung öfter vorkommt, beim embolischen Geschwür hingegen nicht, oder äußerst selten, erscheint mir nicht ganz unerklärlich. Man braucht nur daran zu denken, daß bei den Geschwüren ersterer Art gesunde Individuen vorliegen, bei denen sämtliche Körperfunktionen bis zur Operation resp. Verletzung normale waren, bei den embolischen Geschwüren hingegen meist von vornherein kranke Organismen.

Vielleicht spielen beim Zustandekommen entsprechender Verklebungen auch noch andere Momente — Zusammensetzung der Nahrung u. dgl. — mit, möglicherweise ist es auch die Höhe des Darmabschnittes, welche die Prognose der von Geschwürsbildung gefolgten Mesenterialablösung einigermaßen beeinflußt. Es ließe sich auch daran denken, daß eine gewisse Rolle hierbei auch die Frage spielt, ob die Darmgangrän aus einer hämorrhagischen Infarcierung hervorgegangen ist oder ob eine sogenannte anämische Gangrän vorliegt. Denn es läßt sich nicht vollends bestreiten, daß diese beiden Formen der Gangrän vielleicht der Fäulnis und im Anschlusse daran einer eitrigen Entzündung der Umgebung resp. einer Vereiterung der ausgebildeten primären Verklebungen in verschiedener Weise Vorschub leisten. Ich selbst bin der Frage, ob tatsächlich anämische Gangrän eintritt, wie dies nach Sprengels Auffassung ja der Fall sein mußte, wenn man das Mesenterium vom Darm ablöst, also arteriellen und venösen Blutstrom gleichzeitig unterbricht, nicht nachgegangen. Aber Biers[1]) Ergebnisse seiner eingehenden Untersuchungen über den Kollateralkreislauf scheinen nicht dagegen zu sprechen.

In Bezug auf die Ausdehnung der Mesenterialablösung, welche eben noch symptomlos vorübergeht, resp. bereits Ernährungsstörungen der Darmwand herbeiführt, habe ich zu bemerken, daß Mesenterialverletzungen von bestimmter Größe bei verschiedenen, gleich großen Tieren einmal keine Störung, das andere Mal ausgedehnte Nekrosen hervorriefen. Es läßt sich deshalb eine Regel in dieser Richtung nicht aufstellen. Bei mittelgroßen Kaninchen kann man sagen, daß Mesenterialablösungen von mehr als 2 cm Ausdehnung, wenn sie knapp am Darme vorgenommen werden, manchmal bereits Nekrosen bedingen, aber ebenso oft auch Ablösungen von 4 cm Ausdehnung symptomlos ausheilen können. Bier fand beim Kaninchen die Grenze zwischen 3 und 5 cm.

1) Virchows Archiv, Bd. 147.

Fasse ich die hier vorliegenden Beobachtungen und jene meiner erwähnten früheren Publikation zusammen, so erhellt, daß die von mir schon damals als eine der verschiedenen Ursachen für die traumatische Darmstriktur in Betracht gezogene Mesenterialverletzung eine verhältnismäßig häufige Ursache derselben darzustellen scheint. Ja noch mehr: Es gewinnt auch mein am Menschen beobachteter Fall dieser Art im Lichte meiner neuen Untersuchungen über diesen Gegenstand vielleicht den Charakter einer Striktur infolge von Mesenterialverletzung. Ich erinnere nur an den vernarbten Einriß im Mesenterium, den wir damals gefunden haben. Dazu kommt noch ein für die Beurteilung dieses Krankheitsfalles sehr wichtiger Umstand. Wie oben hervorgehoben, findet man nämlich nach einfachen Mesenterialablösungen ohne irgendwelche direkte Schädigung des Darmes merkwürdigerweise nicht selten Veränderungen an der Muskulatur, Muskelinseln in dem bindegewebigen Zwischenstück an der Defektstelle, die jeder, der den Hergang nicht kennt, als Folgen einer direkten Darmwandläsion aufzufassen sich geneigt fühlen würde. Nunmehr wissen wir, daß wir auch in diesen scheinbar „abgesprengten" Muskelinseln keinen absoluten Beweis dafür zu erblicken brauchen, daß gleichzeitig mit der Mesenterialablösung auch eine direkte Läsion der Darmwand erfolgt ist. Es liegt also tatsächlich nichts mehr vor, was einer Auffassung jenes Falles als Darmstriktur infolge von Mesenterialablösung ernstlich im Wege stünde.

Gehen wir weiter und prüfen wir die einzige zirkuläre Darmstriktur, die ich seiner Zeit durch direkte Darmquetschung erzielen konnte, [beim Schweine[1])], so finden wir, daß dieselbe einer in dieser Arbeit mitgeteilten Striktur nach Mesenterialverletzung (Kaninchen IX) äußerst ähnlich sieht. Es läßt dieser Umstand immerhin den Gedanken zu, daß vielleicht auch bei jener durch direkte Darmquetschung bedingten Striktur die mit der Darmquetschung einhergehende dauernde Schädigung der Zirkulation in den betreffenden Darmabschnitten, eventuell die spätere Thrombose von Gefäßen im Bereiche oder in der Nähe des verletzten Darmes resp. des zugehörigen Mesenteriums bei dem Zustandekommen der Striktur eine hervorragende Rolle spielten.

Was die durch Verletzungen des Mesenteriums allein bedingten Strikturen betrifft, so habe ich in meiner früheren Arbeit die Meinung geäußert, daß sie einer umschriebenen, die ganze Zirkumferenz des Darmes betreffenden Zirkulationsstörung mit nachfolgender Nekrose ihre Entstehung verdanken, bei welcher entweder nur die innersten Schichten der Darmwand oder die Darmwand in ihrer ganzen Dicke der Nekrose verfällt, wobei aber im letzteren Falle rechtzeitige Verklebungen des erkrankten Darmes mit Nachbarorganen der Perforations-

1) l. c. p. 62 ff., Fig. 22, 23, Taf. V.

peritonitis vorbeugen. Heute kann ich dem hinzufügen, daß selbst dann, wenn infolge von Mesenterialverletzung ausgedehnte Darmabschnitte in der ganzen Dicke der Darmwand der Nekrose verfallen, nicht selten ebenfalls schützende Verklebungen der Perforationsperitonitis vorbeugen und die hieraus resultierenden zirkulären Darmgeschwüre narbig ausheilen. Es entstehen dadurch zirkuläre Strikturen. Die Länge der der Nekrose verfallenen Darmabschnitte kann dabei gewiß dem Durchmesser des betreffenden Darmrohres gleichkommen, wenn nicht denselben übertreffen.

Es kann nicht geleugnet werden, daß diese Tatsache nicht völlig im Einklange steht mit unseren bisherigen Anschauungen auf diesem Gebiete. Freilich sind wir gewohnt, den „rechtzeitigen Eintritt schützender Verklebungen" als ein Ereignis zu betrachten, das in gewissen Fällen der Perforationsperitonitis wirksam entgegentritt; aber wir denken dabei doch nicht an so ausgedehnte, schwere Veränderungen, wie sie hier in Frage kommen, sondern an allmählich fortschreitende, schließlich zur Perforation führende Prozesse, wie beispielsweise ein allmählich perforierendes Carcinom, ein ebensolches Magen- oder Darmgeschwür, ferner an gewisse zwar etwas rascher eintretende aber doch eng umschriebene Kontinuitätsunterbrechungen der Darmwand, wie Perforationen im Bereiche der Inkarzerationsfurchen einer inkarzeriert gewesenen Darmschlinge, einer schlechten Darmnaht u. dergl. Daß aber ein längeres, röhrenförmiges Stück aus der Kontinuität einer Darmschlinge der Nekrose verfallen könne, ohne daß Perforation eintritt, daß auch hierbei feste, schützende Verklebungen in genügendem Ausmaße rechtzeitig eintreten können und daß solche gar nicht so überaus selten tatsächlich eintreten, konnte nach den bisherigen Erfahrungen von vornherein nicht angenommen werden. So erklärt es sich auch, daß, obwohl die Aetiologie der traumatischen Darmstriktur des öfteren und in eingehender Weise diskutiert und experimentell studiert worden ist, dabei doch die Darmgangrän, wie sie die Abreißung des Mesenteriums vom Darme zur Folge haben muß, niemals zur Basis einschlägiger Betrachtungen oder Versuche gemacht worden ist.

Warum aber dennoch ausgiebige traumatische Abreißungen des Mesenteriums mit nachfolgender Darmnekrose merkwürdigerweise nicht zur Perforationsperitonitis, sondern zur Ausheilung mit Strikturbildung führen können, das erklärt sich zunächst, um bereits Gesagtes kurz zu rekapitulieren, wohl daraus, daß traumatische Abreißungen des Mesenteriums ganz gesunde, auch in ihren Darmfunktionen normale Individuen zu treffen pflegen, und daß es der gesunde Organismus eben vermag, rechtzeitig Adhäsionen auszubilden, welche nicht nur im stande sind, der Perforation des Darmes in die freie Bauchhöhle vorzubeugen, sondern auch eine Infektion des Peritoneums von der der Gangrän verfallenen Darmschlinge aus zu verhüten.

Versuchsprotokolle[1]).

a) Nicht zirkuläre Geschwüre (Narbe).

Kaninchen I. Getötet nach 36 Tagen; an einer Stelle leichte Verwachsungen zwischen der Darmschlinge mit Mesenterialverletzung an der dem verletzten Mesenterialansatze gegenüberliegenden Seite des Darmes mit dem Dickdarme, welche stumpf durchrissen werden können. Die verletzte Schlinge zeigt aufgeschnitten an der Stelle, wo die Verwachsung bestand, eine blasse, violette Färbung der Schleimhaut. Das Präparat wurde nicht histologisch untersucht.

Kaninchen II. Getötet nach 18 Tagen. Geringfügige Verklebungen an der Stelle der Mesenterialablösung mit benachbarten Darmschlingen. Daselbst ein hirsekorngroßes Darmgeschwür, dem ein brauner Schorf aufsitzt.

Histologischer Befund[2]) (s. Fig. 1, Taf. IV): Darmwand an der Stelle des Geschwüres in allen Schichten durch Bindegewebe substituiert, welches einen zapfenförmigen Fortsatz nach der Schleimhautseite hinaussendet. An seiner Kuppe haftet ihm ein Schorf an. Die Muskularis des zu- und abführenden Darmes läuft spitz gegen das bindegewebige Ersatzstück aus, ihre Bündel gehen zum Teil allmählich in das Bindegewebe über. Der erwähnte Bindegewebszapfen ist in der Nachbarschaft des Schorfes zellreicher, das zwischen die beiden Muscularisstümpfe eingeschaltete Bindegewebe zellärmer. Ersterer ist mit Ausnahme der Stelle, wo ihm der Schorf aufsitzt, epithelisiert.

Kaninchen III. Getötet nach 16 Tagen. Breite Verwachsungen an der Stelle der Mesenterialverletzung; daselbst ein hirsekorngroßes Darmgeschwür, das einen grauen Schorf trägt.

Histologischer Befund (s. Fig. 2, Taf. IV): Es finden sich ähnliche Verhältnisse, wie im vorigen Versuche. Das bindegewebige Zwischenstück, welches die Darmwand an der Stelle des Geschwüres substituiert, ragt hier pilzförmig gegen das Lumen vor und trägt in der Nachbarschaft des Schorfes zum Teil keinen Epithelbelag. Die Darmmuscularis verschmächtigt sich hier sehr allmählich gegen das bindegewebige Ersatzstück hin, in welchem die einzelnen Muskelbündel aufgehen.

Kaninchen IV. Getötet nach 18 Tagen. Verwachsungen der verletzten Schlinge an umschriebener Stelle; ebenda findet man an der Schleimhautseite eine durch dunklere Färbung kenntliche frische Geschwürsnarbe.

Histologischer Befund (s. Fig. 3, Taf. IV): Veränderungen, welche den vorbeschriebenen analog sind und die Darmwand in einer Ausdehnung von 5 mm betreffen. Das bindegewebige Zwischenstück ist aber hier vollkommen epithelisiert. Es trägt zum Teil eine der normalen ähnliche, zum Teil eine nur schlecht entwickelte Schleimhaut (s. Figur). Darmwand an der Stelle der Narbe mächtig verdickt; in das Bindegewebe daselbst zahlreiche Herde zelliger Infiltration, einzelne Blutextra-

1) Die Protokolle wurden mit Rücksicht auf die im Texte enthaltenen Beschreibungen und die Figuren auf Taf. IV—VI vielfach gekürzt.

2) Es handelt sich bei sämtlichen Versuchen um Längsschnitte.

vasate, und da und dort, namentlich nahe den Enden erhaltener Muskulatur Seidenligaturen eingelagert. Die beiden Muskelschichten des angrenzenden zuführenden Darmes verschmälern sich gegen den Defekt zu, verschmelzen miteinander, verlieren ihre bestimmte Faserrichtung und endigen schließlich in spitzen Ausläufern. In der Umgebung derselben kleinste Muskelinseln im Bindegewebe eingesprengt.

Kaninchen V. Getötet nach 16 Tagen[1]). Adhäsionen der verletzten Schlinge an der vorderen Bauchwand. Daselbst eine doppelt linsengroße Verhärtung in der Darmwand tastbar. Eine leichte Abknickung des Darmes an dieser Stelle hatte anscheinend eine geringe Passagestörung herbeigeführt.

An der Stelle der Abknickung aber, noch im Bereiche des zuführenden Darmes, sitzt ein die halbe Zirkumferenz des Darmes einnehmendes Geschwür (6 mm breit).

Histologischer Befund (s. Fig. 4 u. 5, Taf. IV): Schnitte a (vom Rande des Geschwüres, Fig. 4): Darmwand in breiter Ausdehnung durch eine dicke Bindegewebslage substituiert, der nach dem Lumen zu ein Schorf aufsitzt und die an der Grenze gegen zu- und abführenden Darm (zum Teil epithelisierte) Ausläufer gegen das Lumen zu aussendet. Die Wand des abführenden Darmes rechtwinkelig abgeknickt, mehrfach gefaltet.

Im übrigen sind die Verhältnisse aus der Figur ersichtlich.

Schnitte b (aus der Mitte des Geschwüres, Fig. 5): Zu- und abführender Darm ziemlich scharf abgeschnitten und in einen die beiden Enden verbindenden mächtigen Schorf wie eingetrieben. Die erhaltenen Darmenden schließen allenthalben dicht an den Schorf an, welch letzterer sowohl gegen das Lumen hin vorspringt, als sich auch in beträchtlicher Ausdehnung der Serosafläche des zu- und abführenden Darmes innig anschmiegt. An den Defekträndern sind zu- und abführender Darm insofern verändert, als dort in geringer Ausdehnung die Darmwand aus Bindegewebe besteht, welches am zuführenden Darme ziemlich vollkommen, am abführenden unvollkommen von Schleimhaut überkleidet ist. Dieses Bindegewebe ist in der Nachbarschaft des Schorfes sehr zellreich.

b) Zirkuläre Geschwüre (Narbe).

Kaninchen VI. † 5 Tage nach der Operation. Perforationsperitonitis. Die Perforation sitzt am Duodenum, die Operationsstelle ungefähr in der Mitte des Dünndarmes. Der Darm oberhalb der letzteren mächtig gebläht, unterhalb derselben kollabiert. An der Operationsstelle breite und intensive Verwachsungen mit anderen Darmschlingen. An der Stelle der mesenterialen Läsion findet sich keine Perforation. Daselbst ist der Darm von einem zirkulären Geschwüre eingenommen und in ein starres Rohr umgewandelt, aber nicht wesentlich verengt; durch eingeklemmte Heupartikel ist das Lumen fast vollkommen verschlossen.

Histologischer Befund (s. Fig. 6, Taf. V): Kontinuität der normalen Darmwand auf $1^1/_2$ cm völlig unterbrochen, die beiden Enden durch einen Nekrosenschorf verbunden. Diesem Schorfe und den Enden erhaltenen Darmes haftet serosawärts eine benachbarte Schlinge innig an, wodurch das Lumen nach außen abgeschlossen wird.

---

1) Hier ist infolge einer Lücke in den Protokollen ein Irrtum möglich, doch kann es sich nur um 2—3 Tage auf oder ab handeln.

An den Defekträndern reicht die Muscularis etwas weiter als die Schleimhaut und die Muscularis mucosae. Doch schiebt sich überall wenigstens ein einschichtiger Epithelsaum an jene Stelle vor, bis zu der sich der Schorf bereits abgelöst hat. Zwischen Schorf und erhaltenem bezw. adhärentem Darm eine schmale Zone zellreichen Bindegewebes. Innerhalb des Schorfes mehrere Seidenligaturen, welche zum Teil knapp an die Serosa des adhärenten Darmes heranreichen, wobei dessen Wand an dieser Stelle verdünnt erscheint. Der adhärente Darm zeigt im Bereiche des Geschwüres starke kleinzellige Infiltration seiner Muscularis, wodurch die Struktur des Muskelgewebes stellenweise ganz verwischt wird; geringe Infiltration der Wand des verletzten Darmes in der Nachbarschaft des Geschwüres.

Kaninchen VII (s. Fig. 7 u. 8, Taf. V). † 12 Tage nach der Verletzung. Etwas über der Mitte des Dünndarmes ein zirkuläres, Geschwür, welches zum Teil gereinigt ist und dort dunklen glänzenden Grund zeigt, zum Teil einen braunen Schorf trägt (Fig. 7). Daselbst liegt eine mäßige Verengerung vor; eingeklemmte Fremdkörper führten zum Verschluß. Ausgiebige Verwachsungen an dieser Stelle mit der Umgebung, wodurch die Klarstellung der Verhältnisse außerordentlich erschwert wird.

Histologischer Befund: a) Gereinigtes Geschwür: Zu- und abführender Darmschenkel an den Serosaflächen miteinander verwachsen, so daß sie parallel gelagert zum Geschwürsgrunde emporsteigen. Der letztere besteht aus mäßig zellreichem Bindegewebe, welches die beiden ziemlich glatt absetzenden Stümpfe der erhaltenen Muscularis überkappt und keine Schleimhautbedeckung trägt. Das Bindegewebe zeigt bereits eine leichte Andeutung faseriger Struktur, mit der Faserrichtung senkrecht gegen die offene Geschwürsfläche. Die Schleimhaut und Muscularis mucosae reichen auf einem Teile der Schnitte am zu- und abführenden Schenkel etwas über die Enden der erhaltenen Muscularis hinaus, auf anderen brechen sie am zuführenden Schenkel früher ab.

Auf einem weiteren Teile der Schnitte schließen zu- und abführender Schenkel in der nächsten Nachbarschaft des Geschwüres eine breite Bindegewebsmasse zwischen sich ein, die direkt in das Bindegewebe des Geschwürsgrundes übergeht. Die Muscularis des abführenden Darmes zeigt auf diesen Schnitten etwas unterhalb vom Geschwür eine starke Verschmächtigung; es ist auch die Sonderung der Muskulatur in zwei Schichten am abführenden Darme in ziemlich großer Ausdehnung verloren gegangen (s. Fig. 8).

b) Aus der Stelle des Ueberganges vom gereinigten Geschwür in das mit Schorf bedeckte: Hier werden beide Darmschenkel im Bereiche des Geschwüres durch ein noch breiteres Bindegewebslager auseinandergedrängt, welches gegen den Schorf [siehe c)] hin stark zellig infiltriert ist.

c) Im Bereiche des Schorfes weichen die Darmschenkel noch weiter voneinander ab, und es ist das zwischen dieselben eingeschobene Bindegewebe anfangs weniger, später mehr durch den Schorf ersetzt; noch später substituiert der Schorf auch einen Teil des abführenden Darmes. Zu- und abführender Darm, resp. das sie begrenzende Bindegewebe schließen aber allerorts auf das dichteste an den Schorf an. Nach außen grenzt der letztere ebenso dicht an zahlreiche Fetträubchen enthaltendes Bindegewebe (Mesenterium). Stärkere Entzündungserscheinungen sind nur durch dichte zellige Infiltration an der Demarkationszone des Schorfes repräsentiert.

Präparate dieser Stelle erwecken den Eindruck, als ob ein wenigstens 1 cm langes Darmstück der Nekrose verfallen wäre.

Kaninchen VIII. † nach 27 Tagen. An der Stelle der Mesenterialverletzung findet sich nach mühsamer Lösung zahlreicher Verwachsungen eine zirkuläre Darmstriktur von 3—6 mm Länge, durch ein mit einem braunen Schorfe belegtes zirkuläres Geschwür bedingt (s. Fig. 9, Taf. V).

Histologischer Befund (s. Fig. 10 u. 11, Taf. V): Der zuführende Darm zeigt stark hypertrophische Muscularis und etwas hypertrophische Muscularis mucosae. Alle Muskelschichten verlieren etwas oberhalb der Striktur ihren normalen Aufbau (die Muscularis mucosae, welche auffallenderweise viel weiter als die Muscularis, und zwar bis an den Schorf, erhalten geblieben ist, am spätesten), nehmen im allgemeinen Längsfaserrichtung an und verlieren sich allmählich in dem den Darm an der Strikturstelle substituierenden mächtigen Bindegewebslager (Fig. 11). An Stelle der Schleimhaut findet sich am zuführenden Darme lediglich ein von Epithel nicht bedecktes Lager sogenannten adenoiden Gewebes, das unförmliche Zottenstruktur darbietet.

In dem Bindegewebe an der Stelle der Striktur sind da und dort Muskelreste eingeschlossen (offenbar quer getroffene Ausläufer der Muscularis); das Bindegewebe ist von einzelnen Herden zelliger Infiltration durchsetzt. An der Demarkationszone des Schorfes starke Infiltration. Der abführende Darm biegt knapp unterhalb des Schorfes winkelig nach außen ab, ist dann vielfach geknickt und durch Adhäsionen in dieser Lage festgehalten.

Kaninchen IX (Fig. 12—15, Taf. VI). Getötet nach 35 Tagen. Die zum Teil bandförmigen Verwachsungen können mit der Schere leicht durchtrennt werden. Starke zirkuläre Verengerung des Darmes, so daß das Durchspritzen von Flüssigkeit nur unter beträchtlichem Drucke gelingt (Fig. 12 u. 13). Zuführender Darm dilatiert, seine Wände stark verdickt. Schon makroskopisch zeigt sich, daß an der Stelle der Striktur die Muscularis durch weißes, derbes Gewebe ersetzt ist.

Histologischer Befund (s. Fig. 14 u. 15): Zuführender Darm zeigt leicht atrophische Schleimhaut, stark hypertrophische Muscularis, verdickte Serosa.

Ca. 8—10 mm oberhalb der Striktur verschmächtigt sich die Muscularis, beide Schichten verschmelzen zu einer Längsschicht, welche 4 bis 5 mm oberhalb der Striktur endigt.

Die Striktur selbst ist durch einen derben Bindegewebszapfen gebildet, der vollkommen von Schleimhaut, ähnlich der des zuführenden Darmes, überkleidet ist. Nach dem zuführenden Darme hin läuft dieser Bindegewebszapfen in die verdickte Serosa desselben aus. Knapp unterhalb der Striktur beginnt der abführende Darm seine normale Beschaffenheit wieder anzunehmen. Die Muskulatur zeigt daselbst einen ziemlich glatten Defektrand (keine Auffaserung) (s. Fig. 14 u. 15).

An der gegenüberliegenden Seite der Darmwand reichen zu- und abführender Darm in relativ normalem Aufbau weit näher an die höchste Kuppe der Striktur heran.

Erklärung der Abbildungen auf Tafel IV—VI.

Fig. 1. Längsschnitt durch das 18 Tage alte Geschwür bei Kaninchen II. *b* bindegewebiger Ersatz des der Nekrose verfallenen Teiles der Darmwand, welch letzterer sich als Schorf gegen das Darmlumen hin zum Teil bereits abgestoßen hat; *s* Reste dieses Schorfes. b^1 zellreiches Bindegewebe; man sieht links die beiden Schichten der Muscularis differenziert, rechts zu einer (längsgefaserten) Schicht verschmolzen.

Fig. 2. 16 Tage altes Geschwür bei Kaninchen III. *b* bindegewebiges Ersatzstück, *Z* gegen das Darmlumen vorspringender Bindegewebszapfen, *s* Schorf, *m* Muscularis des Darmes an der Grenze des Geschwüres, *a* Muscularis eines adhärenten Darmstückes.

Fig. 3. 18 Tage alte Darmnarbe bei Kaninchen IV. *b* bindegewebiges Ersatzstück, *h* Blutextravasate, *s* Seidenligaturen, *m* Darmmuscularis.

Fig. 4. 16 Tage altes Geschwür bei Kaninchen V. *b* bindegewebiges Ersatzstück der Darmwand, welches 2 Fortsätze *Z*, Z^1 gegen das Darmlumen hinaussendet; *s* Nekrosenschorf, bei Z^1 sieht man die stärkere kleinzellige Infiltration an der Demarkationszone. *h* Blutextravasate. *M* Mesenterium, *mx* Muscularis des zuführenden, *ma* des abführenden Darmes.

Fig. 5. Dasselbe, andere Stelle; *x* zuführender, *a* abführender Darm. *s* Nekrosenschorf, in den der zu- und abführende Darm von beiden Seiten wie eingetrieben erscheinen. *i* starke kleinzellige Infiltration an der Demarkationslinie; man sieht den Schorf überall in inniger Verbindung mit den Defekträndern der Darmwand und dadurch das Darmlumen nach außen abgeschlossen; *M* Mesenterium.

Fig. 6. 5 Tage altes Geschwür bei Kaninchen VI. *S* Nekrosenschorf, *G* Granulationsgewebe am Grunde des Geschwüres, *l* Längsmuskulatur des erkrankten Darmes, *D* adhärente Darmschlinge, deren Muscularis stark zellig infiltriert ist, *E* einschichtiger Epithelbelag, an der Grenze des Defektes sich über das neugebildete Bindegewebe hinschiebend.

Fig. 7. 12 Tage altes zirkuläres Geschwür bei Kaninchen VII. Der Darm ist der Länge nach aufgeschnitten. Gezeichnet nach dem Spirituspräparate. *x* zuführender, *a* abführender Darm, *s* zirkuläres Geschwür, links bereits gereinigt, rechts mit einem Schorfe bedeckt.

Fig. 8. Längsschnitt durch dasselbe Präparat im Bereiche des gereinigten Geschwüres. *x* zuführender, *a* abführender Darm, *b* Bindegewebe am gereinigten Geschwürsgrunde, man sieht links die Muscularis des zuführenden Darmes in ziemlich normaler, rechts die des abführenden Darmes in unregelmäßiger Anordnung der Fasern und bei *x* stark verdünnt.

Fig. 9. Zirkuläres Geschwür, 27 Tage alt, bei Kaninchen VIII. Gezeichnet nach dem Spirituspräparate. *x* zuführender, *a* abführender Darm, *s* zirkuläres Geschwür. Der abführende Darm ist hier etwas schematisch gezeichnet, da derselbe im Alkohol sich in einer zur Abbildung ungeeigneten Weise eingerollt hat.

Fig. 10. Längsschnitt durch dasselbe Geschwür. *x* zu-, *a* abführender Darm, *r* Ring-, *l* Längsmuskulatur, *mm* Muscularis mucosae. *B* bindegewebiger Ersatz der Darmwand an der Stelle des Geschwüres, *S* Schorf, *i* kleinzellige Infiltration an der Demarkationslinie, *m* Mesenterium mit großen Gefäßen.

Fig. 11. Die Partie bei *x* in Fig. 10 bei stärkerer Vergrößerung. Die Figur illustriert die Auffaserung der Muscularis an der Grenze zwischen erhaltener Muskulatur und bindegewebigem Ersatzstück. *s* niedrige, atro-

phische Schleimhaut. *mm* Muscularis mucosae, *sm* Submucosa, m_1 längsverlaufende Muskelbündel aus der Ringmuskulatur hervorgegangen, m_2 letzte Ausläufer der Längsmuskulatur, *B* narbiges Bindegewebe. Die punktierten Linien zu *mm* und *sm* reichen in der Figur um 2 mm zu weit nach unten.

Fig. 12 u. 13. Zirkuläre narbige Darmstriktur 35 Tage nach der Mesenterialverletzung (Kaninchen IX); nach dem Spirituspräparate gezeichnet. *z* zuführender, *a* abführender Darm, *s* Striktur.

Fig. 14. Dasselbe; *z* zuführender, *a* abführender Darm. Man sieht die Muscularis am zuführenden Darme allmählich in dem Bindegewebe an der Strikturstelle aufgehen, wogegen die Muscularis des abführenden Darmes knapp unterhalb der Striktur ziemlich glatt abgeschnitten erscheint. *n* narbiges Bindegewebe.

Fig. 15. Dasselbe: Die engste Stelle der Striktur bei starker Vergrößerung.

Aus dem pathologischen Institute der Universität Marburg.

Nachdruck verboten.

XIII.

Ueber die Hodgkinsche Krankheit.

Von

Dr. **F. Warnecke,**

Volontärassistenten,

z. Z. Assistenzarzt am städtischen Krankenhause Rixdorf-Berlin.

Bei den Verhandlungen der deutschen pathologischen Gesellschaft in Berlin vom 26.—28. Mai 1904 wurden von BENDA[1]) 9 Fälle von pseudoleukämischen Geschwülsten demonstriert. Die Befunde decken sich im allgemeinen mit den von STERNBERG[2]), D. M. REED[3]) und in jüngster Zeit von YAMASAKI[4]) (aus dem pathologischen Institute von CHIARI) beschriebenen, so daß es wohl möglich erscheint, mit einiger Sicherheit pathologisch-anatomisch aus der Gruppe der Pseudoleukämie ein Krankheitsbild abzugrenzen, für welches gelegentlich der an die Demonstrationen BENDAS anschließenden Diskussion der alte Name der HODGKINschen Krankheit von CHIARI in Vorschlag gebracht wurde.

Mit Berücksichtigung der Tatsache, daß es sich bei der HODGKINschen Krankheit um eine wenig geklärte Erkrankung handelt, habe ich das Material des hiesigen Institutes an Pseudoleukämie und malignen Lymphomen zu bearbeiten versucht.

Ich möchte im folgenden 4 zur Sektion gekommene Fälle von HODGKINscher Krankheit und 6 Fälle von exstirpierten, sogenannten

1) BENDA, Centralbl. f. allg. Pathol. u. pathol. Anat., Bd. 15, 1904, No. 13.

2) STERNBERG, Ueber eine eigenartige unter dem Bilde der Pseudoleukämie verlaufende Tuberkulose des lymphatischen Apparates. Zeitschr. f. Heilkd., Bd. 19, 1898, p. 21.

3) REED, D. M., On the pathological changes in Hodgkins disease, with special reference to its relation to tuberculosis. Reprinted from the Johns Hopkins Hospital Reports, Vol. 10, Nos. 3, 4, 5.

4) YAMASAKI, Zur Kenntnis der HODGKINschen Krankheit und ihres Ueberganges in Sarkom. Zeitschr. f. Heilkd., 1904, Heft 7, p. 269.

malignen Lymphomen mitteilen. Das Material stammt zum Teil aus der chirurgischen Klinik des Herrn Geh.-Rat KÜSTER, zum Teil wurde es dem Institute von auswärts übersandt. Die Organe etc. wurden, soweit sie frisch eingeliefert waren, in Formol-Müller resp. in Alkohol gehärtet und in Paraffin eingebettet. Zur Färbung wurden vorzugsweise Hämatoxylin-Eosin, van Gieson, und zur Darstellung der Plasmazellen Pyronin, seltener polychromes Methylenblau verwandt. Mit dem frischen Material wurden, soweit möglich, Impfversuche an Meerschweinchen gemacht.

Die Krankengeschichten der in der chirurgischen Klinik beobachteten Fälle wurden mir von Herrn Geh.-Rat KÜSTER in liebenswürdiger Weise zur Verfügung gestellt.

Ich möchte zunächst über einen Fall berichten, der im Sommer 1904 in der chirurgischen Klinik zur Behandlung kam.

Fall I. Es handelt sich um den 39-jähr. Lehrer G. H. aus Fechenheim (Kr. Jesberg). Derselbe wurde am 30. Mai 1904 in der medizinischen Klinik aufgenommen. Die Anamnese ergab folgendes: Der Vater ist im 50. Lebensjahre 1872 an Blutvergiftung gestorben, die Mutter des Pat. lebt und ist gesund, wie auch 6 Geschwister. Pat. selbst hat in seiner Kindheit Masern und Diphtherie durchgemacht, war sonst gesund. Im Jahre 1885 genügte er seiner Militärpflicht. Im 23. Lebensjahre hatte Pat. eine Rippenfellentzündung. Bis April dieses Jahres litt er an einer „nässenden Flechte“ an den Unterschenkeln, die nach 10-jährigem Bestehen schwand. Bis zum 30. Lebensjahre hatte der Pat. eine hartnäckige Verstopfung. Stuhlgang erfolgte alle 10 Tage einmal. Seit Pat. eine vegetarische Ernährung bevorzugte, soll sich die Obstipation gebessert haben. Anfang dieses Jahres erkrankte Pat. mit Mattigkeit, Appetitlosigkeit, Schwindel und Flimmern vor den Augen. Nach kurzer Zeit bemerkte der Pat., daß er stark abmagerte. Fieber soll angeblich nicht bestanden haben; jedoch war ihm der Mund immer trocken. Zuweilen bestand Erbrechen. Schmerzen im Unterleib waren nie vorhanden. Der Stuhlgang regelmäßig. Mitte März beobachtete Pat. ca. 14 Tage lang Gelbfärbung der Haut. In den letzten 2 Jahren will er zuweilen Schmerzen im linken Beine gehabt haben, zuletzt 3 Wochen lang im Anfang April. Ferner soll sich vor einem Jahre eine Geschwulst in der rechten Achselhöhle gezeigt haben, die aber spontan zurückging. Jetzt klagt der Kranke über Mattigkeit, Kopfschmerz, Appetitlosigkeit, Abmagerung und Nachtschweiße. Da in der innern Klinik in der l. Leistenbeuge eine Geschwulst gefunden wurde, über deren Entstehung der Pat. keine anderen Angaben machen kann als daß er sie vor $^3/_4$ Jahren bemerkt habe, wird der Kranke der chirurgischen Klinik überwiesen am 6. Juni 1904.

Der Status praesens war folgender: Großer, magerer, blasser Mann. Ueber der Lunge Klopfschall überall laut und voll. Atemgeräusch frei von krankhaften Nebengeräuschen. Puls beschleunigt, klein, aber regelmäßig. Herztöne leise, aber rein. Abdomen gut gewölbt, leicht eindrückbar, nirgends druckempfindlich. In der l. Leistenbeuge findet sich eine fast kindskopfgroße Geschwulst, die Haut darüber ist verschieblich. Die Oberfläche scheint gelappt, die Konsistenz derb. Die Geschwulst sitzt breitbasig auf und ist auf der Unterlage ziemlich gut verschieblich. Im

Rectum fühlt man auf der l. Seite eine glattwandige, kleinapfelgroße, ziemlich derbe Geschwulst, die sich von der Prostata aber durchaus abgrenzen läßt.

Klinische Diagnose: Lymphosarkom der l. Leistenbeuge.

Operation erfolgte am 9. Juni 1904 in Morphium-Chloroformnarkose. Die Haut wird über der Geschwulst gespalten, der Tumor herausgeschält; er scheint von den Inguinaldrüsen auszugehen. Von diesem Schnitte werden einige Drüsenpakete entfernt. Da der Tumor in die Tiefe geht, wird parallel zum ersten Schnitt etwa 4 cm unterhalb ein neuer Schnitt angelegt, von dem aus die Geschwulst freipräpariert wird. Da eine totale Loslösung wegen Verwachsung mit den großen Gefäßen nicht möglich ist und zahlreiche Metastasen im kleinen Becken gefunden werden, wird nach Entfernung eines 2 mannsfaustgroßen Stückes die Operation abgebrochen.

Die Untersuchung des exstirpierten Geschwulstteiles ergibt die Diagnose „malignes Lymphom". Am Abend des Operationstages (9. Juni) Untertemperatur. Puls kaum fühlbar. Starke Schweiße. 12. Juni. Seit der Operation deliriert Pat. Verbandwechsel. Wundränder reizlos. Bei Entfernung der Tampons entleert sich reichliches Sekret. 15. Juni. Pat. läßt unter sich. Dauernde Benommenheit. 18. Juni. Auffallender Kräfteverfall. Husten, Auswurf. Ueber der r. Spitze Dämpfung, Rasseln. Starke Schweiße. 20. Juni. Puls nicht fühlbar. Nahrungsaufnahme, die sonst gut war, geringer. 21. Juni. Exitus letalis.

Da die Sektion von den Angehörigen nicht gestattet war, wurde versucht, von den beiden Operationswunden aus die Organe herauszunehmen.

Sektion (Dr. Schridde): (Das Protokoll wird gekürzt wiedergegeben.) Große, männliche Leiche in relativ gutem Ernährungszustand. Haut des Gesichtes übersät mit kleinen, braunen Flecken. An der Streckseite der Arme und der Innenseite der Beine zahlreiche bis linsengroße, scharf abgegrenzte, braune Flecke. An der linken Bauchseite finden sich, in der Richtung des Leistenbandes verlaufend, zwei ca. 14 cm lange Operationswunden. Die untere ist durch Nähte völlig geschlossen, die obere weicht stellenweise auseinander. Die Wundränder zeigen schmierig-gelben Belag. Mehrere Stichkanäle sind zu einem Loche von 6—7 mm Durchmesser erweitert. Die Bauchwand zeigt hier einen unregelmäßigen Hohlraum, der mit schmierigen, gelblich-weißen, bröckeligen Massen bedeckt ist, die teilweis deutlichen Jodoformgeruch erkennen lassen. Nirgends äußerlich vergrößerte Lymphdrüsen zu fühlen.

Das Netz ist zum Teil mit der Bauchwand verklebt. Aus der Bauchhöhle entleert sich geringe Menge gelblicher Flüssigkeit. Dicht unterhalb der Bauchwunde wölbt sich ein über faustgroßes Paket knolliger Tumoren vor, das sich nach oben zu einem 9 cm breiten und ca. 3 cm hohen, zwischen den Mesenterialblättern gelegenen Strang fortsetzt, der fest auf der Wirbelsäule ruht und sich nur schwer lösen läßt.

Bauchhöhle: Leber 30 cm breit. Der r. Lappen 19—20 cm hoch, an der dicksten Stelle 19 cm dick. Der l. Lappen 16:9 cm. Am r. Leberlappen 3 flache, fingerbreite Zwerchfellfurchen. Oberfläche der Leber glatt. Durch die Kapsel schimmern, besonders am unteren Rande, hirsekorn- bis erbsengroße, zum Teil flach prominierende, gelbliche bis gelblich-weiße, nicht zackig sich absetzende Knötchen. Leber mit gefüllter Gallenblase wiegt 2582 g. Lymphdrüsen am Pfortadereintritte bis Kleinhaselnußgröße vergrößert. Auf der Schnittfläche der Leber zeigt sich, daß die Läppchen in großer Ausdehnung, aber besonders um die Vena centralis herum, eine deutliche gelbliche Farbe aufweisen. In dem Gewebe zerstreut sieht man

mäßig zahlreiche, fast immer schneeweiß erscheinende miliare Knötchen, die vielfach in der Nähe von Pfortaderästen liegen, vielfach kleinere umgreifend. Auch die größeren Knoten haben eine schneeweiße Färbung, die nur in einzelnen Teilen leicht gelblich getönt ist; dieselben sind ziemlich derb und quellen deutlich über die Schnittfläche vor. Die Veränderungen sind in beiden Lappen vollkommen gleich, nur erscheinen in den unteren Partien die miliaren Knötchen dichter zu stehen. Die Gallenblase enthält geringe Mengen dickflüssiger, etwas trüber Galle.

Milz. Gewicht 952 g. Länge 21, Breite 14, Dicke 9 cm. Konsistenz ziemlich fest. Durch die Kapsel scheinen an der Vorderfläche ca. 20 hirsekorngroße, bis 6 mm im Durchmesser haltende, flach prominierende, weißlich-gelbe Knötchen. In der Mitte zeigt sich eine runde, 12 mm breite, etwas erhabene, gleichsam aus einem Netzwerk von hellgelblich-grauen Partien zusammengesetzte Stelle. Schnittfläche erscheint überaus höckerig, besonders fallen mehrere bis 15 mm breite, stark vorquellende Knoten auf. Ihre Schnittfläche zeigt, in einem dunkel-braunroten Gewebe eingestreut, weißliche, deutlich gelbe unregelmäßige Knoten und Züge. Auch auf der übrigen Schnittfläche der Milz sieht man kleinste und bis 4—5 mm große, meist weißliche, oft deutlich gelbe Knötchen. Am unteren Rande der Milz fühlt man 2 etwa haselnußgroße, derbe Knollen. An der Kapsel zeigt sich hier auch eine dunklerere Färbung. Auf dem Durchschnitte sieht man keilförmig nach unten ragend ein auf der Schnittfläche schmutzig, schwärzlich-rot erscheinendes, sehr derbes Gewebe, das aber keine Knötchen aufweist.

Linke Niere zeigt ziemlich entwickelte Fettkapsel, ist $14^1/_2$ cm lang. Nierenbecken deutlich erweitert, bequem kann man den Finger bis 8 cm tief in den Ureter schieben. Oberfläche ganz leicht granuliert. Rinde und Marksubstanz verschmälert: 22 mm breit. Rechte Niere $13^1/_2$ cm lang, weist embryonale Lappung auf. Nierenbecken und Ureter nicht erweitert. Rinde und Mark zusammen 28 mm. Knötchen makroskopisch nicht nachzuweisen. Blase stark kontrahiert, Schleimhaut etwas injiziert. Prostata normal. Dicht hinter der Blase, an der Blasenwand liegt das oben beschriebene Geschwulstpaket, das sich aus verschiedenen, taubeneibis gänseeigroßen Knollen zusammensetzt. Auf der Schnittfläche zeigen sich diese großen Knollen wieder aus kleinen zusammengesetzt, ihre Substanz erscheint mäßig fest, von weißlicher oder grauer Farbe, zwischen diesen etwas vortretenden Knoten zeigen sich gelblich-weiße, unregelmäßige, leicht eingesunkene Streifen. Nach oben zu setzt sich die Geschwulstmasse, wie erwähnt, entlang der Wirbelsäule bis zur Magenhöhe fort. Die Aorta erscheint gleichsam ummauert von den Tumormassen. Magen normal groß. Auf der Schleimhaut zeigen sich eben mit dem Finger zu tastende kleinste, rundliche Erhabenheiten, deren Höhe von einem rötlichen oder braunen Fleck eingenommen wird. Die gleichen Veränderungen finden sich im Duodenum. Schleimhaut des Dünndarmes überall glatt und spiegelnd. Die mesenterialen Drüsen leicht vergrößert. Auf dem Durchschnitt zeigen sie gleichmäßige hellgraue Farbe. Serosa überall glatt. Die Peyerschen Plaques und die Follikel treten deutlich hervor, erstere werden gleichsam von einem Netzwerk durchzogen. Nicht nur dem Mesenterialansatze gegenüber, auch sonst in der Schleimhaut zerstreut finden sich 3—6 mm umfassende Knötchen. Ein Geschwür ist nirgends zu sehen. Der Processus vermiformis ohne Besonderheiten. Schleimhaut des Coecum, Colon ascendens und transversum sehr glatt und blaß, Follikel nur schwer zu erkennen.

Brusthöhle: R. Lunge an der Spitze strangförmig, l. Lunge in ganzer Ausdehnung verwachsen. R. Lunge gebläht, in der Spitze mehrere strahlige, narbige Einziehungen, darunter fühlt man einige kleine harte Knollen. Auf dem Durchschnitt sieht man einen haselnußgroßen, von derbem Gewebe scharf umschlossenen Herd, der kreidige Massen enthält. Nicht weit davon liegt dicht unter der Pleura ein erbsengroßer Herd. Im mittleren Teile des Oberlappens ein erbsengroßer Kreideherd von grauer Kapsel umgeben: Lungengewebe ödematös, relativ blutarm. Der Unterlappen fühlt sich etwas fester an. Schnittfläche gleichmäßig braunrot. In den Bronchien sind ziemlich reichliche schleimige Massen enthalten. Die bronchialen Lymphknoten sind etwas vergrößert, anthrakotisch. L. Lunge ist in ganzer Ausdehnung bedeckt mit festen, nicht sehr dicken weißlichen Auflagerungen. In der Spitze findet sich ein erbsengroßer, derber, schwielig umgebener Kreideherd, sonst in dem Oberlappen keine tuberkulösen Prozesse. Der Unterlappen fühlt sich fest an, die Schnittfläche ist deutlich gekörnt, das Parenchym luftleer. Mit dem Messer gelingt es nur schwer, graue Pfröpfe abzustreichen, zum Teil ist die Farbe der Schnittfläche leicht gelblich. Bronchialschleimhaut injiziert, zum Teil mit schmierigen, grauen Massen bedeckt. Herz ohne besonderen Befund. Halsorgane bieten, soweit sie herausgenommen werden konnten (ca. bis zum 8. Trachealknorpel), nichts Besonderes. Keine Veränderungen oder Schwellungen der vorhandenen Lymphdrüsen.

Pathologisch-anatomische Diagnose: Malignes Lymphom der inguinalen, retroperitonealen und der Leberhilus-Lymphdrüsen, der Milz und der Leber. Geringe linksseitige Hydronephrose. Gastritis granularis. Leichte Schwellung der Peyerschen Plaques und der solitären Follikel. Verwachsungen der Lunge links. Kleine chronische tuberkulöse Herde beider Spitzen. Anthrakosis der bronchialen und peribronchialen Lymphknoten. Aspirationspneumonie des linken Unterlappens.

Zur bakteriologischen Untersuchung werden Abstrichpräparate von der Geschwulst und der Milz und Impfungen auf Zuckeragar und Gelatine gemacht.

Die bakteriologische Untersuchung blieb vollkommen negativ.

Histologischer Befund.

Der Tumor in der Inguinalgegend, sowohl das exstirpierte wie auch das bei der Sektion gewonnene Material zeigen übereinstimmende Bilder. Von normaler Lymphknotenstruktur ist nichts mehr zu entdecken, vielmehr besteht die ganze Geschwulst aus einem mehr diffusen, seltener in Knotenform angeordneten Reticulum und einem durch außerordentliche Variabilität ausgezeichneten Zellgemisch.

Neben kleinen und großen Lymphocyten, die durch ihren gleichmäßig runden, ziemlich chromatinreichen, dicht gefärbten Kern kenntlich sind, finden sich in großer Menge gelapptkernige Leukocyten. Außerdem treten zahlreiche größere Zellen mit bläschenförmigem Kern auf, die mit den großkernigen Wanderzellen eines frischen Granulationsgewebes verglichen werden könnten. Ferner sieht man große Zellen mit großem, ringförmigem oder hirschgeweihartigem Kerne, der an die Kerne der Knochenmarksriesenzellen erinnert, und wirkliche Riesen-

zellen mit 3, 4 und 6 Kernen, die aber niemals den LANGHANSschen Riesenzellen gleichen. Sie unterscheiden sich von den letzteren nicht nur durch die mehr zentrale Lagerung der Kerne, sondern auch durch die Form derselben, indem sie im Gegensatze zu den mehr gleichmäßigen, ovalen Kernen der LANGHANSschen Zelle mannigfache Variationen in Bezug auf Größe, Gestalt und Chromatinreichtum aufweisen. Daneben liegen Spindelzellen und in großer Zahl epitheloide Zellen. Kernteilungsfiguren sind in den verschiedensten Stadien zu beobachten, an den erwähnten Riesenzellen wurden auch asymmetrische, pluripolare Kernteilungsfiguren gesehen. Die Gefäße in dem Tumor werden häufig von hyalinen Bändern umgeben; die Amyloidreaktion war negativ. Auch Nekrosen des Gewebes kommen vor von etwa miliarer Größe. Es kann aber hier niemals von typischer Verkäsung gesprochen werden, da innerhalb der nekrotischen Partien die Struktur des Gewebes auffallend gut erkennbar bleibt. Mit Sudanfärbung ergibt sich in den Schnitten ein ziemlicher Fettreichtum, und zwar liegt das Fett sowohl in den Zellen als auch im Zwischengewebe. An den größeren Gefäßen lassen sich hier und da periarteriitische Wandveränderungen, Wucherung der Zellen der Adventitia konstatieren. Im ganzen scheinen die Kapillaren in dem Tumorgewebe vermehrt zu sein. Plasmazellen konnten bei Pyronin- und polychromer Methylenblaufärbung nicht mit Sicherheit nachgewiesen werden. Ebenso sind eosinophil gekörnte Leukocyten, die einen leicht eingebuchteten Kern besitzen, nur ganz spärlich vorhanden.

Die untersuchten Lymphdrüsen aus dem kleinen Becken und dem Hilus der Vena portarum zeigen zum Teil noch die Lymphdrüsenstruktur, in den übrigen Abschnitten ist das Lymphknotengewebe durch das umschriebene Geschwulstgewebe ersetzt. Die Kapsel der Drüsen ist meist verdickt, ein Durchbruch derselben ist nirgends zu bemerken.

Leber. In der Leber finden sich mikroskopisch zahlreiche, kleinste miliare und größere Knötchen, die je nach dem Stadium der Entwickelung eine verschiedene Größe und Ausdehnung zeigen. Neben ganz kleinen Zellanhäufungen sind große, fast tumorähnliche Gebilde vorhanden. Die Knoten entwickeln sich alle im Anschluß an das periportale Gewebe und dehnen sich von hier aus auf das benachbarte Lebergewebe aus. Sie sind zusammengesetzt aus den mannigfaltigsten Zellformen, genau wie sie bei der Beschreibung des Tumors erwähnt wurden. Hier finden sich die Riesenzellen oft in förmlichen Nestern zusammenliegend, die aber mit LANGHANSschen Riesenzellen, wie gesagt, nicht identisch sind. Auch machen die Knötchen trotz ihrer zahlreichen epitheloiden Zellen nie den Eindruck eines Tuberkels, da die typische radiäre Anordnung nur selten hervortritt, vielmehr eine innige Durchschmelzung der epitheloiden Zellen mit den übrigen Zellformen die Regel bildet. Verkäsung fehlt vollständig. Plasmazellen sind, wenn auch in geringer Anzahl, besonders am Rande der Knötchen vorhanden.

Eosinophile Leukocyten wurden spärlich beobachtet. Das Vorkommen großer, spindelförmiger Elemente mit länglichem, ovalem Kern, die ein sehr feines Chromatingerüst und deutliches Kernkörperchen besitzen, spricht sehr dafür, daß auch eine Wucherung der eigentlichen bindegewebigen Elemente zu stande gekommen ist. Durch die Wucherung werden einzelne Leberzellen förmlich abgesprengt und sind dann inmitten der Knötchen zu erkennen. Alle die oben beschriebenen Zellformen finden sich in der Nachbarschaft der Herde auch in den Leberkapillaren; isolierte Zellverstopfungen von Kapillaren innerhalb der Läppchen, welche keine Beziehungen zu den periportalen Knötchen aufweisen, fehlten. An den Gefäßen der Pfortader sind stellenweise endarteriitische und periarteriitische Prozesse vorhanden. An dem Rande der Knötchen und um die Zentralvenen ist häufig ein braunes, ziemlich grobkörniges Pigment abgelagert.

Milz. Die Struktur der Milz ist völlig verwischt, indem an Stelle der Trabekel mit ihren lymphadenoiden Einscheidungen geschwulstartige Massen getreten sind, dieselben sind als breite Stränge oder rundliche, knötchenförmige Gebilde um die noch erhaltenen Reste der Trabekel bezw. um die Gefäße angeordnet. An den die Achse der Geschwulstknoten bildenden Gefäßen sieht man deutlich eine Endarteriitis, die zum Teil zu völliger Obliteration des Lumens geführt hat; daneben besteht eine Periarteriitis. Die Wucherung der Zellelemente der Adventitia gehen oft ohne scharfe Grenze in die erwähnten Herde über. In den teils schon makroskopisch sichtbaren Knötchen findet sich ebenfalls die erwähnte Mannigfaltigkeit der Zellformen wieder. Plasmazellen und eosinophile Leukocyten sind spärlich vorhanden.

Innerhalb der Herde und am Rande derselben ist es vielfach zur Ablagerung grobkörnigen Pigments gekommen. Während eigentliche Verkäsung völlig fehlt, kann man Nekrosen und hyalin entartete Partien innerhalb der geschwulstartigen Knoten besonders in den größeren finden. Dort, wo noch Reste von Trabekeln vorhanden sind, sind dieselben durch die wuchernden Zellmassen förmlich aufgesplittert und es unterliegt keinem Zweifel, daß ein Teil des trabekulären Systems ganz in die Wucherung aufgegangen ist. Im Gegensatze zu diesen schweren Veränderungen der Trabekel und ihrer lymphadenoiden Scheiden zeigt die Pulpa nur das Bild einer starken Hyperämie, ohne daß besondere Veränderungen an ihren Zellbestandteilen zu bemerken wären.

In den Nieren fehlt typische Knötchenbildung. Nur an wenigen Stellen der Rinde finden sich im interstitiellen Gewebe spärliche Mengen gelapptkerniger Leukocyten.

In den Lungen sind, entsprechend der makroskopischen Beschreibung, tuberkulöse Prozesse vorhanden. Neben verkalkten, indurierten, ausgeheilten Herdchen finden sich noch mit typischen Langhansschen Riesenzellen versehene, meist in hyaliner Umwandlung begriffene Tu-

berkel. Die Färbungen auf Tuberkelbacillen hatten negatives Resultat. Die Diagnose eines frischen exsudativen Prozesses in dem linken Unterlappen, der keine Zeichen einer käsigen Entzündung an sich trägt, wird durch die mikroskopische Untersuchung bestätigt.

Mit dem Materiale dieses Falles wurden verschiedene Impfversuche gemacht. Zunächst wurden einige Stückchen der exstirpierten Geschwulstmasse unter aseptischen Kautelen an Meerschweinchen verimpft, einmal subkutan, 2mal intraperitoneal. Das eine der in die Bauchhöhle geimpften Tiere starb spontan 8 Tage nach der Operation, eine Todesursache war nicht festzustellen; gröbere Organveränderungen fehlten. Die ganz leicht geschwollenen inguinalen Lymphdrüsen zeigen nur den Zustand geringer Hyperplasie, keine Spuren von tuberkulösen Prozessen. Die beiden anderen Meerschweinchen wurden 6 Wochen nach der Impfung getötet. Der Ernährungszustand war ausgezeichnet, innerhalb der letzten 8 Tage hatte das eine Tier eine Gewichtszunahme von 60 g (von 240 auf 300 g) zu verzeichnen. Das andere hatte 28 g verloren (von 540 auf 512 g). Die Sektion der Tiere war ohne besonderen Befund, die Impfstelle war reizlos, die verimpften Gewebsstückchen waren resorbiert. Es bestand ganz leichte Schwellung je einer inguinalen Lymphdrüse, die der mikroskopischen Untersuchung nach aber durch einfache Hyperplasie hervorgerufen war. Die mikroskopische Untersuchung der Milz war in beiden Fällen ohne besonderes Ergebnis. Von dem Sektionsmateriale wurden 3 Meerschweinchen geimpft mit Milz- und Leberstückchen. 2 starben 8 und 10 Tage p. o., das eine hatte sich die bereits fast verheilte Bauchwunde aufgerissen, bei dem anderen konnte kein Anhaltspunkt für die Todesursache gefunden werden. Das dritte Tier wurde 6 Wochen später getötet, in den letzten 8 Tagen hatte es eine Gewichtszunahme von 50 g (von 300 auf 350 g). Auch hier fehlte jede Spur einer Tuberkulose.

Fall II. J.-No. 1004. Wiesbaden. Städt. Krankenhaus. (Für die Ueberlassung des Falles möchte ich Herrn Prof. Weintraud und Herrn Dr. Herxheimer an dieser Stelle meinen besten Dank sagen.)

A. M., 9-jähr. Knabe, aufgenommen 21. April 1902.

Anamnese: Der Knabe war früher stets gesund, vor 2 Jahren hatte er Keuchhusten. 4 Wochen vor Ostern 1902 zeigte sich ein Knoten an der r. Halsseite. Von Ostern ab bestanden Atembeschwerden und Husten. Die Knoten wachsen stark. 8 Geschwister leben, 3 sind gestorben, davon hatte ein Kind Drüsen am Halse und Ohr, die operativ entfernt sein sollen. Mutter und Vater sind gesund, eine Schwester hat Drüsen. Schwester der Mutter und die Mutter des Vaters sind an Tuberkulose gestorben.

Status praesens: Knabe im allgemeinen kräftig gebaut und gut ernährt. Es fällt eine eigentümliche Kopfhaltung auf. Deutlich inspiratorischer Stridor. Der Hals dick und unförmig, besonders in den unteren Partien. Rechts und links oberhalb der Fossae supraclaviculares finden sich buckelige Vorwölbungen, Haut darüber normal. Rechts hühnereigroße,

links doppelt so große Geschwulst, von harter Konsistenz und unregelmäßiger Oberfläche. Die Tumoren sind rund, bilden links ein Paket, sind verschieblich, schmerzlos. Beim Schlucken keine Verschiebung. In der Mitte des Halses oberhalb des Sternum fühlt man einen nußgroßen Tumor, hart, fast wie Knochen, auf der Trachea oder im prästernalen Gewebe, sehr wenig verschieblich. Druck auf den Tumor erhöht den Stridor und ist schmerzhaft. Der Tumor liegt isoliert, nach links schließen sich einige kleine Geschwülste als Pakete in der Fossa supraclavicularis liegend an. Sonst ist nirgends eine Drüsenschwellung vorhanden. Lungen ohne Befund, ebenso Urin. Keine Milzschwellung. Keine Leukocytenvermehrung, der Blutbefund ist mikroskopisch normal.

Der Pat. wurde mit Arsen behandelt, die Tumoren wurden danach kleiner. Am 20. Jan. 1903 wurde Pat. wieder aufgenommen, da die Geschwülste stärker zu wachsen begannen. Subkutane Injektion von 1-proz. Sol. natr. arsen. in steigender Dosis. Es wurde eine Besserung erzielt. Der Tumor in der Mitte des Halses verschwand ganz. Am 15. Juni 1903 wurden die Tumoren links operativ entfernt. Vom 27. Juni wurden die Arseninjektionen wieder gemacht, der Erfolg blieb aus. Die Tumoren wuchsen und es zeigten sich jetzt Knoten in der Achselhöhle und der Leistenbeuge. Trotz verschiedener therapeutischer Maßnahmen verschlechterte sich der Zustand. Am 15. Dez. 1903 trat der Exitus letalis ein unter zunehmender Schwäche. Auch im weiteren Verlaufe der Krankheit war der Blutbefund normal geblieben. Milzschwellung fehlte. Tumoren unter der Thoraxhaut, Kopfhaut und im Abdomen stellten sich ein.

Die makroskopische Betrachtung der eingesandten Organe — eines Stückes Lymphdrüse, des Mediastinaltumors, der Nieren, Lungen, der Milz und der Leber — ergibt folgendes: Die Milz hat eine Länge von ca. $16^1/_2$ cm, eine Dicke von 4 cm. Die Breite ist nicht meßbar, da nur die eine Hälfte vorhanden ist. In die gleichmäßig feste, rote Pulpa sind stecknadelkopf- bis kirschkerngroße Knoten eingestreut, die häufig sternförmige Verästelungen aufweisen, auch finden sich graue Streifen und kleeblattförmige Figuren, anscheinend den Trabekeln entsprechend. Die gelben Knoten sind an den Rändern grau gefärbt. Die Leber mißt 21:13:6 cm, sie zeigt sowohl auf der Oberfläche wie auf der Schnittfläche kleine und größere graue, im Zentrum gelb bis gelbgrün gefärbte Knoten, die kleineren sind den Tuberkeln sehr ähnlich. Ferner tritt die Läppchenzeichnung infolge Verbreiterung des periportalen Bindegewebes sehr deutlich hervor. Die veränderten Lymphknoten sind vergrößert bis Taubeneigröße, auf dem Durchschnitt von unregelmäßigen, eigentümlich gelb gefärbten Knoten durchsetzt. Das ganze Gewebe ist sehr derb. Die einzelnen Knoten sind voneinander abgrenzbar. An den Nieren sind verwaschene Flecken an der Oberfläche, keine richtigen Knötchen zu sehen. In der einen Lungenspitze findet sich ein narbenartig aussehendes, stärker pigmentiertes Gewebe, in dessen Zentrum ein kirschkerngroßer, gelber Knoten sitzt.

Pathologisch-anatomische Diagnose: Aleukämische Lym-

phome der Leber, der Milz, der bronchialen, jugularen und retroperitonealen Lymphknoten.

Mikroskopisch wurden von mir untersucht die Leber, die Milz, Nieren, Lunge und ein Lymphknoten.

Die Leber bietet ein Bild dar, welches dem im ersten Falle beschriebenen durchaus zu entsprechen scheint. Das ganze Lebergewebe ist durchsetzt von zahlreichen kleinen, knötchenförmigen Herden, die auch hier wieder aus dem charakteristischen, formenreichen Gewebe bestehen. Die Knötchen nehmen immer ihren Ursprung von dem periportalen Bindegewebe. Daneben findet sich in der Leber eine ziemlich bedeutende Fettinfiltration und Stauung in der Umgebung der Zentralvenen. Die Riesenzellen sind teils sehr zahlreich in den Knötchen, teils weniger reichlich vorhanden. Eosinophile Leukocyten finden sich in größeren Mengen. Veränderungen der Gefäße fallen auch hier auf; endarteriitische, besonders aber periarteriitische Prozesse.

In der Milz ist der normale Bau, besonders das System der Trabekel, besser erhalten, als in dem ersten Falle. Um die Trabekel finden sich wiederum die aus dem gemischtzelligen Gewebe aufgebauten Knötchen. In einigen Herden ist es in der Peripherie zur Ablagerung reichlicher Pigmentmassen gekommen. Die eosinophilen Zellen liegen stellenweise zu Haufen zusammen. Die Gefäßveränderungen sind die gleichen, wie die früher beschriebenen. Nach v. GIESON-Präparaten zu urteilen ist es in einigen Knötchen zu reichlicher Entwickelung von fibrillärem Gewebe gekommen, das sich an das Bindegewebe der Trabekel anschließt.

Auch in den Lymphknoten ist eine stärkere Wucherung des Bindegewebes vorhanden. Dasselbe scheidet die wuchernden Gewebsmassen in mehr oder weniger scharf abgetrennte Inseln. Von dem normalen Drüsengewebe sind nur spärliche Reste vorhanden. Das mikroskopische Bild des pathologischen Gewebes zeigt keinen besonderen Befund gegenüber dem ersten Falle, abgesehen von relativ zahlreichen eosinophilen Zellen.

Die Nieren und Lunge bieten nichts Auffallendes.

Fall III. J.-No. 68. Cöln, Augusta-Hospital. 10-jähriger Knabe. Klinische Diagnose: Tuberkulöse Peritonitis. — Milz und Leber vergrößert. Im Abdomen zahlreiche Knoten zu fühlen. Ascites. Keine Blutveränderungen. Harte Schwellung sämtlicher Lymphknoten, besonders derjenigen des Abdomens um das Pankreas herum.

Es wurden an das hiesige Institut zur Untersuchung eingesandt: Ein Teil der Leber, die Milz, das Herz, Lungen und Pankreas mit umgebenden Lymphdrüsen.

Der makroskopische Befund war folgender: Multiple Schwellung sämtlicher jugularer und trachealer, sowie der substernalen Lymphknoten. Thymus nicht auffindbar, nur eine dünne, fetthaltige Scheibe

liegt dem Herzbeutel auf. Nach rechts zu ist der Herzbeutel von mehreren bis walnußgroßen Knoten überlagert. Ueber dem rechten Bronchus, hinter die Lungenspitze reichend, liegt ein hühnereigroßer, harter Knoten. Ferner findet sich an dem übersandten Pankreasstück ein Knoten. Die Schnittfläche der Knoten ist meist glatt, ohne besondere Zeichnung, von grauweißer Farbe, hier und da mehr rötlich aussehend. An einzelnen Stellen, besonders an dem Pankreasknoten, typische Verkäsung. Der rechte Unterlappen zeigt das Bild der grauen Hepatisation. Lunge frei von Tuberkeln. In den bronchialen Lymphknoten Anthrakose und einzelne kleinere und größere grauweiße, geschwulstartige Knoten. Alle vergrößerten Lymphknoten sind gut voneinander abgrenzbar. Milz stark vergrößert, von derber Konsistenz, die lebhaft gerötete Pulpa von zahllosen, eben sichtbaren, bis über erbsengroßen, weißlichen Knoten und Strängen, die sich anscheinend den Trabekeln anschließen, durchzogen. Keine Verkäsung sichtbar. Leber eigentümlich kugelig, die Vorderkante stark abgerundet, linker Lappen so gut wie nicht vorhanden. Die ganze Leber von unregelmäßigen Furchen an der Oberfläche durchzogen, so daß das Bild des Hepar lobatum entsteht. Auf Durchschnitten durch die Furchen keine Nekrosen sichtbar, nur schmale, derbe Bindegewebszüge. Die Schnittfläche ist sonst glatt, zeigt sehr große, deutliche Läppchen mit rotem Zentrum und grauweißen peripheren Zonen. Beide Nieren fast so groß wie bei Erwachsenen, Längsdurchmesser ca. $11^1/_2$ cm. Zeichnung der Niere im ganzen unverändert, aber nicht so klar wie normal. Gröbere Veränderungen fehlen.

Mikroskopische Untersuchung ergibt, daß das Thymusgewebe an den Neubildungen unbeteiligt ist. Thymusdrüse ist nur noch als spärlicher Rest in Form kleiner atrophischer Läppchen nachweisbar. Die vergrößerten Lymphknoten, wie auch die Knoten in der Milz zeigen übereinstimmend den Bau eines sehr gemischtzelligen Gewebes, in dem Rund- und Spindelzellen in regellosem Durcheinander angeordnet sind. Das Zwischengewebe bald spärlich feinfaserig, vielfach auch retikulär, an anderen Stellen auffallend breit, hyalin klumpig, an abgelagerte Amyloidschollen erinnernd; doch fällt die Amyloidreaktion negativ aus.

In den Lymphknoten ist die alte Struktur völlig verwischt. In der Milz ist zwar noch gewöhnliches Milzgewebe hier und da erkennbar, doch sind die Uebergänge zu den eigentlichen Knoten und Strängen, welche die Trabekel umgrenzen, so allmähliche, daß es sehr schwer hält, an einzelnen Stellen zu entscheiden, ob noch normales oder verändertes Gewebe vorliegt. Neben den gewöhnlichen Rund- und Spindelzellen treten nun in großer Zahl Zellen auf, welche sehr charakteristisch sind. Es handelt sich um auffällig große Riesenzellen mit einem großen, sprossenden Kern, ähnlich den Knochenmarksriesenzellen oder mit vielen, haufenweis zusammenliegenden kleinen Kernen, die, von der

Anordnung der Kerne abgesehen, mit den LANGHANSschen Riesenzellen der Tuberkulose übereinstimmen. Die Riesenzellen sind innig mit anderen Zellen vermischt. Eine typische Anordnung der Zellen wie im Tuberkel fehlt. Plasmazellen und eosinophile Zellen fehlen so gut wie ganz. Im allgemeinen bietet auch hier wieder die Milz einen Befund, der dem vorher beschriebenen durchaus gleicht.

Die Leber zeigt mikroskopisch spärlichere kleinste Knötchen und Anhäufungen von Zellen in der typischen Weise; dagegen ziehen von der GLISSONschen Kapsel breite Bindegewebszüge in das Lebergewebe hinein. Durch spezifische Färbung läßt sich zeigen, daß die breiten Züge, die das Lebergewebe gewissermaßen in Felder zerlegen, sehr reich an elastischen Fasern sind. Residuen älterer Entzündungen, schwerere Veränderungen der Intima der Gefäße sind nicht vorhanden. Auffallend ist weiter ein relativer Reichtum von Leukocyten in den Leberkapillaren. Die Leber bietet den Verdacht auf hereditäre Syphilis; allerdings war klinisch nichts darüber zu erfahren.

Die Nieren boten keinen besonderen Befund.

Mit dem Materiale wurde am 19. Jan. 1904 ein Meerschweinchen intraperitoneal geimpft und am 18. Aprit getötet.

Das Tier befand sich in sehr gutem Ernährungszustande. An der Impfstelle nichts abnormes, ebensowenig an den Organen. Im Mesenterium fanden sich einige geschwollene Lymphknötchen, auch war eine Schwellung der inguinalen, trachealen und bronchialen Lymphdrüsen vorhanden.

Die mikroskopische Untersuchung der Drüsen, der Lunge, Milz und Leber ergab aber nicht den leisesten Verdacht für Tuberkulose.

Fall IV. J.-No. 743. Landkrankenhaus Hanau. J. L., 20 J. alter Mann. Pat. wurde zum erstenmale aufgenommen am 30. Juli 1902 wegen verschiedener Geschwüre am r. Unterschenkel und Lymphdrüsenschwellung an der r. Halsseite, die schon mehrere Jahre bestand. Die Behandlung der Geschwüre war erfolgreich. Die zahlreichen Halslymphdrüsen wurden exstirpiert. Die mikroskopische Untersuchung der Drüsen ergibt „einfache Hypertrophie.

Der Pat. wurde am 18. Dez. 1902 zum zweiten Male aufgenommen. Geschwüre am r. Fuße. An der r. Halsseite und in der Achselhöhle ausgedehnte Lymphome. Es bestehen Schluckbeschwerden. Ausräumung der Achselhöhle. Am Halse ist eine totale Entfernung der Drüsen wegen Verwachsungen mit den großen Gefäßen unmöglich. Am 3. März 1903 wird wieder an der r. Halsseite ein Lymphom exstirpiert. Der Tod tritt unter zunehmender Schwäche am 22. Okt. 1903 ein. Klinische Diagnose: Pseudoleukämie (?).

Makroskopischer Befund der eingesandten Organe. Die stark vergrößerte Milz hat ein Gewicht von 660 g. An der prall gespannten Kapsel springen kleinere und größere Knoten hervor. Die Schnittfläche ist dunkelrot, entleert viel Blut, ist durchsetzt von zahlreichen, steck-

nadelkopf- bis walnußgroßen, bald markig weißen, bald dunkelroten, hämorrhagisch gefärbten Herden. Letztere erscheinen auffallend trocken. Daneben befinden sich auch weißliche wie aus Geschwulstgewebe bestehende Streifen, vielleicht Gefäßen entsprechend, in der Anordnung von Trabekeln. Am Hilus der Milz, sowie am Kopfe des Pankreas um die Bauchaorta herum und in der Umgebung der Halsgefäße, besonders rechts, stark geschwollene, zusammenhängende Pakete bildende Lymphknoten, die auf dem Durchschnitt ein grauweißes markiges Aussehen zeigen. An einzelnen Stellen sind Blutungen zu sehen. In einem Halslymphknoten findet sich ein kleiner verkalkter Herd, sonst keine Nekrose. Pankreas ist eigentümlich derb, groß und auffallend weiß aussehend. Schilddrüse leicht vergrößert, derb und blaß. Im Magen hämorrhagische Erosionen. Nierenrinde zeigt leicht bräunliche Färbung. Die Zeichnung der Rinde ist verwaschen, Geschwulstknoten nicht sichtbar. Das Nierenbecken ist frei von Blutungen. Die Leber wiegt 1703 g, sie zeigt sehr deutliche Läppchenzeichnung mit sehr breiten peripheren, schwach gelblich gefärbten Ringen mit rötlichem Zentrum. Keine Geschwulstknoten.

Die mikroskopische Untersuchung der Lymphknotengeschwülste von verschiedener Herkunft ergibt im allgemeinen das gleiche Bild, das heißt eine völlige Verwischung der normalen Struktur, Ersatz der kleinkernigen Lymphocyten durch eine Mischung von kleinen und größeren Lymphocyten, Plasmazellen und größeren blaßkernigen Endothel- bezw. Bindegewebszellen, auch finden sich Riesenzellen mit einem oder mehreren abnorm großen und mißgestalteten Kernen, aber keine tuberkulösen Riesenzellen. Eosinophile Leukocyten sind spärlich nachzuweisen. Die Zellmassen sind eingelagert in ein bald fein, bald grob geformtes Reticulum, das gelegentlich hyaline Entartung zeigt. Tuberkel oder Verkäsung sind nirgends zu finden. Auch in der Milz sind die eigentümlichen Streifen und Knoten auf die Entwickelung eines solchen gemischtzelligen Gewebes, besonders um die Trabekel und die Malpighischen Körperchen herum, zurückzuführen. In einzelnen Herden bestehen mächtige Blutungen und Fibrinausscheidungen, die das makroskopisch auffällige, trockene Aussehen und die dunkle Farbe bedingten. Diese Blutungen sind sekundär hervorgerufen durch massenhafte Embolien von Streptokokken. Das übrige Milzgewebe zeigt mehr den Charakter einer chronischen Hyperplasie, ohne an der Geschwulstbildung teilzunehmen. In der Leber und den Nieren keine Geschwulstbildung; auch in den Blutgefäßen keine Veränderungen des Inhaltes. Bemerkenswert ist die partielle, amyloide Entartung, die sich in den Nieren findet, ebenso in der Leber und Milz. Die aufsteigenden Schleifenschenkel zeigen eine auffallende Affinität für Fuchsin; der Grund war nicht festzustellen.

Pathologisch-anatomische Diagnose: Typische Pseudoleukämie mit der schon mehrfach beobachteten Amyloidentartung.

Da die Organe nicht mehr frisch genug waren, mußte von einer Impfung Abstand genommen werden.

Die bisher beschriebenen 4 Sektionsfälle stimmen, wie noch weiter gezeigt werden soll, ganz mit den von PALTAUF, STERNBERG, REED, BENDA und CHIARI schärfer abgegrenzten Formen der Pseudoleukämie überein. Zuvor seien jedoch noch einige operativ gewonnene Fälle von malignem Lymphom erwähnt, die in ihrem histologischen Aufbau ganz ähnliche Bilder boten, wie die Lymphknoten in den vorher beschriebenen Fällen; so darf man wohl annehmen, daß es sich um die primäre Lokalisation der HODGKINschen Krankheit in den regionären Lymphdrüsen meist des Halses handelt.

Fall V. J.-No. 227. Chirurgische Klinik. C. B., 30 Jahre alter Fabrikarbeiter aus Lüdenscheid.

Anamnese: Pat. wurde am 6. Febr. 1904 aufgenommen. Seinen Angaben nach war er stets gesund, bis er Ende November 1903 an der r. Halsseite einen harten Knoten von Haselnußgröße bemerkte. Pat. konnte sich damals nicht zur Operation entschließen. Der Tumor wuchs in den letzten 4 Wochen schneller.

Status praesens: Mittelgroßer, kräftiger Mann. An der r. Halsseite, die Supraclaviculargrube ausfüllend, ein Tumor von derber Konsistenz, der sich kleinapfelgroß vorwölbt, über die Clavicula herausragt und sich medianwärts bis zur Mittellinie erstreckt. An der l. Halsseite fühlt man am hinteren Rande des Musc. sternocleidomastoideus eine weitere haselnußgroße Geschwulst. Bei der Operation zeigt sich, daß eine totale Entfernung nicht möglich ist, da der Tumor rechts teilweise im Musc. sternocleidomastoideus drinsitzt. Auch links gelingt die totale Exstirpation nicht. Bald nach der Operation zeigt sich ein walnußgroßer Tumor in der r. Achselhöhle. Die Geschwulstmassen am Halse wachsen sehr schnell. Der Pat. wird entlassen, da auch eine eventuelle zweite Operation keinen Erfolg verspricht.

Makroskopisch zeigen die Lymphknoten auf dem Durchschnitt das eigentümliche Bild zahlreicher, leicht prominierender, gelblich aussehender grober Knötchen von gut Hirsekorngröße, die in ein derbes, fibröses Gewebe eingebettet sind. Das Gelb der Knötchen ist mehr feucht, nicht so trocken wie Käse, eine grünliche Farbe ist nicht zu bemerken. Der Verdacht, daß die eigenartige Färbung der Knötchen durch einen besonderen Reichtum an eosinophilen Zellen bedingt ist, wird mikroskopisch bestätigt. Neben den zahllosen eosinophilen Zellen finden sich auch die sonstigen charakteristischen Merkmale des malignen Lymphoms, nämlich vor allem auffallend große, nicht knötchenförmig zusammengehäufte, sondern zerstreut liegende und mehr polymorph gestaltete Epitheloidzellen. Zwischen kleineren und förmlichen Riesenzellen mit unförmigen Riesenkernen oder mehreren großen Kernen gibt es alle möglichen Uebergänge. Typische LANGHANSsche Riesenzellen fehlen, ebenso Verkäsungen. Plasmazellen sind nur spärlich vorhanden.

Die Gerüstsubstanz ist fibrillär, aber nicht retikulär, die Kapsel ist entzündlich verdickt, die Grenze gegen die zellige Wucherung verwischt. Mit dem Materiale wurde ein Meerschweinchen intraperitoneal geimpft und nach ca. 2 Monaten getötet. Das Tier war völlig munter, in gutem Ernährungszustande, zeigte jedenfalls keine Spuren einer Kachexie. Die Sektion stellte leichte Schwellung der inguinalen, axillaren und trachealen Lymphdrüsen fest, die mikroskopisch sich als einfache Hyperplasie erwies. Von Tuberkulose konnte nichts gefunden werden.

Fall VI. J.-No. 361. Chirurgische Klinik. S. S., 20-jähr. Mädchen, aufgenommen am 25. Juni 1903.

Anamnese: Die Eltern sind gesund und leben. Der Vater soll an „Drüsen" leiden, die spontan an- und abschwellen. Von 5 Geschwistern haben 3 „Ohrenlaufen", ein Bruder hat außerdem „Drüsen". Pat. leidet an Bleichsucht. Die Menses sind unregelmäßig. Seit Herbst 1902 besteht Drüsenschwellung in der r. Axilla, die sich auch auf die Supraclaviculargrube ausgedehnt hat; ferner ist Drüsenschwellung in der l. Inguinalgegend nachzuweisen.

Status praesens: Blasses, schlecht genährtes Mädchen. Giemen auf beiden Lungen, Herz ohne Besonderheiten. In der r. Axilla, der r. Supraclaviculargrube und in der l. Inguinalgegend etwas verschiebliche, nicht empfindliche, harte Drüsen. Die Milz und die retroperitonealen Drüsen vergrößert.

Operative Ausräumung der Achselhöhle. Glatte Wundheilung. Sehr bald nach der Operation zeigt sich starke Anschwellung der Halslymphdrüsen. Die Pat. hustet außerdem stark. Entlassung.

Makroskopischer Befund der exstirpierten Drüsen. Das Drüsenpaket, dessen einzelne Knoten isolierbar sind, zeigt auf dem Durchschnitt eine eigentümlich grobkörnige Fläche und eine leicht bräunliche Färbung des Gewebes. Richtige graue Knötchen und Verkäsungen werden nicht gefunden. Mikroskopisch wird eine starke hyaline Verdickung der Kapsel und des retikulären Bindegewebes beobachtet, welche als breite Streifen kleine Gewebsinseln umschließen. Diese Inseln bestehen aus Lymphocyten, epitheloiden Zellen und aus größeren, an Knochenmarksriesenzellen erinnernden Gebilden. Ferner sind die Knötchen reich an eosinophilen Zellen, dagegen fehlen Plasmazellen so gut wie ganz.

Ein angestellter Impfversuch hatte bezüglich Tuberkulose negatives Resultat.

Fall VII. J.-No. 958. Chirurgische Klinik. 20-jähr. Mädchen. Seit $^3/_4$ Jahren besteht ein Tumor an der r. Halsseite, der exstirpiert wird. (Nähere klinische Daten fehlen.)

Die mikroskopische Untersuchung der leicht voneinander trennbaren Lymphknoten ergibt, daß an den Randpartien noch vielfach normales Lymphknotengewebe vorhanden ist. Die bindegewebige Kapsel ist verdickt und zeigt Zunahme der faserigen Bestandteile, zum Teil

mit hyaliner Quellung und Verschmelzung der Fasern. Nach der Marksubstanz der Lymphknoten zu finden sich zahlreiche miliare und größere Herde, die teils miteinander verschmelzen, teils aber durch ein hyalines Bindegewebe förmlich abgekapselt sind. In der Grundsubstanz findet sich wieder das bunte, früher beschriebene Gemisch von Zellen, darunter überwiegend eosinophile Leukocyten mit gelapptem Kern. Typische LANGHANSsche Riesenzellen fehlen. Plasmazellen finden sich nur in den die Knötchen umgebenden Bindegewebsmassen und in der Umgebung der Gefäße. Ein Impfversuch wurde nicht angestellt.

Fall VIII. J.-No. 693. Halle. $18^1/_4$ J. alter junger Mann.

Die Eltern sind gesund. Vor $1^1/_2$ Jahren Exstirpation einer größeren Menge von Drüsen, die keinerlei regressive Metamorphosen zeigten. Verwachsungen der Drüsen mit der Umgebung und entzündliche Prozesse fehlten. Klinisch, makroskopisch und mikroskopisch waren nirgends tuberkulöse Veränderungen nachweisbar. Am 15. Juni 1904 abermals Entfernung eines Drüsenpakets von der l. Halsseite. Der Pat. ist sonst gesund. Keine Milzschwellung, geringe Anämie. Lymphdrüsenschwellung besteht auch an der r. Halsseite und in beiden Achselhöhlen.

Das am 15. Juni 1904 exstirpierte Drüsenpaket besteht makroskopisch aus ca. 5 einzelnen, nicht miteinander verwachsenen Drüsen von Pflaumen- bis Bohnengröße. Die Schnittfläche erscheint homogen gelblich-weiß ohne erkennbare Struktur. Die Färbung ist stellenweise leicht bräunlich, an anderen Stellen mehr rötlich, mit helleren Partien vermischt.

Bei der mikroskopischen Untersuchung scheinen sich die Lymphdrüsen in einem hyperplastischen Zustande zu befinden. Es besteht eine bedeutende Vermehrung der lymphocytären Gewebselemente. Neben kleinen und großen Lymphocyten sind zahlreiche Riesenzellen mit einem gelappten und solche mit mehreren Kernen zu sehen, die an gewisse Formen von Knochenmarksriesenzellen erinnern. Eosinophile Leukocyten finden sich in enormer Menge, meist zu dichten Haufen zusammenliegend, so daß sie das ganze Gesichtsfeld beherrschen. Plasmazellen sind nur ganz spärlich vorhanden.

Der Pat. wurde dann vom 1.—31. Juli mit Röntgenstrahlen behandelt, und zwar die l. Halsseite. Die Bestrahlung wurde 20 Tage fortgesetzt, je 10 Minuten lang, es entstand dann ein Röntgenekzem, so daß die Behandlung unterbleiben mußte. Während der Zeit hatte sich unmittelbar unter der Haut eine erbsengroße Drüse entwickelt, die exstirpiert und zur mikroskopischen Untersuchung eingeschickt wurde. Dieselbe hatte folgendes Ergebnis:

Der Lymphknoten läßt nirgends mit Sicherheit das charakteristische Gewebe erkennen, welches in den früheren Lymphknoten gefunden wurde; vielmehr zeigt sich nur das Bild einer Hyperplasie, die besonders gekennzeichnet ist durch das starke Hervortreten mächtig entwickelter Keimzentren, in denen es von Kernteilungsfiguren geradezu

wimmelt. Die Kernteilungsfiguren betreffen hauptsächlich die größeren protoplasmareichen Gebilde, welche die Hauptmenge der Keimzentren ausmachen, und zwischen denen nur spärliche kleinkernige Lymphocyten zu finden sind. Das Protoplasma der größeren Zellen zeigt bei Pyroninfärbung eine rötliche, schollige Färbung, die allerdings an Intensität der Plasmazellenfärbung wesentlich nachsteht. Neben diesen großen Zellen mit den reichlichen Kernteilungsfiguren finden sich noch ganz große Gebilde mit mächtigem, rundlichem Kern, förmliche Riesenzellen, die ziemlich regelmäßig durch die Keimzentren zerstreut sind. Sowohl der Form und Größe der Kerne nach unterscheiden sie sich wesentlich von den in den früher übersandten Lymphknoten gefundenen Riesenzellen des spezifisch entzündlichen Granulationsgewebes, deren Kerne viel größere Dimensionen und viel größere Unregelmäßigkeit der Formen aufweisen. Diese riesenzellartigen Gebilde der Keimzentren enthalten in großen Mengen färbbare, körnige und klumpige Massen, die tingiblen Körper Flemmings. Außerdem findet sich in diesen, aber auch in anderen Zellen der Keimzentren gelegentlich gelbes Pigment; da aber solche Zellen mit tingiblen Körpern und Pigment auch in normalen Lymphknoten gefunden werden, so können sie als besonders durch die Röntgenbehandlung hervorgerufene Degenerationen nicht angesehen werden. Die äußeren Schichten der Follikel und der Markstränge bestehen aus gewöhnlichen Lymphocyten. Die Lymphsinus sind mit zelligen Elementen vollgepfropft, unter denen in großer Zahl eosinophil gekörnte Elemente gefunden werden. Die typischen Riesenzellen, die in den früher übersandten Lymphknoten gefunden wurden, werden vermißt, dagegen fällt in den bindegewebigen Bestandteilen des Lymphknotens, besonders in der Kapsel, der große Reichtum an echten Plasmazellen auf und auch in den Lymphknoten selbst sind Plasmazellen zu finden, deren Abgrenzung von den übrigen in den Lymphsinus vorhandenen Elementen bei weiterem Vordringen in dem Lymphknotengewebe mehr und mehr unmöglich wird. An einer Stelle der Kapsel findet sich ein ziemlich zellreiches Narbengewebe, vielleicht der Stelle entsprechend, wo früher ein Lymphknoten entfernt war; auch in diesem Narbengewebe ist von den früher beschriebenen Gewebsveränderungen nichts zu finden.

Da die Drüsen in gehärtetem Zustande eingesandt waren, so mußte von einer Impfung Abstand genommen werden.

Fall IX. J.-No. 159 u. 400. Worms, städt. Krankenhaus. Frau W., 34 J. alt.

Anamnese: Seit 2 Jahren besteht Drüsenschwellung beiderseits am Halse. Seit 6 Wochen Schmerzen im r. Arm.

Status praesens: Kräftig gebaute Frau in gutem Ernährungszustande. Die Organe sind ohne Befund. Urin frei von Eiweiß. In der l. Supraclaviculargrube mehrere derbe, verschiebliche Drüsenknoten, in der

r. Supraclaviculargrube ein auf der Unterlage festsitzendes Drüsenpaket. Sonst sind Drüsen nirgends zu fühlen.

Diagnose: Lymphomata colli (maligna?).

Operation: Die Drüsen l. lassen sich leicht entfernen, auf der Schnittfläche keine Verkäsung bemerkbar. R. bestehen Verwachsungen mit der Vena jugularis, die oberhalb unterbunden wird. Nach der Unterbindung gelingt die Exstirpation. Geheilt entlassen am 12. Febr. 1904. Am 13. April 1904 findet sich an der r. Halsseite ein kleines 2 dattelgroßes Drüsenpaket. Es bestehen Schmerzen in der r. Schulter und blitzartig durchfahrende Schmerzen im r. Arm. Exstirpation der Drüsen. Dieselben sind derb, mit gelblichen, aber derben Knötchen versehen.

Die zunächst übersandten Drüsen zeigen mikroskopisch eine völlige Strukturveränderung. Sie bestehen aus einem relativ gleichmäßigen, aus Rundzellen zusammengesetzten Gewebe, welches von Gefäßen und Bindegewebe durchzogen wird. Die Kapsel ist nicht scharf abgesetzt, von Rundzellen infiltriert. Zwischen den Lymphocyten liegen überall zerstreut größere Epitheloidzellen und große Zellen mit riesenkernartigen Gebilden. Ferner finden sich richtige Epitheloidzellenknötchen mit mehrkernigen Zellen, die aber nicht den LANGHANSschen Zellen ähnlich sind. Verkäsungen und Tuberkelbacillen fehlen.

Ein Impfversuch konnte nicht vorgenommen werden, da das Material gehärtet war.

(J.-No. 400.) Die zum zweitenmal entfernten Lymphdrüsen zeigen mikroskopisch ähnliche Bilder. Es finden sich jedoch tuberkelähnliche Knötchen, und in einem Schnitte eine einzige LANGHANSsche Riesenzelle. Tuberkelbacillenfärbung war negativ.

Das intraperitoneal geimpfte Meerschweinchen starb nach 4 Wochen spontan ohne feststellbare Todesursache. Ernährungszustand war gut. Leichte Schwellung der inguinalen, trachealen und bronchialen Lymphdrüsen, die Milz erscheint auffallend klein. Mikroskopisch konnte in den untersuchten Organen mit Sicherheit Tuberkulose ausgeschlossen werden.

Das Resultat der mikroskopischen Untersuchung sämtlicher soeben beschriebener, durch Operation gewonnener Lymphdrüsenerkrankungen stimmt nun mit den bei den Sektionsfällen erhobenen Befunden so auffällig überein, daß beide Gruppen nosologisch als zusammengehörig zu betrachten sind. Charakteristisch ist besonders die stets gleichbleibende Variabilität der Zellformen, welche das geschwulstartige Gewebe zusammensetzen. In all den Herden in Milz und Leber, wie auch in den Lymphdrüsen, finden sich neben den kleinen und großen Lymphocyten Zellen vom Charakter der großkernigen Wanderzellen, epitheloide Zellen, Riesenzellen mit abnorm großen zackigen Kernen, ähnlich den Knochenmarksriesenzellen, und solche mit zahlreichen getrennten Kernen, und endlich Zellen, die Uebergangsformen zwischen den beiden letzteren darzustellen scheinen. Daneben

finden sich ferner, wenn auch in geringerer Menge, Zellen vom Typus der Fibroblasten, spindelförmige Bindegewebszellen, eosinophile Leukocyten und Plasmazellen in wechselnder Anzahl.

Mit Plasmazellen habe ich nur diejenigen Elemente bezeichnet, die bei Pyronin- und polychromer Methylenblaufärbung die charakteristische schollige Färbung des meist polygonal begrenzten Protoplasmaleibes und den typischen Kern mit der klumpigen, Radspeichen-ähnlichen Anordnung des Chromatingerüstes aufwiesen.

Indessen ist zu bemerken, daß die Bestimmung des Mengenverhältnisses der Plasmazellen in den einzelnen Präparaten auf gewisse Schwierigkeit stieß, weil ohne Frage zwischen den Plasmazellen, den großkernigen Wanderzellen und den Riesenzellen fließende Uebergänge vorkommen. Auch die Abgrenzung gegen die großkernigen Lymphocyten ist, wenn deren Protoplasma eine starke Färbung mit Pyronin annimmt, nicht immer leicht. Nur die epitheloiden Zellen zeichneten sich fast immer durch ihr ablehnendes Verhalten gegen die Pyroninfärbung aus, obwohl auch hier ganz scharfe Abgrenzungen gegenüber den übrigen Zellformen nicht möglich waren. Auch die Ausbildung scharf begrenzter Nucleoli war eine zu wechselnde, als daß sie zur Differenzierung echter lymphocytärer Elemente und der übrigen Zellformen benutzt werden konnte. Daher erscheint es auch unmöglich, für alle diese Zellformen eine bestimmte Quelle, etwa die Endothelien der Blut- und Lymphbahnen, angeben zu wollen; besonders das lymphatische Gewebe als Ganzes, vorzugsweise auch die Adventitiazellen der Gefäße, müssen hierbei in Betracht gezogen werden, da gerade die Bedeutung der letzteren für die Entwickelung des entzündlichen Granulationsgewebes durch die Arbeiten von Marchand und Maximow hervorgehoben worden ist. Die starke Beteiligung der Gefäßwandungen an der vorliegenden Geschwulstbildung, wie sie für unsere Fälle nachgewiesen werden konnte, spricht noch besonders zu Gunsten dieser Auffassung. Die eigentümliche Zusammensetzung des in der Milz, den Lymphdrüsen und der Leber befindlichen Gewebes, das reichliche Auftreten epitheloider Zellen in inniger Mischung mit den auch sonst für Entzündungsprozesse charakteristischen Elementen, gelapptkernigen Leukocyten, eosinophil gekörnten Zellen, Plasmazellen, großkernigen Wanderzellen und Riesenzellen, läßt es als gesichert erscheinen, daß in all diesen Fällen keine echte Geschwulstbildung, sondern vielmehr ein Entzündungsprozeß eigenartigen Charakters vorliegt, der in die Gruppe der sogenannten Granulationsgeschwülste gehört und — worauf ich später noch zurückkommen werde — mit den tuberkulösen verglichen, aber auch von ihnen getrennt werden muß.

Es bleibt noch zu bemerken, daß auch in den beschriebenen Fällen, wie sonst in den älteren Stadien der Granulationsgeschwulstbildung, eine reichliche Anbildung von Bindegewebe eintreten kann.

PALTAUF[1]) und STERNBERG[2]) haben wohl als erste diese eigentümlichen Erkrankungsformen des lymphatischen Apparates von der Pseudoleukämie getrennt, und es unterliegt keinem Zweifel, daß alle unsere Fälle in die gleiche Gruppe hineingehören, für welche CHIARI den Namen der HODGKINschen Krankheit reserviert wissen möchte. Auf die Abgrenzung gegenüber der echten Pseudoleukämie komme ich noch später zu sprechen. Zunächst noch ein Wort über die Aetiologie.

Wenn wir für alle oben geschilderten Fälle von HODGKINscher Krankheit haben nachweisen können, daß es sich nicht um einfache Hyperplasie, sondern um die Entwickelung eines eigenartigen, den Granulationsgeschwülsten nahestehenden Gewebes in Lymphknoten, Milz und Leber handelt, so fragt es sich, ob vielleicht bestimmte Beziehungen zu bereits bekannten Infektionsgeschwülsten, Tuberkulose, Syphilis etc. bestehen. Die so häufig beobachtete Kombination der HODGKINschen Krankheit mit der Tuberkulose legt es ja nahe, den ganzen Prozeß für eine besondere Form der Tuberkulose zu halten.

Auch diese Frage ist besonders eingehend von PALTAUF und STERNBERG behandelt worden. STERNBERG publizierte 15 Fälle von klinischer Pseudoleukämie die übereinstimmende anatomische Befunde bei der Sektion ergaben. Er vergleicht mit seinen eigenen Fällen diejenigen, die in der Literatur als Kombination von Tuberkulose und Pseudoleukämie oder als unter dem Bilde der Pseudoleukämie verlaufende Lymphdrüsentuberkulose angeführt wurden. Es muß danach das Vorkommen einer Kombination der Tuberkulose und Pseudoleukämie angenommen werden; aber die den beiden Krankheiten charakteristischen Veränderungen konnten stets getrennt in diesen Fällen beobachtet werden. STERNBERG widerspricht der Anschauung, daß durch Verschmelzung beider Prozesse, der Tuberkulose und der Pseudoleukämie, Bilder hervorgerufen werden könnten, wie sie den von ihm beschriebenen analog wären. Er glaubt vielmehr, daß es sich um „eigenartige Tuberkulosen des lymphatischen Apparates" handelt, und daß die chronisch entzündlichen Vorgänge, die er als Ursache der Veränderungen der Drüsen und des lymphatischen Gewebes anspricht, mit der Pseudoleukämie im Sinne COHNHEIMS[3]) nichts zu tun haben. Die Frage, wie es zu erklären ist, daß der Verlauf und die histologischen Bilder so ganz anders sind, wie bei der gewöhnlichen Tuberkulose, vermag STERNBERG nicht zu entscheiden. Es wäre seiner Meinung nach möglich, daß man es mit einer besonderen Reaktion eines geschwächten oder auch resistenteren Organismus gegen das tuberkulöse Virus zu tun

1) PALTAUF, LUBARSCH-OSTERTAG, Ergebnisse der allgemeinen Pathologie und pathologischen Anatomie, 3. Jahrg., 1896, p. 652.

2) STERNBERG, l. c.

3) COHNHEIM, Ein Fall von Pseudoleukämie. VIRCHOWS Arch., Bd. 33, 1865, p. 451.

habe oder daß die Erkrankung eine abgeschwächte Form der Tuberkulose repräsentiere.

Gegen diese Ansicht Sternbergs wandte sich D. M. Reed[1]) in einer Arbeit, in der sie 8 eigene Fälle mit 3 Autopsien und genauen histologischen Untersuchungen des Sektionsmateriales und der exstirpierten Lymphdrüsen publizierte. Im Hinblick auf ihre Befunde und mit eingehender Berücksichtigung des in der Literatur vorhandenen Materiales leugnet D. M. Reed jeden direkten Zusammenhang der Pseudoleukämie beziehungsweise der Hodgkinschen Krankheit mit der Tuberkulose, abgesehen von einer sekundären zufälligen Infektion, der ja jeder geschwächte Organismus ganz besonders zugänglich erscheint.

Reed — und vor ihr Fischer[2]) — nehmen an, daß es sich bei der Hodgkinschen Krankheit um einen chronisch entzündlichen Prozeß handelt, dessen Aetiologie noch unbekannt ist, der aber jedenfalls von der Tuberkulose unterschieden werden muß. Die häufig gleichzeitig mit der Hodgkinschen Krankheit gefundene Tuberkulose ist nur als Komplikation, als sekundäre Infektion aufzufassen.

Der Anschauung D. M. Reeds hat sich in jüngster Zeit auch Yamasaki[3]) in einer Publikation aus dem pathologisch-anatomischen Institute von Prof. Chiari (Prag) angeschlossen.

Nach Untersuchung von 5 Fällen kommt Yamasaki zu dem Schlusse, daß die Hodgkinsche Krankheit durch das klinische und anatomische Verhalten und die histologischen Befunde von anderen Krankheitsbildern abgetrennt werden kann, besonders von der Pseudoleukämie, die nach der Erklärung Cohnheims als reine Hyperplasie und Hypertrophie des lymphatischen Apparates aufzufassen ist. Yamasaki nimmt ebenso wie Reed an, daß es sich bei der Hodgkinschen Krankheit um eine chronische Entzündung handelt, die mit der Tuberkulose in keinem direkten Zusammenhange steht.

Auf eine ausführliche Zusammenstellung der Literatur glaube ich verzichten zu können, da sich dieselbe in den Arbeiten von Dietrich[4]), Paltauf, Sternberg, Reed und Yamasaki findet.

Jedenfalls geht aus ihr hervor, daß eine Einigung über die tuberkulöse oder nicht tuberkulöse Natur der Hodgkinschen Krankheit noch nicht erzielt ist. Man könnte die Frage der Lösung etwas näher bringen, wenn man in der Literatur nachsähe, wie oft bei histologisch genau untersuchten Fällen von Hodgkinscher Krankheit, die den Kriterien

---

1) D. M. Reed, l. c.

2) Fischer, Ueber malignes Lymphom. Arch. f. klin. Chir., Bd. 55, 1897, p. 467.

3) Yamasaki, l. c.

4) Dietrich, Ueber die Beziehungen des malignen Lymphoms zur Tuberkulose. Beitr. z. klin. Chir., Bd. 16, 1896, p. 377.

Sternbergs entsprechen, wirklich tuberkulöse Veränderungen gefunden und wie oft vor allem positive Impfresultate erhoben worden sind.

Sternberg selbst sah neben den charakteristischen Veränderungen, dem Granulationsgewebe mit den eigenartigen Riesenzellen, auffallend oft, nämlich in 10 von 15 Fällen, typische tuberkulöse Veränderungen — Verkäsung, Tuberkel, Langhanssche Riesenzellen und Tuberkelbacillen.

Fischer hatte 12 Kranke, die an sogenanntem malignen Lymphom der Halslymphdrüsen litten, genau untersucht. 4 Kranke kamen zur Sektion. Vermehrung von Leukocyten war nie gefunden. Bei den 4 Fällen bestand 2mal Tuberkulose, einmal Tuberkulose der Lungen, der Leber und der Milz. Die tuberkulösen Veränderungen waren aber alle mit Sicherheit frische, so daß es sich wohl um sekundäre Infektion handelte. Neben den tuberkulösen Prozessen waren in diesen wie in den anderen beiden Fällen ausgedehnte Metastasen in den Organen vorhanden. Von den übrigen 8 Kranken wurden exstirpierte Stückchen der vergrößerten Halslymphdrüsen untersucht, aber niemals Tuberkulose gefunden. Mit dem Materiale, das durch die Sektionen gewonnen war, wurden Impfversuche angestellt an Hunden, Kaninchen, Schweinen und Meerschweinchen. Zu jedem Versuche wurden 2 Tiere intraperitoneal geimpft. Alle Tiere überstanden den Eingriff und wurden nach 2 Monaten getötet. Niemals wurden weder makroskopisch noch mikroskopisch Zeichen von Tuberkulose gefunden. Auch die Tierexperimente in den Fällen, in welchen Drüsen von den beiden Kranken mit sicherer Tuberkulose verimpft wurden, waren die Resultate negativ. Ein Beweis, wie Fischer annimmt, daß die erkrankten Halslymphdrüsen frei von Tuberkulose waren. Ebenso wie die Tierexperimente blieben Impfversuche auf Nährböden, Platten und Reagenzgläsern negativ.

In den 8 Fällen von D. M. Reed, von welchen nur 3 zur Autopsie kamen, fand sich einmal neben den charakteristischen Veränderungen eine Miliartuberkulose, sonst waren in den übrigen Fällen weder klinisch noch pathologisch-anatomisch Anhaltspunkte für Tuberkulose vorhanden. Tierversuche wurden in 3 Fällen an Kaninchen und Papageien vorgenommen; mit Ausnahme eines Falles, in dem die Miliartuberkulose nachgewiesen war, wurden negative Resultate erzielt.

Benda sah in den 9 Fällen von pseudoleukämischen Geschwülsten, über die er berichtet, 3mal typische tuberkulöse Prozesse neben den pseudoleukämischen Granulomen. Er sieht die Tuberkulose nicht als „zufällige Kombination an, aber auch nicht als die einzige Aetiologie".

In den 5 Fällen Yamasakis wurde 3mal Tuberkulose gefunden, einmal wurde eine geheilte Tuberkulose in einer peribronchialen Lymphdrüse festgestellt, der letzte Fall war frei von tuberkulösen Veränderungen. Die mit Milzpartikelchen dieses Falles geimpften Meerschweinchen gingen nach ca. 4 Wochen an Marasmus universalis zu Grunde. Tuber-

kulöse Herde wurden aber nicht nachgewiesen. Dagegen wurden durch Impfversuche an 2 Tieren mit dem letzten, mit Tuberkulose komplizierten Falle typische Tuberkulose festgestellt.

Betrachten wir nun, wie unsere Fälle sich zur Tuberkulose verhielten. Sicher nachgewiesen konnte eine chronische Tuberkulose in den Spitzen beider Lungen in dem Falle I werden. Die Herde waren schon zum Teil zur Ausheilung gelangt und in den Knötchen, die deutliche tuberkulöse Prozesse zeigten, konnten in einer Reihe von Schnitten keine Tuberkelbacillen nachgewiesen werden. In den übrigen Organen war nichts vorhanden, was für Tuberkulose hätte sprechen können, es fanden sich keine Verkäsungen, keine Langhansschen Riesenzellen, in dem Drüsentumor keine Bacillen, die miliaren Knötchen der Milz und der Leber hatten trotz der zahlreichen epitheloiden Zellen nie den Typus eines Tuberkels. Im Falle II war weder klinisch noch pathologisch-anatomisch irgend ein Befund, der den Verdacht auf eine Tuberkulose gerechtfertigt hätte. Im Falle III war die klinische Diagnose auf tuberkulöse Peritonitis (?) gestellt, aber auch hier war keine Spur von Tuberkulose in den untersuchten Organen zu finden. Interessant war dieser Fall durch die eigenartigen Veränderungen der Leber. Die gesamte Oberfläche der an sich etwas atrophischen Leber war durch reichlich elastische Fasern enthaltende Bindegewebszüge gefeldert. Ob es sich um einen hereditär-syphilitischen Prozeß oder um die Folgezustände einer sonstigen früheren, abgelaufenen Entzündung handelte, war nicht zu entscheiden.

Das mikroskopische Bild der Leber dieses Falles wich auch insofern von den übrigen Befunden ab, als die miliare Knötchenbildung zurücktrat und es nur zu ganz umschriebenen Anhäufungen der verschiedensten Zellformen in dem periportalen Bindegewebe gekommen war, daneben fanden sich in den Leberkapillaren relativ viele Leukocyten angesammelt. In dem letzten Falle, in dem die klinische Diagnose zwischen Pseudoleukämie und allgemeiner Tuberkulose geschwankt hatte, konnten keinerlei tuberkulöse Prozesse nachgewiesen werden. Von den „malignen Lymphomen“ ist ein Fall (IX) der Tuberkulose verdächtig. Es waren mikroskopisch in den exstirpierten Drüsen neben dem charakteristischen Gewebe richtige Epitheloidzellenknötchen mit mehrkernigen Zellen gefunden, die den typischen Tuberkeln ähnlich erschienen. Bacillen, Verkäsung und Langhanssche Riesenzellen wurden nicht beobachtet. Dagegen fand sich in einer rezidivierten Drüse in den Schnitten eine einzige wirkliche Langhanssche Riesenzelle. Auch hier hatte Bacillenfärbung negatives Resultat, ebenso wie ein angestellter Impfversuch. Ob es sich hier doch um eine Tuberkulose zusammen mit Hodgkinscher Krankheit handelte, muß zweifelhaft gelassen werden, es wäre vielleicht zu bemerken, daß ja auch in dem syphilitischen Granulationsgewebe Riesenzellen vom Typus der Langhansschen vor-

kommen. Jedenfalls erinnerte der übrige mikroskopische Befund durchaus an die früher beschriebenen Bilder, die wir für die HODGKINsche Krankheit als charakteristisch halten möchten. Die Krankengeschichte gab weder bezüglich der Tuberkulose noch der Syphilis irgendwelche Anhaltspunkte.

Daß es sich in unseren Fällen niemals um eine durch virulente Tuberkelbacillen hervorgerufene Erkrankung gehandelt hat, beweisen wohl die angestellten Impfversuche. Mit dem Materiale des ersten Falles wurden im ganzen 6 Tiere geimpft. 3 Meerschweinchen, die nach 8 und 10 Tagen bereits zu Grunde gingen, können nicht in Betracht kommen, bei den anderen aber, die nach ca. 6 Wochen getötet wurden, waren weder makroskopisch noch mikroskopisch irgendwelche tuberkulösen Prozesse nachzuweisen. Auch die Impfungen mit dem frischen Materiale des Falles auf Zuckeragar und Gelatine gaben keine Resultate, ebensowenig die Ausstrichpräparate.

In Fall III wurde ein Meerschweinchen geimpft und nach 3 Monaten getötet, auch hier ließ sich Tuberkulose mit Sicherheit ausschließen. Von den „malignen Lymphomen" wurden 3 durch Impfversuche kontrolliert, die Erfolge waren stets negativ.

Nach diesen und den Versuchen der früher erwähnten Autoren darf man wohl den Schluß ziehen, daß es sich bei der reinen HODGKINschen Krankheit um eine typische Tuberkulose mit virulenten Erregern nicht handelt. Daß nicht etwa eine besondere Resistenz der Meerschweinchen oder ungenügende Impftechnik an den Mißerfolgen schuld war, bewies das prompte Auftreten von Tuberkulose bei Tieren, die mit sicher tuberkelhaltigem Materiale anderer Herkunft geimpft worden waren. Für die Fälle REEDS und YAMASAKIS läßt sich dieser Einwand ausschließen, da die Impfversuche in den mit Tuberkulose komplizierten Fällen positiv verliefen. Außerdem ist ja genügend bekannt, daß Meerschweinchen sehr prompt auf Tuberkulose reagieren.

Es bleibt aber die Frage offen, die STERNBERG und PALTAUF bereits anregten, ob es sich nicht um eine abgeschwächte Form der Tuberkulose, gewissermaßen um eine Paratuberkulose, handeln könnte. Man müßte annehmen, daß die Toxine weniger virulenter Erreger nicht im stande sind, die typischen Veränderungen, die wir bei der gewöhnlichen Tuberkulose zu sehen gewohnt sind, hervorzurufen und bei Meerschweinchen die Impftuberkulose zu erzeugen.

Auch BENDA glaubt, daß das typische Granulationsgewebe durch „abgeschwächte oder modifizierte Toxine verschiedener Infektionskrankheiten" ausgelöst werden könne; daneben schreibt er aber der Tuberkulose eine größere Rolle zu und ist nicht der Ansicht, daß die so oft gefundene Kombination eine zufällige ist.

In Erwähnung müßte ferner gezogen werden, ob nicht etwa Syphilis im Spiele sei. In dem Falle III erweckte ja das Aussehen der Leber

den Verdacht auf einen hereditär-syphilitischen Prozeß, aber das mikroskopische Bild gab keine sichere Entscheidung. Es fehlten auch in den anderen Organen irgendwelche Zeichen einer derartigen Affektion. Anamnestisch waren ebenfalls keine Anhaltspunkte nachzuweisen.

Es ist von den verschiedensten Seiten darauf aufmerksam gemacht, daß die Pseudoleukämie im Anschluß an Infektionskrankheiten aufgetreten ist, z. B. nach Intermittens, Polyarthritis rheumatica, nach Typhus abdominalis (Mosler, Birch-Hirschfeld), nach Diphtherie (Mosler) und nach akuter Pneumonie [Jaccourd][1]). Wieweit alle diese Krankheiten in der Aetiologie der Hodgkinschen Krankheit eine Rolle spielen, ist nicht zu entscheiden. Denkbar ist es ja, wie Schwabach[2]) hervorhebt, daß alle möglichen toxischen Reize die Erkrankung auslösen können.

Auch die bakteriologischen Untersuchungen haben keine wirklichen positiven Resultate gezeitigt [Brigidi und Piccoli[3]), Delbet[4])]. Oefter sind Eitererreger, Streptokokken und Staphylokokken[5]) beobachtet worden; inwieweit und ob überhaupt ein Zusammenhang zwischen den Kokken und der Hodgkinschen Krankheit besteht, ist einstweilen durchaus unklar.

Die in unserem Sektionsfalle I ausgeführten bakteriologischen Untersuchungen verliefen völlig negativ.

Berücksichtigen wir an dieser Stelle kurz die Abgrenzung der Hodgkinschen Krankheit von ähnlichen, ohne leukämische Blutveränderung einhergehenden Erkrankungen der Lymphknoten, wie sie bisher alle unter dem Namen der Pseudoleukämie zusammengefaßt worden waren.

Sternberg[6]) hat erst neuerdings diese Formen einer kritischen Sichtung unterzogen und dabei scharf die echte lymphatische Pseudoleukämie, bei welcher eine reine lymphocytäre Hyperplasie des lymphatischen Gewebes (vor allem in Lymphdrüsen und Milz) besteht und die Lymphosarkomatosis, bei welcher eine

---

1) Vgl. v. Ziemssens Handb. d. P., Bd. 13, 2, 1876, p. 100. — Hommelstein, Dissertat. Greifswald, 1872. — Rozuskiewicz, Dissertat. Greifswald, 1887. — Westphal, Beitr. zur Kenntnis der Pseudoleukämie. Arch. f. klin. Med., Bd. 51, 1893. — Jaccourd, De la diathèse lymphogène. Sem. méd., 1892.

2) Schwabach, Beiträge zur Aetiologie und Histogenese der pseudoleukämischen Neubildungen. Dissertat. Leipzig, 1900.

3) Brigidi und Piccoli, Zieglers Beitr. z. patholog. Anat., Bd. 16, 1894, Heft 3.

4) Delbet, Ref. Centralbl. f. klin. Med., 1895, No. 14, p. 1086.

5) Roux et Lamois, Sur un cas d'adenie infectieuse due au staphyl. pyog. aureus. Rev. de méd., 1890, Decembre.

6) Sternberg, Ueber lymphatische Leukämie. Zeitschr. f. Heilkunde, Bd. 25, 1904, Heft 7.

atypische, großzellige Wucherung im Lymphdrüsengewebe mit Durchbrechung der Kapsel vorliegt, von der Hodgkinschen Krankheit getrennt. Der Name Pseudoleukämie sollte daher nur noch für die reine lymphocytäre Hyperplasie des lymphatischen Gewebes oder besser gar nicht mehr gebraucht werden. Unter lymphocytärer Hyperplasie (lymphatischer Pseudoleukämie) versteht Sternberg die Wucherung der echten, kleinen Lymphocyten. Kommt es in solchen Fällen zu einem richtigen Uebertritte der Lymphocyten in das Blut, so haben wir die lymphatische Leukämie.

Bei der Lymphosarcomatosis wuchern ausschließlich große, rundliche, einkernige Elemente, die gewöhnlich als große Lymphocyten bezeichnet werden. Sehr leicht kommt es zu einer Durchbrechung der Kapsel, zu einem regionären, bösartigen Wachstum. Auch hier kann es durch Uebertritt der Zellen in das Blut zur leukämischen Veränderung kommen, welche bisher als großzellige lymphatische Leukämie oder auch akute lymphatische Leukämie bezeichnet worden ist. Es existiert also eine leukämische und aleukämische Form sowohl der einfach hyperplastischen wie der großzelligen Wucherung der Lymphknoten. Von den hier allein in Betracht kommenden aleukämischen Formen kann aber die Hodgkinsche Krankheit durch die Mannigfaltigkeit ihrer Zellformen, durch die Neigung zur Knötchenbildung und zu Nekrosen leicht getrennt werden.

Schwieriger kann vielleicht einmal histologisch, wenn der Blutbefund nicht bekannt ist, die Unterscheidung von chronischen Fällen von myelogener Leukämie werden, wenn sekundär eine myeloide Umwandlung des Milz- und Lymphknotengewebes zu stande gekommen ist. Denn wenn auch bei der echten, myeloiden Umwandlung z. B. des Milzgewebes der Nachweis neutrophil gekörnter Myelocyten, kernhaltiger roter Blutkörperchen gefordert werden muß, die bei der Hodgkinschen Krankheit bisher nicht beobachtet wurden, so muß ich nach den mir vorliegenden, einfach gefärbten Milzpräparaten echter myelogener Leukämie doch eine gewisse Aehnlichkeit zwischen myeloid umgewandeltem Milzgewebe und den Milzveränderungen bei Hodgkinscher Krankheit im histologischen Bilde konstatieren. Denn die für die Hodgkinsche Krankheit charakteristischen Riesenzellen zeigen Uebergänge zu den Knochenmarksriesenzellen und der gelegentliche Reichtum an eosinophilen Zellen macht das Bild noch ähnlicher.

Freilich bleiben auch die Unterschiede, das Fehlen echter neutrophil gekörnter Myelocyten, kernhaltiger roter Blutkörperchen bei der Hodgkinschen Krankheit, die mehr umschriebenen, an Epitheloidzellen reichen, knötchenförmigen Wucherungen mit den zentralen Nekrosen bei der gleichen Krankheit gegenüber den mehr diffusen Veränderungen in der Milz bei der myelogenen Leukämie. Doch ist bei der Hodgkinschen Krankheit noch nicht genauer nach Myelocyten gesucht worden und

Uebergänge von knotenförmigen zu mehr diffusen Wucherungen finden sich auch, wobei die entzündlichen Charaktere, Epitheloidzellen, Plasmazellen und Leukocyten ganz zurücktreten und nur Riesenzellen, eosinophil gekörnte Zellen und Lymphocyten das Gewebe zusammensetzen. Noch schwieriger müßte die Abgrenzung werden, wenn wirklich eine primäre, ohne Blut- und Knochenmarksveränderung einhergehende myeloide Umwandlung von Lymphknotengewebe und Milz denkbar wäre. Pappenheim[1]) sagt an einer Stelle seiner letzten, ausführlichen Arbeit über die Leukämie (p. 268): „Es wäre ja denkbar, aber beschrieben ist bisher etwas derartiges nicht, daß auch vor einer Wucherung des myelogenen Myeloidgewebes eine myeloide Metaplasie und Wucherung des myeloid transformierten Lymphadenoidgewebes in Milz und Drüsen statthätte und so zu einer lymphatischen oder lienalen gemischtzelligen Myeloidleukämie ohne Beteiligung, d. h. Hypertrophie des myeloiden Knochenmarks, führte. Unter solchen Umständen wäre auch eine pseudoleukämische myeloide Wucherung von Drüsen und Milz ohne Alteration des Blutbefundes denkbar, eine myeloide Pseudoleukämie lymphatischen oder lienalen Sitzes."

Um eine solche Form myeloider Pseudoleukämie der Lymphknoten und der Milz von etwaigen mehr diffusen Wucherungen bei der Hodgkinschen Krankheit zu trennen, müßte vor allem der Nachweis der neutrophil gekörnten Myelocyten für die erstere erbracht werden. In dem Falle VIII haben wir an eine solche primäre myeloide Umwandlung der Lymphknoten gedacht, da das typische Granulationsgewebe, die Knötchenform, die Epitheloidzellen, Plasmazellen, gewöhnliche Leukocyten so gut wie ganz fehlten, statt dessen eine gleichmäßig aus Riesenzellen, die vielfach an Knochenmarksriesenzellen erinnerten, aus eosinophil gekörnten Zellen und Lymphocyten aufgebaute Zellwucherung vorlag. Ob sich echte Myelocyten unter den Zellen befanden, blieb fraglich. Eine Entscheidung war, da das Material bereits in Formol gehärtet war, nicht mehr zu erbringen. Jedenfalls müßte in Zukunft in allen Fällen von Hodgkinscher Krankheit dem etwaigen Auftreten echter Myelocyten, die mit der Sternbergschen Methode nachzuweisen wären, größere Aufmerksamkeit geschenkt werden.

Fassen wir noch einmal kurz die Ergebnisse unserer Arbeit zusammen, so können wir nur die Behauptung früherer Untersucher bestätigen, daß wir in der Lage sind, von der großen Gruppe der Pseudoleukämie durch die pathologisch-anatomischen Befunde ein Krankheitsbild abzugrenzen, welches als Hodgkinsche Krankheit zu bezeichnen wäre. Als konstante Befunde sind makroskopisch unter anderem die Schwellung des gesamten lymphatischen Apparates und

---

1) Pappenheim, Betrachtungen über Leukämie. Zeitschr. f. klin. Med., Bd. 52, 1904, 3, 4, p. 257.

die Knotenbildung in dem lymphadenoiden, präformierten Gewebe der Organe, besonders der Milz, die derselben das Aussehen des „roten Porphyrs" verleihen, anzuführen. Mikroskopisch erscheint uns besonders charakteristisch die außerordentliche Variabilität der Zellformen, die in buntem Gemisch durcheinanderliegen; bemerkenswert ist die reichliche Zahl von Epitheloidzellen, Fibroblasten und von Riesenzellen, die zum Teil den Knochenmarksriesenzellen ähnlich sind. Es bleibt eine offene Frage, ob die Riesenzellen durch Proliferation der Endothel- und Adventitiazellen der Gefäße entstehen, oder ob es sich um eine Transformation des lymphadenoiden Gewebes handelt. Plasmazellen können reichlich vertreten sein, bilden aber nicht einen konstanten Befund. Eosinophile Leukocyten wurden von 8 daraufhin untersuchten Fällen 4mal in sehr reichlicher Anzahl, 4mal nur spärlich angetroffen. In den exstirpierten Halslymphdrüsen in den Fällen V, VI, VII und IX waren sie in einigen Schnitten in enormen Massen vorhanden, so daß sie vielleicht in frühen Stadien der Erkrankung als diagnostisches Merkmal verwandt werden können. Ob ihr Auftreten so absolut typisch ist, wie z. B. Dietrich und Reed anzunehmen scheinen, vermag ich nicht zu beurteilen, da ich keine entsprechenden Untersuchungen bei tuberkulösen und anderen Drüsenerkrankungen angestellt habe. Die vorliegenden Beobachtungen widersprechen sich zum Teil, bei der Tuberkulose sollen die eosinophilen Leukocyten selten gefunden werden.

Die Aetiologie der Hodgkinschen Krankheit ist einstweilen unbekannt. Es ist nach den Untersuchungen absolut unwahrscheinlich, daß die Erkrankung durch den typischen Tuberkelbacillus veranlaßt wird. Es bleibt allerdings die Möglichkeit, daß es sich um eine abgeschwächte Form der Tuberkulose handelt, außerdem können aber wohl sicher andere Reize toxischer oder bakterieller Natur in Frage kommen. Die häufige Kombination mit Tuberkulose möchte ich nur als sekundäre, zufällige Infektion auffassen. Weitere Untersuchungen haben festzustellen, ob ein der Hodgkinschen Krankheit ähnliches und doch verschiedenes Bild durch eine primäre myeloide Umwandlung des lymphatischen Apparates (myeloide Pseudoleukämie der Lymphknoten) hervorgerufen werden kann.

Zum Schlusse erfülle ich die angenehme Pflicht, meinem hochverehrten Chef und Lehrer, Herrn Prof. L. Aschoff, für die Anregung zu der Arbeit, für die liebenswürdige Unterstützung und das entgegengebrachte Interesse meinen allerherzlichsten Dank auszusprechen.

(Aus dem Augustahospital in Breslau.)

Nachdruck verboten.

XIV.

Ein Protozoenbefund in einer erkrankten Parotis.

Von

Prof. Dr. **Alexander Tietze.**

(Hierzu Tafel VII.)

Im Jahre 1898 wurde mir ein 4-monatlicher Säugling gebracht, seit einigen Wochen an einer schmerzlosen Anschwellung der rechten Parotis leidend, ohne Fieber. Ich nahm einen chronisch entzündlichen Prozeß von mir allerdings unbekannter Natur an und behandelte demgemäß. Als sich jedoch innerhalb der nächsten Wochen eine Besserung nicht einstellte, konsultierten die Eltern Herrn Prof. CZERNY, den hiesigen Pädiater, welcher ein Lymphangiom diagnostizierte und zu einer baldigen Entfernung riet. Ich wurde zu dieser Operation aufgefordert, welche ich auch, meiner eigenen Diagnose nicht recht trauend, übernahm. Die freigelegte Geschwulst war die allerdings auch schon äußerlich hochgradig veränderte Parotis. Da sie auf alle Fälle krank erschien, wurde sie exstirpiert, und bei der mikroskopischen Untersuchung, über die ich noch ausführlich berichten werde, fand ich das Bild eines chronisch entzündlichen indurativen Prozesses und in den an Zahl stark verminderten Drüsenschläuchen der Speicheldrüse eine große Zahl von mir bis dahin unbekannten Gebilden, die ich für Protozoen hielt, eine Ansicht, welche von Herrn Geh.-Rat NEISSER und Herrn Geh.-Rat FLÜGGE, denen ich die Präparate zeigte, geteilt wurde. Letzterer bat sich die Objekte zu weiterem Studium aus. Wie es unter beschäftigten Männern sehr leicht gehen kann, die Angelegenheit verzögerte sich etwas und ich hatte erst in letzter Zeit Gelegenheit, mit Herrn Geh.-Rat FLÜGGE von neuem über die Präparate schriftlich und mündlich zu verhandeln. Er teilte mir mit, daß nach seiner nunmehr noch durch die Jahre gefestigten Erfahrung kein Zweifel darüber bestehen könne, daß es sich bei den fraglichen Gebilden um zellschma-

rotzende Parasiten handle, eine bestimmte Diagnose aber könne er nicht stellen; er riet mir, das Urteil von Herrn Reg.-Rat Dr. SCHAUDINN vom Kaiserlichen Gesundheitsamt einzuholen. Der Genannte hatte die große Liebenswürdigkeit, meinem Ersuchen Folge zu leisten und schrieb mir ... „es kann kein Zweifel sein, daß es sich um Protozoen handelt, und zwar wahrscheinlich um Amöben, die der Entamoeba buccalis PROWAZEK wohl am nächsten stehen könnten. Identisch mit dieser Form sind sie aber sicher nicht etc." Wir verabredeten, daß ich den an und für sich recht interessanten Befund publizieren sollte, Herr Reg.-Rat Dr. SCHAUDINN wollte die Güte haben, die Präparate weiter zu studieren, um gelegentlich darauf zurückzukommen. Auch der Zoologe Herr Prof. Dr. ROHDE von hier hatte mir erklärt, daß die Zellen ihrer Form nach und nach der Verteilung ihrer protoplasmatischen Substanzen wie Protozoen aussähen. Die angewandten Färbungen hielt er für unzweckmäßig.

Ich habe diese lange, gewissermaßen historische Einleitung vorausschicken müssen, um erstens festzustellen, daß die fraglichen Zellen trotz der vielleicht nicht einwandsfreien Technik in Einbettung und Färbung in ihrer Protozoennatur durch das Urteil sehr kompetenter Beobachter hinlänglich gesichert erscheinen, und zweitens, um zu entschuldigen, daß das in Bezug auf Färbung Versäumte nicht nachgeholt werden konnte: im Laufe der Jahre war das Ausgangsmaterial allmählich abhanden gekommen.

Um Aufnahme des Aufsatzes in die „Grenzgebiete" habe ich gebeten, weil in diesen Heften schon mehrfach von jener eigentümlichen, von v. MIKULICZ zuerst beschriebenen symmetrischen Erkrankung der Tränen- und Mundspeicheldrüsen die Rede gewesen ist. Bei jener Erkrankung gehen die spezifischen Drüsenelemente zu Grunde und v. MIKULICZ hat schon in seinen ersten Publikationen die Frage erörtert, ob dies nicht auf Grund einer Noxe geschehen könne, welche von der Mundhöhle aus in die Ausführungsgänge der benachbarten Drüsen eindringe. Für unseren Fall ist ein anderer Weg für das Einwandern der — ich nenne sie jetzt — Amöben in die Parotis nicht gut zu denken, und wenn ich auch durchaus nicht behaupte, daß damit der Schlüssel für das Verständnis der bisher so rätselhaften v. MIKULICZschen Erkrankung gefunden sei, so verdient doch gerade in diesem Zusammenhange die von mir zufällig entdeckte Tatsache eine gewisse Beachtung.

Aber auch für andere entzündliche Erkrankungen der Speicheldrüsen ist der Befund nicht ohne Interesse, ist doch auf diesem Gebiete noch außerordentlich viel zu forschen. Selbst für eine, ich möchte sagen so ordinäre Krankheit, wie den epidemischen Mumps, sind wir noch nicht über die Entstehungsursachen aufgeklärt, der sogenannte „entzündliche Tumor" der Speicheldrüsen, den KÜTTNER beschrieben hat, ist doch eigentlich in seinem Wesen auch noch ziemlich dunkel

und man braucht sich in dieses Gebiet überhaupt nur einigermaßen zu vertiefen, um auf Schritt und Tritt ungelöste Fragen zu finden. Ich möchte, meinem Programme entsprechend, diese Verhältnisse heute nicht einer Besprechung unterziehen, verweise aber in dieser Richtung auf die klare und interessante Darstellung von KÜTTNER in dem Handbuche der praktischen Chirurgie.

Die Krankengeschichte meines Falles war folgende:

Der 4 Monate alte Knabe Max F., das erste Kind gesunder Eltern, wurde von einer kräftigen, gesunden Amme genährt und gedieh bis zur 10. Lebenswoche kräftig. Damals befanden sich die Eltern in der Stadt Reichenbach zu Besuch, wo zur Zeit eine Reihe von Kindern an Mumps erkrankt waren, der kleine F. ist mit solchen aber nachweislich nicht in Berührung gekommen. Ohne daß derselbe nun Störungen im Allgemeinbefinden gezeigt hätte, merkten die Eltern, daß sich an der rechten Wange des Pat. dicht vor dem Ohre eine kleine, anscheinend schmerzlose Vorwölbung bildete, welche nach 8 Tagen bereits die Größe eines Daumengliedes angenommen hatte und seitdem beständig bis zur jetzigen Größe wuchs. Schmerzen hat das Kind offenbar nie gehabt. Es lachte, trank wie ein gesundes, und entwickelte sich auch trotz der Erkrankung ungestört. Aerztlicherseits wurde die Geschwulst verschiedenfach, aber ohne erkennbaren Erfolg behandelt. Ende Juli 1898 bekam ich das Kind in Behandlung und ich beobachtete es gemeinsam mit dem Hausarzte bis zum Tage der Operation ca. 3 Wochen lang, ohne daß die Anschwellung während dieser Zeit an Größe zugenommen hätte; allerdings trat auch eine Verkleinerung nicht ein. Die Behandlung bestand während dieser Zeit in der Applikation von feuchten Verbänden. Fieber wurde niemals beobachtet.

Der Status, der sich bei der ersten Untersuchung feststellen ließ, war folgender: Kräftiges, gut genährtes Kind, das mit Ausnahme des zu schildernden Leidens Krankheitserscheinungen nicht darbietet. Temperatur normal. Die rechte Wange ist durch eine Anschwellung stark hervorgetrieben, welche sich in der Größe eines Borsdorfer Apfels hinter und vor dem Ohre findet und in Lage und Ausdehnung einer vergrößerten Parotis entspricht. Die Haut über dem Tumor ist gespannt, blaß, mit einigen durchschimmernden Venen versehen, verschieblich. Die Eigentemperatur der Haut ist nicht erhöht, die darunter befindliche Anschwellung repräsentiert einen gelappten, körnig sich anfühlenden, soliden, nicht ausdrückbaren Tumor, der sich etwa auch wie Parotis anfühlt. Er erstreckt sich nach hinten bis nahe an den Warzenfortsatz, vor dem Ohr bis dicht an den Jochbogen und nach unten bis an den Kieferwinkel. Die untere Partie ist die dickste. Der Tumor ist gegen seine Unterlage nicht verschieblich. Verdrängungserscheinungen seitens des Gehörorganes bestehen nicht, Facialislähmung ist nicht vorhanden, es fehlt jegliche Andeutung einer Schwellung der anderen Parotis, ebenso sind die übrigen Speicheldrüsen, Gaumen- nnd Tränendrüsen nicht vergrößert. Drüsenschwellungen sind weder im Halse noch sonst an irgend einer anderen Körperstelle vorhanden. Ueberhaupt ergibt die weitere Untersuchung des Kindes keine Spur eines krankhaften Prozesses. Die hier vorliegende Affektion war nicht ganz leicht zu deuten: Ich habe schon oben berichtet, aus welchem Grunde es zur Operation kam. Die Operation wurde am 9. Aug. 1898

vorgenommen. Durch einen bogenförmigen, den unteren Facialisästen im Verlaufe entsprechenden Schnitt wurde die Haut und Fascie gespalten. Nun präsentiert sich eine blaurot aussehende Masse, die, abgesehen von der eigentümlichen Färbung, den Bau einer normalen, allerdings übermäßig vergrößerten Parotis zeigte; nirgends war ein Bezirk, der etwa durch Färbung oder Zusammensetzung sich von der Umgebung abgehoben hätte. Die Entfernung des Gebildes gelang ziemlich schwer, da es in alle Muskelnischen sich einschmiegte und mit zahlreichen Gefäßen arterieller und venöser Natur versehen war. Das Kind war dementsprechend am Ende der fast halbstündigen Operation sehr herunter, erholte sich aber relativ schnell. Nach einer Woche wurde es entlassen, die Heilung war in 3 Wochen beendet. Es bestand aber eine Lähmung aller 3 Facialisäste derselben Seite. Nach einem halben Jahre sah ich das Kind wieder. Die Geschwulst war nicht wiedergekehrt, andere Drüsenschwellungen fehlten. Die Facialislähmung war ganz erheblich zurückgegangen. Seitdem habe ich das Kind nicht mehr gesehen, jedoch verdanke ich dem liebenswürdigen Berichte des Hausarztes, Herrn Dr. Schlesinger, die Nachricht, daß das Kind sich außerordentlich wohl befindet und daß von der Facialislähmung nur noch sehr wenig zu merken sei, die Geschwulst ist nicht mehr wiedergekehrt.

Wie bereits vorhin erwähnt, war die Diagnose in diesem Falle nicht ganz einfach zu stellen. Als krankes Organ mußte die Parotis angesprochen werden. Indessen ist über Parotiserkrankungen bei Säuglingen nur außerordentlich wenig bekannt, und das ist jedenfalls sicher, daß nach allgemeiner Annahme Kinder in diesem Alter gegen die gewöhnlichste Art der Parotiserkrankung, die Parotitis epidemica, so gut wie immun zu betrachten sind. In einigen als Parotiserkrankungen bezw. Vergrößerung des Organes diagnostizierten Fällen im Säuglingsalter handelte es sich, wie sich später herausstellte, nicht um Affektionen dieser Drüse selbst, sondern um Lymphangiome der Parotisgegend. Ueber eine Reihe von Lymphangiomen in diesem Bezirke berichtet Trendelenburg in seiner Abhandlung über dieses Kapitel in der Deutschen Chirurgie. Bei dieser Sachlage war die von anderer Seite gestellte Diagnose: Lymphangiom der Parotisgegend gewiß durchaus verständlich, und zwar um so mehr, als alles das, was sonst von Erkrankungen der Speicheldrüsen bei Säuglingen bekannt ist, durchaus nicht recht hierher passen wollte. Tuberkulose, Lues kamen sowohl nach dem Befunde als nach der Anamnese gar nicht in Frage, die bei Säuglingen beschriebene Sialoadenitis befällt, wie es scheint, ausnahmslos Submaxillaris und Sublingualis, hat auch einen ganz anderen Verlauf und andere klinische Erscheinungen. Der sogenannte chronische Mumps beschränkt sich wohl nicht auf eine Seite und überhaupt sind Säuglinge gegen Parotitis epidemica so gut wie immun; und schließlich ist das, was als Hypertrophie der Parotis, allerdings auch gerade bei Säuglingen, beschrieben worden ist, so unklar in seiner Form und Bedeutung, daß man sich nur sehr ungern mit einer solchen Diagnose zufriedengeben wird. Ich habe schon gesagt, welche Ueberraschungen die mikroskopische Untersuchung bringen sollte.

B. Mikroskopische Untersuchung.

Zur Untersuchung kamen Stücke der Geschwulst, die in Sublimat bezw. Formalin und Alkohol gehärtet und in Celloidin eingebettet waren. Zur Färbung wurden verwandt: Alaun- und Boraxkarmin,

Hämatoxylineosin, VAN GIESONsche Farblösung, BIONDI-HEIDENHAINsches Gemisch, Saffranin, GRAMsche Bakterienfärbung.

Zunächst bestätigte die bei schwächster Vergrößerung vorgenommene Untersuchung die ursprüngliche Annahme, daß der ganze Tumor sich aus einzelnen kleinen Läppchen zusammensetzte, die durch schmale, gefäßführende Bindegewebssepten getrennt waren und durch ihre Anordnung so vollkommen das Gefüge der Parotis wiedergaben, daß bei dieser Vergrößerung ein Unterschied gegenüber dem normalen Bau der Drüse kaum zu erkennen war; jedenfalls gab es nirgends eine Stelle, die sich als zusammengehöriges, fremdartiges Gebilde aus dem Gesamtbilde herausgehoben hätte. In sehr überraschender Weise verändert erwies sich aber die Textur der einzelnen Läppchen, sobald man dieselben mit etwas stärkerer Vergrößerung betrachtete.

Allerdings kann man auch hierbei einzelne Drüsenläppchen finden, welche der Struktur der normalen Drüse außerordentlich nahe kommen, das heißt, es finden sich in einem lockeren Gerüste feiner Bindegewebsfasern, welche sich stellenweis zu größeren Septen vereinigen, zahlreiche Durchschnitte drüsiger Gebilde, welche teils längs, teils quer getroffen sind und dem normalen Parotisbaue entsprechen.

Offenbar durch den mechanischen Ausfall einer Anzahl von Drüsenelementen bei der Präparation findet sich ein großer Teil des Bindegewebsmaschennetzes leer, was dem mikroskopischen Bilde ein eigentümlich siebartiges Aussehen gewährt. Dieser letztere Eindruck wird noch dadurch vermehrt, daß sämtliche Gefäße, am meisten aber die Kapillaren, in ihrem Durchmesser verändert erscheinen, vergrößert sind. Letztere bilden stellenweis so große Hohlräume, daß man sie mit jenen leeren Maschenräumen verwechseln könnte, wenn nicht ein feiner Endothelbesatz und erhaltene Blutkörperchen namentlich bei den in Sublimat gehärteten Präparaten vor diesem Fehlschluß bewahrten. Aber nur an wenigen Stellen sind die Verhältnisse so einfach. Auch in manchen noch an das gewöhnliche Drüsenbild erinnernden Partien ist die Struktur schon dadurch verändert, daß sich um einzelne Drüsenschläuche herum eine ganz dichte kleinzellige Infiltration des Gewebes findet, welche sich gewissermaßen wie eine Wolke in der Nachbarschaft niederläßt, aus dem lockeren Maschengewebe mit seinen zahlreichen Lücken ein dichtes Gefüge macht und den feineren Gewebsaufbau zur vollkommenen Unkenntlichkeit verändert. Diese Infiltration, verbunden mit einer Produktion von jungem Bindegewebe, nimmt immer mehr zu und in der bei weitem größeren Mehrzahl der Drüsenabschnitte ist von dem bisher geschilderten lockeren und maschigen Gefüge gar keine Rede mehr, sondern das Drüsenläppchen besitzt ein derbes, festes Aussehen, es ist gewissermaßen hepatisiert. In dieser Masse heben sich noch stark vereinzelte Drüsenquerschnitte hervor und daneben ist auch in diesen Partien eine starke Erweiterung der Kapillaren zu konstatieren, welche

stellenweis direkt etwas Kavernomartiges besitzt, wobei allerdings die Blutgefäße niemals ihre regelmäßige rundliche Form verlieren. Betrachtet man nun die zwischen Drüsenelementen und Blutgefäßen liegende Zwischensubstanz etwas näher, so zeigt sich, daß dieselbe aus einem Bindegewebe besteht, das einen außerordentlichen Reichtum an Zellen aufweist. Tragen dieselben im wesentlichen den Charakter einkerniger runder Zellen, so nehmen sie an einzelnen Stellen deutliche Spindelform an, ja es gab ganze Züge derartiger spindelförmiger, dicht nebeneinander liegender Zellen, die in ihrem Verlaufe häufig benachbarten Gefäßen parallel gerichtet waren, während die kleinzellige Infiltration auch hier sich vornehmlich in der Nachbarschaft der noch erhaltenen spärlichen Drüsenschläuche findet.

Fassen wir das Charakteristische des ganzen Prozesses kurz zusammen, so haben wir das Eigentümliche desselben zweifellos in einem Untergange der Drüsenelemente und einem Ersatze derselben durch ein junges, zell- und kernreiches Bindegewebe zu erblicken. Die Form der Läppchen ist noch so gut erhalten, daß man leicht einen Gesamtüberblick über ein solches erhält, und dabei zeigt sich eben, daß die Drüsenelemente in den erkrankten Partien nicht bloß auseinandergesprengt, sondern tatsächlich stellenweise zu Grunde gegangen sind. Die ersten Stadien der Erkrankung haben wir jedenfalls wohl in jenen oben beschriebenen Drüsenacinis zu erblicken, deren Nachbarschaft durch die dichte, kleinzellige Infiltration ausgezeichnet war, das Endstadium ist der Untergang der Drüsenelemente und die Substituierung derselben durch Bindegewebe.

Es bleibt noch übrig, dasjenige zu beschreiben, was als Protozoen angesprochen wurde, und das war folgendes:

Am ungefärbten Präparate unsichtbar, sah man bei Zuhilfenahme von Färbungen in den Drüsengängen und zwar entweder frei im Lumen liegend oder wandständig, eigentümliche, meist runde Gebilde, welche stark gequollenen Zellen glichen und die Größe normaler Epithelzellen der Parotis um ein 3—4-faches übertrafen, so daß sie bereits bei schwacher Vergrößerung — Zeiss AA, 2 — deutlich sichtbar waren. Trotzdem sie blässer als die normalen Epithelzellen gefärbt waren, konnten es degenerierte Zellen aber kaum sein, weil sie Farbstoffe samt und sonders gut annahmen: daher von Anfang an der Gedanke, daß es sich um parasitäre Körper handeln möchte, eine Ansicht, welche, wie oben erwähnt, schließlich von anderer Seite bestätigt wurde.

Eine Zellmembran war an diesen Körpern nicht festzustellen. Wenn man sie ganz grob beschreiben will, so kann man sagen, daß ihr Zentrum gebildet wurde von einem rundlichen, hellen Bläschen, in welchem ein rundes oder nierenförmiges Kerngebilde lag, das, ganz gleichmäßig kompakt aussehend, von Körnelung oder Chromatingerüst nichts erkennen ließ, während der das Bläschen umgebende Protoplasma-

leib, welcher stets sehr breit war, von groben Körnchen vollgepfropft war. Es handelt sich also um Zellen mit einem an Kernsaft sehr reichen Kern, dessen chromatinhaltige Substanz sich zu einem großen Nucleolus verdichtet hat. Einmal sah man in diesem als Nucleolus angesprochenen Brocken noch ein dunkleres Zentrum; bei mehreren Exemplaren waren statt eines Nucleolus mehrere kleine Partikel vorhanden, die in ihrer Gesamtheit noch die Nierenform nachahmten und wohl Zerfallsprodukte waren. Sehr selten schien der Nucleolus ganz zu fehlen. Die Zellgranula erschienen meist in Form rundlicher Körner, öfters waren sie aber fadenförmig, gebogen, schleifenförmig. Sie füllten den Protoplasmaleib der Zelle meist ziemlich gleichmäßig aus, seltener lagen sie zusammengedrängt an einer Seite und dann gewöhnlich, wenn die Zelle an der Wand des Drüsenschlauches aufsaß, in der dem freien Lumen abgewandten Seite.

Zur Darstellung eignete sich von den von mir gewählten am besten die VAN GIESONsche Färbung: Die Zellgranula erschienen dabei in einem bläulichen, der Nucleolus in einem bräunlichen oder rötlichen Farbenton. Allerdings waren die ganzen Gebilde auch mit reiner Hämatoxylinlösung, Boraxkarmin und Fuchsin sichtbar zu machen, doch nahmen sie dabei eine ziemlich diffuse Färbung an und der Unterschied zwischen Nucleolus und Zellleib verwischte sich. Die Färbung nach GRAM verlief resultatlos.

Die dem Aufsatze beigegebene Tafel VII — ZEISS DD, 2 — gibt die Verhältnisse ziemlich gut wieder, nur ist zu erwähnen, daß es viele Stellen gab, in welchen der um den Nucleolus scheinbar vorhandene freie Raum viel breiter, der Kern also viel saftreicher war.

Bei der Untersuchung mit homogener Immersion wurden weitere Details nicht festgestellt.

Die eben beschriebenen Gebilde traf man in großer Zahl sowohl auf dem Quer- wie auf dem Längsschnitte der Drüsenschläuche, sowohl wandständig, scheinbar der Wand fest anhaftend, wie zu mehreren frei im Lumen, das sie zuweilen fast völlig ausstopften; manchmal waren von ihnen nur charakteristisch gefärbte Trümmer vorhanden; außerhalb der Drüsenelemente habe ich nur einmal eine solche Zelle gefunden, anscheinend auch nur mechanisch bei der Präparation verschleppt. Die normalen Epithelzellen der Parotis waren neben den Protozoen vollkommen erhalten und gut tingibel. Gerade die Nachbarschaft von Drüsenschläuchen, welche die Parasiten trugen, war sehr häufig, aber nicht regelmäßig, von einem dichten Schwarm von Leukocyten umgeben.

Die Intaktheit der Parotisepithelien neben den Protozoen mußte recht auffallend erscheinen, wenn man in diesen Eindringlingen die Ursache der Erkrankung sieht; hätte man doch — wenn der Untergang der Drüsensubstanz in direkter Folge von der Einwanderung der fremden Lebewesen sich vollzieht — vermuten sollen, alle möglichen Abstufungen

der Epitheldegeneration bis zu dem schließlichen Schwunde desselben zu finden. Nichts davon war der Fall, sondern wo noch Drüsenbestandteile vorhanden waren, zeigten dieselben absolut intakte Epithelzellen. Nun kann man sich allerdings vorstellen, daß bei den restierenden Drüsenelementen es sich um ganz frische Infektionen handelte, und daß im späteren Verlaufe Amöben samt Drüsenzellen zu Grunde gingen; das würde es auch erklären, warum man diese Zellen nur immer in den noch vorhandenen Drüsengängen und nicht in der Nachbarschaft fand. Daß in der Tat die Erkrankung durch das Einwandern der Protozoen, die wahrscheinlich vom Drüsenausführungsgange her eingedrungen sind, erfolgt ist, möchte ich annehmen. Wie mir Herr Reg.-Rat Schaudinn schreibt, ist die Mundhöhle nicht selten Aufenthaltsort gerade von solchen Protozoen; daß ferner eine Einwanderung von pathogenen Zellen durch den Ductus Stenonianus erfolgen kann, ist erwiesen, und daß schließlich die massenhafte Ueberschwemmung der Drüse mit derartigen Elementen nicht gleichgültig für sie sein kann, liegt so nahe, daß der von mir angenommene Zusammenhang sich ohne Zwang konstruieren läßt, wenn auch natürlich noch nicht in dieser Angelegenheit das letzte Wort gesprochen ist.

Es gereicht mir zur großen Ehre, den eingangs genannten Herren für die gütige Durchsicht meiner Präparate meinen ergebensten Dank abzustatten.

Nachdruck verboten.

XV.

Untersuchungen über den funktionellen Wert der sich nach Entkapselung neubildenden Nierenkapsel.

Von

Dr. **J. H. Zaaijer,**

Assistenzarzt an der chirurgischen Klinik von Prof. LANZ in Amsterdam, ehem. Assistenten für patholog. Anatomie am BOERHAAVE-Laboratorium in Leiden.

Nachdem von EDEBOHLS die Entkapselung der Nieren als Behandlung chronischer Nephritiden vorgeschlagen worden ist, wobei er sich auf das Resultat einer Anzahl solcher Operationen beim Menschen stützte, ist von verschiedenen Seiten versucht worden, diesem Eingriff durch Tierexperimente eine theoretische Grundlage zu verleihen. EDEBOHLS selbst ist bekanntlich der Meinung, daß sich nach Entkapselung zwischen der Niere und ihrer Umgebung eine reiche Gefäßverbindung entwickelt, wodurch die Niere besser genährt und der Entzündungsprozeß günstig beeinflußt werden soll. Soweit mir bekannt ist, hat er selbst keine Tierexperimente hierüber vorgenommen.

Von vornherein muß nun zwar zugegeben werden, daß die Resultate der Tierexperimente niemals ohne weiteres auf den Prozeß beim Menschen übertragen werden können, weil es erstens bis jetzt nicht gelungen ist, bei Tieren einen der menschlichen chronischen Nephritis ähnlichen Krankheitszustand zu erwecken, und zweitens, weil die Gefäßverhältnisse bei den verschiedenen Säugetierarten in der Niere nicht ganz dieselben sind, jedoch scheint es mir bei der überwiegenden Wichtigkeit der Sache in Anbetracht unserer bisherigen Machtlosigkeit der chronischen Nierenentzündung gegenüber, immerhin höchst empfehlenswert, der Sache so weit wie möglich experimentell nahezukommen. Und abgesehen von ihrem praktischen Werte bleiben diese Experimente doch immer wissenschaftlich von hohem Interesse.

Nochmals eine Literaturübersicht über diese Frage zu geben, scheint mir nach den in dieser selben Zeitschrift neuerdings erschienenen Arbeiten

ganz überflüssig und ich verweise also dafür auf die Arbeiten von EHRHARDT, STURSBERG und ASAKURA (Bd. 13, Heft 2, u. Bd. 12, Heft 5).

Fast sämtliche Untersucher haben sich bis jetzt nur bemüht zu beweisen, daß sich nach Dekapsulation der Niere eine neue Kapsel bildet und daß diese in Gefäßverbindung mit dem Nierenparenchym steht. Daß sich in der Tat solche Gefäßverbindungen bilden, schien mir beim Anfange meiner Arbeit schon genügend festgestellt, obgleich ich mich selbst an seinerzeit von Prof. LANZ angefertigten Präparaten, die er mir wohlwollend zur Verfügung stellte, überzeugt habe von der Schwierigkeit, diese Sache unter dem Mikroskope mit Bestimmtheit zu entscheiden.

Nun befinden sich aber bekanntlich zwischen der normalen Kapsel und der Niere auch Gefäßanastomosen, und die Frage muß also nicht gestellt werden, ob sich zwischen Niere und neugebildeter Kapsel Gefäßanastomosen bilden, sondern ob diese neuen Anastomosen den vorher bestehenden an funktionellem Werte überlegen seien oder nicht. Und auf diesen Punkt ist bis jetzt von verschiedenen Autoren kaum Gewicht gelegt worden, und soweit die Sache beachtet worden ist (STURSBERG und EHRHARDT), sind die Autoren zu entgegengesetzten Ansichten gekommen.

STURSBERG experimentierte mit Kaninchen und Hunden, und zwar gelang es ihm, die Gefäße mit gefärbter Injektionsflüssigkeit zu füllen, und er fand auf diese Weise bei den vorher dekapsulierten Nieren mehr und bedeutendere Gefäßanastomosen, als bei dem einen normalen Tiere, das er in gleicher Weise injizierte.

EHRHARDT experimentierte mit Katzen und fand nur spärliche Anastomosen. Um die Funktion dieser Gefäße zu prüfen, unterband er bei einer Katze, deren Niere vor 8 Wochen dekapsuliert worden war, die Arteria und Vena renalis und fand, daß eine Zone von ca. 1 mm Breite an der Peripherie der Niere von der Nekrose verschont geblieben war. Kontrollversuche bei normalen Tieren scheint er nicht gemacht zu haben. Auch teilt er vom mikroskopischen Befunde nichts mit, was doch in diesem Falle wohl sehr wichtig gewesen wäre.

Doch scheint es mir, daß EHRHARDT mit diesem letzten Versuche einen Weg eingeschlagen hat, welcher vielleicht zur richtigen Beurteilung der Funktion der neugebildeten Gefäße leiten kann. Das Prinzip dieses Versuches bildet die Grundlage meiner bei der Erscheinung von EHRHARDTS Publikation schon längst angefangenen Experimente[1]).

1) Bei der Vollendung meiner Arbeit kam mir die neueste Publikation von EDEBOHLS (The Surgical Treatment of Bright's Disease) in die Hände. Ich fand hierin (p. 114), daß auch ANZILOTTI (Clin. mod., 1903) schon derartige Experimente genommen hat. Diese Arbeit war mir aber leider nicht zugänglich.

Die Niere wird, wie bekannt, mit Blut von der Arteria renalis versorgt und diese Arterie, wie ihre Zweige, sind Endarterien.

Beim Verschluß der Nierenarterie oder eines ihrer Zweige verfällt das vom Gefäß versorgte Gebiet der anämischen Nekrose und die Folge sind die bei Obduktionen so häufigen Niereninfarkte. Die Infarkte werden gegen das lebende Gewebe durch eine chromatinreiche[1]) Zone (Demarkationszone) begrenzt, welcher sich, dem lebenden Gewebe zugekehrt, eine mehr oder weniger hämorrhagische Zone anschließt. Die Niere wird nun meistens nicht bis zur äußersten Rinde nekrotisch, sondern an der Peripherie bleibt eine Zone von verschiedener Breite übrig, welche nicht oder wenigstens nicht ganz der Nekrose verfällt. In großen Infarkten ist diese Zone meist sehr deutlich zu erkennen und wohl am deutlichsten beim totalen Niereninfarkt[2]).

Die Ursache, warum die äußerste Nierenrinde von der Nekrose verschont bleibt, liegt nun in den oben genannten Gefäßanastomosen zwischen Capsula fibrosa und Nierenparenchym. Beim Aufhören der Blutversorgung aus der Arteria renalis übernehmen diese so weit wie möglich die Ernährung der Cortex corticis, und selbstverständlich wird die so entstehende Zone desto bedeutender sein, je mehr entwickelt die Anastomosen sind. Wir haben also in dem Auftreten dieser Zone einen schönen Indikator der Funktion dieser Anastomosen.

Und wenn in der Tat die nach Dekapsulation sich neubildende Kapsel der alten in dieser Hinsicht überlegen ist, so wird sich das, wenn je, beim Niereninfarkt zeigen müssen.

Auf diese Erwägungen mich stützend, habe ich meine Experimente angefangen, deren Verlauf und Ergebnis ich unten folgen lasse.

Vorher muß ich jedoch noch eins bemerken zur Erleichterung der zu gebenden mikroskopischen Beschreibungen. In der oben besprochenen peripheren Zone kommt es öfters vor, daß das interstitielle Gewebe und die Blutgefäße gut erhalten sind, während die Epithelien der Nierentubuli ihre Kerne verloren haben. Dann aber unterscheidet sich das Protoplasma dieser Epithelien von dem Epithelprotoplasma in Teilen, welche der totalen anämischen Nekrose verfallen sind, durch eine besonders starke Eosinfärbung.

Die Ursache dieses Verhaltens muß in einer Art Unterernährung des Nierengewebes liegen, wobei die empfindlichen parenchymatösen Elemente zu Grunde gehen, während die stärkeren interstitiellen Elemente erhalten bleiben. Da nun dieses bei Kaninchen öfters vorkommt,

---

1) Meistens wird diese Zone als eine zellig infiltrierte angesehen. Ob aber die meist sehr unregelmäßigen Chromatinbröckel und -körner in der Tat Zellen entsprechen, scheint mir mehr als zweifelhaft zu sein.

2) Auch in dem von mir beschriebenen Falle von doppelseitiger Nierennekrose war eine derartige Zone besonders deutlich ausgebildet. (Diese Zeitschrift, Bd. 12, 1903, Heft 5, und Herinneringsbundel Prof. Rosenstein, 1902.)

habe ich dem sich so verhaltenden Gewebe den Namen „intermediäres Gewebe“ gegeben, während ich eine aus diesem Gewebe bestehende Zone „intermediäre Zone“ nenne.

Beschreibung der Experimente und deren Ergebnis.

Vorbemerkungen. Meine sämtlichen Versuche wurden an erwachsenen Kaninchen, welche mir in größerer Anzahl zur Verfügung standen, ausgeführt.

Die Operationen geschahen im allgemeinen unter Lokalanästhesie mit Eukaïn oder Kokaïn und unter aseptischen Kautelen.

Als Versuchsniere wurde immer die linke genommen, da ich aus früheren Versuchen wußte, daß diese mehr kaudal liegt als die rechte und also weniger unter dem Rippenbogen verborgen ist. Daher ist die linke Niere leicht durch die Bauchdecken zu palpieren und, was mir am wichtigsten ist, fast ohne Dislokation operativ erreichbar.

Die Präparate wurden in 10-proz. Formalinlösung (SCHERING) fixiert und für mikroskopische Untersuchung in Celloidin eingebettet; die Schnitte wurden mit Hämatoxylin-Eosin und ab und zu nach RIBBERTS Methode gefärbt. Die Dicke der Schnitte wechselte zwischen 15—30 μ.

Versuch I. a) 4. April. Die Haut wird in der Nierengegend an der lateralen Grenze der geraden Rückenmuskeln eingeschnitten. In den Spalt neben den geraden Rückenmuskeln eindringend, werden die Nierengefäße aufgesucht, die Nierenarterie so nahe wie möglich an der Niere isoliert und mit dünnem seidenen Faden unterbunden. Die Capsula adiposa ist mäßig entwickelt. Die Muskelfascienwunde und die Haut werden mit Catgut geschlossen.

Das Kaninchen verhält sich sehr gut nach der Operation.

b) 7. April. Die Wunde wird wieder aufgemacht und die Niere wird samt dem umgebenden Gewebe exstirpiert. Die Wunde wird mit Catgut geschlossen.

Das Tier ist den ersten Tag nach der Operation deutlich weniger munter, erholt sich aber in einigen Tagen ganz.

Makroskopische Beschreibung des Nierenpräparates.

Die Capsula adiposa ist auf der dorsalen Seite ziemlich entwickelt, sie fehlt aber auch an der ventralen Seite nicht. Die Gefäße im perirenalen Gewebe sind stark mit Blut gefüllt und zwar besonders an der ventralen Seite.

Die Niere selbst ist wohl etwas vergrößert und schimmert durch die Kapsel gelblichgrau hindurch.

Verschiedene Durchschnitte durch die Niere ergeben, daß die Marksubstanz graurot gefärbt ist, während die Rinde grau ist. Nach der Kapsel zu wird die Rinde von einer kaum 1 mm breiten gelbweißen Zone begrenzt. In der ventralen Hälfte liegt ein schüsselförmiger Herd, welcher braunrot gefärbt und nach Mark und Rinde zu von einer roten und einer gelbweißen schmalen Zone begrenzt ist. Dieser Herd setzt sich an einigen Stellen bis zur Kapsel fort, wo dann die gelbweiße Kortikalzone in die, welche den Herd bekleidet, übergeht.

Für die mikroskopische Untersuchung wurden Quer- und Längenschnitte an verschiedenen Stellen der Niere gemacht.

Mikroskopische Beschreibung[1]). Die Kapsel ist fettreich, sowohl an der dorsalen wie an der ventralen Seite. Die Capsula fibrosa, welche vielleicht etwas zellreicher ist als bei normaler Niere, besteht in dem auf der Niere liegenden Teile aus besonders dichtem, faserigem Bindegewebe. Die Kapselgefäße sind stark gefüllt. An der ventralen Seite fand ich ein bluthaltendes Kapillargefäß, welches zum Teil in der Kapsel, zum Teil in der Nierenrinde lag, eine renokapsuläre Anastomose.

Fast die ganze Niere ist anämisch nekrotisch geworden. Die Epithelien der Tubuli contorti und recti sind sehr blaß, meistens sind die Kerne nur noch angedeutet. In den Glomeruli und den größeren Tubuli recti sind viele Kerne deutlich gefärbt. Das Nierenbeckenepithel ist im anämischen Teile verschwunden. Im peripheren Teile der Niere liegt eine Zone, wo das interstitielle Gewebe dicht mit Chromatinbröckeln und -körnern infiltriert ist; nur hier und da sind in dem Infiltrate gut erhaltene Kerne erkennbar. Das Infiltrat überdeckt an vielen Stellen das zwischenliegende Parenchym fast ganz. Diese „Demarkationszone" hat eine Dicke, welche wechselt zwischen 3—5 Durchschnitten von Tubuli contorti[2]).

Zwischen dieser Zone und der Nierenkapsel liegt eine Zone, wo die Kerne des interstitiellen Gewebes deutlich erhalten sind, während die Epithelien, obgleich noch sehr undeutliche Kernreste zeigend, viel stärker die Eosinfärbung angenommen haben, als in den tieferen Nierenteilen. Dieses Bild stimmt also mit dem, welches ich oben als „intermediäre Zone" beschrieben habe, überein. Die Breite dieser Zone schwankt unregelmäßig zwischen 2—4 T. An einer Stelle in der Nähe vom Hilus fehlt sie ganz. Die Demarkationszone liegt hier außerhalb der Niere in der Kapsel, so daß die anämische Nekrose sich hier bis zur äußersten Peripherie erstreckt.

Der oben bei der makroskopischen Beschreibung angegebene Herd besteht, wie erwartet, aus lebendem Nierengewebe. Die Blutgefäße in diesem Teile sind bluthaltend, die Epithelien der Tubuli und die Glomeruli sehen normal aus. An der Peripherie dieses Herdes liegt eine Zone intermediären Gewebes, an welche sich eine dichte Demarkationszone anschließt. An einigen Stellen setzt sich das intermediäre Gewebe dieses Herdes in das der Cortex corticis fort, während die Demarkationszonen sich ineinander umbiegen.

Versuch II. a) 23. Aug. Operation wie in Versuch I a. Das perirenale Fett ist mäßig entwickelt.

Das Tier zeigt nach der Operation nichts Besonderes.

b) 28. Aug. Die Wunde wird wieder geöffnet und die linke Niere wird mit dem umgebenden Gewebe exstirpiert.

Das Tier, das zuerst etwas angegriffen war, erholt sich in wenigen Tagen.

---

1) In den mikroskopischen Beschreibungen werde ich im allgemeinen die Marksubstanz, weil hier von geringerer Bedeutung, unberücksichtigt lassen; diese an sich doch schon schwer lesbaren Geschichten möchten sonst zu langweilig werden.

2) Dieses Maß, welches für meine Angaben hinreichend genau ist, werde ich in den weiteren Beschreibungen mit T angeben.

Makroskopische Beschreibung des Nierenpräparates.

Die Niere scheint etwas vergrößert zu sein. Perirenales Fett befindet sich nur an der dorsalen Seite in mäßiger Quantität. Das perirenale Gewebe ist kaum etwas blutreicher, als bei einer normalen Niere. Die Capsula fibrosa läßt sich leicht und ohne Substanzverlust der Niere lösen. Auf dem Durchschnitt ist die ventrale Hälfte der Niere etwas weich und graugrünlich gefärbt. An der Peripherie liegt eine hellgelbweiße Zone, welche ca. 1 mm breit ist; nur in der Mitte der ventralen Seite fehlt diese Zone über eine Oberfläche von ca. $1^1/_2$ cm Länge und 1 cm Breite.

In der dorsalen Hälfte liegt ein großer, schüsselförmiger Herd, wo das Nierengewebe braunrot gefärbt ist. Dieser Herd erstreckt sich an vielen Stellen bis zur äußersten Nierenrinde; sonst ist er nach der Peripherie von einem weißgelben, nach dem Marke zu von einem roten Saume umgeben.

Für die mikroskopische Untersuchung wurden Schnitte senkrecht zur Längenachse der Niere genommen.

Mikroskopische Beschreibung. Die Capsula fibrosa ist wohl etwas blutreich, aber nicht auffällig. Die ventrale Hälfte der Niere ist anämisch-nekrotisch und schon in dem Stadium, wo das Chromatin fast verschwunden ist. Ueber die ganze ventrale Oberfläche und etwas übergreifend auf die dorsale Seite hat sich eine ziemlich regelmäßige intermediäre Zone von 3 bis 7 T entwickelt und an diese schließt sich eine dichte Demarkationszone von ungefähr derselben Breite an. Nur wird die intermediäre Zone in der Mitte der ventralen Seite immer schmaler, endlich liegt die Demarkationszone direkt an der Kapsel und ganz in der Mitte ist das Nierengewebe über eine kleine Strecke bis zur Kapsel ganz kernlos. Gerade hier sind die Kapselgefäße ziemlich gefüllt.

In der dorsalen Hälfte befindet sich, wie schon makroskopisch wahrscheinlich war, in der Rinde ein großer lebender Herd. Dieser ist gegen das Mark von einem hämorrhagischen Saum umgeben, gegen die Peripherie ist er, soweit er nicht bis zur Kapsel reicht, von einem intermediären Gewebe umgeben. Von einer Demarkationszone bestehen nur sehr schwache Andeutungen.

Zu beachten ist noch, daß kleine oberflächliche lebende Herde ganz fehlen. Sowohl an der dorsalen wie an der ventralen Seite fand ich kleine renokapsuläre Anastomosen.

Versuch III (besonders kräftiges Tier). a) 6. Sept. Operation wie in Versuch Ia. Nur wird hier, nachdem die Arteria renalis schon unterbunden zu sein schien, mehr ventral noch ein Ast gefunden und ebenfalls unterbunden. Das perirenale Fett war ziemlich reichlich.

Keine postoperativen Störungen.

b) 11. Sept. Exstirpation der Niere mit umgebendem Gewebe.

Das Tier zeigt kaum Störungen.

Makroskopische Beschreibung des Nierenpräparates.

Das perirenale Fett ist reichlich entwickelt, namentlich an der dorsalen Seite. Die Gefäße im perirenalen Gewebe sind stark gefüllt.

Die Capsula fibrosa läßt sich leicht ohne Substanzverlust der Niere lösen. Die Niere ist groß. Auf dem Durchschnitt ist fast die ganze Rinde graugrünlich, die Marksubstanz schmutzigrot gefärbt. An der Peripherie liegt eine gelbweiße Zone von ca. 1 mm, welche nur an der ventralen Seite über eine Oberfläche von ca. $2^1/_2$ cm Länge und 2 cm Breite fehlt. Besondere Herde zeigen sich in dieser Niere nicht.

Für die mikroskopische Untersuchung wurden Schnitte senkrecht zur Längenachse der Niere genommen.

Mikroskopische Beschreibung. Die perirenalen Blutgefäße sind sehr stark gefüllt. Die Capsula fibrosa ist im allgemeinen ziemlich dick.

Die Beschreibung der Niere ist hier sehr einfach, da besondere Herde fehlen.

Die Rinde ist im ganzen nekrotisch in verschiedenen Stadien des Chromatinschwundes. An der Peripherie befindet sich eine intermediäre Zone von 2 bis 10 T und eine sehr stark entwickelte Demarkationszone von 10 bis 20 T.

Nur in der Mitte der ventralen Seite wird die Demarkationszone schwächer, um endlich zu verschwinden und die Niere ist daselbst ganz nekrotisch bis zur äußersten Rinde.

Lebende Herde kommen also in dieser Niere nicht vor, auch nicht an der äußersten Peripherie.

Versuch IV. a) 13. Juni. Nach Spaltung der Haut wird zwischen Erector trunci und queren Bauchmuskeln bis zum Nierenfett, das mäßig entwickelt ist, eingedrungen. Die Niere wird in die Wunde luxiert. Die Capsula fibrosa wird mit einem oberflächlichen Schnitt an der Konvexität gespalten und vorn und hinten bis zum Hilum abgestreift Die Niere wird reponiert und Muskelwunde und Haut mit Catgut geschlossen.

Das Tier zeigt keine postoperativen Störungen.

b) 18. Juni. Die Niere wird mit dem umgebenden Gewebe exstirpiert.

Den nächsten Tag wird das Kaninchen tot gefunden. Die Sektion ergab als Todesursache Verblutung aus den Nierengefäßen.

Makroskopische Beschreibung des Nierenpräparates.

Das perirenale Gewebe ist nicht besonders blutreich. Es haftet schon ziemlich fest an der Niere, besonders an fettreichen Stellen, läßt sich jedoch ohne Substanzverlust der Niere lösen. Auf dem Durchschnitt ist die Niere gleichmäßig braunrot gefärbt.

Für die mikroskopische Untersuchung wurden Schnitte senkrecht zur Längenachse der Niere ungefähr in der Mitte gemacht.

Mikroskopische Beschreibung. Es hat sich schon eine Art Capsula fibrosa neugebildet. Diese liegt der Niere fest an. An vielen Stellen ist sie kernarm und scheint ödematös zu sein, an anderen Stellen ist sie sehr zellenreich. Bei sehr genauem Nachsuchen fand ich eine kleine renokapsuläre Anastomose.

Das Nierengewebe sieht normal aus, namentlich die Epithelien der Tubuli der äußersten Nierenrinde scheinen nicht gelitten zu haben.

Versuch V. a) 8. Mai. Ganz dieselbe Operation wie in Versuch IVa, aber nachdem die Niere dekapsuliert worden ist, wird die Unterbindung der Arteria renalis sofort angeschlossen.

Das Tier verträgt die Operation gut.

b) 10. Mai. Die Niere wird mit dem umgebenden Gewebe exstirpiert. Das Peritoneum parietale war an der Operationsstelle mit dem Dünndarm verwachsen. Beim Lösen reißt der Darm ein.

Der Riß wird mit Knopfnähten geschlossen. Am nächsten Tage wird das Kaninchen tot gefunden. Die Sektion ergab Peritonitis fibrinopurulenta.

Makroskopische Beschreibung des Nierenpräparates.

Das perirenale Gewebe ist normal blutreich. Fett befindet sich in geringer Quantität nur an der dorsalen Seite. Die nur mit den Gefäßen

und dem Ureter verbundene Niere liegt wie ein Fremdkörper fast ganz lose im umgebenden Gewebe. Sie ist weich, aber nicht morsch. Die Farbe ist grau. Im ventralen, oberen Teil befindet sich ein pfenniggroßer, von einem ca. 1 mm breiten gelbweißen Saum umgebener Fleck.

Auf dem Durchschnitt ist die ganze Niere grau gefärbt, nur im Anschluß an den oben genannten Flecken befindet sich in der Rindensubstanz ein bräunlichroter, nach außen von einem roten Saum begrenzter Herd, an welchen sich eine sehr schmale weißgelbliche Zone anschließt.

Für die mikroskopische Untersuchung wurden Schnitte senkrecht zur Längenachse der Niere benützt, welche den oben beschriebenen Herd in sich aufnehmen.

Mikroskopische Beschreibung. Die Niere ist von einer dünnen Schicht Fibrin bedeckt. Die Blutgefäße der Niere sind alle leer; das Protoplasma der Zellen ist sehr blaß, die Kerne scheinen aber meistens erhalten zu sein. Bei genauer Betrachtung der Kerne aber findet man, daß sie zum Teil kleiner und dunkler, pyknotisch sind, zum Teil alle Stadien von Karyolysis und Karyorrhexis zeigen. An der Peripherie befindet sich nur hie und da eine Andeutung von einer Demarkationszone; von einer intermediären Zone keine Spur.

Der oben genannte Herd zeigt nun merkwürdige Verhältnisse. Die Blutgefäße enthalten Blut. Die Peripherie ist etwas hämorrhagisch und die Tubulusepithelien haben in diesem Teil ihre Kerne verloren. Noch weiter nach außen liegt eine Demarkationszone. Jedoch auch in der Mitte des Herdes haben die Epithelien der Tubuli contorti ihre Kerne verloren, während Tubuli recti und Glomeruli ihr normales Aussehen haben.

Dieses Präparat zeigt uns also in deutlichster Weise den Einfluß der Saft- und Blutbewegung auf die Veränderungen der Zellen bei der Nekrose. In dem größten Teil der Niere hat die Saftbewegung sozusagen ganz aufgehört. Die Zellen sind nekrotisch; jedoch haben sie ihre Kerne behalten, sei es auch, daß diese deutliche Veränderungen (Pyknose, Karyolysis, Karyorrhexis) zeigen. In dem kleinen Herd hat die Zirkulation nicht aufgehört, aber sie ist ungenügend, die zarteren Elemente, die Epithelien der Tubuli contorti am Leben zu erhalten. Diese Zellen haben ihre Kerne verloren und ihr Protoplasma hat sich mit Eosin stark gefärbt. Das sind aber genau die Veränderungen, welche wir aus der intermediären Zone kennen, in welcher die Saftbewegung ebenfalls nicht sistiert, aber zu viel gestört ist, um die zarten Epithelien zu erhalten.

Versuch VI. a) 6. Sept. Dieselbe Operation wie in Versuch Va, jedoch wird dieses Mal die Capsula fibrosa reseziert und ein Stückchen Nierengewebe zur Kontrolle der Vollständigkeit der Dekapsulation exzidiert.

Das Tier zeigt keine postoperativen Störungen.

b) 11. Sept. Die Niere wird mit dem umgebenden Gewebe exstirpiert. Das Tier bleibt am Leben.

Makroskopische Beschreibung des Nierenpräparates.

Das perirenale Gewebe ist nicht sehr blutreich. Das perirenale Fett ist sehr reichlich, auch an der ventralen Seite. Die neugebildete Kapselmembran ist mit der Niere nur leicht verklebt und zwar am meisten an der ventralen Seite. Die Verklebungen lassen sich ohne jeden Substanzverlust der Niere lösen. Auf dem Durchschnitt zeigt die Niere im dorsalen Teil eine schmutzig-bräunlichgraue Farbe. Im ventralen Teil liegt ein rotbrauner schüsselförmiger Herd, welcher von einem roten und einem weißlichgelben Saum umgeben ist. Dieser Herd erreicht an einigen Stellen

die Peripherie; soweit er diese nicht erreicht, ist das zwischenliegende Nierengewebe grau. Der dorsale Teil der Niere hat teils bis zur Kapsel die gleiche Farbe, teils besteht eine wenig scharfe, etwas mehr weißlich-gelbe äußerste Zone.

Die mikroskopische Untersuchung geschah an Schnitten senkrecht zur Längenachse der Niere.

Mikroskopische Beschreibung. Die mikroskopische Untersuchung des bei der ersten Operation exzidierten Stückchens zeigt, daß wenigstens in diesem Teil die Dekapsulation eine vollständige gewesen ist.

Die fibröse Kapsel der Niere hat sich nur noch sehr unvollständig regeneriert. An der dorsalen Seite liegt ein blutig imbibiertes Gewebe der Niere an, wahrscheinlich ein Coagulum mit beginnender Organisation. An der Konvexität der Niere hat sich schon eine Kapsel ausgebildet und ebenso, wenn auch sehr unvollständig, an der ventralen Seite. Die Nierenrinde ist nekrotisch, mit Ausnahme des oben beschriebenen Herdes in der dorsalen Hälfte. Dieser Herd ist lebend geblieben. Er ist nach dem Mark und den Seiten zu von einer leichten Demarkationszone umgeben; an der peripheren Seite kommt er an einigen Stellen bis zur Kapsel, an anderen geht er ebenda in eine intermediäre Zone über. An der Konvexität und der dorsalen Seite ist die Niere an vielen Stellen bis zur Kapsel kernlos, an anderen Stellen findet man in der äußersten Peripherie eine Demarkationszone von mehr oder weniger Bedeutung, ja diese Demarkationszone liegt hie und da selbst teilweise in der Capsula fibrosa. An einigen Stellen in der Nähe vom Hilum hat sich eine richtige intermediäre Zone mit Demarkationszone, beide ca. 4—6 T breit, gebildet. Diese Stelle fällt ziemlich genau mit der Anwesenheit einer gut ausgebildeten Capsula fibrosa zusammen.

Renokapsuläre Anastomosen fand ich nicht.

Versuch VII. (Sehr kräftiges, gut genährtes Tier.) a) 29. Aug. Operation wie bei Versuch VIa. Es wurde auch ein Stückchen der dekapsulierten Niere exzidiert. Die Kapsel wurde nur abgestreift, nicht reseziert. Das perirenale Fettgewebe war überaus reichlich.

Das Tier zeigt keine postoperativen Störungen.

b) 3. Sept. Exstirpation der Niere mit dem perirenalen Gewebe.

Das Tier bleibt am Leben.

Makroskopische Beschreibung des Nierenpräparates.

Die Niere ist groß. Das perirenale Gewebe ist, auch an der ventralen Seite, sehr fettreich und seine Blutgefäße sind stark gefüllt. Eine neugebildete Capsula fibrosa liegt wie ein grau durchscheinendes ca. 1 mm dickes Häutchen der Niere eng an. Sie ist deutlich mit der Niere verwachsen, läßt sich jedoch ohne Substanzverlust der Niere lösen. Auf dem Durchschnitt ist die Niere großenteils graugrün gefärbt und etwas weich. Das Mark ist schmutzig-graurot. An der dorsalen Seite liegen in der Rinde einige dunkelbraun-graue Herde, welche hie und da die Kapsel erreichen. Außer an diesen Stellen liegt nun merkwürdigerweise an der ganzen Peripherie der Niere eine ca. 1 mm breite, scharfe, hellgelbweiße Zone.

Die mikroskopische Untersuchung geschah an Schnitten senkrecht zur Längenachse der Niere.

Mikroskopische Beschreibung. Die mikroskopische Untersuchung des exzidierten Stückchens zeigt, daß in diesem Teil die Dekapsulation eine vollständige war.

Die Capsula fibrosa scheint sich ganz neugebildet zu haben. An einigen Stellen ist sie kaum von einer normalen Kapsel verschieden, an anderen Stellen ist sie einem Granulationsgewebe, an wieder anderen einem embryonalen Bindegewebe ähnlich. Doch ist sie im ganzen bedeutend dicker als eine normale und sehr reich an kleinen Blutgefäßen. Die Kapsel scheint fest mit der Niere verwachsen zu sein und ihre Fasern biegen sich in die Niereninterstitien hinein. Einige renokapsulären Anastomosen fand ich an der ventralen Nierenfläche. Die Rindensubstanz ist der anämischen Nekrose in verschiedenen Stadien verfallen; nur ist an der dorsalen Seite ein größerer, an der ventralen Seite ein kleinerer Herd am Leben geblieben. Der größere erreicht an einigen Stellen die Kapsel, der kleinere, welcher sich jedoch ziemlich tief in die Rinde erstreckt, erreicht sie in seiner ganzen Ausdehnung. Nun besteht merkwürdigerweise in dieser Niere fast ringsum eine schöne intermediäre Zone von einer Breite von 2—8 T. Die Zellen in den Interstitien haben schön gefärbte Kerne, welche jedoch durch die Häufigkeit der epitheloiden Form auffallen. Auch fand ich unter diesen einige in mitotischer Teilung.

Bemerkenswert ist, daß nirgends kleine lebende Epithelherde an der Peripherie dieser intermediären Zone vorkommen.

Die intermediäre Zone fehlt nur an einer Stelle an der Rückenfläche der Niere, wo eine größere Blutmenge zwischen Niere und Kapsel gefunden wird. An dieser Stelle liegt die Demarkationszone, welche hier eine Breite von ca. 12 T hat im oberflächlichsten Teil der Niere. Eine derartige Stelle wird auch an der ventralen Seite gefunden, ohne daß hier die Kapsel irgend etwas Besonderes zeigt.

Die Demarkationszone, welche sich der intermediären Zone anschließt, hat eine Breite bis zu 15 T und ist sehr chromatinreich.

Versuch VIII. a) 27. Juli. Die linke Niere wird freigelegt durch einen Schnitt, welcher ca. eine Fingerbreite lateral von dem Spalt zwischen Erector trunci und queren Bauchmuskeln, die quere Bauchmuskulatur durchtrennt. Die Niere liegt in reichliches perirenalen Fett eingebettet. Die Kapsel wird, nachdem sie über die Konvexität der Niere gespalten worden ist, bis in die Nähe des Hilums dorsal und ventral abgestreift und reseziert. Die Niere wird reponiert. Muskelwunde und Haut werden mit Catgut geschlossen.

Keine postoperativen Störungen.

b) 23. Aug. Jetzt wird, in den Spalt zwischen Erector trunci und queren Bauchmuskeln eindringend, die Arteria renalis aufgesucht, isoliert und mit feiner Seide unterbunden. Muskeln und Haut werden mit Catgut geschlossen.

Keine postoperativen Störungen.

c) 28. Aug. Die linke Niere wird mit dem umgebenden Gewebe exstirpiert.

Das Tier bleibt am Leben.

Makroskopische Beschreibung des Nierenpräparates.

Die Niere liegt in einer reichlichen Fettmenge eingebettet, nur an der ventralen Seite fehlt dieses Fett fast ganz. Zwischen Fett und Niere befindet sich eine dünne Schicht von opakem Bindegewebe, welche sich von dem unterliegenden Nierengewebe nur schwer trennen läßt. Auf dem Durchschnitt ist das Nierengewebe graugrünlich gefärbt, die Konsistenz ist eine ziemlich weiche. In der äußersten Peripherie liegt eine nicht überall deutliche Zone, welche teilweise mehr grauweiß, teilweise mehr graugelblich

ist und welche ca. $^3/_4$ mm dick ist. Die Marksubstanz ist mehr rötlich gefärbt.

Die mikroskopische Untersuchung geschah an Schnitten senkrecht zur Längenachse der Niere.

Mikroskopische Beschreibung. Die neugebildete Capsula fibrosa hat ein fast normales Aussehen; sie ist ziemlich reich an Blutgefäßen und hie und da etwas zellenreich.

Die Rindensubstanz ist zum größten Teil nekrotisch; viele Stellen sind ganz chromatinlos, während an anderen noch verschiedene Stadien von Karyorrhexis und Karyolysis wahrzunehmen sind. Ungefähr an der Stelle der bei der Dekapsulation gemachten Einschnittslinie, welche zwar auch mikroskopisch nicht mit Bestimmtheit wiederzufinden ist, ist ein schmaler Keil von Rindengewebe lebend geblieben; Tubuli und selbst Glomeruli haben hier ihr normales Aussehen. Dieser Keil geht ca. 2 mm in die Niere hinein. Etwas mehr ventral und dorsal von dieser Stelle scheinen die Tubuli durch eingewachsenes Bindegewebe auseinandergedrängt zu sein, eine deutliche intermediäre Zone und eine Demarkationszone fehlen. Sehr merkwürdig ist nun, daß gerade an diesen Stellen an der äußersten Peripherie kleine Gruppen von Tubuli lebend geblieben sind, ja selbst Proliferationsvorgänge ihrer Epithelien in der Form einiger Mitosen zeigen. Mehr ventral ist eine deutliche intermediäre Zone zur Entwickelung gekommen. Sie hat eine Breite von 5—7 T und an diese schließt sich eine Demarkationszone von ungefähr derselben Breite an. Diese Demarkationszone ist nicht sehr chromatinreich. An einer kleinen Stelle von kaum $^1/_2$ cm Durchschnitt in der Mitte der ventralen Hälfte fehlen beide Zonen fast ganz und ebenso fehlen sie an der dorsalen Seite an vielen Stellen oder sie sind sehr schmal oder die intermediäre Zone fehlt und die Demarkationszone liegt der Kapsel direkt an. Erst in der Nähe vom Hilum sind beide Zonen wieder ziemlich entwickelt.

Einige renokapsuläre Anastomosen fand ich an der ventralen Seite.

Versuch IX. a) 27. Juli. Operation wie in Versuch VIIIa. An der ventralen Seite wird die Kapsel nur abgestreift, an der dorsalen Fläche wird sie reseziert. Aus der dorsalen Hälfte wird ein kleiner Nierenkeil zur Kontrolle der Dekapsulation exzidiert.

Da das perirenale Fett fehlt, wurde bei der Luxation der Niere ein kleiner Riß im Peritoneum parietale gemacht. Dieser wurde sofort mit seidenen Knopfnähten geschlossen.

Das Tier ist nach der Operation einige Tage sehr wenig munter, erholt sich dann aber ganz.

b) 23. Aug. Operation wie in Versuch VIIIb.

c) 28. Aug. Die Niere wird mit dem umgebenden Gewebe exstirpiert. Das Tier bleibt am Leben.

Makroskopische Beschreibung des Nierenpräparates.

Die Niere ist nur auf der dorsalen Fläche mit etwas perirenalem Fett bedeckt. Die neugebildete Capsula fibrosa ist ziemlich dick und fest. Sie ist an der Niere fest adhärent und beim Abstreifen geht hie und da ein Stückchen Nierengewebe mit.

Auf dem Durchschnitt ist das Nierengewebe ziemlich weich. Die Rinde ist graugrün gefärbt, an der Peripherie etwas mehr grauweiß, aber eine scharf begrenzte weißgelbe Zone fehlt ganz. Hie und da, besonders in der dorsalen Hälfte, befinden sich in der Rinde einige kleine dunkelgraurote Herde, welche meistens direkt an der Kapsel zu liegen scheinen.

Das Mark ist schmutzig-graurot gefärbt.

Für die mikroskopische Untersuchung wurden Schnitte senkrecht zur Längenachse der Niere gemacht.

Mikroskopische Beschreibung. Es zeigt sich bei der Untersuchung des bei der ersten Operation ausgeschnittenen Stückchens, daß die Dekapsulation eine vollständige gewesen ist.

Die Capsula fibrosa hat sich in schönster Weise neugebildet. Sie ist dick und besteht im allgemeinen aus einem an Kernen mäßig reichen Gewebe, die Kerne sind meist spindelförmig und mit ihrer Längenachse der Nierenoberfläche parallel angeordnet. Die Kerne liegen in unmittelbarer Nähe der Nierenoberfläche etwas enger aneinander geschlossen. Die Kapsel ist ungefähr ebenso reich an Blutgefäßen wie die normale.

An vielen Stellen und am meisten an der dorsalen Fläche scheint nun das Kapselbindegewebe in die Niere hineingewachsen zu sein. Wenigstens an der Nierenoberfläche sind die Tubuli auseinandergedrängt und dazwischen verlaufen Gewebsstränge mit epitheloiden Kernen, in welchen ab und zu ein kleines Blutgefäßchen angetroffen wird.

Die Rindensubstanz ist im allgemeinen der anämischen Nekrose verfallen; aber in der dorsalen Hälfte befinden sich ziemlich in der Tiefe einige kleine lebende Herde, welche durch ein intermediäres Gewebe von der Kapsel getrennt sind.

In dem peripheren Teil der Niere gerade unter der Kapsel befinden sich viele sehr kleine Herde ganz an der Oberfläche, in welchen die Tubuli ihr normales Epithel behalten haben. Ungefähr an der Stelle der bei der Dekapsulation gemachten Incision befindet sich ein derartiger Herd, welcher tiefer in die Niere eindringt.

An der ventralen Seite fand ich nur ein einziges derartiges Herdchen. Sonst ist hier die Niere bis zur Kapsel ganz nekrotisch. Intermediäre Zone und Demarkationszone sind nur in der Nähe vom Hilus hie und da deutlich ausgebildet. Beide erreichen da eine Breite von 7—9 T.

Versuch X. a) 29. März. Nach Spaltung der Haut wird in dem Spalt zwischen Erector trunci und queren Bauchmuskeln bis zu der Niere präpariert. Die hintere Fläche der Niere wird freigelegt, während die Niere absolut in situ bleibt. Dann wird von einer oberflächlichen Incision über die Konvexität der Niere aus die Kapsel von der hinteren Nierenfläche abgestreift und reseziert. Zur Kontrolle wird aus dieser Nierenfläche ein kleiner Keil ausgeschnitten. Muskelwunde und Haut werden mit Catgut geschlossen.

Das Tier zeigt keine postoperativen Störungen.

b) 25. April. Die Narbe wird wieder geöffnet. An der hinteren Seite der Niere befindet sich ziemlich viel neugebildetes Gewebe, in welchem einige kleine Absceßchen gefunden werden. Mit vieler Mühe gelingt es, nachdem erst per laparotomiam versucht worden ist, die Nierengefäße zu erreichen, von der Rückenseite aus die Arteria renalis zu isolieren und zu unterbinden. Die Wunden werden mit Catgut geschlossen. Während der Operation wird nirgends die Niere selbst freigelegt.

An dem Tiere ist nach 2 Tagen nichts mehr zu bemerken.

c) 2. Mai. Die Niere wird mit dem umgebenden Gewebe exstirpiert. Das Tier bleibt am Leben.

Makroskopische Beschreibung des Nierenpräparates.

Die vordere Seite zeigt stark überfüllte Blutgefäße, an der hinteren Seite liegt viel infiltriertes Fettgewebe. Die Niere ist mit dem perirenalen Gewebe ziemlich fest verwachsen. Auf dem Durchschnitt zeigt die Niere

eine graue Farbe und ist in der dorsalen Hälfte zum Teil erweicht. An der ventralen, etwas auf die dorsale Seite übergreifend, liegt an der Peripherie ein scharfer, ca. 1 mm breiter Saum, welcher nur an einer Stelle in der Mitte der ventralen Fläche viel weniger deutlich ist. An der dorsalen Seite fehlt dieser Saum in dem erweichten Teil und ist in dem nicht erweichten Teil viel weniger deutlich als an der ventralen Seite.

Für die mikroskopische Untersuchung wurden aus verschiedenen Höhen Schnitte gemacht senkrecht zur Längenachse der Niere.

Mikroskopische Beschreibung. Das Präparat des nach der Dekapsulation exzidierten Nierenstückchens zeigt, daß die Dekapsulation bis auf einige Fasern eine vollständige gewesen ist.

Die Capsula fibrosa hat sich so vollständig regeneriert, daß die Uebergangsstelle von der alten in die neugebildete nicht zu finden ist.

Die Nekrose im Inneren der Niere ist ziemlich weit fortgeschritten, die Kerne sind fast ganz verschwunden. Nur im oberen Teil sind in der ventralen Hälfte einige kleine keilförmige Gewebsinseln, welche sich bis ziemlich tief in die Niere erstrecken, am Leben geblieben.

Vergleicht man nun die dorsale und ventrale Hälfte der Niere in Bezug auf die intermediäre Zone und die Demarkationszone, dann fällt es auf, daß im allgemeinen an der ventralen Seite die intermediäre Zone gut entwickelt und sehr breit ist (wohl bis zu 10 T), während die Demarkationszone sehr dicht infiltriert ist. Nur in der Mitte der ventralen Seite ist dieses nicht der Fall. Hier liegen die oben genannten kleinen, lebenden Herde, nehmen aber nur einen sehr kleinen Teil ein. Sonst charakterisiert sich diese Stelle durch fast vollständiges Fehlen der intermediären Zone und der Demarkationszone. Nur die Endothelien der interstitiellen Kapillaren haben bis zu einer gewissen Tiefe ihre Kerne behalten. Besonders auffällig ist, daß die Blutgefäße der Capsula fibrosa gerade an dieser Stelle stark gefüllt sind.

Betrachten wir nun die dorsale, dekapsulierte Hälfte der Niere, dann sehen wir, daß die intermediäre Zone an vielen Stellen ganz fehlt, die Demarkationszone liegt der Kapsel direkt an, oder auch sie fehlt, oder sie ist nur sehr wenig ausgebildet. Wo sich eine intermediäre Zone entwickelt hat, ist sie meist nicht breiter als 2 T.

An einigen Stellen ist die Niere bis zur Kapsel absolut kernlos und wir finden dann im perirenalen Gewebe ein aus mehrkernigen Leukocyten bestehendes Infiltrat, das wohl als Folge einer Infektion bei der Operation aufgefaßt werden muß.

Sehr spärliche renokapsuläre Anastomosen fand ich an der ventralen Seite, an der dorsalen gelang es mir nicht, solche zu finden.

Versuch XI. a) 21. Mai. Operation wie in Versuch Xa. Nur wird jetzt die Niere freigelegt durch einen Schnitt, welcher die queren Bauchmuskeln eine Fingerbreite lateral von dem Spalt zwischen Erector trunci und queren Bauchmuskeln durchtrennt. Auch hier wird ein kleines Nierenstückchen exzidiert.

Der Schnitt an der Konvexität der Niere, von welchem aus dekapsuliert wurde, wird absichtlich etwas tiefer in die Niere geführt. Die Capsula adiposa, welche ziemlich entwickelt ist, wird noch für sich mit Catgutnähten geschlossen.

Das Tier zeigt keine postoperativen Störungen.

b) 13. Juni. Die Nierenarterie wird in dem Spalt zwischen Erector trunci und queren Bauchmuskeln aufgesucht und unterbunden. Die Ope-

ration wurde kompliziert dadurch, daß bei der Isolierung der Arterie die Vena renalis einen sehr kleinen Riß bekam. Die Blutung hörte aber nach der Unterbindung der Arterie auf.

Das Tier erholt sich rasch nach der Operation.

c) 18. Juni. Die Niere wird mit dem umgebenden Gewebe exstirpiert.

Am nächsten Tage wird das Tier tot gefunden. Die Sektion ergab keine deutliche Todesursache.

Makroskopische Beschreibung des Nierenpräparates.

Die Niere ist vorwiegend an der dorsalen Seite mit Fett bedeckt. Das perirenale Gewebe ist etwas blutreich, besonders an der ventralen Seite. Die Capsula fibrosa läßt sich an der ventralen Seite leicht von der Niere ablösen, an der dorsalen Seite geht das schwer und nicht ohne Substanzverlust der Niere. An der ventralen Seite ist die Kapsel sehr blutreich. Das Nierengewebe selbst ist im Rindenteil graugrünlich, im Marke schmutzigrot gefärbt. Im ventralen unteren Teil befindet sich in der Rinde ein schüsselförmiger Herd, welcher in der Mitte braunrot gefärbt ist und von einer rötlichen Zone umsäumt wird, an welche sich eine leicht gelbliche Zone anschließt. Die Peripherie der Niere wird an der ventralen Seite von einer ca. 1 mm breiten Zone eingenommen, welche in der Mitte der Konvexität der Niere, also ungefähr an dem bei der Dekapsulation gemachten Einschnitt aufhört. Die Einschnittslinie selbst ist nicht mit Bestimmtheit makroskopisch wiederzufinden.

Wie gesagt, fehlt an der dorsalen Seite diese scharfe periphere Zone, und das Nierengewebe ist unter der Kapsel statt graugrün nur etwas mehr grauweiß gefärbt.

Die mikroskopische Untersuchung wurde an einer Anzahl Schnitte senkrecht zur Längenachse der Niere gemacht.

Mikroskopische Beschreibung. Die Dekapsulation an dem bei der ersten Operation exzidierten Stückchen war vollständig.

Beim Durchsehen der Präparate fällt sofort der Reichtum an bluthaltenden Gefäßen des perirenalen Gewebes auf, und zwar an der dorsalen wie an der ventralen Seite. Weniger ausgesprochen ist diese Hyperämie in der eigentlichen Capsula fibrosa. Diese Kapsel hat an der ventralen Seite dasselbe Aussehen wie an der dorsalen, nur an der ventralen Seite befinden sich einige stark hyperämische Stellen. Renokapsuläre Anastomosen fand ich nur an der ventralen Seite.

Der oben beschriebene Herd besteht aus lebendem Nierengewebe, welches von einer hämorrhagischen Zone umgeben ist. An einigen Stellen erreicht dieser Herd die Kapsel, an anderen bleibt er durch intermediäres Gewebe von ihr geschieden. Sehr auffällig ist, daß sich in allen Schnitten der an einem Bindegewebskeil erkennbaren Einschnittsstelle ein schmaler Keil des Rindengewebes anschließt, welcher lebende Tubuli und Glomeruli behalten hat. Sonst ist fast die ganze Niere der anämischen Nekrose verfallen. Was nun den wichtigsten Punkt betrifft, nämlich das Verhalten der intermediären Zone und der Demarkationszone, so ist dieses folgendes. Ventral von dem Dekapsulationsschnitte besteht im allgemeinen eine schöne intermediäre Zone von 8—15 T und eine dichte Demarkationszone von derselben Breite. Ausgenommen sind die Stellen, wo der lebende Herd der Kapsel nahekommt und eine Stelle in der Mitte des oberen ventralen Teiles, wo die Demarkationszone nur sehr schwach ist.

Dorsal von der Einschnittsnarbe fehlen intermediäre Zone und Demarkationszone sozusagen ganz über zirka ein Drittel der Nierenoberfläche. An einigen Stellen ist das Nierengewebe bis zur Kapsel kernlos, aber

meistens sind die Kerne des interstitiellen Gewebes bis zu einer Tiefe von 20—30 T mehr oder weniger erhalten.

An der Peripherie liegen einige sehr oberflächliche kleine Herde, wo die Tubuli ihre normalen Kerne behalten haben. In der Nähe des Hilums tritt nun auch an der dorsalen Seite eine schmale Demarkationszone auf, erst ohne intermediäre Zone, dann weiter nach dem Hilus zu mit einer solchen, jedoch in einigen Schnitten ist dieses Verhältnis gerade umgekehrt.

Wie aus dem vorigen hervorgeht, habe ich also meine Versuche auf fünf verschiedene Weisen angestellt, deren kurze Uebersicht ich hier folgen lasse.

a) Unterbindung der Nierenarterie bei intakter Niere und Exstirpation der Niere in einem Falle nach 3, in 2 Fällen nach 5 Tagen (Versuch I, II, III).

b) Dekapsulation der Niere und Exstirpation derselben nach 5 Tagen (Versuch IV).

c) Dekapsulation der Niere und gleichzeitige Unterbindung der Nierenarterie. Exstirpation der Niere in einem Falle nach 2 Tagen, in 2 Fällen nach 5 Tagen (Versuch V, VI, VII).

d) Dekapsulation der Niere mit nachfolgender Unterbindung der Nierenarterie nach 4 Wochen. Exstirpation der Niere 5 Tage nach der Unterbindung (Versuch VIII, IX).

e) Halbseitige Dekapsulation der Niere mit nachfolgender Unterbindung der Nierenarterie einmal nach 4 Wochen und einmal nach 23 Tagen. Exstirpation der Niere 5 Tage nach der Unterbindung (Versuch X, XI).

Was haben nun meine Versuche gelehrt?

Wenn man bei einem normalen Kaninchen die Nierenarterie unterbindet, so wird, wie zu erwarten, die Niere anämisch nekrotisch. Oefters aber bleiben größere Herde am Leben. Am einfachsten ist es wohl, in diesen Fällen anzunehmen, daß ein oder mehrere Aeste der Nierenarterie nicht unterbunden wurden. Sehr merkwürdig ist es aber, daß diese Herde nur an kleinen Stellen die Kapsel erreichen, während sie größtenteils nach der Peripherie in ein intermediäres Gewebe übergehen. Ja selbst in Versuch I war der große lebende Herd nur durch sehr kleine Brücken mit der intermediären Zone verbunden. Eine entscheidende Erklärung dieser Eigentümlichkeit zu geben, bin ich nicht im stande. Vielleicht könnte man daran denken, daß die Unterbindung der Nierenarterie in so starker Weise auch der Blutversorgung der Kapsel geschadet hätte, daß die peripheren Nierenteile, welche sowohl von innen aus der Arteria renalis, wie von außen aus der Kapsel versorgt werden, eines Teiles ihrer kapsulären Blutzufuhr beraubt, nun ungenügend ernährt wurden; jedoch Versuch IV zeigt in deutlicher Weise, daß dieses nicht der Fall ist und daß die Nierenarterie sehr

wohl im stande ist, die Niere bis zu ihrer äußersten Peripherie am Leben zu erhalten.

Die beste Erklärung scheint mir diese zu sein, daß nach der Unterbindung die Niere etwas schwillt und daß bei der daraus resultierenden Nierendruckerhöhung den Zirkulationsverhältnissen der peripheren Teile relativ am meisten geschadet wird. In allen Fällen von Versuchsreihe a hat sich nun eine mehr oder weniger breite intermediäre Zone und eine dichte Demarkationszone über die ganze Nierenperipherie entwickelt. Eine Ausnahme bildet ein kleiner Teil von der ventralen Hälfte der Niere, wo beide Zonen in Versuch II und III fast ganz fehlen. In Versuch I war an dieser Stelle nichts Besonderes zu bemerken.

Die Fälle II und III unterscheiden sich von I dadurch, daß in den ersteren das perirenale Fett an der ventralen Seite fehlte, während es sich in dem letzteren auch an dieser Seite entwickelt hatte. Dann war im Fall II der große Blutreichtum der Capsula fibrosa gerade an dieser Stelle auffällig.

Eine sichere Erklärung dieses Verhaltens in dem genannten Rindenteile zu geben, ist wiederum nicht leicht. Am bequemsten ist es anzunehmen, daß an dieser Stelle die renokapsulären Anastomosen sehr wenig Bedeutung haben, obwohl ich auch diese Erklärung nicht unbedingt gelten lassen möchte.

Speziell muß ich erwähnen, daß kleine subkapsuläre lebende Nierenparenchymherde in allen Fällen von Versuchsreihe a fehlten, während renokapsuläre Anastomosen in allen Fällen sowohl an der dorsalen wie an der ventralen Seite gefunden wurden.

Kurz zusammengefaßt, hat uns Versuchsreihe a gelehrt:

Die Ernährung der normalen Kaninchenniere aus der Kapsel ist eine über die ganze Nierenoberfläche ziemlich gleichmäßige, mit Ausnahme eines kleinen ventralen Teiles, wo sie öfters ganz zu fehlen scheint. Nirgends ist die Ernährung eine sehr bedeutende, was besonders aus Versuch IV hervorgeht, wo die Kapselernährung für einige Zeit aufgehoben war ohne nachweisbare Störungen in der Niere zu verursachen.

Versuchsreihe c hat sehr überraschende Resultate gegeben.

In Versuch V fand ich 2 Tage nach der Dekapsulation und der Unterbindung der Arteria renalis die ganze Niere mit Ausnahme eines kleinen Herdes in einem wenig fortgeschrittenen Stadium der anämischen Nekrose. Zeichen eines Gefäßeinflusses der sich neubildenden Kapsel fehlten ganz, das heißt, daß intermediäre Zone wie Demarkationszone fehlten. In der mikroskopischen Beschreibung dieses Falles erwähnte ich, daß in dem kleinen ventralen Herde, welcher durch sein Verhalten der Umgebung gegenüber doch sicher nicht als außer Zirkulation gesetzt

angesehen werden darf, die Epithelien der Tubuli contorti ihre Kerne verloren hatten, während im anämischen, außer Zirkulation gesetzten Teile die Kerne, wenn auch degeneriert, noch deutlich erhalten waren. Die hier zu gebende Erklärung, auf welche ich auch oben schon hindeutete, muß wohl diese sein, daß bei dem in dem Herde noch bestehenden stärkeren Saftstrome die sich lösenden Kerntrümmer schneller fortgeschwemmt werden. In Versuch VI fand ich nach 5 Tagen die Niere anämisch nekrotisch, aber es hatte sich schon, speziell an der ventralen Seite und an der Konvexität und wohl am meisten in der Nähe vom Hilum, eine deutliche Capsula fibrosa neugebildet. Die Kapsel zeigte ihren Einfluß in der Form von einer ganz peripheren Demarkationszone, welche sich hier und da ausgebildet hatte, während in der Nähe vom Hilum selbst eine intermediäre Zone nicht fehlte. Renokapsuläre Anastomosen und subkapsuläre kleine lebende Nierenparenchyminseln fand ich nicht. Versuch VII gab eine unerwartet starke Kapselneubildung. In 5 Tagen hat sich eine dicke, gefäßreiche Bindegewebskapsel gebildet und diese ist mit großer Intensität in die Niere hineingewachsen. Und welchen hohen Wert die so entstandenen Gefäßverbindungen besitzen, zeigt sich in einer breiten intermediären Zone und einer Demarkationszone, welche nur hier und da die Kapsel berührt, nämlich an der ventralen Seite an einer Stelle, wo zwischen Niere und Kapsel eine bedeutende Blutmasse eingelagert war. An der ventralen Seite fand ich einige renokapsuläre Anastomosen, während kleine subkapsuläre lebende Herde fehlten.

Eine Erklärung dieser außergewönlichen Kapselneubildung zu geben, bin ich nicht im stande. Vielleicht muß sie gesucht werden in dem so reichlich anwesenden perirenalen Fette bei dem besonders kräftigen Tiere. Künftige Versuche werden möglicherweise in diese Vorgänge etwas mehr Licht bringen.

Zusammenfassend hat uns Versuchsreihe c gelehrt, daß bei gleichzeitiger Unterbindung der Nierenarterie und Dekapsulation im allgemeinen der Einfluß der Kapsel auf den Nekrotisierungsprozeß ein unbedeutender ist, daß aber unter besonders günstigen Verhältnissen die Neubildung einer gefäßreichen Kapsel eine so schnelle und deren Einwachsung in die Niere eine so intensive sein kann, daß sich eine bedeutende intermediäre Zone und Demarkationszone bilden.

Die Resultate von Versuchsreihe d sind mehr übereinstimmend. In beiden Fällen hat sich die Capsula fibrosa fast ad integrum regeneriert. Sie ist aber deutlich fester mit der Niere verwachsen. Der Einfluß ihrer Gefäßverbindungen mit der Niere ist am deutlichsten in der Nähe vom Hilum, wo sich eine ziemlich breite intermediäre Zone mit anschließender Demarkationszone entwickelt hat. Sonst sind beide Zonen sehr wenig ent-

wickelt, am meisten noch im Fall VIII an der ventralen Seite, obgleich auch hier an einer Stelle in der Mitte beide fehlten. In beiden Fällen fand ich spärliche renokapsuläre Anastomosen.

Sehr bemerkenswert ist nun, daß in beiden Fällen ganz an der Peripherie der Niere kleine lebende Parenchyminseln gefunden wurden, und diese können wohl nicht anders erklärt werden, als durch eine lokale besonders intensive Ernährung aus der Kapsel. Es ist doch wohl unmöglich anzunehmen, daß bei der Nierenarterien-Unterbindung so kleine, nur periphere Nierenteile versorgende Aestchen ununterbunden blieben.

Besonders auffällig ist es weiter, daß in beiden Fällen ungefähr an der Stelle, wo der Dekapsulationseinschnitt gemacht wurde (obwohl diese Stelle nicht mit Bestimmtheit zu erkennen ist) ebensolche, aber etwas größere Herde gefunden wurden.

In kurzem hat also Versuchsreihe d ergeben, daß die neugebildete Kapsel nach vier Wochen die Cortex corticis renis im allgemeinen weniger mit Blut versorgt als die normale Kapsel, am besten noch in der Nähe vom Hilum, daß aber lokal diese Ernährung der normalen überlegen sein kann und daß dieses besonders der Fall zu sein scheint an der Stelle, wo das Nierengewebe etwas tiefer verletzt worden ist.

Versuchsreihe e ist gewissermaßen eine Zusammenstellung von a und d an einer Niere, und das Resultat entspricht der daraus hervorgehenden Erwartung.

Versuch X wurde durch eine Infektion etwas gestört, aber Versuch XI zeigt in schönster Weise an einer Niere, wie im allgemeinen die neugebildete Kapsel der normalen an funktionellem Wert unterliegt, ihr in der Nähe vom Hilum gleichkommt, während ihr lokaler höherer Wert in kleinen subkapsulären lebenden Parenchyminseln seinen Ausdruck findet. Und auch an der hier sicher zu erkennenden Incisionsstelle schließt sich ein größerer derartiger Herd an. Versuchsreihe e könnte also nur das in Versuchsreihe d Gefundene bestätigen.

Bevor ich nun zum Schluß komme, muß ich noch auf einen Punkt hinweisen.

Das perirenale Gewebe empfängt sein Blut aus Aesten der Arteriae suprarenales superiores, der Arteriae suprarenales mediae, der Arteriae lumbales und der Arteriae suprarenales inferiores. Letztere sind Aeste der Arteria renalis. Bei der Unterbindung der Arteria renalis wird nun diese Blutzufuhr zum perirenalen Gewebe meistens auch aufgehört haben, obgleich ich immer versucht habe, die Arterie in unmittelbarer Nähe der Niere zu ligieren.

Auf diese Weise kann also die Unterbindung der Nierenarterie auch direkt der Kapselernährung der Cortex corticis schaden, aber wahr-

scheinlich ist dieser Faktor nicht sehr groß und überdies kommt er in fast allen Versuchen vor und daher behalten diese immerhin ihren relativen Wert.

Das wichtigste Ergebnis meiner Versuche ist also, daß beim Kaninchen eine gewisse Zeit (4 Wochen) nach der Dekapsulation die renokapsulären Anastomosen einen geringeren funktionellen Wert haben, als bei intakter Kapsel, daß sie lokal aber einen höheren Wert haben können und daß dieses besonders der Fall ist an einer Stelle, wo die Niere etwas tiefer verletzt worden ist.

Mich auf diese Versuche stützend, denke ich nun weiter bei anderen Tierarten zu experimentieren und vor allem zu versuchen, was die Dekapsulation in Verbindung mit multiplen Skarifikationen der Niere ergeben wird, während es dem pathologischen Anatomen überlassen bleibt, zu untersuchen, was die Experimente der Natur hierin beim Menschen zu Tage bringen.

Aus der medizinischen Klinik in Leipzig.

Nachdruck verboten.

XVI.
Beitrag zur Pathologie der Basedowschen Krankheit.

Von

Prof. **H. Pässler.**

Die vorliegende Mitteilung verzichtet auf eine kritische Betrachtung der verschiedenen, die Pathologie der BASEDOWschen Krankheit betreffenden Theorien. Ihr ausschließlicher Zweck ist die Besprechung einiger Versuche, die ich, ausgehend von der MOEBIUSschen Schilddrüsentheorie, angestellt habe.

In der heute von MOEBIUS und seinen Anhängern vertretenen Form nimmt die Schilddrüsentheorie bekanntlich an, daß die Symptome der BASEDOWschen Krankheit der Ausdruck einer Vergiftung sind, deren Ursache, das „Basedowgift", von der Schilddrüse durch eine abnorme, krankhafte Tätigkeit erzeugt wird: „Dysthyreoidismus".

Zu den wesentlichen Stützen dieser Theorie gehören außer den bekannten klinischen Erwägungen die Beobachtungen, daß Kropfresektionen Besserung, ja anscheinende Heilung der BASEDOWschen Krankheit zur Folge haben können; daß ferner Schilddrüsenfütterung bei Menschen und Tieren eine Reihe von Basedowsymptomen hervorruft (Thyreoidismus), ohne die vollständige Krankheit zu erzeugen[1]); daß schließlich Operationen an Basedowkröpfen außerordentlich häufig von Verschlimmerungen der Krankheit gefolgt werden, die sich am ehesten als Vergiftungserscheinungen deuten lassen. Speziell der letztere Punkt soll uns hier beschäftigen.

Die Mehrzahl der Autoren [ALLEN STARR[2]), PONCET[3]), RAUZY[4]), MOEBIUS[5]), REINBACH[6]), REHN[7])] nimmt an, daß es sich dabei stets

1) In der vereinzelt gebliebenen, allerdings völlig sicheren Beobachtung v. NOTTHAFFTS (Centralbl. f. inn. Med., Bd. 19, No. 15, 1898) traten nach Einnahme enormer Mengen Schilddrüsensubstanz fast alle Basedowsymptome auf.

2) Med. News, Vol. 68, 1896, p. 421, ref. SCHMIDTS Jahrb., Bd. 251, p. 128.

3) Gaz. hebd., T. 44, 1897, p. 74.

4) Thèse de Lyon, 1897.

5) Münch. med. Wochenschr., 1899, No. 1.

6) Grenzgeb., Bd. 6, 1900, p. 199.

7) Grenzgeb., Bd. 7, 1900, p. 165.

oder doch in einem Teile der Fälle um eine Ueberschwemmung des Körpers mit dem spezifischen Basedowgifte handelt. Das in dem Kropf aufgespeicherte Gift soll durch die Operation an der Drüse Gelegenheit erhalten, in größerer Menge als sonst in den Säftestrom des Organismus zu gelangen. Moebius (l. c.) meint sogar, daß man durch ein geeignetes Vorgehen (Operation mit dem Thermokauter) die Saftüberschwemmung und damit die Hauptgefahr der Basedowkropfoperation vermeiden könne.

Es liegt nun nahe, die supponierte Giftwirkung in der Weise zu prüfen, daß man die bei Operationen gewonnenen Basedowkröpfe Versuchstieren einverleibt. Derartige Versuche liegen erst in sehr geringer Zahl vor. Boinet[1]) trocknete die Drüse bei 50° C, pulverisierte und spritzte die Substanz jungen Meerschweinchen unter die Haut. Die Meerschweinchen gingen kachektisch zu Grunde, während Kontrolltiere, die das gleiche Quantum Pulver von normaler Schilddrüse oder von gewöhnlichem Kropf erhalten hatten, überlebten.

Soupault[2]), der schon vor Boinet analoge Versuche angestellt hatte, war zu entgegengesetzten Ergebnissen gekommen. Er fand, daß für Meerschweinchen die tödliche Dosis von Basedowkropfpulper 1,5 g, von gepulverter normaler menschlicher Schilddrüse 0,85—1,0 g und von dem Pulver einer Hammelschilddrüse sogar nur 0,45—0,60 g betrug. Schließlich soll Hutchinson[3]) keine Differenz der Giftigkeit von Hammel- und Basedowschilddrüsen konstatiert haben.

Den positiven Resultaten Boinets gegenüber erheben sich mehrere Einwände. Da das injizierte Material nicht zuverlässig keimfrei war, so besteht kein zwingender Grund, den Tod der Meerschweinchen auf das „Basedowgift" zu beziehen. Eine Infektion oder eine Intoxikation mit bakteriellen Zersetzungsprodukten erscheint nicht ausgeschlossen. Ebenso könnte es sich bei der Krankheit der Meerschweinchen einfach um schweren Thyreoidismus gehandelt haben; daß in der Wirkung von Schilddrüsenpräparaten verschiedener Herkunft quantitative Unterschiede bestehen, ist ja bekannt.

Gegen die negativen Ergebnisse Soupaults ließe sich geltend machen, daß das Gift durch die Trocknung bei 50° doch schon unwirksam geworden sein könnte. Außerdem ist, die Moebiussche Theorie als richtig vorausgesetzt, zu erwarten, daß der Giftgehalt des Basedowkropfes bei verschiedenen Graden der Krankheit und entsprechend den Schwankungen des Krankheitsverlaufes ein sehr verschiedener sein kann. Es ist wohl denkbar, daß während der Zeit einer Remission, die zur Operation gern gewählt wird, der Basedowkropf nur sehr geringe Mengen Gift enthält.

Da somit die erwähnten Versuche auch abgesehen von der Diver-

1) Rev. de méd., Bd. 19, 1899, p. 964.
2) Rev. neurol., T. 5, No. 22, 1897, ref. bei Boinet, l. c.
3) Cit. bei Boinet, l. c.

genz der Resultate weder positive noch negative Beweiskraft haben, ist eine weitere Prüfung der Frage erwünscht.

Die Aussicht, aus einem Basedowkropfe das supponierte Gift in wirksamer Menge zu erhalten, dürfte am größten sein, wenn die Strumektomie zur Zeit möglichst akuter Krankheitserscheinungen vorgenommen wurde. Ich erhielt durch die Freundlichkeit des Herrn Prof. PERTHES einen solchen Kropf unmittelbar nach der Resektion und habe damit einige Versuche angestellt. Vor der Operation hatte ich mehrfach Gelegenheit, die Kranke zu untersuchen.

V. A., 23-jähr. Landwirtstochter. Familie gesund. Früher keine wesentliche Krankheit. Seit längerer Zeit bestand ein kleiner Kropf. Seit einigen Monaten fiel den Angehörigen eine allmähliche Veränderung im Wesen der Pat. auf: Nervöse Unruhe, Abmagerung, Mattigkeit, Schwäche in den Beinen. Allmählich Auftreten von Glotzaugen, Zittern. Pat. wollte nicht krank sein und verrichtete ihre ziemlich schwere landwirtschaftliche Arbeit weiter.

Vor einigen Tagen hat Pat. beim Erntefeste viel getanzt; unmittelbar danach ist sie schwer erkrankt. Am folgenden Tage steigerten sich die Erscheinungen noch. Sie war nun bewußtlos, litt an schwerster Atemnot; die Haut, namentlich des Gesichtes, war intensiv gerötet und cyanotisch; der Puls war sehr frequent.

24. Aug. 1904. Stark benommene Patientin in leidlichem Ernährungszustande. Subfebrile Temperaturen. Mäßig große Struma, starker Exophthalmus, feinschlägiger Tremor. Abnorm tiefe und beschleunigte Atmung, kaum noch Dyspnoë und Cyanose. Gesicht stark gerötet. Herz: Dämpfung nicht nachweisbar vergrößert, überall systolisches Geräusch; Aktion sehr kräftig, fast hebend in der ganzen Herzgegend zu fühlen. Frequenter (120—125), kleiner, aber ziemlich gespannter Puls bei engen Arterien. In der folgenden Nacht öfter Erregungszustände; Pat. will zum Fenster hinaus, hat Gesichtshallucinationen. Abwechselnd Angstzustände und leicht erotische Erregungszustände.

In der Folgezeit tritt unter Brombehandlung vorübergehend etwas Besserung, dann wieder Verschlimmerung des ganzen Krankheitsbildes ein. Andauernd leichte Temperatursteigerung. Ab und zu Erbrechen. Dauernd große Unruhe, Verwirrtheit. Anhaltende Tachykardie.

Da die interne Therapie völlig wirkungslos bleibt, wird am 7. Sept. von Prof. PERTHES die Struma in Aethernarkose reseziert. Lokalanästhesie war wegen der großen Unruhe der Pat. unmöglich. Die Narkose, welche nur sehr wenig Aether erforderte, verlief ohne Störung. Es wurde mittelst der KOCHERschen Schnittführung der linke Lappen und der Isthmus der Schilddrüse exstirpiert. Da die Artt. thyreoid. sup. und inf. vor ihrem Eintritt in die Schilddrüse isoliert und ebenso wie der Isthmus vor der Durchtrennung mit Partienligaturen unterbunden waren, so verlief die Resektion der Struma ohne nennenswerte Blutung. Die ganze Operation ging überhaupt sehr leicht und rasch von statten. Die Trachea zeigte sich im Bereiche der Schilddrüse deutlich erweicht und etwas abgeplattet.

Nach dem Erwachen aus der Narkose war die Unruhe der Pat. gegenüber dem Zustande vor der Operation noch gesteigert. Der Puls war sehr frequent, zeitweise unregelmäßig. Die Pat. war völlig verwirrt, redete irre. In den nächsten Stunden zunehmende Cyanose. 4 Stunden nach

der Operation erfolgte der Tod, ohne daß eine bestimmte Ursache erkennbar geworden wäre.

Das resezierte Drüsenstück wog ca. 200 g, war ziemlich derb, nicht sehr blutreich, und enthielt keine Kolloidcysten. Bei der Verwendung des Materiales zu Versuchen war die Absicht maßgebend, die oben angeführten Versuchsfehler Boinets und Soupaults zu vermeiden. Ich habe daher die Wirkung nur der frischen Drüsensubstanz geprüft, wenn auch die Zahl der möglichen Versuche dadurch eine beschränkte war.

Als Indikator der Wirksamkeit wählte ich ausschließlich das Verhalten des Pulses. Die Pulsbeschleunigung ist das regelmäßigste Symptom der Basedowschen Krankheit, sie läßt sich außerdem objektiv sicher feststellen; man darf daher wohl von einem Gift, das im stande sein soll, den Basedowschen Symptomenkomplex zu erzeugen, in erster Linie erwarten, daß es die Pulsfrequenz erhöht. Nun erzeugen freilich auch die wirksamen Bestandteile der normalen Schilddrüse Pulsbeschleunigung, aber immer erst nach geraumer Zeit; jedenfalls wirken sie nicht so unmittelbar giftig[1]), wie es die Deutung der Operationsgefahren nach Basedowkropfresektionen als „Saftüberschwemmung" verlangt. Die Resektion von normalen Kröpfen hat sicher nur in einem Teile der völlig aseptisch verlaufenden Fälle nach 1—2 Tagen geringe Tachykardie zur Folge, ja Lanz[2]) bestreitet diese Erscheinungen nach den Erfahrungen der Kocherschen Klinik und auf Grund von Hundeversuchen, in denen die im Körper verbleibende Schilddrüse mechanisch schwer lädiert wurde, überhaupt. Demgegenüber sah Sickinger (zit. bei Moebius, Nothnagels Handbuch, Bd. 22, 2, 1896, p. 86) die Pulsfrequenz bei Basedow bereits ½ Stunde nach der Kropfoperation von 120 auf 200 ansteigen, und selbst der Tod tritt mitunter in so kurzer Zeit ein, daß die Resorption des Drüsensaftes eben erst begonnen haben kann. Um jede Verwechselung mit einfachem Thyreoidismus auszuschließen, dürfte daher nur eine unmittelbare, sofort einsetzende Wirkung des Drüsensaftes als positiv beweisend angesehen werden.

Das frische, steril aufgenommene Organ wurde mit ausgekochten Instrumenten von der Kapsel befreit, soweit als möglich zerkleinert, sodann im sterilisierten Mörser mit gleichen Teilen 0,6-proz. Kochsalzlösung und sterilisiertem, chemisch reinem Seesande unter Zusatz von ein wenig Chloroform möglichst intensiv verrieben. Der so entstandene dünne Brei verblieb für weitere Extraktion 3—5 Tage im Eisschranke und wurde dann durch mehrere Lagen steriler Gaze filtriert. Das Filtrat wurde nochmals mit gleichen Teilen Kochsalzlösung verdünnt,

1) v. Vlamossy und Vas, Münch. med. Wochenschr., 1897, No. 25.
2) Grenzgeb., Bd. 8, 1901, p. 1.

sodann im Wasserbade bei 37° umgerührt, bis kein Chloroformgeruch mehr wahrnehmbar war.

Die Versuchstiere erhielten eine mäßige Dosis Morphium, dann wurde die Carotis (Kaninchen) bezw. Art. femoralis (Hund) mit dem Hg-Manometer verbunden, Puls und Blutdruck am Kymographion aufgezeichnet. Das Kropfextrakt wurde während des Versuches intravenös injiziert. Die dabei erhaltenen Versuchsergebnisse sind im folgenden wiedergegeben:

I. 10. Sept. 1904. Kaninchen von 1,88 kg Körpergewicht. 0,01 g Morphium.

5 h 35 ' N. Versuchsbeginn 256 Pulse

Langsam intravenöse Injektion von 10 ccm Kropfextrakt (= 5 g frische Drüse).

5 h 38 ' Schluß der Injektion 264 Pulse
5 h 46 ' 276 „

Injektion von 5 ccm Extrakt

5 h 47½ ' 264 Pulse
5 h 50½ ' 256 "

5 ccm Extrakt.

5 h 52 ' 252 Pulse
5 h 55 ' 252 "

Der Blutdruck war während der ganzen Versuchsdauer unverändert.

II. 12. Sept. 1904. Kaninchen, ca. 2 kg schwer. 0,01 g Morphium.

5 h 22 ' N. Versuchsbeginn 234 Pulse

Sehr langsame intravenöse Injektion von 10 ccm Kropfextrakt. (5 g der frischen Drüse entsprechend).

5 h 28 ' 250 Pulse
5 h 38 ' 252 „

Sehr langsame Injektion von weiteren 16 ccm Kropfextrakt (= 8 g frischer Drüse).

5 h 49 ' Schluß der Injektion 236 Pulse
5 h 52 ' 252 „

Der Blutdruck bleibt, abgesehen von minimalen Schwankungen bei der Injektion, während der ganzen Dauer des Versuches unverändert.

III. 19. Sept. 1904. Hund, junger, schwarzer Spitzbastard, 4,65 kg Körpergewicht. 0,02 g Morphium.

6 h 40 ' Versuchsbeginn 69 Pulse

10 ccm Kropfextrakt intravenös (= 5 g Drüse).

6 h 43 ' 72 Pulse

6 h 44 ' bis 6 h 49 ' 20 ccm Kropfextrakt (im ganzen 30).

6 h 59 ' 60 Pulse

10 ccm Kropfextrakt (im ganzen 40 = 20 g frischer Drüse).

7 h 1½ ' 74 Pulse
7 h 9 ' 68 "

Der mittlere Blutdruck blieb während der ganzen Versuchsdauer unverändert.

Die intravenöse Injektion so beträchtlicher Mengen von Basedowkropfextrakt bewirkte also keine Pulsbeschleunigung.

Es fragt sich, dürfen wir daraus den Schluß ziehen, daß in der Basedowschilddrüse ein pulsbeschleunigendes Gift überhaupt nicht aufgespeichert wird? Jedenfalls bestehen noch verschiedene andere Möglichkeiten. Zunächst ist es denkbar, wenn auch wenig wahrscheinlich, daß das menschliche „Basedowgift" beim Kaninchen und Hunde unwirksam ist. Diese Annahme ist für den Hund besonders unwahrscheinlich, da er spontan an Basedow erkranken kann.

Es könnte ferner eine Art Latenzstadium für das Basedowgift geben, in ähnlicher Weise, wie wir das von den Bakterientoxinen kennen; dann würde die Giftwirkung bei der gewählten Versuchsanordnung nicht zum Vorschein kommen.

Weiter muß man mit der Möglichkeit rechnen, daß das Gift allein unwirksam ist. Zwar hat die Meinung Reinbachs [1]), die er für das Fieber und die Tachykardie nach Operationen an einfachen Kröpfen äußert, daß nämlich der Schilddrüsensaft nur dann krankmachend wirkt, wenn er mit Blut vermischt resorbiert wird; wenig für sich. Eher wäre wohl die Notwendigkeit einer gewissen Disposition, z. B. einer besonderen nervösen Erregbarkeit, denkbar. Wir erinnern uns daran, daß die Basedowsche Krankheit mitunter nach einem psychischen Shock zum Ausbruch kommt; Moebius nimmt für solche Fälle an, daß die Basedowsche Veränderung der Schilddrüse schon vorher latent bestanden hat.

Schließlich muß auch die Möglichkeit erwogen werden, daß das Basedowgift die Krankheit in derselben Weise erzeugt, wie die normale Schilddrüsensubstanz den Thyreoidismus, daß es nämlich einer länger fortgesetzten Einwirkung auf den Organismus bedarf, um die Erscheinungen hervorzurufen.

Unsere Versuchsresultate können und sollen somit keineswegs als Widerlegung der Schilddrüsentheorie aufgefaßt werden. Um völlige Klarheit zu erlangen, müßten erst weitere Versuche angestellt werden, bei denen allmählich alle aufgeführten Möglichkeiten zu berücksichtigen wären. Für mich werden solche Versuche bei der Seltenheit geeigneten Materiales in Leipzig voraussichtlich in absehbarer Zeit nicht möglich sein.

Für die Pathologie der Basedowschen Krankheit geht aber schon aus den bisher angestellten Versuchen hervor, daß das Basedowgift, falls es existiert, keine einfache, direkte Giftwirkung, wie etwa ein Ptomaïn, auf den Kreislauf des Warmblüters ausübt.

1) Grenzgeb., Bd. 4, 1899, p. 606.

Nachdruck verboten.

XVII.

Bauchbrüche in der weissen Linie ohne objektiven Untersuchungsbefund.

Von

Dr. **Heinrich Mohr** in Bielefeld.

Bei den kleinen Bauchbrüchen in der Mittellinie des Körpers zwischen Nabel und Schwertfortsatz stehen bekanntlich die Beschwerden oft in gar keinem Verhältnis zu der Geringfügigkeit des äußeren Befundes; gerade die kleinsten Brüche, deren Auffindung schwierig oder unmöglich ist, machen manchmal die größten Beschwerden. KUTTNER, LINIGER, TÉMOIN u. a. beobachteten derartige Fälle ohne äußerlich sicht- und fühlbare Zeichen einer Bruchbildung; bei ausgesprochenen, kennzeichnenden Beschwerden fand sich dann nur eine ganz umschriebene, druckschmerzhafte Stelle in der weißen Linie und erst bei der Operation ein kleinster Spalt, ein kleinstes, manchmal nur stecknadelkopfgroßes Fett- oder Netzknötchen in ihm festgewachsen; selbst bei der Operation können diese geringen Veränderungen leicht übersehen werden, und es ist daher wichtig, sich einen etwa vorhandenen Druckschmerzpunkt genau der Lage nach festzulegen, besonders bei fettreichen Personen. In folgendem Falle war gleichfalls trotz stärkster Beschwerden nur ein umschriebener Druckschmerz in der weißen Linie festzustellen, und bei der Operation konnte erst nach Durchtrennung des queren Bauchwandsehnenblattes die Bruchbildung erkannt werden.

H. K., 34jähr., früher stets gesunder Mann, seit 10 Jahren Packer in einer Weberei. Vor 7—8 Jahren begannen anfallsweise zunächst leichte, krampfartige Schmerzen in der Mittellinie des Körpers etwas oberhalb des Nabels, welche im Laufe der Jahre immer mehr zunahmen. Pat. wurde vielfach auf Magenleiden und Rheumatismus ohne Erfolg behandelt. Seit $^1/_2$ Jahre wurden die Schmerzanfälle häufiger und stärker, besonders während und nach der Arbeit, während des Nachts meist Linderung eintrat. Die Mahlzeiten waren ohne Einfluß auf die Schmerzen. Der Appetit war in den anfallsfreien Zeiten stets gut, jede Kost wurde vertragen,

keinerlei sonstigen Magenerscheinungen waren vorhanden. Nur in den letzten Monaten, wo die Schmerzen sehr heftig wurden, um den Brustkorb und nach der Magengegend ausstrahlten, wurde der Appetit gering und Pat. magerte rasch ab. Objektiver Befund: Pat. mit leidendem Gesichtsausdruck, fahler Gesichtsfarbe. Der Stelle der Schmerzen entsprechend, fand sich dreifingerbreit oberhalb des Nabels genau in der Mittellinie ein scharf umschriebener, mit der Fingerkuppe zu deckender Schmerzpunkt auf Druck, welcher stets genau an derselben Stelle angegeben wurde. Abgesehen hiervon, ließen sich bei mehrfachen Untersuchungen, auch im Stehen und bei vornübergebeugtem Rumpf keinerlei Abweichungen an der Bauchwand feststellen. Da ein schweres Magenleiden nach dem Krankheitsverlauf unwahrscheinlich, dagegen der Kranke durch seine Beschäftigung oft wiederholten Dehnungen und Zerrungen der Bauchwand ausgesetzt war, wurde als Ursache der Beschwerden eine umschriebene Verwachsung des Netzes oder Darms mit der Bauchwand, und als Ursache ein in Entstehung begriffener Bruch der weißen Linie angenommen. Die Stärke der Beschwerden rechtfertigte trotz des mangelnden objektiven Befundes die Operation. Die schichtweise Durchtrennung der einzelnen Schichten der Bauchwand bis auf das quere Sehnenblatt genau in der Mittellinie ergab keinerlei krankhafte Veränderungen, ebensowenig die Abtastung und Besichtigung des freiliegenden queren Sehnenblattes. Erst als dieses entsprechend der Stelle des Schmerzpunktes eingeschnitten wurde, quoll ein wallnußgroßer Fettklumpen hervor; beim Anheben desselben riß das Bauchfell ein, und die Fettgeschwulst erwies sich als das Ende eines Netzzipfels, welcher straff gespannt nach der Magengegend zu verlief, und mit seinem Ende durch eine Lücke im Bauchfell durchgetreten war; an der Durchtrittsstelle war er allseitig mit dem Bauchfell verwachsen. Das außerhalb des Bauchfellraumes liegende Netzstück hatte sich anscheinend zwischen Bauchfell und querem Sehnenblatt unter starkem Drucke eingeklemmt. Von einem Bruchsack war nichts zu sehen. Das Netzstück wurde gelöst und versenkt, die Lücke im Bauchfell, und darüber schichtweise die Bauchwand verschlossen. Die krampfartigen Schmerzen hörten vom ersten Tage ab auf.

Die Erkennung und Unterscheidung von Magenleiden in Fällen wie dem von mir beobachteten ist bedeutend schwieriger als bei den gewöhnlichen Brüchen der weißen Linie, wo bei genauer Untersuchung der kleine Spalt oder die kleine Geschwulst der Aufmerksamkeit nicht entgehen können. Besonders die Unterscheidung vom Magengeschwür kommt hier in Frage; sie wird noch verwickelter durch die engen Beziehungen zwischen den Gefühlsnerven der Bauchwand und den Magennerven. Reizzustände in dem einen Bezirk führen leicht zu Reizung in dem anderen; Nervenreizung vom Bauchbruch aus kann so einen Reizzustand des Magens veranlassen, der sich in den bekannten Erscheinungen: Sodbrennen, Bewegungsschwäche u. s. w. äußert (KELLING).

Zunächst kann die Beschäftigung des Kranken einen Hinweis auf die Ursache der Beschwerden geben. Nach KAUFMANN wirken manche Arbeitsverrichtungen in dieser Beziehung besonders ungünstig ein, so das Tragen von Lasten vor dem Körper, vor allem aber Arbeiten, bei denen ein wiederholtes rasches Strecken und Beugen des Körpers

unter Kraftentfaltung notwendig ist. Beides trifft für unseren Kranken zu; er hatte schwere Leinwandstücke zu tragen und zu Ballen zusammenzuschnüren; bei letzterer Arbeit sitzen zwei Männer nebeneinander auf dem Boden, die Füße gegen den Ballen gestemmt, und ziehen nun die Stricke gleichmäßig an, indem sie mehrmals hintereinander den Oberkörper nach hinten bis zum Boden strecken und beugen. Eine derartige, jahrelang ausgeübte Beschäftigung wirkt jedenfalls dehnend und zerrend auf das Maschenwerk der weißen Linie; nimmt man mit KÖNIG an, daß bei der Bildung des Bauchbruches in der Mittellinie zunächst immer eine vorgebildete, quere Spalte vorhanden ist, durch welche dann allmählich Bauchfell und Eingeweide austreten können, so befördert die Dehnung und Zerrung der weißen Linie jedenfalls die weitere Ausbildung der Bruchanlage.

Hiernach liegen für die Erklärung des Befundes in obigem Falle zwei Möglichkeiten vor; entweder die oft wiederholte Zerrung und Dehnung hatte zunächst nur zu einer Lücke im Bauchfell geführt; an dieser Stelle war Netz durchgetreten und verwachsen, während das quere Sehnenblatt noch standhielt. Oder aber es war doch bereits eine sehr kleine Fettgeschwulst, bezw. ein Netzzipfel in eine Lücke des queren Sehnenblattes eingetreten, jedoch in so geringem Umfange und so mit dem Sehnenblatte verfilzt, daß der Zustand selbst bei freiliegendem Sehnenblatt weder fühl- noch sichtbar war, und so der Beobachtung entging.

Demgegenüber spielen beim Magengeschwür Gewalteinwirkungen nur eine sehr geringe Rolle, und es handelt sich dann fast immer um akute und direkte Gewalten.

Aus dem Verlauf und den Erscheinungen der Erkrankung ergeben sich weiterhin einzelne Unterscheidungsmerkmale zwischen Magenleiden und Bauchbrüchen ohne objektiven Befund. Die anfallsweisen, krampfartigen Schmerzen beim Magengeschwür sind von ganz ähnlicher Art wie beim Bruch der weißen Linie; regelmäßige Zunahme der Schmerzen nach den Mahlzeiten spricht mehr für Magengeschwür, Zunahme nach körperlichen Anstrengungen, wobei die Bauchmuskeln angespannt werden, mehr für Bruch, aber nur sehr bedingt, da die verschiedene Füllung und die Bewegung des Magens durch Zerrung an verwachsenen Netzsträngen auch beim Bruch die Schmerzen steigern kann, andererseits auch beim Magengeschwür der Schmerz nach Anstrengungen nicht selten zunimmt. Gewöhnlich lassen die Schmerzen bei beiden Erkrankungen in der Ruhe nach, beim Magengeschwür in einer bestimmten Lage, häufig in linker Seitenlage, beim Bruch gewöhnlich nur in wagerechter Rückenlage. Der umschriebene Druckschmerz in der Magengegend wird beim Bruch der weißen Linie stets in dieser, oder dicht neben ihr empfunden, dagegen beim Magengeschwür irgendwo in der Magengegend, unter Umständen je nach der Füllung

des Magens an wechselnden Stellen. Allerdings kann auch beim Magengeschwür, besonders bei kleinen Geschwüren an der Vorderfläche des Magens nahe dem Magenmund der Schmerzpunkt andauernd genau in der Mittellinie liegen. Bei Verwachsungen der Magenwand mit der vorderen Bauchwand infolge eines im Durchbruch begriffenen Geschwürs kann es ebenfalls zu einem scharf umgrenzten Druckschmerz in der Mittellinie kommen; gewöhnlich fühlt man jedoch außerdem noch eine mehr oder weniger ausgedehnte, unregelmäßige, oft nicht scharf begrenzte Verhärtung oder Geschwulstbildung in der Tiefe. Die Art und Richtung der Ausstrahlung der Schmerzen ist bei beiden Erkrankungen im allgemeinen wohl dieselbe. Man kann höchstens sagen, daß bei Netzbrüchen wie im obigen Falle die Schmerzen am heftigsten nach der Magengegend zu ausstrahlen werden, da der straff gespannte Netzstrang vielfachen Zerrungen ausgesetzt ist. Fehlt in den schmerzfreien Zeiten jede Störung von seiten des Magens, ist der Appetit andauernd gut, so spricht das entschieden mehr für Bruchbildung, ebenso wenn niemals Würgen oder Erbrechen auftritt, was beim Magengeschwür doch etwa in $^3/_4$ der Fälle jeweilig der Fall ist. Blutbrechen entscheidet natürlich leicht die Natur der Erkrankung, ist aber nur in der Minderzahl der Fälle von Magengeschwür vorhanden. Ergibt die Untersuchung des Mageninhalts übermäßige Säureausscheidung, so spricht das mit den anderen Erscheinungen zusammen mehr für Geschwür. Wichtig ist schließlich, daß man Magengeschwüre am häufigsten bei blutarmen Mädchen, Bauchbrüche dagegen bei schwer arbeitenden, kräftigen Männern findet.

„Magenkrämpfe" in der Form kolikartiger Schmerzen mit umschriebenem Druckschmerz in der Mittellinie kommen nun auch bei zahlreichen anderen Erkrankungen vor, können ein Magengeschwür vortäuschen, und haben so auch Bedeutung für die Unterscheidung von Bauchbrüchen ohne äußerlichen Befund. In Betracht kommen rein nervöse Schmerzzustände, Entzündungen der Zwischenrippennerven bei Influenza, die auch nach den Mahlzeiten stärkere Schmerzen verursachen können, ferner Erkrankungen der Gallenblase, der Bauchspeicheldrüse, in seltenen Fällen sogar des Wurmfortsatzes. Entzündungen des Dickdarmes (besonders des queren), dessen Schmerzpunkte nur schwer von denen des Magens unterschieden werden können, Lageveränderungen desselben, einfache schwere Verstopfungen, weiterhin Erkrankungen der weiblichen Geschlechtsorgane, z. B. Rückwärtsknickungen der Gebärmutter, schließlich auch der Magenkrebs können unter Umständen ähnliche Erscheinungen machen. Bei allen diesen Erkrankungen müssen die übrigen Erscheinungen und die Beobachtung des Verlaufs zur Unterscheidung vom Magengeschwür und Bruch der weißen Linie dienen. Zu berücksichtigen ist immer, daß neben einem Bauchbruch noch schwere Magenerkrankungen bestehen können. Mehrfach wurde gleichzeitig Krebs am

Magenausgang, Verengerung des Magenausgangs, Verwachsung des Magens mit der Bauchwand und ausgeprägtes Magengeschwür beobachtet (Witzel, Franke, Berg, v. Mikulicz). In solchen Fällen wird die genaue Erkennung des Krankheitszustandes so schwierig, daß nur die Operation oder Sektion volle Aufklärung geben kann.

Zu meinem obigen Falle wäre nachzutragen, daß der Kranke zur Zeit, 8 Wochen nach der Operation, völlig schmerzfrei ist, auch nachdem er leichtere Arbeit wieder aufgenommen hat.

Literatur.

Franke, Sammlung klin. Vorträge, N. F. No. 270.
Kaufmann, Handbuch der Unfallverletzungen.
Kelling, Wiener med. Wochenschrift, 1900, No. 40.
König, Lehrbuch der Chirurgie.
Kuttner (Verdauungsstörungen bei Brüchen), Grenzgebiete, Bd. 1.
Liniger, Monatsschrift f. Unfallheilkunde, 1902, No. 12.
Témoin, Archives prov. de chir., 1902, No. 4.
Witzel, Sammlung klin. Vorträge, N. F. No. 10.

Nachdruck verboten.

XVIII.
Ueber Rachitis tarda.

Von

Dr. **Hans Curschmann,**
ehemaligem Assistenten der Klinik,

(Hierzu 3 Abbildungen im Texte.)

Die Frage, ob gewisse Fälle von rachitisähnlichen Knochenveränderungen bei älteren Kindern und in der Pubertät, sogenannte Rachitis tarda, wirklich echte Rachitis im Sinne der Knochenerkrankung der ersten Lebensjahre darstellen, ist viel diskutiert worden und gilt für manche Autoren auch heute als unentschieden. Erfahrene Kenner der Frührachitis (Henoch, Vierordt, Seifert u. A.) haben der Rachitis tarda lange ihre Existenzberechtigung bestritten, während sie von chirurgischer Seite (v. Mikulicz, Thiersch, Albert, Billroth u. A.) schon längst bewiesen zu sein schien.

Kürzlich hat Roos die Frage der Rachitis tarda im Anschluß an 2 selbst beobachtete Fälle und die vorliegende Kasuistik in so ausführlicher Weise historisch und kritisch gewürdigt, daß ich auf eine nochmalige Darstellung dieser Dinge verzichten kann und auf die Publikation von Roos verweisen muß.

Aus den angegebenen Gründen verlohnt es sich wohl, die Kasuistik der Spätrachitis durch einige charakteristische Fälle zu bereichern.

Fall 1. Rachitis tarda mit Beginn in der Pubertät.

Else R., 18 J. alte Schreinerstochter von N. Vater gesund. Keine Rheumatismen, keine Gicht in der Familie. Mutter intra partum gestorben. 4 Geschwister leben, 3 ganz gesund und stets frei von Rachitis gewesen, eine Schwester litt in den ersten Jahren an englischer Krankheit, lernte erst mit $2^1/_2$ Jahren laufen, hat aber keine rachitischen Veränderungen zurückbehalten; ist 14-jährig ebenso groß wie Pat. (also auch recht klein). Pat. selbst wurde zu rechter Zeit geboren, hat schon mit $^3/_4$ Jahren angefangen zu laufen; sie soll nach ausdrücklicher Angabe der Eltern absolut keine Zeichen von englischer Krankheit geboten haben. Sie ent-

wickelte sich normal und konnte späterhin ebensogut laufen und springen, wie andere Kinder. Angeblich keine Kinderkrankheiten, keine Gelenkrheumatismen etc. Mit 13 Jahren, in der obersten Schulklasse, war Pat. ebenso groß wie der Durchschnitt der Klasse, „stand beim Turnen in der Mitte". Seit dem $13^1/_2$. Jahre ist nun Pat., ohne irgend welche Krankheitserscheinungen zu zeigen, nur noch sehr wenig gewachsen; mit 15 Jahren konnte sie nicht in einen Dienst gehen, „weil sie gar zu klein war". Dabei hatte sie noch absolut gerade Glieder, Gelenkenden noch frei von jeder Verdickung; Gehen, Springen, Steigen, sowie sonstige körperliche Leistungen völlig normal.

Vor einem Jahre begann sich ziemlich rasch und plötzlich das jetzige Leiden zu entwickeln. Pat. bekam zuerst nach längerem Gehen Schmerzen in den Füßen und Knien, die aber nicht besonders heftig waren und in

Fig. 1.

der Ruhe bald wieder schwanden. Besonders oberhalb der Gelenke traten dann langsam Verdickungen der Knochen auf, dabei nie lokale Röte oder Hitzegefühl. Auch waren die Gelenke der Unterextremitäten nie besonders steif, ausgenommen die Fußgelenke. Zehengelenke niemals befallen. Zu gleicher Zeit begannen nun auch unter sehr mäßigen Schmerzen die Gelenkenden der Vorderarme anzuschwellen, ebenfalls ohne Rötung, Hitzegefühl und Steifigkeit. Alle diese Knochenverdickungen waren nun in einem Vierteljahre so weit, wie sie jetzt noch sind, und haben nicht mehr zugenommen.

Mit diesen Verdickungen traten nun auch allmählich Verkrümmungen besonders der Unterschenkel auf, rechts stärker als links. Es entwickelten sich sogenannte O-Beine. Auch die Vorderarme zeigten leichte Verkrümmungen. Der Gang wurde mühsamer und watschelig „wie der einer Ente". Pat. soll schon nach $^1/_2$ Jahr nach Angaben von Leuten, die sie länger nicht gesehen hatten, entschieden kleiner geworden sein. Im April 1903 Behandlung mit Salzbädern, die nur geringe Besserung der subjektiven

Beschwerden, keine objektiven Veränderungen des Zustandes herbeiführten. Das Gehen wurde immer schlechter und watscheliger, die Beine nach Anstrengungen, besonders Gehen, immer steifer und schmerzhafter. Schließlich konnte Pat. nur noch mühsam im Zimmer herumhumpeln. Treppensteigen war überhaupt unmöglich. Sie wurde zu jeglicher Beschäftigung untauglich und war nur im Bette beschwerdefrei.

Dabei niemals Fiebersteigerungen, keine Magen- und Darmstörungen, keine Herzbeschwerden, kein Husten. Bis vor $^3/_4$ Jahren Enuresis nocturna, die angeblich auf die Salzbäder besser wurde.

Fig. 2.

Menses sind noch nicht eingetreten.

Kein Verdacht auf Lues hereditaria.

Status (13. Okt. 1903): Für 18 Jahre auffallend kleines Mädchen von infantilem Habitus, grazil gebaut, von gutem Ernährungszustande und guter Muskulatur. Keine Anämie der Haut und Schleimhäute. Zunge, Tonsillen und Rachen ohne Veränderungen, kein Exanthem, keine Oedeme, keine Drüsenschwellungen; keine Struma. Schilddrüse von normaler Größe.

Brustorgane: Lungen ohne alle Veränderungen. Herz: normale Grenzen und Spitzenstoß, systolische Unreinheit an der Basis, sonst Töne rein.

Abdomen normal geformt, nirgends Resistenzen und Druckschmerz. Leber und Milz nicht vergrößert. Genitalien äußerlich infantil, kaum crines pubis. Innerliche Untersuchung wegen Hymen intactum nicht vorgenommen.

Knochengerüst: Körperlänge 1,37 m, Schädel klein, rund, Umfang 52 cm, kein Hervortreten der Stirnhöcker. Fontanellen und Nähte dem Alter entsprechend geschlossen, keine Andeutung von Craniotabes.

An den Zähnen keine Zeichen überstandener Rachitis, vollzählig, mit Ausnahme der Weisheitszähne, dichtstehend, geringe Caries der Molaren.

Brustkorb: in toto normal geformt, etwas flach, keine seitlichen Impressionen, keine Andeutung von Pectus carinatum, keine Trichterbrust, dagegen starke Auftreibung der Rippenepiphysen, „rachi-

tischer Rosenkranz" typischer Art, Thorax auf Kompression nicht empfindlich.

Wirbelsäule zeigt ganz geringe Scoliosis dorsalis dextra, sonst keine Veränderungen.

Arme: gleich lang. Schulter r. u. l. intakt; beide Oberarme zeigen geringe Epiphysenverdickungen des Humerus. Ellenbogengelenke völlig frei. Radius und Ulna zeigen in ihren distalen Epiphysen erhebliche Verdickungen, l. und r. gleichmäßig, die auf Druck etwas schmerzhaft sind (s. Fig. 1). Hand- und Fingergelenke frei von Ver-

Fig. 3.

änderungen. Umfang der dünnsten Stelle des Vorderarmes rechts 13,5, links 13,5 cm, Umfang der distalen Epiphysen rechts 15,5, links 15,3 cm; geringe bajonettförmige Verkrümmung des Radius, weniger der Ulna.

Becken: bei äußerer Betrachtung und Palpation keine besonderen Veränderungen, kein schnabelförmiges Vorspringen der Symphyse, keine Veränderungen in der Stellung von Kreuz- und Steißbein. Auf Druck von den Seiten und von vorn keine Schmerzempfindung. Maße: Spinae 22,5 cm, Cristae 23,5 cm, Trochanteren 28 cm, Conjugata externa 16,5 cm, ergo typisch rachitisches, plattes Becken.

Hüftgelenke zeigen beiderseits wohl etwas Verdickung der Trochanteren, in Bewegungen frei, auf Druck und bei Bewegungen nicht schmerzhaft. Die distalen Epiphysen des Femur und die proximalen

der Tibia und Fibula zeigen l. u. r. erhebliche Auftreibungen. Die Kniegelenke bei passiven Bewegungen etwas steif. Die Malleolen l. u. r. ebenfalls stark aufgetrieben, die äußeren mehr als die inneren (s. Fig. 2). Umfang der Unterschenkel 4 cm oberhalb der Malleolen r. 18,7, l. 19 cm, über den Malleolen r. 21,5, l. 22 cm. Beide Tibien, besonders die rechte, zeigen in ihren oberen Teilen nach innen konkave Verbiegungen, typische „O-Beine". Der Gang war watschelnd, mit schaukelnden Hüftgelenken, recht unbeholfen und mühsam, aber nicht spastisch oder paretisch.

Beiderseits geringer Pes planus, keine Druckempfindlichkeit des Talus und der Talocruralbänder. Zehengelenke frei von Veränderungen.

Nervensystem: Hirnnerven sämtlich intakt, normales Verhalten der Pupillen, Augenmuskeln, des Visus etc., Motilität bis auf die durch die Knochenveränderung bedingten Störungen nicht verändert, die Muskeln, besonders der M. E. zeigten mäßig vermehrte Spannung und Rigidität. Sensibilität intakt. Reflexe: in den oberen Extremitäten l. u. r. sehr lebhaft; Patellarreflexe l. und r. erhöht, von den Tibien auslösbar, Patellarklonus. Achillessehnenreflexe l. u. r. sehr lebhaft, Andeutung von Fußklonus. Bauchreflexe normal, Plantarreflexe normal, kein Babinski, kein Strümpellsches Tibialisphänomen.

Urin klar, sauer, kein Eiweiß, kein Zucker, 1040, Temperatur stets afebril, Gewicht 30,700. Ordination: Scotts Emulsion (später Phosphorlebertran), Salzbäder, Bettruhe.

Blutuntersuchung: Hämoglobingehalt 70 Proz. Zahl der Erythrocyten 4500000, der Leukocyten 7000. Das frische Präparat zeigt normale Form und Farbe der Erythrocyten, keine Poikilocytose, normale Geldrollenbildung. Bei Färbung mit Ehrlichs Triacid und Eosinmethylenblau: völlig normale Leukocyten, keine Vermehrung der eosinophilen Zellen, keine kernhaltigen Erythrocyten.

Die Röntgen-Aufnahme der befallenen Knochenpartien — für deren Herstellung ich den Herren Dr. Arnsperger und Dr. Engelken meinen besten Dank ausspreche — zeigten folgendes (Fig. 3):

R. und l. Unterarm und Hand: Beiderseits zeigt die Ulna in ihrem unteren Drittel eine mäßige Verbiegung, die besonders rechts als Abknickung nach außen deutlich ist. Die Epiphysenlinie des Radius (distal) klafft als breiter, heller Streifen, die der Ulna zeigt einen geringeren, aber noch deutlichen Mangel von Verknöcherung. Ebenso finden sich breite, lichte Knorpelfugen an den Epiphysengrenzen der Fingerknochen, besonders deutlich an den proximalen Epiphysen der Phalangen I und II der Daumen, an den distalen Epiphysen der I. Phalanx des 2.—5. Fingers, sowie an den proximalen Knorpelgrenzen der II. Phalanx des 2.—5. Fingers.

Die Handwurzelknochen zeigen keine abnormen Defekte der Ossifizierung. Eine gewisse Dünne der Corticalis, besonders des Radius, verbunden mit abnormer Helligkeit resp. Spärlichkeit der Spongiosen, war auf den Negativen deutlich, ist auf den Positiven aber nicht zu erkennen.

R. Knie: Auch hier ist die Auftreibung der Epiphysengegend, besonders des Femurs, deutlich. Zugleich fällt die lichte Knorpelfuge der distalen Femurepiphyse auf (besonders nach der Patella zu). Ebenso ist die proximale Epiphysengrenze der Tibia als deutlicher heller Streifen sichtbar.

R. Fußgelenk: zeigt ebenfalls eine starke Verdickung der ganzen distalen Epiphyse, besonders beider Malleolen, und das Klaffen der Knorpelfuge von Tibia und Fibula, sowie die Nichtverknöcherung der distalen und proximalen Epiphysenknorpelgrenze der Metatarsalknochen.

Pat. zeigte bei Bettruhe schon in den ersten Tagen ein Nachlassen der spontanen Schmerzen, auch auf Druck waren die Epiphysen weniger empfindlich.

Appetit und Stuhl stets in Ordnung, Phosphorlebertran wird gern genommen. Gewichtszunahme in 14 Tagen 4 Pfd.

Nach 14 Tagen darf Pat. aufstehen, sie geht entschieden besser, sicherer, weniger watschelnd. Nach ca. $1^1/_2$-stündigem Aufsein wieder Schmerzen in den Beinen.

Nach weiteren 8 Tagen vermag Pat. schon Treppen zu steigen, geht auch sonst sicherer und rascher.

Nach 4 Wochen geht Pat. im Garten umher, hat weder beim Gehen noch hinterher Schmerzen in den Beinen.

Pat. bleibt nun noch $2^1/_2$ Monate in der Klinik. Die Gehstörung verschwindet fast völlig, kaum noch eine Andeutung von Watscheln. Schmerzen in den Beinen sowie das Steifigkeitsgefühl traten auch nach stundenlangem Umhergehen, Treppensteigen, kleinen häuslichen Arbeiten etc. nie mehr auf. Pat. nimmt ohne irgend welche Nebenerscheinungen ihren Phosphorlebertran (zuletzt 0,01 : 100,0 3mal täglich einen Kaffeelöffel) bis zur Entlassung weiter, daneben 2—3mal wöchentlich ein Salzbad. Die Auftreibungen an den Epiphysen sind entschieden geringer geworden, über den Handgelenken beträgt die Differenz 1—$1^1/_2$ cm, auch die proximalen Epiphysen von Fibula und Tibia weniger verdickt als früher. Die Verkrümmungen der Tibien haben sichtlich abgenommen, Pat. ist sehr befriedigt davon, daß sie keine O-Beine mehr hat. Auch an Körperlänge hat Pat. einige Centimeter zugenommen.

Vor allem aber hat sich der Allgemeinzustand und die Ernährung außerordentlich gehoben, Pat. hat 20 Pfd. an Gewicht zugenommen und sieht sehr blühend und gesund aus.

Am 22. Jan. 1904 wird Pat. völlig beschwerdefrei entlassen.

Einige Monate später teilt sie mit, daß sie sich weiterhin völlig wohl befunden hat und von subjektiven und objektiven Erscheinungen des Leidens bis jetzt verschont geblieben ist.

Resumieren wir kurz: Ein junges Mädchen, aus einer Familie stammend, in der Rachitis vorkam, das mit $^3/_4$ Jahre laufen gelernt hat, niemals Zeichen von Frührachitis darbot, hört mit ca. 14 Jahren auf zu wachsen, ohne aber die geringsten Symptome einer Knochenerkrankung zu zeigen. Erst mit 17 Jahren kommt es ziemlich rasch innerhalb eines Vierteljahres unter Schmerzen beim Gehen, schließlich erheblicher Gehstörung zu einer das Knochengerüst des Rumpfes und der Extremitäten befallenden Erkrankung: Epiphysenauftreibung an den Rippen, rachitischer Rosenkranz, typisches rachitisch plattes Becken, starke Auftreibung besonders der distalen Epiphysen der oberen und unteren Extremitäten, vor allem der Vorderarme und der Unterschenkel, schließlich mehr oder weniger starke Verkrümmung der langen Röhrenknochen, besonders der Tibien. Hirn- und Gesichtsschädel inklusive Zähne bleiben frei; die Wirbelsäule zeigt nur eine ganz geringe dorsale Skoliose, die wir aber wohl auch in Verbindung mit dem Grundleiden bringen können. Auf Bettruhe, Phosphor-

leberthran und Salzbäder kommt es innerhalb von 2—3 Monaten zum Stillstande des Leidens und Rückbildung einiger objektiver Veränderungen, vor allem aber zu einer außerordentlichen Hebung des Allgemeinbefindens.

Differentialdiagnostisch mußten wir — im Hinblick auf die Umstrittenheit der Rachitis tarda — vor allem die Osteomalacie ausschließen: Mit großer Wahrscheinlichkeit sprach gegen dieselbe das Alter der Patientin, ihre Virginität, also die Tatsache, daß sich das Leiden gänzlich unabhängig von einer Gravidität entwickelt hatte. Dabei müssen wir aber berücksichtigen, daß in seltenen Fällen (Rehn, Sigert, v. Recklinghausen und His) Osteomalacie auch bei Kindern beiderlei Geschlechts und bei jugendlichen weiblichen Personen ohne Zusammenhang mit der Gravidität beobachtet worden ist. Darum müssen wir natürlich den objektiven Symptomenkomplex differentialdiagnostisch allein als entscheidend betrachten. Und diese Entscheidung scheint in unserem Fall nicht schwierig. Der Prozeß selbst war in Art und Lokalisation wesentlich von der Osteomalacie verschieden: er begann und blieb am intensivsten an den Röhrenknochen der Extremitäten und befiel hier vor allem die Epiphysen, während die Osteomalacie stets am Rumpfskelett, vor allem der Wirbelsäule einzusetzen pflegt. An den Extremitäten bestand der Prozeß nun nicht etwa in einem starken Schwund und mangelhafter Neubildung der Knochen, die das Wesen des osteomalacischen Prozesses ausmachen, sondern in einer Auftreibung und Wucherung der Epiphysenknochen. Und was sich an Veränderungen des Rumpfskeletts fand, entsprach auch nicht dem Befunde bei Osteomalacie: hier finden wir ein Zusammensinken, eine Verkürzung der Wirbelsäule, mit großer Steifigkeit derselben, in unserem Fall nur eine leichte dorsale Skoliose bei völliger Bewegungsfreiheit; bei Osteomalacie beobachten wir regelmäßig eine Verkürzung des Thorax, mehr oder weniger starkes Verschwinden der Verjüngung des Thoraxumfanges nach der Leibesmitte zu, Verbreiterung des vorderen Rippenwinkels und Vergrößerung der unteren Thoraxapertur; unsere Patientin zeigte keinerlei Veränderung der Thoraxform, sondern nur den typisch rachitischen Rosenkranz. Auch die Form des Beckens war nicht die des osteomalacischen, vor allem fehlte das schnabelförmige Vorspringen der Symphyse; das Becken zeigte hingegen die für das platte rachitische Becken charakteristischen Maße. Die subjektiven Erscheinungen der Osteomalacie vermißten wir ebenfalls bei unserer Patientin, nämlich starke Druckempfindlichkeit des Brustkorbs und des Beckens; vielmehr waren nur die befallenen Knochenpartien der Extremitäten auf Druck mäßig schmerzhaft, wie wir das auch bei der Frührachitis finden.

Gegen die seltene Knochenerkrankung bei kongenitaler Lues sprechen entscheidend das Fehlen aller sonstigen luetischen Erscheinungen und der schwer entzündlichen in Eiterung und Epiphysenlösung übergehenden

Prozesse, wie sie für die luetische Ostitis charakteristisch sind. Andere noch seltenere Knochenleiden, wie die Pagetsche Krankheit, die Osteotabes infantum Zieglers u. a. kamen noch weniger in Frage; ebenso ließ sich eine chronische Arthritis, an die man bei oberflächlicher Betrachtung denken mochte, sofort ausschließen, da Gelenkveränderungen überhaupt fehlten.

Es sprachen vielmehr alle beschriebenen Erscheinungen sowohl nach Art, wie nach Lokalisation für eine echte Rachitis, die wir wegen ihres ersten Auftretens in der Adoleszenz als Rachitis tarda bezeichnen müssen. Für die Diagnose der Rachitis sprach auch der Röntgenbefund, der demjenigen der Fälle von Roos ähnelte: Geringe Verbiegungen in den Diaphysen der Extremitätenknochen, vor allem von Tibia und Fibula, wenige der Ulna, am wenigsten am Radius, sowie an Femur und Humerus, allerdings ohne Dislokationen, Subluxationen und Fissuren, wie in dem Fall von Roos; alsdann die beträchtlichen Auftreibungen an Epiphysenenden, auffallendes Klaffen der Knorpelfugen an diesen, wie überhaupt ein im Verhältnis zum Alter der Patientin bemerkenswertes Zurückbleiben der Verknöcherung der Epyphysenlinien z. B. an der Hand; an sämtlichen Phalangen schließlich eine ebenfalls an den Epiphysen, weniger an den Diaphysen, der Röhrenknochen deutliche mangelhafte Bildung und Rarefizierung der Spongiosa und Dünne der Corticalis (auf den Negativen des Röntgenbildes deutlicher als auf den Positiven).

Endlich müssen wir noch eines praktisch nicht unwichtigen, theoretisch allerdings weniger in Betracht kommenden differentialdiagnostischen Momentes gedenken, nämlich der Möglichkeit einer Verwechselung mit Spinalleiden, die besonders im Beginn der Rachitis tarda bei noch nicht weit fortgeschrittenen Knochenveränderungen wohl vorkommen kann: Schmerzen und geringe Steifigkeit der unteren Extremitäten, eine auffallende atypische Gehstörung, die durchaus nicht den bisweilen noch geringen Knochenveränderungen zu entsprechen scheint, endlich die bei Rachitis tarda häufigen Erhöhungen der Sehnenreflexe machen den differentialdiagnostischen Irrtum ebenso verständlich, wie bei gewissen leichteren Fällen von Osteomalacie, bei der er uns ebenfalls einige Male begegnete. Ein ganz leichter Fall von Rachitis tarda, den ich unlängst sah und den ich wegen der Kürze der Beobachtung noch nicht ausführlicher behandeln möchte, bilde ein Beispiel:

Der 18-jähr. Pat. wurde mit der Diagnose „akutes Spinalleiden unklarer Art“ vom Arzt geschickt und anamnestisch hinzugefügt, die Gehstörung habe sich akut nach einer schweren Furunkulose vor 4 Wochen entwickelt. Der Gang war allerdings beträchtlich verändert, aber weder spastisch, noch paretisch, noch ataktisch, sondern entsprach mehr der Gehstörung, wie bei Hüftgelenksaffektionen, noch mehr aber dem watschelnden Gang der Osteomalacischen und Spätrachitischen. In der Tat fanden sich absolut keine Zeichen einer spinalen Erkrankung; es bestand wohl, wie in unserem ersten Fall, eine allgemeine Erhöhung der Sehnenreflexe, besonders

der U. E., aber ohne Zeichen der pathologischen Steigerung (Babinski, Oppenheims und Strümpells Phänomene). Dagegen fanden sich leichte Verbiegungen und Epiphysenverdickungen (proximal geringer als distal) an den unteren Extremitäten und ein rachitischer Rosenkranz geringen Grades an den Rippenepiphysen, dazu, wie bei manchen derartigen Fällen, eine deutliche Lordosis lumbalis. Es ließ sich nach Ausmerzung der erwähnten Anamnese, an der die Familie des Pat. mit Zähigkeit hing, nun feststellen, daß unter Schmerzen seit ca. 1—1½ Jahren die Knochenveränderungen an den Beinen eingetreten waren und daß die Gehstörung sich langsam vorbereitet hatte und in der letzten Zeit — wahrscheinlich infolge von Ueberanstrengung — eine rasche Verschlimmerung erfahren hatte. Pat. bestätigte die Diagnose denn auch ex juvantibus (und schloß damit die des spinalen Leidens aus), indem er in ca. 10—14 Tagen nur auf Bettruhe und Salzbäder — von der P.-Therapie wurde noch Abstand genommen — seine Gehstörung völlig verlor. Pat. gab übrigens nachträglich an, daß er rechtzeitig laufen gelernt und als Kind keine englische Krankheit überstanden habe.

Der Fall zeigt uns jedenfalls, daß wir bei unklaren Gehstörungen im Pubertätsalter immer die Rachitis tarda in Betracht ziehen müssen. Eine wirkliche Schwierigkeit in der Differentialdiagnose mit spinalen Leiden wird bei gründlicher Untersuchung natürlich niemals bestehen.

Wenn wir uns der Aetiologie der Spätrachitis zuwenden, so müssen wir bekennen, daß sie noch ebenso hypothetisch und ungeklärt ist, wie die der Kinder. In unserem Falle hatte kein Wechsel des Wohnortes oder des Hauses und der klimatischen Verhältnisse stattgefunden, ebensowenig eine eingreifende Veränderung in der Ernährung, Momente, die man mit mehr oder weniger Gewicht für die Aetiologie der Frührachitis ins Feld führt. Wenn Mac Ewen in seinem Falle von Rachitis tarda eines 15-jährigen Kindes die vorausgegangene Scarlatina als Ursache ansah — das einzige Mal, daß die Affektion nach einer akuten Infektionskrankheit beobachtet worden ist — so fehlt auch diese in der Vorgeschichte unseres Falles.

Die Ueberanstrengung besonders der unteren Extremitäten, die einzelne Autoren ätiologisch verwertet haben, können wir ebenfalls nicht als eigentliche Ursache des Leidens ansehen. Wenn auch fast durchweg die ersten subjektiven und objektiven Symptome der Spätrachitis nach Anstrengungen, Märschen, langem Stehen, Laufen etc. beobachtet wurden und dann stets die Lenden- und Kreuzwirbelsäule und die Beine betrafen, so kann man doch höchstens ein auslösendes Moment für die subjektive Wahrnehmung von objektiven Veränderungen, die sich langsam und schleichend eingestellt hatten, ansehen. Denn gleichzeitig fanden sich in allen Fällen stets schon jetzt rachitische Veränderungen am Thorax und den oberen Extremitäten, die nicht besonders strapaziert worden waren und keine besonderen subjektiven Beschwerden machten. An den unteren Extremitäten, Oberschenkeln und Schienbeinen, fanden sich allerdings meist die hervorstechendsten Veränderungen. Man

kann also sagen, daß die Ueberanstrengung wohl für die Lokalisation, nicht aber für die eigentliche Aetiologie des Leidens von Bedeutung ist.

Ob für die Spätrachitis eine hereditäre oder familiäre Disposition in Betracht kommt, läßt sich bei der geringen Anzahl der beobachteten Fälle einerseits und bei der enormen Verbreitung der Frührachitis vor allem in größeren Städten andererseits bis jetzt nicht entscheiden. In einem Falle von Roos und in dem unsrigen waren jedenfalls Geschwister der Patienten als Kinder rachitisch gewesen. Fälle von Rachitis tarda bei mehreren Geschwistern oder bei Eltern und Kindern oder anderen Blutsverwandten sind bisher jedoch noch nicht beobachtet worden.

Was das Lebensalter, in dem die Spätrachitis auftritt, anbelangt, so scheint nach den bisherigen Erfahrungen die Pubertät zu überwiegen. Ein Fall von Roos begann mit 15 Jahren, 2 Fälle von J. Hoffmann (von denen einer noch unveröffentlicht) mit 16 und 17 Jahren, der Fall von Mac Ewen im 15. Jahre, unser Fall im 17. Jahre, ein weiterer Fall, den ich im folgenden noch schildern werde, im 18.—20. Jahre und schließlich haben die von Roos zitierten Fälle Thierschs, Billroths, Mikuliczs u. a. von Genu valgum, die diese Autoren nach dem makroskopischen und mikroskopischen Befund ebenfalls als eine isoliert einsetzende Rachitis tarda auffassen, ebenfalls im 15. bis 17. Lebensjahr begonnen.

In einer kleineren Anzahl von Fällen (Kassowitz, Clutton, Dawtrey, ein Fall von Roos) setzt das Leiden schon vor der Pubertät, im 9. bis 12. Jahr ein.

Auf die Frage, wie oft die Rachitis der Adoleszenz nur ein Rezidiv einer Frührachitis ist (Ollier), einzugehen, liegt für unseren Fall kein Grund vor. Bei der kleinen Zahl der sicheren Fälle, der nur bedingten Zuverlässigkeit der Anamnese und dem Mangel pathologisch-anatomischer Befunde, die das Nebeneinander abgelaufener und florider Veränderungen konstatieren könnte, ist über diesen Punkt wohl noch schwer zu diskutieren.

Die besondere Disposition der Pubertät zur rachitischen Erkrankung erklärt Roos in durchaus einleuchtender Weise: es tritt während der Pubertät noch einmal eine besonders intensive Wachstumsperiode des Körpers und besonders eine Steigerung des Ossifikationsprozesses der Röhrenknochen auf, die ganz denjenigen der ersten Wachstumsperiode analog ist, und diese unterliegt — allerdings enorm viel seltener — denselben Wachstumsanomalien, derselben Entwickelungskrankheit, wie die infantile Knochenbildungsperiode. Andere, mehr äußerliche, der Pubertät eigentümliche Momente, so die körperliche Mehranstrengung während der ersten Berufsjahre treten als auslösender Faktor dann ebenfalls hinzu.

Ob eine Prädilektion eines Geschlechts für die Rachitis tarda besteht, ist noch nicht zu entscheiden. Immerhin ist es auffallend, daß

die charakteristischsten Fälle von generalisierter Spätrachitis von Roos, Hoffmann und mir Mädchen betrafen.

Eine kurze Uebersicht über die Symptomatologie der Spätrachitis ergibt folgendes: Die ersten subjektiven und objektiv in die Augen springenden Erscheinungen finden sich stets an den unteren Extremitäten. Die Kranken empfinden zuerst das Gefühl von Spannung und Steifigkeit, bald auch zunehmende Schmerzen in den Muskeln und besonders in den Gelenken und den langen Röhrenknochen. Vor allem lokalisieren sich Steifigkeit und Schmerz in die Hüftgelenke. Der Gang, der zu Anfang objektiv noch nicht gestört war, nimmt bald einen immer deutlicher watschelnden Charakter an, der an den Gang Hüftgelenkskranker erinnert. Nun werden die Kranken auch auf die objektiven Veränderungen an ihren Beinen aufmerksam: es finden sich leichte Verkrümmungen des Femur, Auftreibungen besonders an den distalen Epiphysen desselben, die zusammen mit den Epiphysenverdickungen der Tibia eine beträchtliche Volumszunahme des Kniegelenks bewirken, ohne daß aber eine Flüssigkeitsvermehrung im Gelenk oder dessen Schleimbeuteln zu konstatieren ist. Auch sonst fehlen die objektiven Erscheinungen der Entzündung oder ihrer Residuen. Die Diaphysen der Tibien sind meist weit stärker befallen als die des Femur. Es kommt zu starken Verkrümmungen und Veränderungen der Achsenrichtung, meist entsteht so das typische Säbelbein der Frührachitis. Auch die Epiphysen der Unterschenkel sind stark verdickt, die Malleolen zeigen bedeutende Auftreibungen. Das Fußgerüst sinkt ein, es bildet sich in fast allen Fällen ein Pes planus mit typischem Druckschmerz des Talus und der Talo-cruralspalte.

Meist sind all diese Erscheinungen nicht symmetrisch ausgebildet, sondern betreffen das eine Bein in stärkerem Maße als das andere. Es bildet sich also das typische Bild des Genu valgum oder Genu varum.

Dabei zeigen die Gelenke — das Hüftgelenk am deutlichsten, das Knie meist weniger und die Fußgelenke am geringsten — zu Anfang, wenn die Patienten mit lebhaften Schmerzen und Gehstörungen in die Behandlung kommen, eine objektive Steifigkeit, die allerdings nicht diejenige der osteomalacischen erreicht, und Schmerz bei passiven Bewegungen. Ebenso sind die Knochen, besonders die Epiphysen, auf Druck mäßig schmerzhaft.

Die Muskeln der unteren Extremitäten zeigen dementsprechend eine gewisse reflektorische Hypertonie.

Diese die unteren Extremitäten betreffenden Veränderungen können nun bei den monosymptomatischen Fällen, den von Mikulicz, Billroth u. a. als spätrachitisch gekennzeichneten Genu valgum und varum adolescentium, allein den rachitischen Prozeß ausmachen. In unserem Fall und denen von Hoffmann, Roos, Clutton u. a. findet sich gleichzeitig neben Prozessen an den unteren Extremitäten stets eine mehr

oder minder generalisierte Erkrankung des Knochensystems ausgebildet. Ein aus den Verkrümmungen der unteren Extremitäten resultierendes Symptom, das den Patienten gewöhnlich sehr auffällt, ist, daß sie an Körperlänge allmählich abzunehmen scheinen. Wie bei der Frührachitis, zeigen die Arme, besonders die Unterarme, erhebliche Veränderungen: Epiphysenverdickungen besonders an den distalen Enden des Humerus und der Unterarmknochen und Verbiegungen der Diaphysen mit Achsenverdrehung. Am stärksten sind die Auftreibungen stets an den Kondylen von Radius und Ulna. Je nach dem Grade des Prozesses traten die Verkrümmungen der Diaphysen mehr oder weniger hervor. Bei den Fällen von Roos waren sie sehr stark entwickelt zu bajonettförmiger Abknickung der Unterarmknochen und zu den grotesken Verbiegungen des letzten Falles von Roos, der dem Verfasser aber selbst differentialdiagnostisch nicht sicherstehe. Hoffmanns und meine Fälle zeigten weit geringere Verkrümmungen der Armknochen.

Besondere Neigung zur Osteoporose und zu Spontanfrakturen zeigen Hoffmanns, Cluttons und meine Fälle nicht. Roos' Fälle sowie der von Roos zitierte Fall Meissners ließ gerade dieses Symptom besonders hervortreten.

Die Wirbelsäule zeigte bei den Fällen von generalisierter Rachitis tarda meist nur sehr geringe, in gar keinem Vergleich zu den übrigen Deformierungen stehende Veränderungen: niemals kam es zu einer schweren Kyphoskoliose oder Kyphose; die Fälle von Roos, Hoffmann und mir zeigten entweder eine ganz leichte Skoliose oder eine mit der Gehstörung eintretende und wieder schwindende geringe Lordose der Lendenwirbelsäule; diese erreichte in dem einen meiner Fälle (No. 2) sogar einen recht merklichen Grad. Steifigkeit oder Druckschmerzhaftigkeit der Wirbelsäule, wie bei Osteomalacie, waren niemals zu konstatieren.

Schwerere Formen von Wirbelsäulenveränderung, die Scoliosis und Kyphoscoliosis adolescentium, die von manchen Chirurgen ebenso wie das Genu valgum als spätrachitischer Prozeß aufgefaßt werden, treten in diesen Fällen dann wohl stets als einzige Lokalisation des Leidens auf.

Deutlicher als an der Wirbelsäule markieren sich die Veränderungen der allgemeinen Spätrachitis am Becken. Unsere Patientin zeigte folgende Maße: Spin. 22,5, Cristae 23,5, Trochanteren 28,0, Conjugata externa 16,5 cm (Conjugata interna et diagonalis konnten nicht untersucht werden): also die typischen Maße des platten rachitischen Beckens allerdings in nicht besonders schwerem Grade. Dabei fand sich eine scharfwinklige Abknickung zwischen Os sacr. und Os coccyg. Auch die Fälle von Roos und Hoffmann wiesen ähnliche Beckenmaße auf, die wie in unserem Fall absolut nicht mit dem osteomalacischen Typus zu verwechseln waren. Diese relativ starke Mitbeteiligung des Beckens, dessen Formveränderung viel ausgesprochener war, als die des Thorax und

der Wirbelsäule, erklärt sich leicht als Belastungs- und Druckdeformität der trotz bestehenden Leidens noch immer relativ lange durch Lebensalter und Beruf zum Gehen und Stehen gezwungenen Patienten.

Der Thorax zeigte bei allen Fällen von CLUTTON, ROOS, HOFFMANN und mir keine irgendwie wesentlichen Veränderungen der äußeren Form in dem Sinne des Pectus carinatum, der Trichterbrust oder dergl. ein Beweismoment mehr dafür, daß die Patienten als Kinder keine Rachitis durchgemacht hatten. Trotz stärkster Beteiligung der Extremitätenknochen war der Brustkorb in allen diesen Fällen von generalisierter Spätrachitis von normaler Wölbung, Breite, Tiefe und Länge. Wir können uns diese a priori auffallende Tatsache leicht daraus erklären, daß die starken Druck- und Belastungseinwirkungen, die durch das Heben und Tragen bei den frührachitischen Kindern herbeigeführt werden, bei unseren in der Pubertät stehenden Patienten natürlich fehlten. Dafür finden wir aber in allen Fällen die typische Epiphysenerkrankung der Rippen, den rachitischen Rosenkranz, sehr charakteristisch ausgebildet und selbst bei leichten und wenig vorgeschrittenen Formen, wie dem meines jungen Mannes, merklich angedeutet.

Veränderungen in der Form der Claviculae scheinen sehr selten zu sein. Nur in einem Falle von ROOS finden wir die winkelige Abknickung der Diaphysen der Schlüsselbeine erwähnt; in unseren Fällen fehlten sie völlig.

Der Hirn- und Gesichtsschädel zeigte in keinem meiner oder von anderen beobachteten Fällen die Veränderungen, an denen die Frührachitis gerade besonders reich ist. Weder Auftreibungen der Stirnhöcker, noch Craniotabes, noch Veränderungen an den Nähten konnten wir beobachten. Ebenso fehlte die typisch rachitische Zahnstellung und sonstige Veränderung der Zähne. Das Verschontbleiben des Schädels von dem rachitischen Prozeß können wir uns leicht so erklären, daß hier der Wachstumsprozeß mit der Pubertät schon im wesentlichen abgeschlossen ist. Irgendwie gröbere Formveränderungen vermag das Leiden also nicht mehr zu erzeugen, ganz analog, wie es die Form des Thorax an sich nicht mehr wesentlich zu verändern pflegt. Daß wir von keinem Autor rachitische Schädel- und Zahndeformationen bei Spätrachitischen beobachtet finden, beweist uns übrigens auch wieder, daß man eine abgelaufene Frührachitis, die in den meisten Fällen derartige Veränderungen setzt, bei der generalisierten Spätrachitis meist vermißt, daß diese also nicht ein Rezidiv einer Frührachitis sein kann.

Die relativ früh vorgeschrittene Karies der Zähne, speziell der Molaren, die sich in dem Falle von ROOS und mir findet, braucht man nicht in irgendwelchen Zusammenhang mit der Rachitis tarda zu bringen.

Von den sonstigen mit der Frührachitis meist eng verbundenen körperlichen Leidenserscheinungen scheint die Rachitis tarda meist verschont zu bleiben.

Weder unsere noch die öfter zitierten Patienten anderer Autoren zeigten besondere Neigung zu gastroenteritischen Erkrankungen. Der für die Frührachitis fast pathognomonische starke Meteorismus, der Trommelbauch, fehlte stets.

Gewisse Blutveränderungen, besonders Neigung zur Eosinophilie, wie sie VIERORDT bei manchen Frührachitiden fand, vermochten wir nicht festzustellen. Rote und weiße Blutkörperchen zeigten, was Zahl und Qualität anbelangt, völlig normales Verhalten; es bestand speziell keine Vermehrung der eosinophilen Zellen. Beobachtungen anderer Autoren über die Blutbeschaffenheit von Spätrachitischen fehlen bislang.

Was das Nervensystem anbetrifft, so zeigten sowohl meine als HOFFMANNS Fälle etwas Auffallendes: nämlich eine deutliche, wenn auch nicht hochgradige Hypertonie der Muskeln an den am stärksten von dem Leiden befallenen unteren Extremitäten. Ohne daß Gelenkversteifungen bestanden, begegnete man bei passiven Bewegungen einem Widerstande, der mir über das Maß der willkürlich durch Schmerz und andere Momente hervorgerufenen Muskelspannungen herauszugehen schien. Diese Rigidität war allerdings nicht so beträchtlich, wie bei gewissen Formen der Osteomalacie, die ja bisweilen erhebliche Spasmen spinalen Ursprunges vortäuschen kann. Entsprechend der Hypertonie fand ich bei meinen Spätrachitischen auch erhebliche Steigerungen der Sehnenreflexe, Auslösbarkeit des Patellarreflexes von dem Periost der Tibien, Nachzittern und Patellarklonus, und zu Beginn sogar einen, allerdings schnell erlöschenden, Fußklonus. Alle Symptome der organisch (spinal oder cerebral) bedingten Reflexsteigerung, BABINSKI, OPPENHEIMS und STRÜMPELLS Phänomen fehlten dagegen stets. Im übrigen bestanden keine Veränderungen des Nervensystems. Auch vasomotorische und trophische Störungen (spez. an den Extremitäten) fehlten stets.

Was die Therapie der Rachitis tarda anbetrifft, so unterscheidet sie sich in ihren wesentlichen Zügen nicht von der der Frührachitis. Wenn wir den lange unter Schmerzen und Gestörungen noch herumlaufenden Patienten in unsere Behandlung bekommen, so werden wir ihm als wirksamstes Mittel gegen alle seine subjektiven Beschwerden unbedingte Bettruhe anraten, die je nach der Schwere des Falls mehrere Wochen zu dauern hat. Die Schmerzen in der Wirbelsäule, im Kreuz und in den Beinen sowie die sehr lästigen Gefühle von Spannung und Steifigkeit werden dann sehr schnell verschwinden. Von den die causa morbi treffenden Mitteln muß man dem Phosphor in seiner Kombination mit Leberthran unbedingt den Vorzug vor allen anderen geben. Wie bei vielen Fällen von Frührachitis, so scheint er nach den Erfahrungen von HOFFMANN, ROOS und mir geradezu spezifisch auf die Knochenprozesse zu wirken. Unterstützen kann man diese Behandlung noch durch die üblichen warmen Salzbäder, die sowohl kausal, als besonders symptomatisch günstig zu wirken scheinen..

Die Prognose scheint demnach, wenn es gelingt, die Patienten einigermaßen rechtzeitig einer geeigneten Therapie zu unterziehen, quoad sanationem fast durchweg günstig zu stellen zu sein, wenn auch der Verlauf außerordentlich protrahiert sein kann. Was die Fragen der Restitution normaler Knochenformen anbetrifft, so reicht die Beobachtungszeit der einschlägigen Fälle zur Beantwortung nicht ganz aus. Jedenfalls zeigen die Fälle von Roos, Hoffmann und mir, daß die Epiphysenauftreibungen relativ rasch zurückgehen können. Die Verkrümmungen der Röhrenknochen, wie sie bei der generalisierten Rachitis tarda auftreten, scheinen sich auf eine spezifische Behandlung langsamer, aber doch sicher zurückbilden zu können. Anders verhalten sich diejenigen Formen, in denen der Prozeß, monosymptomatisch auftretend, zu den bekannten Bildern der Coxa vara, des Genu valgum oder varum hohen Grades führt, wie wir an dem im folgenden geschilderten Fall sehen werden.

Wie bekannt, hat vor allem Mikulicz den rachitischen Charakter des sogenannten idiopathischen Genu valgum adolescentium zuerst und am erfolgreichsten verfochten. Er fand Veränderungen der Epiphysengrenze des Femurs und der Tibia, die ganz mit den bei Frührachitis konstant beobachteten übereinstimmen. Zudem konnte er bei einer Anzahl von Adolescenten neben dem Genu valgum auch andere exquisite Rachitissymptome nachweisen: beträchtliche Epiphysenauftreibungen auch an den Handgelenken und typisch rachitischen Rosenkranz der Rippenepiphysen. Bei zweien dieser Fälle fanden sich sämtliche Epiphysenknorpel der Arme und Beine im Vergleich zum Alter des Patienten abnorm verbreitert. Mikulicz' Befunde wurden durch andere maßgebende chirurgische Autoren vollauf bestätigt (Thiersch, Billroth, Mac Ewen, Albert u. A.).

Einen derartigen Fall, der mit besonderer Deutlichkeit das Syndrom Genu valgum und allgemeine Spätrachitis aufweist, möchte ich darum zum Schluß noch mitteilen.

Fall 3. A. S., 34-jähr. Zigarrenmacher von B. Rachitis tarda sanata. Genu valgum (operatum). Hystero-Neurasthenie.

Aus der umfangreichen Anamnese, die skrofulöse, tuberkulöse und hysterische Affektionen, schließlich eine Terpentinvergiftung in bunter Reihenfolge aufweist, seien nur die auf das Knochenleiden bezüglichen Angaben hervorgehoben.

Tuberkulöse und neuropathische Belastung. Unter den Geschwistern angeblich keine Rachitis. Pat. will als Kind stets gesund gewesen sein und gibt mit größter Bestimmtheit an, daß er damals nicht an „englischer Krankheit" (die er genau kennt) gelitten habe. Wann er laufen gelernt hat, weiß er nicht genau anzugeben. Die Zähne sollen rechtzeitig gekommen sein. „Um 20 Jahre herum" begann Pat., der bis dahin völlig gerade Beine hatte und tüchtig marschieren konnte, in den Gliedern Reißen und große Mattigkeit zu verspüren. Zugleich bemerkte er, daß seine Beine sich anfingen zu krümmen. Innerhalb einiger Jahre nahm diese Verkrümmung derartig zu, daß eine ganz extreme Form von

„X-Bein" sich entwickelte. Zugleich bemerkte er, daß er beständig „kleiner und kürzer" wurde (über weitere Veränderungen am Knochensystem siehe Status). Schließlich wurde die durch das Genu valgum bewirkte Gehstörung so schwer, daß Pat. sich nur mühsam und unter Schmerzen an Krücken fortbewegen konnte. Etwa 4 Jahre nach Beginn der Knochenveränderungen ließ sich Pat. an beiden Oberschenkeln operieren (Dr. Boeckel-Straßburg). Die Operation (Reinfraktion oder Osteotomie) führte eine befriedigende Stellungskorrektion der Beine herbei. Von nun ab soll der Krankheitsprozeß dauernd zum Stillstand gekommen sein; Pat. will seitdem auch wieder gewachsen sein.

Die Aufnahme des Pat. erfolgt wegen einer Terpentinölvergiftung, die er sich in etwas mystischer Weise zugezogen hatte.

Status: Befund an den inneren Organen ohne Belang. Schilddrüse normal, Genitalien von normaler Entwickelung. Knochengerüst: Kleiner, etwas untersetzter Mann, 1,52 m groß.

Hirn- und Gesichtsschädel völlig normal geformt, kein abnormes Prominieren des Stirnschädels und der Stirnhöcker, Nähte dem Alter entsprechend nicht mehr palpabel. Kopfumfang: 57,5 cm.

Zähne von normaler Form und Stellung, geringe Caries der Molaren.

Der Thorax zeigt in seiner allgemeinen Form keine besonderen Veränderungen, keine seitlichen Impressionen, kein Pectus carinatum etc. Dagegen findet sich eine deutliche Auftreibung der Epiphysenenden der Rippen links und rechts, rachitischer Rosenkranz. Länge des Thorax (in der Mitte des Sternum) 20 cm, Umfang über den Mammillen 84 cm, über dem Proc. ensiformis 82 cm. Die Claviculae zeigen keine abnorme Konfiguration, ebensowenig die Scapulae.

Von den oberen Extremitäten zeigen die distalen Abschnitte der Humeri keine besonderen Veränderungen, hingegen sind die distalen Epiphysen von Radius und Ulna beiderseits ziemlich stark verdickt. (Pat. gibt auf nachträgliches Befragen an, daß er diese Verdickungen vor seiner „Krankheit" nicht gehabt habe, daß sie wahrscheinlich mit dieser entstanden seien.)

Länge der Arme bis zum Handgelenk l. 51, r. 51,4 cm. Länge der Oberarme l. u. r. 29 cm.

Umfang der Handgelenke l. u. r. 17 cm. Umfang der Ellenbogengelenke l. u. r. 24 cm.

Die Wirbelsäule zeigt keine Veränderung der Form im Sinne einer Kyphose, Skoliose oder Lordose. Das Becken ist ebenfalls nicht deutlich rachitisch verändert.

Am ausgeprägtesten sind die rachitischen Veränderungen in den unteren Extremitäten: Beträchtliche, nach innen konkave Verkrümmungen beider Femora (s. Fig. 0); über den distalen Epiphysen, die deutlich verdickt sind, die reaktionslosen Narben der Osteotomie. Die Knie erscheinen durch die Auftreibung der distalen Epiphysen des Femur und der proximalen der Tibia außerordentlich plump und dick.

Die Tibien zeigen eine mäßige, nach innen konkave Verkrümmung; an den distalen Epiphysen Verdickungen, ebenso die Malleolen der Fibula.

Länge der Oberschenkel (vom Trochanter bis zum oberen Rande der Patella) l. und r. 30 cm, Umfang der Oberschenkel (3 cm über der Patella) l. 34 cm, r. 34 cm, Umfang der Kniegelenke (Mitte der Patella) r. 33 cm, l. 34 cm. Länge der Unterschenkel r. 39 cm, l. 38 cm. Umfang der Unterschenkel (über dem Capitul. radii) r. 30 cm, l. fast 30 cm, über den Malleolen r. 51 cm, l. 51,5 cm.

Beide Füße von Pes planus-Konfiguration mäßigen Grades, dabei keine besondere Empfindlichkeit des Talus und des Talo-cruralgelenkes.

Sämtliche beschriebenen Auftreibungen und Verkrümmungen der langen Röhrenknochen sind auf Druck unempfindlich, ebenso bei jeglicher Bewegungsleistung.

Alle großen und kleinen Gelenke auf Druck und bei Bewegungen absolut schmerzfrei; keine Spur von Erguß in den Gelenken, keine Kapselverdickungen, keine Bewegungsbeschränkung. Das Röntgenbild zeigte zwar die Verbindungen der Knochen deutlich, erwies aber die Epiphysengrenzen als völlig normal und dem Alter entsprechend, ebenso Spongiosa und Corticalis.

Von Symptomen von seiten des Nervensystemes erwähne ich neben den positiven hysterischen Stigmen die Lebhaftigkeit aller Sehnenreflexe. Eine Hypertonie der Muskeln der unteren und oberen Extremitäten besteht nicht.

Epikritisch betrachtet, zeigt uns der Fall folgendes: Bei einem degenerierten Menschen, in dessen Familie aber Rachitis nicht häufig sein soll und der selbst als Kind nicht rachitisch war, treten etwa zwischen 19 und 23 Jahren schwere Difformierungen der Knochen der unteren Extremitäten auf, die nach einigen Jahren Bestehens zum schweren Genu valgum duplex führen, das durch eine Osteotomie korrigiert werden muß. Während dieser durchaus im Vordergrunde stehenden Knochenveränderungen, die neben den Verkrümmungen der Diaphysen auch starke Verdickungen der Epiphysen zeitigten, entwickelten sich an den Prädilektionsstellen der Rachitis tarda, an den distalen Epiphysen der Vorderarmknochen und an den Epiphysen der Rippen typische rachitische merkliche Auftreibungen.

Nach der operativen Korrektion des Genu valgum (und der damit verbundenen längeren Schonung und Bettruhe) kommt es zum Stillstande und zur Ausheilung des Krankheitsprozesses, dessen Residuen wir aber jetzt nach 10 Jahren noch mit großer Deutlichkeit konstatieren können. Von den Symptomen der bestehenden Rachitis tarda zeigt uns auch das Röntgenbild nichts mehr: Die Knorpelfugen der Epiphysen sind in normaler Weise verschwunden. Es finden sich auch keine Veränderungen an Corticalis und Spongiosa des Knochens.

Entsprechend der Ausheilung der Rachitis tarda fehlten auch bei diesem Patienten alle jene subjektiven Erscheinungen, Schmerzen, Spannungsgefühl in den Beinen und im Kreuz, und die objektiven Bewegungsstörungen, besonders der Ganges, vollständig.

Alles in allem: Unser Fall bestätigt in deutlicher Weise die Ansicht Mikulicz', daß das scheinbar monosymptomatische Genu valgum adolescentium nur eine Teilerscheinung einer Rachitis tarda ist, deren übrige Manifestationen allerdings geringeren Grades sind, als bei den typischen Fällen generalisierter Frührachitis.

Ich möchte die Besprechung dieses Falles nicht schließen, ohne einer therapeutischen Erwägung, die sich nach alledem uns aufdrängen

muß, zu gedenken: nämlich bei Fällen von Genu valgum und varum adolescentium (besonders im Initialstadium) niemals die spezifische interne Behandlung der Rachitis in Gestalt von Bettruhe, Phosphor und Lebertran, eventuell Hydrotherapie, zu unterlassen. Sie wird speziell bei leichteren orthopädische und nicht operative Korrektionen erheischenden Fällen zum mindesten eine wesentliche Beihilfe der chirurgischen Therapie bilden.

Literatur.

1) v. Mikulicz, Langenbecks Arch. f. klin. Chir., Bd. 23, 1879.
2) Thiersch, Arch. f. klin. Chir., Bd. 23, 1879.
3) Roos, Zeitschr. f. klin. Med., Bd. 48 (dort siehe auch die übrige Literatur).
4) — ebenda, Bd. 50.
5) Vierordt, Rachitis. Nothnagels Handbuch für spezielle Pathologie und Therapie.
6) Kassowitz, Allgem. Wien med. Ztg., Bd. 30, 1885.
7) Rehn, Jahrb. f. Kinderheilk., Bd. 19, 1883.
8) Siegert, Münch. med. Wochenschr., 1898, No. 40.
9) His, Dtsch. Arch. f. klin. Med., 1902.
10) v. Recklinghausen, Verhandl. d. Gesellsch. dtsch. Naturf. u. Aerzte, 1898, II.
11) Ollier, Thèse de Lyon, 1895, Sér. I, No. 1077, zitiert nach Roos.
12) Clutton, Saint Thomas Hospital Reports, New Series, Vol. 14, 1866, zitiert nach Roos.
13) Hoffmann, J., Vortr. i. Naturhist. med. Verein zu Heidelberg, 1900.

Frommannsche Buchdruckerei (Hermann Pohle) in Jena. — 2803

Aus der chirurgischen Klinik (Prof. KOCHER) und dem medizinisch-chemischen Laboratorium (Prof. HEFFTER) in Bern.

Nachdruck verboten.

XIX.

Ueber die Ausscheidung des Jods im menschlichen Harn und ihre Beziehung zum Jodgehalt und zur Verkleinerung der Strumen.

Ein Beitrag zur Physiologie der Schilddrüse.

Von

Dr. **Albert Kocher.**

(Hierzu 39 Kurven im Texte.)

Vor 3 Jahren wurde uns von Prof. THEODOR KOCHER die Aufgabe gestellt, die zeitliche Ausscheidung des eingeführten Jodes im Harne der verschiedenen Kropf- und Schilddrüsenkranken auf der chirurgischen Klinik in Bern zu studieren. Es wurde deshalb zunächst versucht, ob wir in der Zeit des Auftretens der Intensität und der Dauer der qualitativen Jodreaktion im Urin, nach Verabfolgung bestimmter Jodquanta, Anhaltspunkte über die Ausscheidung des Jodes bei den verschiedenen Kranken gewinnen können.

Es wurden zu den Versuchen Dosen von 0,5—1,0 g Natrium jodatum verwendet, welche den Versuchspersonen am Morgen nüchtern, in Wasser gelöst, verabfolgt wurden. Darauf wurde der Urin während der ersten 12 Stunden stündlich oder 2-stündlich aufgefangen, nachher noch alle 4—6 Stunden. An den Urinproben wurde die qualitative Reaktion in folgender Weise ausgeführt: 10 ccm Urin wurden im Reagenzglase mit 10 Tropfen roher Salpetersäure versetzt, dazu 1 ccm Chloroform gegeben und kräftig geschüttelt. Es tritt dann die Färbung des sich im Chloroform lösenden, freigewordenen Jodes vom zartesten Rosarot bis zum intensivsten Rotviolett auf, je nach der Menge des freiwerdenden Jodes. Ist viel Jod vorhanden, so tritt die Färbung schon nach leichtem Umschütteln auf. Sind dagegen nur ganz kleine Mengen Jod vorhanden, so muß kräftig geschüttelt werden, da nur so das Chloroform mit allen Teilen der Flüssigkeit in Berührung kommt. Die Farbe des Jodes ist leicht zu unterscheiden von der nur bei Verdauungsstö-

rungen oder bei konzentriertem Urin auftretenden rotgelben Färbung von Indigorot oder Uroerythrin, welche sich auch dem Urin und namentlich dem Schaume des geschüttelten Urines intensiv mitteilt, was bei der Jodfärbung nie der Fall ist. Ueber das Vorhandensein von Jod gab uns also diese Reaktion Auskunft. Um zugleich ein Urteil über die Quantität des ausgeschiedenen Jodes zu gewinnen, haben wir, nach einigen Vorversuchen, eine Farbenskala hergestellt mit Nummern von 1—6: vom feinsten Rosa zum intensivsten Rotviolett. Daneben wurde noch die Art und Weise des Auftretens der Reaktion berücksichtigt, indem bei sofortiger Färbung des Chloroforms stets eine größere Menge Jod angenommen werden muß, auch wenn die Färbung nach dem Schütteln keine wesentliche Farbendifferenz ergibt. Bei vielen Versuchen trat überhaupt keine intensivere Färbung auf und war nur der Unterschied der sofortigen oder erst nach stärkerem Umschütteln auftretenden Färbung maßgebend.

Die Versuche bei Individuen mit normaler Schilddrüse ergaben folgende Resultate:

Versuch I. 0,5 g Natr. jodat. Auftreten der Reaktion

nach	1	Stunde:	Färbung	1	langsam eintretend
„	2	Stunden:	„	2	„ „
„	3	„	„	2	rascher „
„	4	„	„	2	ganz rasch „
bis nach	10	Stunden	stets die gleiche Färbung, aber allmählich wieder langsamer eintretend		
„ „	24	„	Färbung 1 langsam		
„ „	36	„	adhärend.		

Versuch II. 1,0 g Natr. jodat.

nach	1	Stunde	Reaktion	1	langsam
bis „	6	Stunden	„	1	allmählich etwas rascher
„	7	„	„	3	ziemlich rasch
„	8	„	und nachher Reaktion undeutlich.		

Versuch III. 0,5 g Natr. jodat.

bis nach	4	Stunden	Reaktion	undeutlich	
„	5	„	„	1	langsam
„	6	„	„	3	rasch
bis „	9	„	„	1	langsamer
„	10	„	und nachher Reaktion undeutlich.		

Versuch IV. 1,0 Natr. jodat.

bis nach	2	Stunden	Reaktion	1	
„ „	4	„	„	2	langsam
„ „	6	„	„	2	rasch
„ „	8	„	„	2	langsamer
„ „	38	„	„	1	ganz allmählich langsamer und schwächer
„	43	„	„	aufhörend.	

Versuch bei Patienten ohne Schilddrüse.

1,0 g Natr. jodat.

	nach	1	Stunde	ganz schwache Reaktion	
bis	„	10	Stunden	nur wenig zunehmend	
„	„	12	„	Reaktion	2 ziemlich rasch
„	„	24	„	„	2 langsamer werdend
„	„	32	„	„	1 allmählich schwächer werdend
	„	33	„	aufhörend.	

Versuche bei Patienten mit Strumen.

1. Struma nodosa mit regressiven Metamorphosen. 0,5 g Natr. jodat.

nach	2	Stunden	Reaktion	1	langsam
„	4	„	„	1	„
„	6	„	„	4	rasch
„	8	„	„	2	langsamer.
„	10	„	„	1	langsam
nachher			Reaktion	aufhörend.	

2. Struma nodosa mit regressiven Metamorphosen und Kachexiesymptomen. 1,5 g Natr. jodat.

nach	2	Stunden	Reaktion	0	
„	4	„	„	2	langsam
„	6	„	„	2	gleich langsam
„	8	„	„	2	„ „
„	10	„	„	2	langsamer
nachher			Reaktion	aufhörend.	

3. Struma nodosa mit regressiven Metamorphosen und leichten Kachexiesymptomen. 0,5 g Natr. jodat.

nach	2	Stunden	Reaktion	0	
„	4	„	„	3	ziemlich rasch
„	6	„	„	3	„ „
„	8	„	„	1	„ „
nachher abnehmend					
nach 10 Stunden					
und nachher			„	0	

4. Struma nodosa, sehr groß, weiche Kolloidknoten, geht während des Versuches zurück. 1,0 g Natr. jodat.

nach	1	Stunde	Reaktion	4	rasch
„	2	Stunden	„	4	„
„	4	„	„	4	langsamer
„	6	„	„	2	
nachher allmählich abnehmend					
nach 24 Stunden			Reaktion	0	

5. Struma nodosa mit weichen Knoten, mit deutlichem Erfolg während des Versuches. 0,5 g Natr. jodat.

nach	2	Stunden	Reaktion	5	rasch
„	4	„	„	5	„
„	6	„	„	5	langsamer
„	8	„	„	4	
„	10	„	„	3	

bis nach 24 Stunden allmählich abnehmend
„ 24 „ Reaktion 2
allmählich abnehmend
nach 30 Stunden Reaktion 0

6. Struma nodosa mit weichen Knoten, bildet sich während des Versuches zurück. 0,5 Natr. jodat.

nach 2 Stunden Reaktion 3
„ 4 „ „ 6 rasch
„ 6 „ „ 6 „
„ 8 „ „ 6 langsamer
allmählich abnehmend
nach 10 Stunden Reaktion 0
allmählich abnehmend
nach 36 Stunden Reaktion 1
nachher aufhörend

7. Struma diffusa parenchymatosa geht während des Versuches zurück. 0,5 g Natr. jodat.

nach 2 Stunden Reaktion 6 rasch
„ 4 „ „ 5 „
„ 6 „ „ 1
„ 8 „ „ 0
nachher keine Reaktion mehr

8. Struma nodosa mit kleinen weichen Knoten. 0,5 g Natr. jodat.

nach 2 Stunden Reaktion 2
„ 4 „ „ 2
„ 6 „ „ 3
„ 8 „ „ 2
„ 10 „ „ 1
nachher aufhörend

9. Struma colloides partim diffusa partim nodosa geht während des Versuches nicht zurück. 0,5 g Natr. jodat.

nach 2 Stunden Reaktion 0
„ 4 „ „ 2 nicht sehr rasch
„ 6 „ „ 1 langsam
nachher Reaktion aufhörend

10. Struma colloides diffusa mit wenigen kleinen Knötchen, kein Einfluß von Jod zu bemerken. 0,5 g Natr. jodat.

nach 2 Stunden Reaktion 0
„ 4 „ „ 0
„ 6 „ „ 2 langsam
„ 8 „ „ 2 „
„ 10 „ „ 3 „
nachher Reaktion aufhörend.

11. Struma colloides diffusa, keine Volumsveränderung. 0,5 g Natr. jodat.

nach 2 Stunden Reaktion 0
„ 4 „ „ 0
„ 6 „ „ 1 langsam
„ 8 „ „ 2 rascher
„ 10 „ „ 3 „
nachher Reaktion aufhörend.

12. Struma colloides diffusa, keine deutliche Volumsveränderung während des Versuches. . 1,0 g Natr. jodat.

nach 2 Stunden Reaktion 0
„ 4 „ „ 0
„ 6 „ „ 2 langsam
von da an allmählich abnehmend
nach 14 Stunden Reaktion verschwunden.

Sehen wir die Resultate dieser qualitativen Reaktionen näher an, so fällt uns vor allem die Unregelmäßigkeit derselben auf. Die Intensität der Färbung ist sehr verschieden. Nur große Unterschiede in der Intensität der Färbung lassen Schlüsse auf die Menge des ausgeschiedenen Jodes zu. Sobald es sich um geringe Mengen Jod im Urin handelt, wird die Reaktion ganz ungenau, deshalb sind die Resultate der späteren Ausscheidungsstunden so verschieden. Irgend eine sichere Feststellung einer Norm ist uns nicht gelungen. Wir haben die Versuche nur deshalb mitgeteilt, weil wir einen bedeutenden Unterschied bei den verschiedenen Strumen gefunden haben, der, beim Vergleich mit den Resultaten der quantitativen Analysen, mit diesen gut übereinstimmt. Wir sehen die qualitative Reaktion bei den Strumen, die sich zurückbilden, viel rascher und intensiver auftreten, was wir, nach Abschluß unserer quantitativen Versuche, durch die Vermehrung der Jodausscheidung erklären können. Bei den typischen Kolloidstrumen im Gegenteil fanden wir die Reaktion erst später und viel weniger intensiv, was wiederum mit der, bei den quantitativen Versuchen gefundenen, Verminderung der Jodausscheidung übereinzustimmen scheint. Für unsere Aufgabe konnten jedoch die Resultate der qualitativen Reaktion in keiner Weise genügen. Wir möchten nur noch anführen, daß uns die Reaktion mit roher Salpetersäure und Chloroform, wenn sie stets mit genau gleichen Mengen Substanz und Reagens ausgeführt wurde, viel bessere Resultate gab, als alle anderen qualitativen Jodreaktionen.

Wir haben vor jetzt $2^1/_2$ Jahren im medizinisch-chemischen Laboratorium unter freundlicher Unterstützung durch Herrn Prof. HEFFTER die quantitativen Analysen des Jodes im Urin begonnen. Da wir schon vordem eine ziemliche Anzahl von Jodbestimmungen in Schilddrüsen und Strumen gemacht hatten, so lag es uns am nächsten, für die Bestimmung im Urin dieselbe analytische Methode zu benützen, nämlich die RABOURDINsche kolorimetrische Methode. BAUMANN und die nach ihm über den Jodgehalt der Schilddrüse gearbeitet haben (ROOS, WEISS, OSWALD, NAGEL, MONÉRY), sind nach Prüfung anderer Methoden stets auf diese zurückgekommen, als die einfachste und beste; natürlich mit kleinen Modifikationen. BLUM hat, nach Einschmelzen der Substanz mit Aetznatron und Salpeter, in der in Wasser gelösten Schmelze das Jod durch Ansäuern mit verdünnter H_4SO_2 freigemacht, in Schwefelkohlenstoff aufgenommen und mittelst Filtration mit $^1/_{10}$

Normal-Thiosulfatlösung in Gegenwart von Natriumbikarbonatlösung bestimmt. Wir haben diese Methode für die Jodbestimmung im Urin auch anwenden wollen, sie aber wegen der komplizierteren Ausführung gleich wieder verlassen. ANTEN, der, wie wir, im Laboratorium von Herrn Prof. HEFFTER die stündliche Ausscheidung des Jodes im Urin gesunder Individuen prüfte, hat auch die RABOURDINsche kolorimetrische Methode hierzu angewandt und sie insofern modifiziert, als er das freigemachte Jod in Schwefelkohlenstoff statt in Chloroform löste. Wir haben beide Lösungsmittel verglichen und keinen wesentlichen Unterschied gefunden, die Jodfärbung ist bei Anwendung von Chloroform mehr rötlich, von Schwefelkohlenstoff mehr violett. Beide Lösungen müssen sofort mit der Probelösung verglichen werden, da bei Zuwarten beim Chloroform oft eine Abblassung, beim Schwefelkohlenstoff eine nachträgliche Trübung eintritt.

Wir haben die Bestimmungen folgendermaßen ausgeführt:

Je nach dem zu erwartenden größeren oder geringeren Jodgehalt wurde mehr oder weniger Urin zur Analyse benutzt. Aus dem gut durchgeschüttelten Urin wurden 20—100 ccm in einen Nickeltiegel mit 1 g jodfreien Aetznatrons, pro 10 ccm Urin, langsam eingedampft und verkohlt. Nach Abkühlung wurde 1 g jodfreien Salpeters, pro 10 ccm Urin, in die Kohle eingerieben und geglüht. Nach Erkalten wurde die Schmelze in destilliertem Wasser gelöst und filtriert, unter mehrfachem Nachwaschen von Tiegel und Filter. Von der auf 100 ccm verdünnten Filtratlösung wurde, nach einer Probebestimmung, nur so viel der Lösung zur kolorimetrischen Bestimmung verwertet, als zur Erzielung des Färbungsoptimums notwendig war. Dieses liegt, nach unseren Erfahrungen, zwischen 0,12 und 0,18 mg Jod pro 10 ccm Chloroform oder Schwefelkohlenstoff, wobei wir Differenzen von 0,015 mg unterscheiden konnten. Die Beurteilung der Farbenunterschiede über und unter dem angegebenen Färbungsoptimum ist wegen der intensiven oder schwachen Färbung so schwer, daß dadurch große Fehlerquellen entstehen können. Wir haben eine Menge unserer ersten Bestimmungen deswegen gar nicht verwerten können.

Zu der beschriebenen Methode haben wir noch folgendes beizufügen: Langsames Eindämpfen, Verkohlen und Glühen, unter häufigem Rühren und Mischen der Lösung und Substanz ist einem raschen Vorgehen meist vorzuziehen, da man nur so vollständig wasserhelle Filtrate bekommt und irgendwie gelbliche oder leicht getrübte Lösungen für genaue Bestimmungen unbrauchbar sind. Wir machen noch darauf aufmerksam, daß häufige Erneuerung des bei den Analysen verwerteten Materiales zu genauen Bestimmungen von nöten ist. Man sollte z. B. die gleiche Nickelschale für nicht mehr als 30 Bestimmungen benutzen. Wir führen noch an, daß der Jodgehalt des Urins durch Zersetzung an der Luft unbeeinflußt bleibt.

Für die Jodbestimmung in den Strumen, welche unten aufgeführt werden, haben wir uns, wie schon seit Jahren, derselben Methode bedient und werden darauf an anderer Stelle genauer zu sprechen kommen.

Für die quantitativen Bestimmungen der Jodausscheidung haben wir als Normaldosis 0,2 g Kalium jodatum gewählt. Einmal, weil bei einer kleineren Dosis die Dauer der Ausscheidung eine kürzere ist, dann, weil die Schwankungen der ausgeschiedenen Menge bei kleineren Dosen weniger bedeutend sind, endlich, weil wir die Erscheinungen des Jodismus möglichst vermeiden wollten, was uns auch gelungen ist, indem wir nur in 2 Fällen, die unten genauer zu besprechen sind, solche Erscheinungen beobachten konnten. Die 0,2 g Kali jodat. wurden von uns selbst vor jedem Versuche genau abgewogen und stets morgens nüchtern, nach vorheriger Entleerung der Blase, in Wasser gelöst, auf einmal verabreicht. Danach wurde der Urin gesammelt und jeweilen das Quantum von 12 Stunden zur Jodbestimmung benutzt. Es wurden auf diese Weise stets 4—5 Bestimmungen gemacht, d. h. der Urin von 48—60 Stunden nach der Einnahme des Jodkaliums untersucht. Einmal bekamen wir so ein genaueres Resultat, als wenn die Bestimmung am ganzen Urinquantum gemacht worden wäre und zugleich einen Ueberblick über die zeitliche Ausscheidung des Jodes. Wie wir unten sehen werden, schwanken unsere Prozente der Quantität des ausgeschiedenen Jodes, bei gesunden Individuen ohne Struma, nur zwischen 71 und 79 Proz., während bei einer Dosis von 0,5 g Jodkali die von ANTEN bestimmten Quantitäten zwischen 65 und 85 Proz. schwankten, wir haben bei Parallelversuchen mit Dosen von 1,0 g Jodkali Schwankungen von 66—80 Proz. und DOUX und LAFAY, bei viel höheren Dosen, sogar bis 91 Proz. gefunden. Es sind bei größeren Dosen die Fehlergrenzen selbstverständlich viel weitere.

Da für unsere Versuche selbst kleine Schwankungen störend gewesen wären, da es sich um Vergleiche handelte, so war es unsere Aufgabe, zunächst festzustellen, inwiefern die Ausscheidung des einverleibten Jodes bei ein und demselben Individuum Schwankungen unterworfen ist. Wir haben deshalb bei mehr als $^3/_4$ der Versuchspersonen mehrere Bestimmungen gemacht, welche uns das Resultat ergeben haben, daß unter ganz gleichen Bedingungen das Ausscheidungsquantum des per os einverleibten Jodes im Urin keinen merklichen Schwankungen unterworfen ist bei gesunden, nicht mit Kropf behafteten Individuen. Wir haben bei unseren späteren Versuchen die Quantität auf wenige Prozente nahe voraussagen können, und, falls das Resultat nicht entsprach, stets einen Fehler der Versuchsperson oder des Untersuchers oder aber besondere Umstände, auf welche wir gleich eingehen werden, ausfindig machen können. Es war manchmal geradezu lustig, wie bei ungenauem Resultat die Versuchsperson, welche zuerst jeglichen Fehler leugnete, bei Insistieren

schließlich immer einen solchen zugab. Wie genau gleich die Ausscheidung bei ein und demselben Individuum sich bleibt, sollen die folgenden Versuche beweisen:

Versuchsperson A. 1. Versuch. Eingenommen 0,2 g K. j., ausgeschieden

1. 12	Stunden	0,105	g J.
2. 12	„	0,0113	g J.
3. 12	„	0,0047	g J.
4. 12	„	0,0015	g J.
Total		0,1225	g J.
		79,5	Proz.

Versuchsperson A. 2. Versuch. 8 Tage später. Eingen. 0,2 g K. j., ausgeschieden

1. 12	Stunden	0,097	g J.
2. 12	„	0,0176	g J.
3. 12	„	0,006	g J.
4. 12	„	0,002	g J.
Total		0,1226	g J.
		79,6	Proz.

Versuchsperson C. 1. Versuch. Eingenommen 0,2 g K. j., ausgeschieden

1. 12	Stunden	0,0516	g J.
1. 12	„	0,0419	g J.
3. 12	„	0,0137	g J.
4. 12	„	0,0047	g J.
Total		0,1119	g J.
		72,6	Proz.

Versuchsperson C. 2. Versuch. 10 Tage später. Eingen. 0,2 g K. j., ausgeschieden

1. 12	Stunden	0,0518	g J.
2. 12	„	0,0420	g J.
3. 12	„	0,0139	g J.
4. 12	„	0,0050	g J.
Total		0,1127	g J.
		73,2	Proz.

Versuchsperson B. 1. Versuch. Eingenommen 0,2 g K. j., ausgeschieden

1. 12	Stunden	0,0832	g J.
2. 12	„	0,0133	g J.
3. 12	„	0,0041	g J.
4. 12	„	0,0027	g J.
Total		0,1053	g J.
		67,1	Proz.

Versuchsperson B. 2. Versuch. 3 Wochen später. Eingen. 0,2 g K. j., ausgeschieden

1. 12	Stunden	0,0851	g J.
2. 12	„	0,0151	g J.
3. 12	„	0,0020	g J.
4. 12	„	0	
Total		0,1022	g J.
		66,4	Proz.

Versuchsperson B. 3. Versuch. 8 Tage später. Eingen. 0,2 g K. j., ausgeschieden

1. 12	Stunden	0,0847	g J.
2. 12	„	0,0155	g J.
3. 12	„	0,0056	g J.
4. 12	„	0	
Total		0,1058	g J.
		68,7	Proz.

Nachdem es festgestellt war, daß unter gleichen Umständen die Jodausscheidung sich quantitativ gleich bleibt, mußten wir noch feststellen, unter welchen Bedingungen sich die Quantität des ausgeschiedenen Jodes verändert. Zuerst wurde untersucht, ob bei Vermehrung der Diurese eine vermehrte Ausscheidung stattfindet. Herr Prof. Dr. Heffter (Ergebnisse der Physiologie, 1902, p. 95) hat schon diesbezügliche Versuche angestellt, indem er während der Jodausscheidungsperiode die Diurese durch vermehrte Flüssigkeitsaufnahme steigerte.

Es ergab sich hierbei keine Vermehrung der Jodausscheidung. Zu demselben Resultate haben unsere Untersuchungen geführt. Es wurde bei unseren Versuchspersonen: einmal die Jodausscheidung nach Eingabe von 0,2 g K. j., bei gewöhnlicher gemischter Spitalskost bestimmt, dann zu letzterer eine Quantität von 3—4 l Milch täglich zugegeben und wieder die Ausscheidung bestimmt. Die Resultate waren die folgenden:

Versuchsperson D. 1. Versuch. Gewöhnliche Spitalkost. Eingenommen 0,2 g K. j., ausgeschieden

1. 12	Stunden	0,109 g J.	Urinmenge	860	ccm
2. 12	„	0,0052 g J.	„	460	„
3. 12	„	0,0045 g J.	„	1120	„
4. 12	„	0,0008 g J.	„	540	„
	Total	0,1195 g J.	Urinmenge	2980	ccm

77,6 Proz.

2. Versuch. Gewöhnliche Spitalkost, plus am 1. Tage $4^1/_2$ l Milch, am 2. 4 l Milch. Eingenommen 0,2 g K. j., ausgeschieden

1. 12	Stunden	0,097 g J.	Urinmenge	1260	ccm
2. 12	„	0,0176 g J.	„	1540	„
3. 12	„	0,006 g J.	„	610	„
4. 12	„	0,002 g J.	„	1630	„
	Total	0,1226 g J.	Urinmenge	5040	ccm

79,6 Proz.

Versuchsperson E. 1. Versuch. Gewöhnliche Spitalkost. Eingenommen 0,2 g K. j., ausgeschieden

0,1084 g J. Urinmenge 3520 ccm

70,4 Proz.

2. Versuch. Gewöhnliche Spitalkost + täglich 3 l Milch. Eingenommen 0,2 g K. j., ausgeschieden

0,1198 g J. Urinmenge 5050 ccm

77,8 Proz.

Versuchsperson F. 1. Versuch. Gewöhnliche Spitalkost. Eingenommen 0,2 g K. j., ausgeschieden

1. 12	Stunden	0,098 g J.	Urinmenge	795	ccm
2. 12	„	0,0333 g J.	„	945	„
3. 12	„	0,0062 g J.	„	590	„
4. 12	„	0,002 g J.	„	795	„
	Total	0,1295 g J.	Urinmenge	3125	ccm

74,1 Proz.

2. Versuch. Gewöhnliche Spitalkost + täglich 3 l Milch. Eingenommen 0,2 g K. j., ausgeschieden

1. 12	Stunden	0,074 g J.	Urinmenge	1035	ccm
2. 12	„	0,030 g J.	„	870	„
3. 12	„	0,0076 g J.	„	695	„
4. 12	„	0,0021 g J.	„	1500	„
	Total	0,1137 g J.	Urinmenge	4100	ccm

73,8 Proz.

Versuchsperson G. 1. Versuch. Gewöhnliche Spitalkost. Eingenommen 0,2 g K. j., ausgeschieden

1. 12	Stunden	0,0727 g J.	Urinmenge	885 ccm
2. 12	„	0,0379 g J.	„	820 „
3. 12	„	0,0073 g J.	„	590 „
4. 12	„	0,0008 g J.	„	620 „
	Total	0,1186 g J.	Urinmenge	2915 ccm
		76,0 Proz.		

2. Versuch. Gewöhnliche Spitalkost + täglich 2 l Milch. Eingenommen 0,2 g K. j., ausgeschieden

1. 12	Stunden	0,0697 g J.	Urinmenge	920 ccm
2. 12	„	0,0369 g J.	„	965 „
3. 12	„	0,0056 g J.	„	740 „
4. 12	„	0,0005 g J.	„	1035 „
	Total	0,1127 g J.	Urinmenge	3660 ccm
		73,2 Proz.		

3. Versuch. Gewöhnliche Spitalkost + täglich 2 l Milch. Eingenommen 0,2 g K. j., ausgeschieden

1. 12	Stunden	0,0516 g J.	Urinmenge	670 ccm
2. 12	„	0,0419 g J.	„	1360 „
3. 12	„	0,0037 g J.	„	810 „
4. 12	„	0,0047 g J.	„	840 „
	Total	0,1119 g J.	Urinmenge	3680 ccm
		72,7 Proz.		

In zweiter Linie wurden die Jodausscheidungsbestimmungen gemacht bei verschiedener Ernährung der Versuchsperson, und zwar zunächst bei gemischter Spitalkost und bei absoluter Milchdiät. Unsere Resultate waren im Anfange auffallend verschieden. Es schien, als ob bei bloßer Milchnahrung stets weniger Jod im Urin ausgeschieden würde, bis wir die Versuche an uns selbst anstellten und es sich ergab, daß ein merklicher und konstanter Unterschied nicht nachweisbar war. Dasselbe war der Fall, als wir bei weiteren Versuchen Vergleiche zwischen der Ausscheidung des Jodes bei fettarmer und bei gewöhnlicher Nahrung anstellten. Die nachstehenden Versuche mögen dies illustrieren.

Versuchsperson D. 1. Versuch. Gewöhnliche gemischte Kost. Eingenommen 0,2 g K. j., ausgeschieden

1. 12	Stunden	0,110 g J.
2. 12	„	0,00482 g J.
3. 12	„	0,00399 g J.
4. 12	„	0,00098 g J.
	Total	0,11979 g J.
		77,8 Proz.

2. Versuch. Absolute Milchdiät. Eingenommen 0,2 g K. j., ausgeschieden

1. 12	Stunden	0,112 g J.
2. 12	„	0,0047 g J.
3. 12	„	0,0036 g J.
4. 12	„	0,002 g J.
	Total	0,1223 g J.
		79,4 Proz.

Versuchsperson H. 1. Versuch. Gemischte Spitalkost. Eingenommen 0,2 g K. j., ausgeschieden

2. Versuch. Absolute Milchdiät. Eingenommen 0,2 g K. j., ausgeschieden

1. 12	Stunden	0,0832	g J.
2. 12	„	0,0133	g J.
3. 12	„	0,0041	g J.
4. 12	„	0.0027	g J.
	Total	0,1033	g J.

67,1 Proz.

1. 12	Stunden	0,0851	g J.
2. 12	„	0,0151	g J.
3. 12	„	0,00099	g J.
4. 12	„	0	g J.
	Total	0,10219	g J.

66,4 Proz.

Versuchsperson I. 1. Versuch. Gemischte Kost. Eingen. 0,2 g K. j., ausgeschieden

1. 12	Stunden	0,0862	g J.
2. 12	„	0,0154	g J.
3. 12	„	0,0066	g J.
4. 12	„	0,0003	g J.
	Total	0,1082	g J.

70,2 Proz.

2. Versuch. Absolute Milchdiät. Eingenommen 0,2 g K. j., ausgeschieden

1. 12	Stunden	0,0606	g J.
2. 12	„	0,0238	g J.
3. 12	„	0,0062	g J.
4. 12	„	0	g J.
	Total	0,1106	g J.

71,8 Proz.

Versuchsperson K. 1. Versuch. Gemischte Spitalkost. Eingenommen 0,2 g K. j., ausgeschieden

1. 12	Stunden	0,1143	g J.
2. 12	„	0,0156	g J.
3. 12	„	0,0042	g J.
4. 12	„	0	g J.
	Total	0,1341	g J.

87,1 Proz.

2. Versuch. Fettarme Nahrung. Eingenommen 0,2 g K. j., ausgeschieden

1. 12	Stunden	0,0949	g J.
2. 12	„	0,4286	g J.
3. 12	„	0,0021	g J.
4. 12	„	0	g J.
	Total	0,1256	g J.

81,6 Proz.

3. Versuch. Absolute Milchdiät. Eingen. 0,2 g K. j., ausgeschieden

1. 12	Stunden	0,0927	g J.
2. 12	„	0,0197	g J.
3. 12	„	0,0055	g J.
4. 12	„	0	g J.
	Total	0,1179	g J.

76,6 Proz.

Versuchsperson L. 1. Versuch. Gemischte Spitalkost. Eingenommen 0,2 g K. j., ausgeschieden

1. 12	Stunden	0,0782	g J.
2. 12	„	0,0128	g J.
3. 12	„	0,0091	g J.
4. 12	„	0,0037	g J.
	Total	0,1038	g J.

67,4 Proz.

2. Versuch. Fettarme Nahrung. Eingenommen 0,2 g K. j., ausgeschieden

1. 12	Stunden	0,0847	g J.
2. 12	„	0,0132	g J.
3. 12	„	0,0078	g J.
4. 12	„	0	g J.
	Total	0,1057	g J.

68,6 Proz.

3. Versuch. Absolute Milchdiät. Eingen. 0,2 g K. j., ausgeschieden

1. 12	Stunden	0,0851	g J.
2. 12	„	0,0151	g J.
3. 12	„	0,0020	g J.
4. 12	„	0	g J.
	Total	0,1022	g J.

66,4 Proz.

Versuchsperson M. 3. Versuch. Fettarme Nahrung. Eingen. 0,2 g K. j. ausgeschieden

1. 12	Stunden	0,0987 g J.
2. 12	„	0,0109 g J.
3. 12	„	0,0091 g J.
4. 12	„	0,0048 g J.
	Total	0,1235 g J.
		80,2 Proz.

4. Versuch. Absolute Milchdiät. Eingenommen 0,2 g K. j., ausgeschieden

1. 12	Stunden	0,0876 g J.
2. 12	„	0,0266 g J.
3. 12	„	0,0063 g J.
4. 12	„	0 g J.
	Total	0,1205 g J.
		78,3 Proz.

5. Versuch. Gemischte Nahrung. Eingenommen 0,2 g K. j., ausgeschieden

1. 12	Stunden	0,1035 g J.
2. 12	„	0,0123 g J.
3. 12	„	0,0054 g J.
4. 12	„	0,001 g J.
	Total	0,1222 g J.
		79,4 Proz.

Versuchsperson N. 1. Versuch. Gemischte Kost. Eingen. 0,2 g K. j. ausgeschieden

1. 12	Stunden	0,0686 g J.
2. 12	„	0,0428 g J.
3. 12	„	0,0069 g J.
4. 12	„	0,0009 g J.
	Total	0,1192 g J.
		77,4 Proz.

2. Versuch. Absolute Milchdiät. Eingenommen 0,2 g K. j., ausgeschieden

1. 12	Stunden	0,0523 g J.
2. 12	„	0,0413 g J.
3. 12	„	0,0134 g J.
4. 12	„	0,0047 g J.
	Total	0,1117 g J.
		72,5 Proz.

Es geht aus diesen Versuchen hervor, daß bei ein und demselben Individuum unter sonst gleichen Bedingungen die verschiedene Art der Ernährung auf die Quantität des durch den Urin ausgeschiedenen Jodes keinen wesentlichen Einfluß hat. Wir sagen absichtlich keinen wesentlichen Einfluß, denn es liegt auf der Hand, daß es nicht ohne einen solchen sein kann, ob man viel jodhaltige Speisen, wie Meerfische und gewisse Gemüse und Fleischarten, ißt oder nicht, und ob der Körper viel oder wenig Wasser aufnimmt, das ja der Hauptträger des dem menschlichen Organismus zukommenden Jodes ist (MONÉRY). Diese Jodquantitäten sind aber so klein, Gesamtjodaufnahme pro die 0,3 mg (BOURCET), daß sie bei unseren Versuchen gar nicht in Betracht kommen. Ein konstanter Unterschied in der zeitlichen Ausscheidung des Jodes bei verschiedener Nahrung ist, wie aus den obigen Zahlen ersichtlich, nicht vorhanden.

Auf den Unterschied der Quantität des ausgeschiedenen Jodes bei den verschiedenen Versuchspersonen werden wir gleich eingehen. Zur Illustration einiger Faktoren, welche auf die Quantität des ausgeschiedenen Jodes einen Einfluß hatten, sollen die nachstehenden Versuche dienen:

Versuchsperson M., an der nachher die obenstehenden 3 Versuche gemacht wurden und die deshalb dort als Versuch 3, 4, 5 numeriert wurden, bekommt bei gemischter Spitalkost 0,2 g K. j. und scheidet aus

			2. Versuch. Absolute Milchdiät. Eingen. 0,2 g K. j., ausgeschieden		
1. 12	Stunden	0,105 g J.	1. 12	Stunden	0,081 g J.
2. 12	„	0,0123 g J.	2. 12	„	0,0031 g J.
3. 12	„	0,0047 g J.	3. 12	„	0,0088 g J.
4. 12	„	0,0015 g J.	4. 12	„	0,0028 g J.
	Total	0,1235 g J.		Total	0,0957 g J.
		80,2 Proz.			62,2 Proz.

Die Versuchsperson bekam am 1. Ausscheidungstage des 2. Versuches eine Angina lacunaris mit hohem Fieber und genoß deshalb schon vom Mittag des 1. Ausscheidungstages auch nur sehr wenig Milch. Die Urinquanta sind demgemäß die folgenden:

1. 12	Stunden	1035 ccm	3. 12	Stunden	510 ccm
2. 12	„	600 „	4. 12	„	400 „

Der Urin war konzentriert und die Urate stark vermehrt.

Versuchsperson O. 1. Versuch. Gemischte Spitalkost. Eingenommen 0,2 g K. j., ausgeschieden

1. 12	Stunden	0,0869 g J.	Urinmenge	770	ccm
2. 12	„	0,0138 g J.	„	1360	„
3. 12	„	0,0029 g J.	„	700	„
4. 12	„	0 g J.	„	1785	„
	Total	0,1026 g J.	Urinmenge	4615	ccm
		66,6 Proz.			

2. Versuch. Absolute Milchdiät. Eingenommen 0,2 g K. j., ausgeschieden

1. 12	Stunden	0,0697 g J.	Urinmenge	730	ccm
2. 12	„	0,0032 g J.	„	260	„
3. 12	„	0 g J.	„	360	„
4. 12	„	0 g J.	„	400	„
	Total	0,0729 g J.	Urinmenge	1750	ccm
		47,3 Proz.			

Die Pat., welche Milch gar nicht mochte, genoß in den 2 Tagen kaum 2 l Milch, die Konzentration des Urins entsprach der Hungerdiät.

Genau dasselbe war der Fall bei einer weiteren Versuchsperson, welche ebenso aus Widerwillen nur wenig Milch genoß.

1. Versuch. Gemischte Kost. Eingenommen 0,2 g K. j., ausgeschieden

1. 12	Stunden	0,0754 g J.	Urinmenge	1020	ccm
2. 12	„	0,019 g J.	„	1400	„
3. 12	„	0,0073 g J.	„	1290	„
4. 12	„	0,0043 g J.	„	1385	„
	Total	0,1060 g J.	Urinmenge	5095	ccm
		68,3 Proz.			

2. Versuch. Milchdiät. Eingenommen 0,2 g K. j., ausgeschieden

1. 12	Stunden	0,0268 g J.	Urinmenge	375	ccm
2. 12	„	0,0139 g J.	„	830	„
3. 12	„	0,0051 g J.	„	420	„
4. 12	„	0,0042 g J.	„	665	„
	Total	0,0500 g J.	Urinmenge	2290	ccm
		32,5 Proz.			

Vergleichen wir zunächst noch diese Versuche in Bezug auf die Menge des im Harne ausgeschiedenen Jodes und in Bezug auf die Zeit der Ausscheidung mit den von anderen Autoren gemachten Bestimmungen:

Das Mittel der Quantität des im Urin ausgeschiedenen Jodes in den aufgeführten Versuchen beträgt 74,3 Proz. der eingeführten Menge. Es entspricht dieses Mittel fast ganz genau dem von ANTEN gefundenen von 75 Proz.

Was die zeitliche Ausscheidung des Jodes anlangt, so ist in allen Fällen weitaus die größte Menge des Jodes in den ersten 12 Stunden nach der Einnahme erfolgt, was mit den Versuchen STUDENIS genau übereinstimmt, und ebenso mit den Resultaten ANTENS, der das Maximum der ausgeschiedenen Jodmenge 2 Stunden nach der Einnahme fand. In den 2., 3. und 4. 12 Stunden nahm bei unseren Versuchen die schon sehr geringe Quantität des ausgeschiedenen Jodes nur langsam ab, unsere Kurven, welche durch Eintragen der Stundenzahl auf der Abscisse, der ausgeschiedenen Jodmengen in Milligrammen auf der Ordinate hergestellt sind, entsprechen in ihrem Verlaufe mutatis mutandis ganz den Kurven ANTENS. Betreffs der Dauer der Ausscheidung überhaupt ist zunächst zu bemerken, daß wir nach 48 Stunden im Urin nie Jod nachweisen konnten. Die genaue stündliche Bestimmung des Aufhörens der Jodausscheidung kann aus unseren Versuchen nicht gegeben werden, weil wir die Ausscheidung nur an den Zwölfstundenquantitäten bestimmten. Da wir aber im Zwölfstundenquantum auch Mengen von 0,3 mg Jod mit Sicherheit nachweisen konnten, so glauben wir einmal die Gesamtquantität möglichst genau bestimmt zu haben und sicher zu sein, daß in den Fällen, bei denen im Urin der 4. Zwölfstunden kein Jod nachweislich war, die Ausscheidung mit oder vor der 36. Stunde beendigt war.

Nach diesen Versuchen, welche an beliebigen gesunden Individuen (mit oder ohne Struma) ausgeführt wurden, gehen wir über zur Besprechung der Jodausscheidungsbestimmungen, welche zur Lösung der am Eingange dieser Arbeit gestellten Aufgabe gemacht wurden. Es handelt sich um 230 Jodbestimmungen im Urin, ausgeführt in 56 Versuchsreihen an 28 Individuen.

Hiervon waren 4 Individuen mit gesunder Schilddrüse, 5 ohne Schilddrüse. Bei 4 von den letzteren war die Drüse total operativ entfernt worden und typische Cachexia thyreopriva eingetreten, welche durch Schilddrüsenfütterung teilweise hintangehalten worden war. Der 5. Fall ein spontanes kongenitales Myxödem, bei dem klinisch keine Schilddrüse nachweislich war. Endlich 19 Strumakranke mit Kröpfen verschiedener Art und Größe.

Die Versuche wurden gleichgeleitet wie die oben beschriebenen,

den Versuchspersonen wurde stets gemischte Kost verabfolgt. Die 4 Individuen mit gesunder Schilddrüse zeigten die folgenden Ausscheidungsquanta und -verlaufe:

I. Eingenommen 0,2 g K. j., ausgeschieden (s. Kurve 1)

1.	12	Stunden	0,0812 g J.
2.	12	„	0,0234 g J.
3.	12	„	0,0069 g J.
4.	12	„	0 g J.
		Total	0,1115 g J.

72,4 Proz. des eingenommenen Jodes.

II. Eingenommen 0,2 g K. j., ausgeschieden (s. Kurve 2)

1.	12	Stunden	0,1084 g J.
2.	12	„	0,0052 g J.
3.	12	„	0,0045 g J.
4.	12	„	0,0008 g J.
		Total	0,1189 g J.

77,2 Proz. des eingenommenen Jodes.

III. Eingenommen 0,2 g K. j., ausgeschieden (s. Kurve 3)

1.	12	Stunden	0,0963 g J.
2.	12	„	0,0176 g J.
3	12	„	0,0054 g J.
4.	13	„	0,0009 g J.
		Total	0,1205 g J.

79,0 Proz. des eingenommenen Jodes.

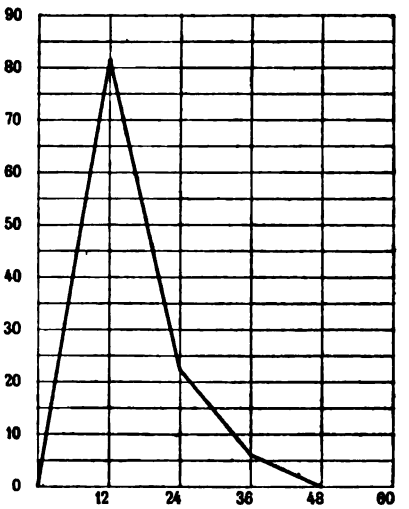

Kurve 1.

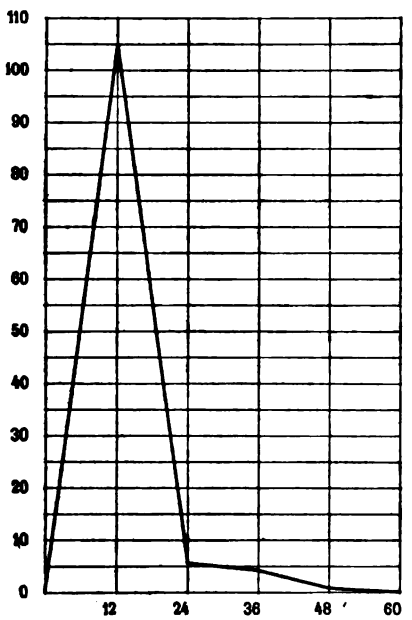

Kurve 2.

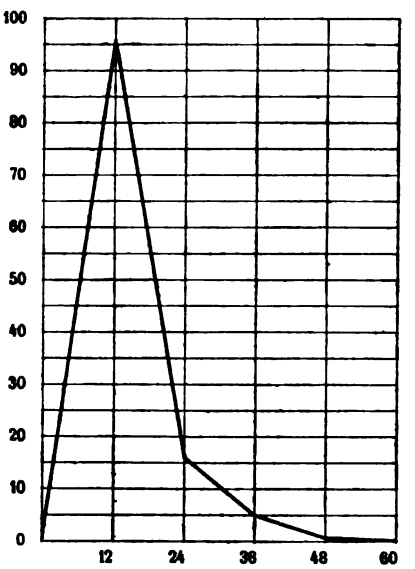

Kurve 3.

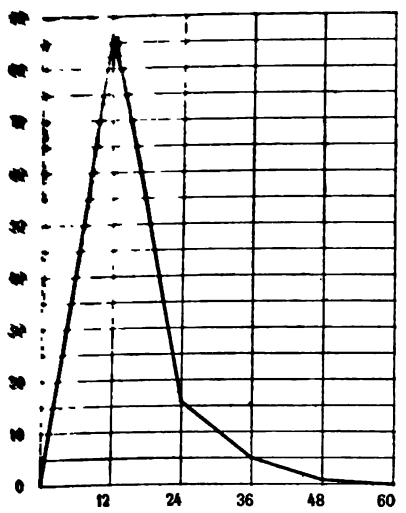

Kurve 4.

IV. Eingenommen 0,2 g K. j., ausgeschieden (s. Kurve 4)

1.	12	Stunden	0,0872 g J.
2.	12	„	0,0166 g J.
3.	12	„	0,0054 g J.
4.	12	„	0,0003 g J.
		Total	0,1095 g J.

71,2 Proz. des eingenommenen Jodes.

Diese 4 Versuchspersonen mit normaler Schilddrüse, welche selbstredend auch sonst gesund waren, ergaben also noch mehr, als die Personen der Vorversuche, gleichmäßige Kurven und ziemlich gleiche Jodausscheidungsquanta.

Wie wir sehen werden, sind unsere Resultate im übrigen so verschieden, daß wir aus dem Vergleiche der letzteren mit diesen wichtige Schlüsse ziehen können. Es sei uns deshalb gestattet, die Jodausscheidungsquanta und den Verlauf der Ausscheidung des Jodes bei diesen ganz gesunden Individuen als normal zu bezeichnen im Verlaufe der Arbeit. Wir möchten aber ausdrücklich betonen, daß wir nicht glauben, daß durch den gesunden Organismus stets in der gleichen Zeit genau gleich viel Jod ausgeschieden wird. Einmal ist es bekannt, daß der menschliche Körper, wenn auch nur in der Schilddrüse in erheblichen Mengen, so doch auch in den Haaren (Howald, Drechsel), in der Leber und Galle (Heffter, Bourcet), in der Haut, Lungen, Ovarien, Dünndarm und im Blute (Blum, Bourcet) meßbare Mengen von Jod enthält, welches teilweise auf anderen Wegen zu- und abgeführt wird. Zweitens enthält die normale Schilddrüse keineswegs stets gleichviel Jod, was schon die an Leichenmaterial gemachten Analysen von Baumann, Oswald, Weiss Monery und Rositzky bewiesen und was aus unserer Arbeit sowohl, was Jodaufnahme, -gehalt und -ausscheidung anbetrifft, ohne weiteres hervorgehen muß und worauf wir unten genauer zu sprechen kommen werden. Hingegen sind diese normalen Schwankungen im Jodstoffwechsel so geringe, daß wir sie bei unseren Analysen, wie schon oben angedeutet, einfach übersehen können.

Die 5 Individuen ohne Schilddrüse zeigten die folgenden Ausscheidungsquanta und Verlaufe.

I. Weibliches Individuum, vor 22 Jahren total strumektomiert, zeitweise mit Thyreoidea gefüttert, jetzt schon lange nicht mehr. Kachexiesymptome ziemlich stark ausgesprochen. Gemischte Spitalkost. Eingenommen 0,2 g K. j., ausgeschieden (s. Kurve 5)

1. 12	Stunden	0,0673 g J.
2. 12	„	0,0274 g J.
3. 12	„	0,0119 g J.
4. 12	„	0,0037 g J.
	Total	0,1103 g J.

71,6 Proz. des eingenommenen Jodes.

II. Männliches Individuum, vor 20 Jahren total strumektomiert, mit typischen ausgesprochenen Kachexiesymptomen, meist mit Thyreoidea gefüttert. Nun seit einigen Wochen ohne Schilddrüsenpräparate. Gemischte Nahrung. Eingenommen 0,2 g K. j., ausgeschieden (s. Kurve 6)

1. 12	Stunden	0,0721 g J.
2. 12	„	0,0314 g J.
3. 12	„	0,0112 g J.
4. 12	„	5,0009 g J.
	Total	0,1156 g J.

75,0 Proz. des eingenommenen Jodes.

III. Weibliches Individuum, total strumektomiert, das Einnehmen von Schilddrüsenpräparaten wurde immer wieder vernachlässigt, Pat. ist im Stadium hochgradiger Kachexie. Gemischte Spitalkost. Eingenommen 0,2 g K. j., ausgeschieden (s. Kurve 7)

1. 12	Stunden	0,0372 g J.
2. 12	„	0,0383 g J.
3. 12	„	0,0079 g J.
4. 12	„	0,0021 g J.
	Total	0,0855 g J.

58,1 Proz. des eingenommenen Jodes.

IV. 20-jähr. Pat. wurde vor 3 Monaten im Auslande total strumektomiert, seither mit Schilddrüsenpräparaten gefüttert; trotzdem ziemlich deutliche Kachexiesymptome, welche während einer Woche vor dem Versuche, so lange die Medikation ausgesetzt wurde, bedeutend zunahmen. Gemischte Kost. Eingenommen 0,2 g K. j., ausgeschieden (s. Kurve 8)

1. 12	Stunden	0,0477 g J.
2. 12	„	0,0581 g J.
3. 12	„	0,0072 g J.
4. 12	„	0,0020 g J.
	Total	0,1150 g J.

74,7 Proz. des eingenommenen Jodes.

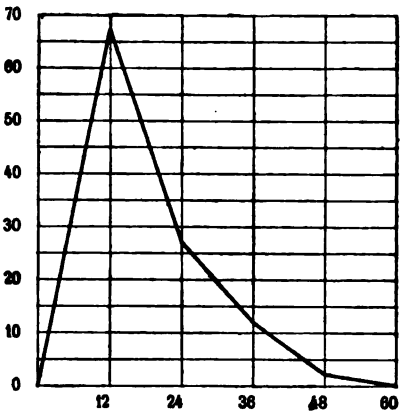

Kurve 5.

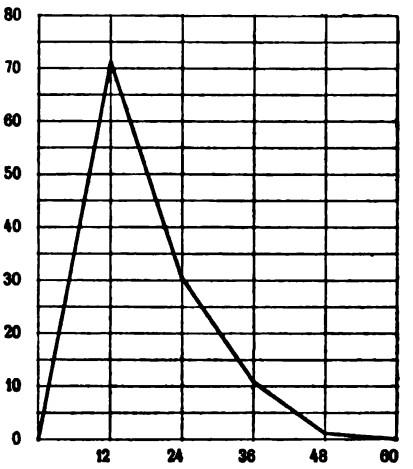

Kurve 6.

Kurve 7.

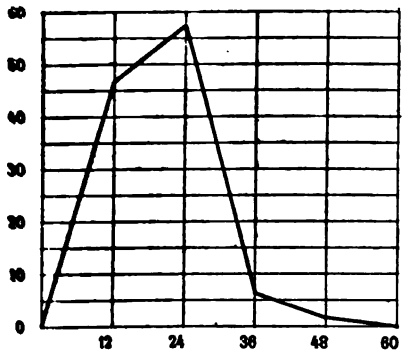

Kurve 8.

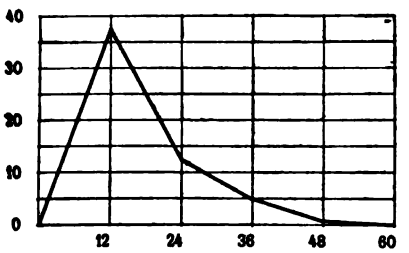

Kurve 9.

V. Weibliches Individuum, 9 J. alt. Spontanes Myxödem sehr hohen Grades, so viel eruierbar, noch nie mit Schilddrüse behandelt.

Die Pat. erhält 0,2 g K. j. nach Entleerung der Harnblase. Da sie im gewöhnlichen nur einmal in 24 Stunden uriniert, wird sie jetzt angehalten, nach 12 Stunden die Blase zu entleeren, ausgeschieden (s. Kurve 9)

1.	12 Stunden	0,0376	g J.
2.	12 „	0,0129	g J.
3.	12 „	0,005	g J.
4.	12 „	0,0007	g J.
5.	12 „	0	g J.
	Total	0,0562	g J.

36,5 Proz.

Urinmenge in 2 × 24 Stunden 1700 ccm.

Vergleichen wir diese Resultate der Jodausscheidung bei Individuen mit und ohne Schilddrüse, so zeigt sich puncto Quantität in 2 Fällen ein wesentlicher Unterschied, indem die Ausscheidungsquantität bedeutend niedriger gefunden wurde, als in der Norm (74,9 Proz. bei Individuen mit gesunder Schilddrüse). Von 3 der schilddrüsenlosen Kranken wurde jedoch die Norm ganz oder nahezu erreicht, nämlich 75,0 Proz. bei No. 2, 74,7 Proz. bei No. 4 und 71,6 Proz. bei No. 1. Ob wir bei der Kranken No. 3 und No. 5 das Fehlen der Schilddrüse für die geringe Ausscheidungsquantität verantwortlich machen dürfen, erscheint uns fraglich, indem zur Zeit des Versuches die Kachexie sehr hochgradig war und infolgedessen der ganze Stoffwechsel stark darniederlag, was schon daraus hervorgeht, daß die Urinmengen während des Versuches täglich nur 800—1000 g betrugen und wir oben sahen, daß auch bei gesunden Individuen, bei abnormer Verminderung der Urinmenge und hohem spezifischen Gewicht, die Quanta des ausgeschiedenen Jodes beträchtlich abnahmen. Ein weiterer Versuch bei denselben Patientinnen einige Wochen später ergab auch ein größeres Ausscheidungsquantum, wobei sich aber, offenbar dank dem Spitalaufenthalt, die Kachexiesymptome etwas gebessert hatten und die Urinquanta auf 1200—1300 g pro die anstiegen. Daß jedoch die geringe Urinmenge an und für sich, die ja in diesen Fällen als Symptom der Kachexia thyreopriva aufzufassen ist, keine Verminderung des ausgeschiedenen Jodquantums bedingt, beweisen die Ausscheidungsmengen bei No. 1 und No. 4, wo trotz einem Urinquantum von nur 2590 und 2095 in 48 Stunden größere Mengen Jod

ausgeschieden wurden. Einen wesentlichen und konstanten Unterschied zwischen der Jodausscheidung im Urin bei Individuen mit gesunder und ohne Schilddrüse finden wir aber im zeitlichen Ablauf der Ausscheidung, indem die Kurven weniger steil ansteigen und allmählicher abfallen, ja bei 2 von den 5 Fällen das Ausscheidungsmaximum erst in 12 bis 24 Stunden nach Einnahme des Jodes erreicht wird. Mit anderen Worten wird bei Individuen ohne Schilddrüse prozentualisch wohl ebensoviel von dem eingegebenen Jod im Urin ausgeschieden, wie bei Individuen mit gesunder Drüse, jedoch findet bei ersteren die Ausscheidung viel langsamer statt.

Es folgen nun die Jodausscheidungsversuche bei den Strumakranken, wobei wir einen Auszug aus den uns von Prof. KOCHER gütigst zur Verfügung gestellten Krankengeschichten beifügen. Dieselben wurden in Bezug auf die vorangegangene Therapie des Kropfes stets noch speziell vervollständigt.

Die Untersuchung der Strumen wurde von uns selbst in folgender Weise gemacht: Die Struma wurde in eines der von Prof. THEODOR KOCHER angegebenen Halsschemata in ihren Beziehungen und Lage zu Knochen, Muskeln und Kehlkopf möglichst genau eingezeichnet und die Dimensionen in Maßen genau eingetragen. Wir haben es so am zweckmäßigsten gefunden, für jeden Schilddrüsen- resp. Kropflappen 2 Maße zu nehmen: einmal die Länge, dann den größten vorderen Umfang, wobei natürlich, falls kein deutlicher Isthmus vorhanden war, der größte vordere Umfang der ganzen Struma genommen wurde. Daneben wurde selbstverständlich der größte Halsumfang stets auch gemessen. Für diesen sowie für die anderen Maße haben wir noch die Vorsicht beobachtet: die Endpunkte der Maße, sowie die Linie, in der das Maß genommen wurde, mit Blaustift auf die Haut des Patienten genau aufzuzeichnen. Da, wie wir sehen werden, die Volumsveränderung eine auffällig rasche ist, so konnten die nächsten Messungen genau in denselben Linien gemacht werden. Wir glauben so eine möglichst genaue Beurteilung der Größenveränderung der Strumen bekommen zu haben. Daß auch so geringe, namentlich geringe diffuse, Veränderungen unbemerkt bleiben können, ist klar, jedoch sind dieselben kaum von Bedeutung. Wir haben uns im Gegenteil mit Sicherheit überzeugen können, daß, wenn durch die angewandte kleine Joddose überhaupt eine Verkleinerung stattfindet, dieselbe sehr wohl meßbar ist. So sind uns auch partielle Verkleinerungen, welche zwar selten sind, nicht entgangen, was, wenn bloß der Halsumfang gemessen wird, sehr wohl möglich ist.

Wie wir unten sehen werden, haben wir so ziemlich alle beningnen Strumaarten bei den für unsere Versuche gewählten Individuen beobachtet. Immerhin ist ersichtlich, daß es vorzugsweise diffuse Strumen sind, einmal weil gerade bei diesen der therapeutische Effekt der Jod-

medikation, falls ein solcher überhaupt stattfindet, bedeutend ist, und weil das histologische Bild bei der gleichmäßigen Veränderung am besten zu beurteilen ist. Es wurde auch speziell darauf gesehen, daß die Patienten neben der Struma keine pathologischen Erscheinungen darboten. Ferner wurden fast ausschließlich Individuen gewählt, welche längere Zeit im Spital sich aufhalten konnten, damit möglichst gleichmäßige Bedingungen, namentlich des Stoffwechsels, gegeben waren. Endlich haben wir mit Vorliebe Strumakranke zu den Versuchen benutzt, welche ihre Kröpfe noch nicht behandelt hatten. Die Patienten stammten aus den verschiedensten Gegenden des Kantons Bern, auch aus anderen Kantonen und aus dem Auslande. Es sind auch Strumakranke aus ganz kropffreier Gegend und ohne Belastung zu den Versuchen herbeigezogen worden.

Wir geben zunächst die anamnestischen und klinischen Beobachtungen mit den Ergebnissen der Versuche, für jeden Fall zusammengestellt, wieder und werden die Resultate nachher im Zusammenhange besprechen. Diejenige Einteilung der Fälle, welche sich, wie unten ersichtlich, aus den Ergebnissen der Jodausscheidungsversuche ergibt, wird hier, der besseren Uebersicht halber, eingehalten.

1. Kategorie.

1. J. Z., 41-jähr. Pat. hat seit mehr als 20 Jahren einen dicken Hals, der aber unmerklich zunahm und keine Beschwerden machte. Seit 2 Jahren stärkeres Wachstum und Auftreten von Dyspnoë. Damals erste Behandlung mit Salbe, welche eine deutliche Verkleinerung verursacht; dann wieder Zunahme. Vor 4 Monaten wieder längere und intensive Behandlung, diesmal innerlich, dabei rasche und bedeutende Abnahme der Struma. Die Dyspnoë verschwindet nicht ganz. Später wieder Zunahme der Struma, weshalb Pat. sich zur Operation entschließt. Namentlich, da er seit den letzten Monaten an Herzklopfen leidet. Pat. stammt aus einer Kropffamilie und aus einer Strumagegend.

Klinische Diagnose: Struma partim nodosa partim hyperplastica diffusa dextra et sinistra.

Die rechte Schilddrüsenhälfte ist diffus hyperplastisch, im Unterhorn ein pflaumengroßer Kolloidknoten. Links eine gut faustgroße Struma, bestehend aus einem diffus hyperplastischen Oberhorn, einer apfelgroßen Cyste, einem taubeneigroßen Kolloidknoten, umgeben von diffus hyperplastischem Gewebe.

Besonderheiten im übrigen Status: Tachykardie, Herzdämpfung nach oben erweitert. Ueber beiden Lungenspitzen Zeichen chron. Katarrhs (Tbk.).

1. Jodausscheidungsversuch. Eingenommen 0,2 g K. j., ausgeschieden (s. Kurve 10)

1.	12 Stunden	0,1272	g J.
2.	12 „	0,0319	g J.
3.	12 „	0,0078	g J.
4.	12 „	0	g J.
	Total	0,1669	g J.
		108,4	Proz.

Schon am ersten Tage des Jodgebrauchs nimmt die Struma in allen ihren Teilen bedeutend ab, ebenso die Dyspnoë. Die Abnahme betrifft sowohl die Knoten als das diffus hyperplastische Gewebe. Mit der Abnahme der Struma treten ganz leichte Jodismuserscheinungen auf, bestehend in vermehrter Tachykardie, Hitzegefühl und Schweiß.

2 Tage später. 2. Jodausscheidungsversuch. Eingenommen 0,2 g K. j., ausgeschieden (s. Kurve 11)

1.	12	Stunden	0,112 g J.
2.	12	„	0,0317 g J.
3.	12	„	0,0114 g J.
4.	12	„	0,0016 g J.
		Total	0,1567 g J.
			101,7 Proz.

Auch diesmal nimmt die Struma noch ziemlich bedeutend ab, die Jodismuserscheinungen wie das erste Mal. Am 2. Tage dieses Versuches wird Pat. operiert, also bevor die Jodausscheidung beendet ist. Excision der linken Struma. Auffällig ist hierbei eine ziemlich bedeutende Arteria thyreoidea ima, neben einer ebenso großen Art. thyr. inferior. Die excidierte Struma wiegt 73,0 g, nach Entleerung der etwa 40 ccm haltenden Cyste. Die Cystenflüssigkeit ist dünnflüssig, dunkelbraunrot und enthält kein Jod. Die Cystenwandung enthält noch eine bis 1 cm dicke Schicht komprimierten Schilddrüsengewebes, in welchem die Follikel relativ wenig Kolloid enthalten, der übrige Teil der Cystenwandung ist bindegewebig degeneriert. Das Oberhorn zeigt das Bild der diffusen Hyperplasie, Schnittfläche graurot, wenig transparent, das Unterhorn zeigt die gleiche Beschaffenheit, nur mit undeutlicher Läppchenzeichnung. Die Follikel sind durchweg klein, enthalten oft kein oder meistens mäßig stark gefärbtes Kolloid. Das Follikelepithel ist einschichtig kubisch oder niedrig cylindrisch. Das Stroma verschieden stark, die Gefäße verschieden stark gefüllt. Die Struma enthält in

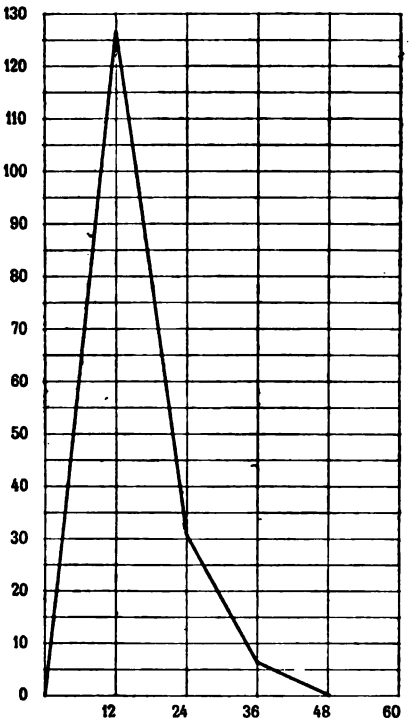

Kurve 10.

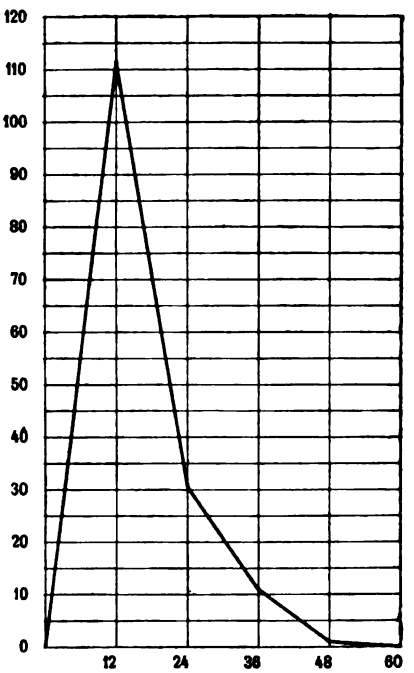

Kurve 11.

1 g frischer Drüsensubstanz, 0,51 mg Jod, in der ganzen excidierten Struma 37,27 mg Jod.

2. A. R., 20-jähr. Der Pat. hat eine Vergrößerung seiner Schilddrüse erst vor 2 Monaten bemerkt, seither ist dieselbe langsam allseitig größer geworden und macht ziemliche Atembeschwerden. Pat., welcher mit einer Struma eine Anstellung nicht bekommen kann, wünscht die operative Entfernung seines Kropfes. Therapeutisch ist gar nichts gebraucht worden. In der Familie sind dem Pat. keine Strumen bekannt, er stammt nicht aus einer Kropfgegend.

Klinische Diagnose: Struma diffusa hyperplastica.

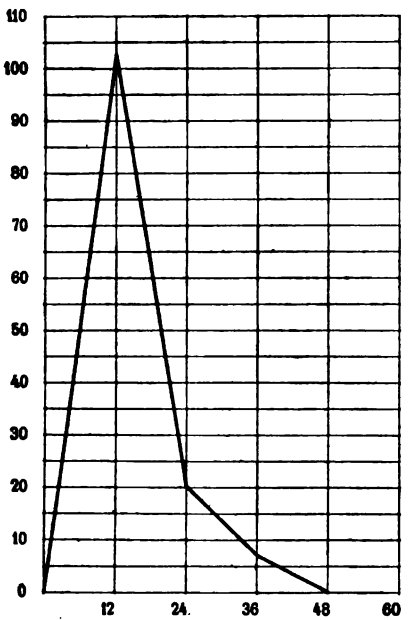

Kurve 12.

Rechte Struma 7 cm lang bis 5 cm breit (vorderer Umfang), linke Struma 6 cm lang bis 6 cm breit (vorderer Umfang). Ueber beiden Arteriae thyr. sup. ist ein scharfes systolisches Blasen, schon bei leichtem Aufsetzen des Stetoskopes, zu hören.

Besonderheiten im übrigen Status. Leichte Tachykardie, ziemlich starke braune Pigmentierung an der ganzen Körperhaut.

1. Jodausscheidungsversuch. Eingenommen 0,2 g K. j., ausgeschieden (s. Kurve 12)

1.	12 Stunden	0,1038	g J.
2.	12 „	0,0209	g J.
3.	12 „	0,0077	g J.
4.	12 „	0	g J.
	Total	0,1324	g J.
		86 Proz.	

Der Pat. fühlt schon nach einigen Stunden eine deutliche Erleichterung. Die Struma hat sich in allen Dimensionen merklich verkleinert. Rechte Struma jetzt $5^1/_2$ cm lang bis $4^1/_2$ cm breit, linke Struma jetzt 5 cm lang bis $4^1/_2$ cm breit. Das Blasen über den Art. thyr. sup. hat bedeutend abgenommen. Der Pat., welcher sehr eilt, wird am 3. Tage operiert, Excision der rechtsseitigen Struma.

Die excidierte Struma wiegt frisch 48,0 g. (Beschreibung Prof. Howald.) Sie zeigt eine groblappige Oberfläche. Die Schnittfläche zeigt deutlichen Läppchenbau, Läppchen im Zentrum. etwas größer als in der Peripherie. Schnittfläche graurötlich, ziemlich gut transparent, ohne Körnelung, im Zentrum dunkelgraurot, nur mäßig transparent an der Peripherie. Läppchenbau gut ausgesprochen. Die Läppchen bestehen aus zahlreichen kleinen Bläschen. Epithel einschichtig, hoch kubisch, mit großem, rundem, bläschenförmigem Kern. Bläschenlumina klein, enthalten zum kleineren Teil ganz schwach gefärbtes oder scholliges, kompaktes Kolloid, zum größten Teil sind die Lumina leer. Bindegewebssepta schmal. Die Kapillaren, zwischen den Bläschen ausgedehnt, enthalten zahlreiche rote Blutkörperchen. 1 g frische Substanz enthält 0,051 mg Jod, die ganze excidierte Struma 2,45 mg Jod.

10 Tage nach der Operation, nach vollständiger Heilung der Wunde und bei vollkommenem Wohlsein des Pat., wird ein neuer 2. Jodausscheidungsversuch gemacht. Eingenommen 0,2 g K. j., ausgeschieden (siehe Kurve 13)

1.	12	Stunden	0,1522 g J.
2.	12	„	0,0379 g J.
3.	12	„	0,0010 g J.
4.	12	„	0,0002 g J.
		Total	0,1913 g J.

124,2 Proz.

Eine genaue Beurteilung der Größe der restierenden Strumahälfte während des Versuchs ist wegen der noch bestehenden Schwellung nicht möglich, sie ist jedoch bei der Entlassung noch bedeutend kleiner, als vor der Operation.

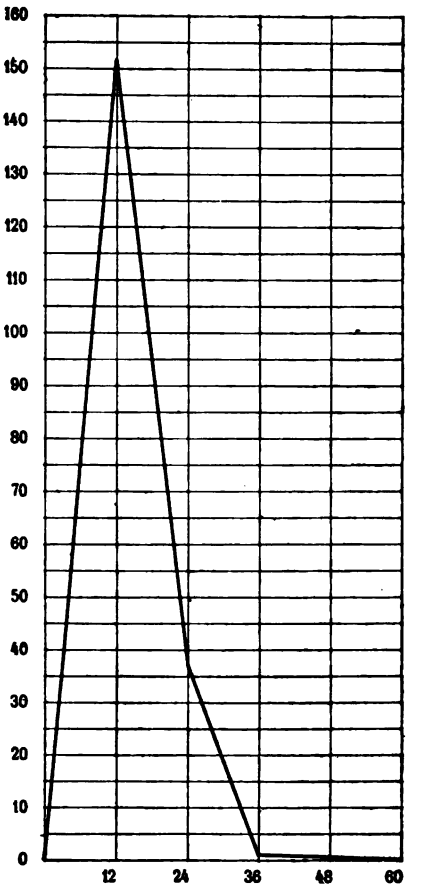

Kurve 13.

3. Frau A. M—k, 44-jähr. Entwickelung der Struma vor 15 Jahren, während der ersten Schwangerschaft, danach stetes Wachstum, stärker während jeder Schwangerschaft, während der letzten bedeutendes Wachstum. Geringe Schwankungen im Volumen wurden beobachtet. Behandlung fand nie statt. Stammt aus Kropffamilie.

Klinische Diagnose: 2-faustgroße Struma mit knolliger Oberfläche rechts, unbedeutende knollige Struma links. Struma parenchymatosa, teilweise mit sekundären Degenerationen.

Besonderheiten im übrigen Status: Tachykardie und Blasen am Herzen ohne Dilatation, Kongestionen, Aufregung und Hitzegefühl.

24. April 1. Jodausscheidungsversuch. Eingenommen 0,2 g K. j., ausgeschieden (s. Kurve 14)

1.	12	Stunden	0,115 g J.
2.	12	„	0,0168 g J.
3.	12	„	0,0005 g J.
4.	12	„	0 g J.
		Total	0,1323 g J.

87,7 Proz. des eingenommenen Jodes.

Zwei Stunden nach Einnahme des Pulvers treten bei der Pat. Jodismuserscheinungen auf, bestehend in großer Aufregung, Hitzegefühl, Schweiß, Herzklopfen, Tachykardie, Atemnot, Schmerzen unter beiden Kieferwinkeln ziemlich intensiv. Die Erscheinungen nehmen allmählich ab und sind schon nachmittags viel geringer, am Abend sozusagen verschwunden.

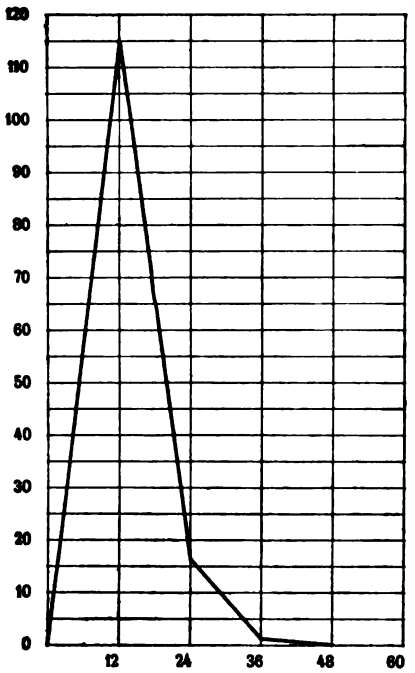

Kurve 14.

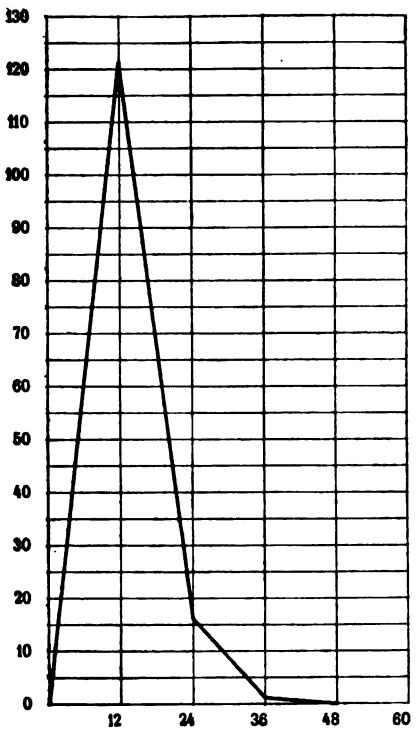

Kurve 15.

Dabei geht die Struma ziemlich zurück, schon am Abend desselben Tages ist eine Verminderung des Halsumfanges von 2 cm zu konstatieren und die Dimensionen der Struma haben um 2—3½ cm abgenommen. Subjektiv bedeutende Erleichterung der Atmung. Am folgenden Tage keine Jodismuserscheinungen mehr, die Struma nimmt nicht weiter ab, aber auch nicht zu. Am 3. Tage, ja, wie aus den Zahlen ersichtlich, schon nach 36 Stunden, kein Jod mehr im Urin. Es wird nach Ablauf von 72 Stunden, also am 4. Tage, die zweite Dosis Jodkali von 0,2 g gegeben. Ausgeschieden (s. Kurve 15)

1.	12 Stunden	0,122	g J.
2.	12 „	0,0158	g J.
3.	12 „	0,0023	g J.
4.	12 „	0	g J.
	Total	0,1401	g J.

90,9 Proz. des eingenommenen Jodes.

Schon nach einer Stunde Auftreten der Jodismuserscheinungen, welche nach 3—4 Stunden ihr Maximum erreichen. Diesmal sind die Schmerzen unter den Kieferwinkeln weniger stark, dagegen tritt sehr heftiges Herzklopfen ein, mit enormem Angstgefühl, Dyspnoë, starke Kongestion, Zittern, Schweiß, Puls 130—140. Temperatur, welche am Morgen 36,6 war, steigt auf 37,3 an. Pat. legt sich zu Bett und fühlt sich außerordentlich schwach. Nach einigen Stunden Besserung der Erscheinungen, am Abend ist nur noch subjektive Ermattung und objektiv Tachykardie vorhanden. Letztere geht erst nach 2—3 Tagen zur früheren Norm von 80—90 Pulsen pro Minute zurück. Dabei geht die Struma nochmals ziemlich beträchtlich zurück, so daß der Halsumfang jetzt im ganzen 3 cm abgenommen hat und die Dimensionen der Struma in allen Richtungen 3—4 cm abgenommen haben. Diese Abnahme war schon einige Stunden, nach Einnahme des Jodkalis morgens 7 Uhr, zu konstatieren, eine weitere Abnahme am folgenden und den weiteren Tagen findet nicht statt, auch

keine Zunahme. Die Pat. fühlt sich nach einigen Tagen bedeutend erleichtert. Nach 8 Tagen wird ein 3. Jodausscheidungsversuch gemacht. Es treten jetzt keine Jodismuserscheinungen auf, eine weitere Abnahme der Struma ist nicht zu konstatieren. Die Pat. bekommt am Abend des ersten Tages ihre Menses, weshalb nur die Urinquantität der ersten 12 Stunden aufbewahrt wird. In diesen ersten 12 Stunden wurden ausgeschieden 0,073 g J., also im Vergleich zu den Ausscheidungsquanta der ersten 12 Stunden bei den früheren Versuchen, bedeutend weniger. In den folgenden Tagen keine weitere Veränderung im Befinden und in der Struma der Pat. Verlauf der Menses, wie gewöhnlich alle 3 Wochen, ziemlich stark.

Nach 8 Tagen 4. Jodausscheidungsversuch: 0,2 g Jodkali. Morgens nüchtern. Ausgeschieden 0,1137 g J. = 73,8 Proz. Hierbei keine Jodismuserscheinungen, keine weitere Veränderung der Struma.

Am 11. Mai Operation: Entfernung der rechtsseitigen Struma, welche keine weitere Veränderung in Bezug auf Größe bisher dargeboten hat. Bei der Excision wird mit der hinteren Kapsel noch ein kleineigroßes Stück belassen, die linke Seite wird in toto belassen. Der Wundverlauf ist ein vollkommen guter. In den ersten 3 Tagen ist bedeutende Tachykardie, Aufregung, Tremor, Schweiß und Schwäche vorhanden, welche jedoch ohne weiteres zurückgehen. Pat. ist nachher vollständig wohl.

Die excidierte Struma hat ein Gewicht von 383 g. (Beschreibung Prof. Howald.) Sie besteht aus einem großen Knoten mit Durchmesser von $7^1/_2$ bis $11^1/_2$ cm. Der größte Teil des Knotens besteht aus zum Teil hämorrhagisch infiltriertem Kautschukkolloid, zum kleineren Teil aus grauem, transparentem, weichem Gewebe, mit glatter Schnittfläche, mit kleineren und größeren Bläschen, meist mit blassem, teilweise fehlendem Kolloid, ohne Läppcheneinteilung. An der Peripherie die Bläschen dicht beieinander, gegen das Kautschukkolloid zu allmählich weiter auseinanderliegend und verschwindend. Hier die Bläschen größer, mit mehr Kolloid. Das Bläschenepithel ist in den peripheren Partien hoch kubisch, gegen das Zentrum zu niedriger, überall einschichtig. An einer Stelle eine kleine mit Kolloid angefüllte Cyste. In 1 g frischer Struma sind 0,027 mg Jod vorhanden. In der ganzen excidierten Struma 10,28 mg Jod.

14 Tage nach der Operation, nach vollständig gutem Heilungsverlauf und bei vollem Wohlbefinden der Pat., wird ein 5. Jodausscheidungsversuch gemacht. Eingenommen 0,2 g J., ausgeschieden (s. Kurve 16)

1. 12	Stunden	0,0979 g J.
2. 12	„	0,0233 g J.
3. 12	„	0,0064 g J.
4. 12	„	0,0001 g J.
	Total	0,1277 g J.
		82,9 Proz.

Die Pat. bekommt keine Jodismuserscheinungen, sie glaubt, daß die restierende Struma abgenommen hat, jedoch ist objektiv eine Abnahme nicht sicher nachzuweisen.

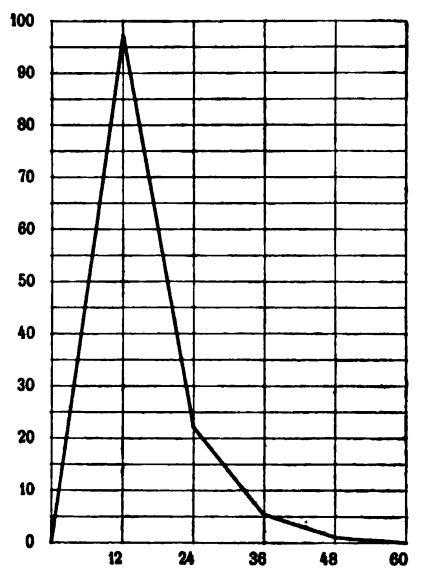

Kurve 16.

4. L. B., 7-jähr. Pat. hat ihre Struma seit 2 Jahren bemerkt, sie ist seither ziemlich rasch gewachsen und hat der Pat. Atembeschwerden gemacht. Im Anfang des Auftretens derselben bekam Pat. Pillen innerlich, welche einen vorübergehenden Erfolg hatten. Seither keine Therapie mehr.

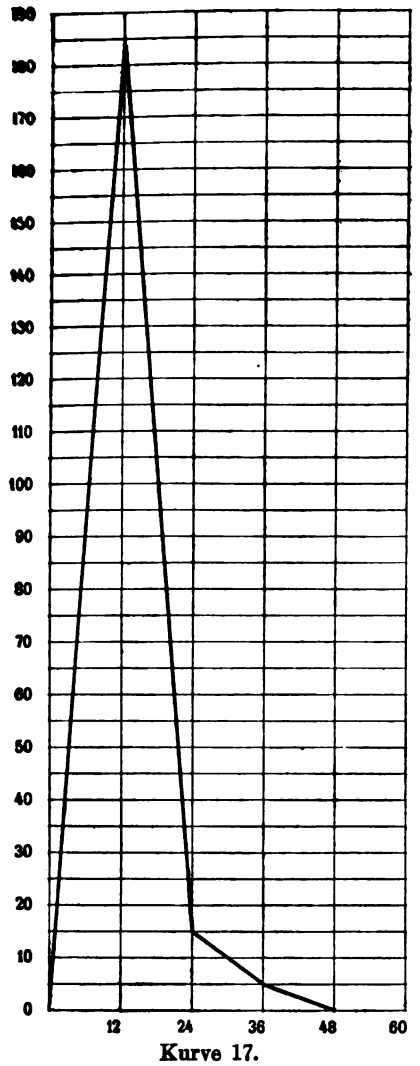

Kurve 17.

Klinische Diagnose: Struma hyperplastica diffusa vasculosa in Hufeisenform.

Rechte Struma 6 cm lang bis 5 cm breit, linke Struma 5 cm lang bis 4 cm breit, Isthmus 3 cm hoch. Beide Arteriae thyr. sup. bedeutend vergrößert, über ihnen Schwirren und Blasen, ebenso über der ganzen Struma, welche Expansivpulsation zeigt. Im übrigen Status nichts Abnormes.

1. Jodausscheidungsversuch. Eingenommen 0,2 g K. j., ausgeschieden (s. Kurve 17)

1.	12 Stunden	0,1840	g J.
2.	12 „	0,0151	g J.
3.	12 „	0,0058	g J.
4.	12 „	0	g J.
	Total	0,2049	g J.
		133,1	Proz.

Schon einige Stunden nach der Jodeinnahme sind die vaskulösen Erscheinungen der Struma bis auf ein leises Blasen über den Arterien verschwunden. Dabei hat die Struma ganz bedeutend abgenommen, so daß die rechte Struma jetzt noch 4,5 cm lang bis 3 cm breit ist, die linke Struma 3,8 cm lang, bis 2 cm breit und der Isthmus noch 1,5 cm hoch ist. Die Drüse hat jetzt, gegenüber vorher, eine eher feste Konsistenz. Die Eltern des Kindes waren über den Erfolg der Medikation so erfreut, daß sie dasselbe sofort nach Hause nahmen.

5. H. B., 13-jähr. Langsames Auftreten der Struma vor ungefähr einem Jahre und seither stets langsames Wachstum, in der letzten Zeit Atembeschwerden machend. Keine Behandlung. Stammt aus einer starken Kropfgegend, ob in der Familie Struma ist, ist nicht zu eruieren.

Klinische Diagnose: Struma hyperplastica diffusa mit wenigen ganz kleinen Knoten.

Struma beiderseits eigroß. Besonderheiten im übrigen Status: Zeichen überstandener Rachitis. Drüsenschwellungen am Halse.

Jodausscheidungsversuch. Eingenommen 0,2 g K. j., ausgeschieden (s. Kurve 18)

1. 12	Stunden	0,1211	g J.
2. 12	„	0,0156	g J.
3. 12	„	0,0047	g J.
4. 12	„	0	g J.
	Total	0,1414	g J.

91,8 Proz.

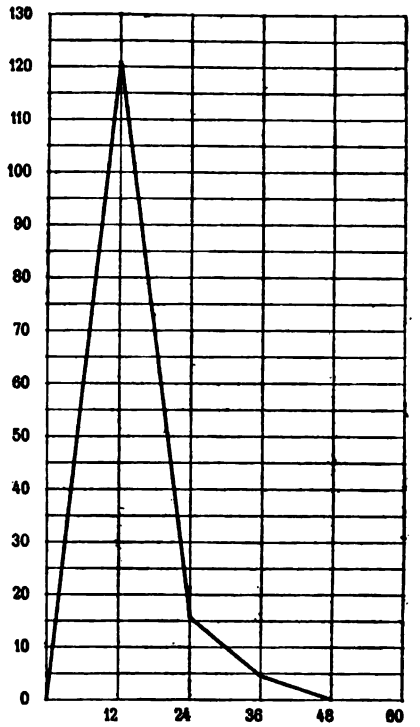

Kurve 18.

Die Struma nimmt sofort ziemlich bedeutend ab, die subjektiven Beschwerden bessern sich. Die Struma hat bei der Operation wenig über normale Größe, die Knoten sind wenig kleiner, erbsen- bis halbkirschgroß. Excision der linken Seite, auffällig ist die starke Arteria thyreoïdea inf. Die excidierte Drüsenhälfte wiegt 25,0 g. (Beschreibung Prof. Howald.)

Sie zeigt die Lappung einer normalen Thyreoidea, Oberfläche mit einigen Adhäsionen. Schnittfläche ebenfalls gelappt, graurot, wenig transparent. Im Unterhorn ein kleiner 1 auf $^1/_2$ cm messender Knoten mit braunroter, mäßig transparenter Schnittfläche. Die Struma zeigt das Bild der diffusen Hyperplasie mit regelmäßiger Läppchenzeichnung, die einzelnen Follikel klein, größtenteils kein oder wenig blasses Kolloid enthaltend. Das Epithel überall einschichtig kubisch, zum Teil sehr hoch. Die Septa schmal, die Kapillaren stark gefüllt. Die kleine Kolloidknoten mit undeutlicher Läppchenzeichnung, ziemlich großen Bläschen, prall mit kompaktem Kolloid erfüllt. Das Epithel kubisch, eher niedrig. Die chemische Untersuchung ergibt auf 1 g frische Drüse 0,146 mg Jod, in der Drüsenhälfte 3,64 mg Jod.

6. F. M., 21-jähr., ist auf der Abteilung wegen Appendicitis im Intervall operiert worden. Pat. hat seit ungefähr 2 Jahren eine stetig wachsende beiderseitige Struma, die ihm erst in letzter Zeit leichte Atembeschwerden zu machen beginnt. Der Pat., welcher die Struma noch nicht behandelt hat, wünscht eine interne Behandlung zu bekommen. Pat. stammt aus einer Kropffamilie.

Klinische Diagnose: Struma parenchymat. nod. dupl. R. ein fast faustgroßer Knoten, geht in einen taubeneigroßen Knoten im Isthmus über, l. ein fast hühnereigroßer Knoten. Alle Knoten zeigen glatte Oberfläche und weich-elastische Konsistenz. 12 Tage nach der Appendicitisoperation, nach vollständig normalem Wundverlauf, nachdem Pat. 4 Tage wieder außer Bett war und gar keinen Verband mehr trug, wird der 1. Jodausscheidungsversuch gemacht. Eingenommen 0,2 g K. j., ausgeschieden (s. Kurve 19)

1. 12	Stunden	0,1466	g J.
2. 12	„	0,0197	g J.
3. 12	„	0,0099	g J.
4. 12	„	0,0026	g J.
	Total	0,1738	g J.

116,1 Proz.

Schon am ersten Tage nimmt die Struma ganz bedeutend ab, alle drei Knoten sind am Abend dieses Tages nur noch halb so groß als vor der Behandlung. Eine 2. Dosis Jodkali am 3. Tage verabfolgt, hat noch eine weitere Verkleinerung zur Folge, so daß jetzt der Pat. die Mitteilung machte, seine Struma sei verschwunden. Objektiv war der rechtsseitige Knoten noch pflaumengroß, derjenige im Isthmus kaum baumnußgroß, ebenso der linksseitige Knoten. Die einzelnen Knoten schienen weiter auseinanderzuliegen, dazwischen war jetzt ziemlich derbes Gewebe mit körniger Oberfläche fühlbar. Leider können die Resultate des 2. Jodausscheidungsversuchs nicht verwertet werden, da der Urin der ersten 12 Stunden teilweise ausgegossen wurde. Eine dritte Jodkalidosis hat keine meßbare weitere Veränderung der Struma im Gefolge.

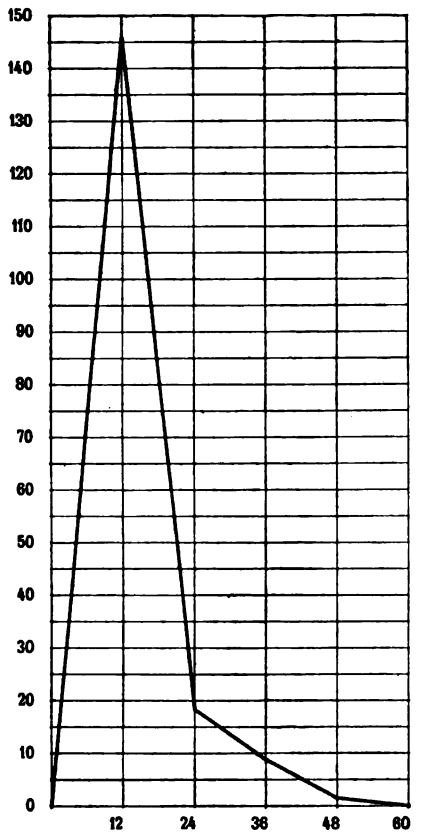

Kurve 19.

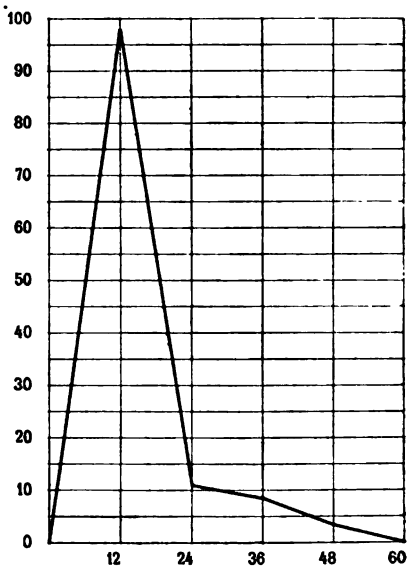

Kurve 20.

3. Jodausscheidungsversuch. Eingenommen 0,2 g K. j., ausgeschieden (s. Kurve 20)

1.	12	Stunden	0,0987 g J.
2.	12	„	0,0109 g J.
3.	12	„	0,0095 g J.
4.	12	„	0,0047 g J.
		Total	0,1239 g J.
			80,5 Proz.

Eine 4. Jodkalidosis 8 Tage nach der ersten hat keine meßbare Veränderung der Struma zur Folge.

4. Jodausscheidungsversuch. Eingenommen 0,2 g K. j., ausgeschieden (s. Kurve 21)

1.	12	Stunden	0,0876 g J.
2.	12	„	0,0267 g J.
3.	12	„	0,0057 g J.
4.	12	„	0 g J.
		Total	0,1200 g J.

77,9 Proz.

Der Pat., welcher mit dem Mittel außerordentlich zufrieden ist, will natürlich von einer Excision nichts wissen und geht nach Hause.

7. Frau S. N—L., 30-jähr., hatte schon als Schulkind eine unbedeutende Struma, welche keine Beschwerden machte. Vor $1^1/_2$ Jahren, während einer Schwangerschaft, stärkeres Wachstum der Struma und Auftreten von Atembeschwerden, seither langsames stetes Wachstum. Eine Behandlung hat nie stattgefunden. Pat. stammt aus Kropffamilie und Kropfgegend. Klinische Diagnose: Struma nodosa parenchymatosa mit teilweise sekundären Degenerationen, teilweise ins Jugulum eintretend. Sie besteht aus einem gut eigroßen ziemlich weichen Kolloidknoten im rechten Unterhorn und einem baumnußgroßen elastischen Knoten im Oberhorn, rechts, links aus einem kleinhühnereigroßen gleichbeschaffenen Knoten.

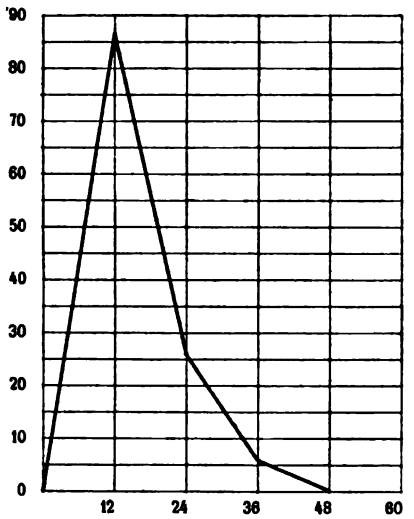

Kurve 21.

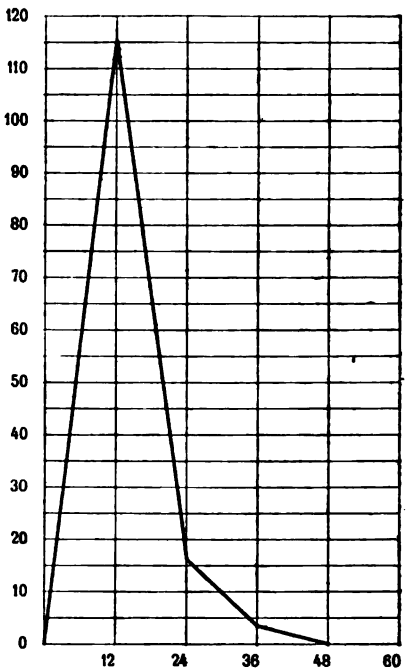

Kurve 22.

Besonderheiten im übrigen Status: Kompensierte Mitralinsufficienz.

1. Jodausscheidungsversuch. Eingenommen 0,2 g K. j., ausgeschieden (s. Kurve 22)

1.	12	Stunden	0,115 g J.
2.	12	„	0,016 g J.
3.	12	„	0,0042 g J.
4.	12	„	0 g J.
		Total	0,1352 g J.

87,8 Proz.

Die Pat. fühlt schon am Nachmittag des ersten Tages eine Besserung ihrer Atembeschwerden. Objektiv ist eine deutliche, aber nicht bedeutende Abnahme aller Strumaknoten zu konstatieren. Nach wenigen Tagen zweiter Jodausscheidungsversuch. Eingenommen 0,2 g K. j., ausgeschieden (siehe Kurve 23)

1. 12	Stunden	0,0927	g J.
2. 12	„	0,0197	g J.
3. 12	„	0,0055	g J.
4. 12	„	0	g J.
	Total	0,1179	g J.

76,5 Proz.

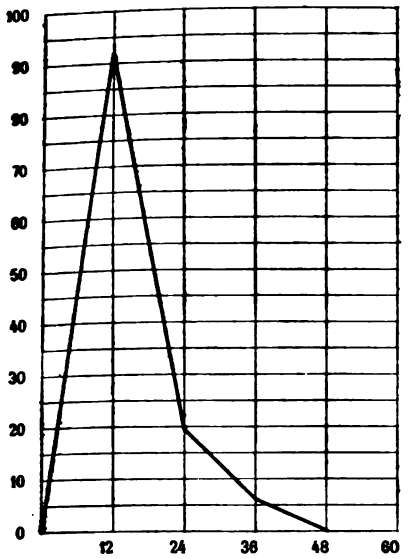

Kurve 23.

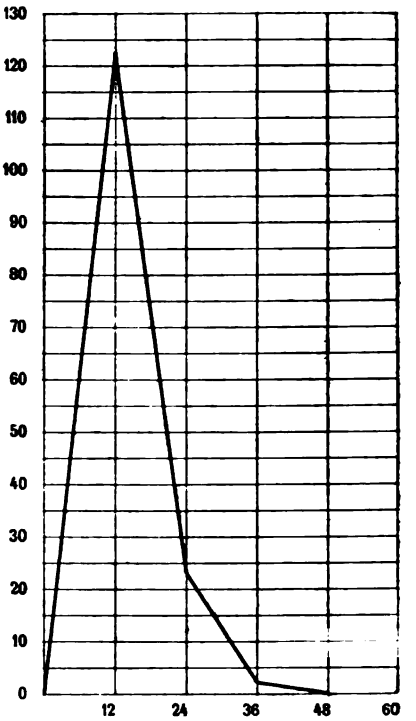

Kurve 24.

Die Struma geht diesmal nicht weiter zurück. 8 Tage später Operation: Excision der rechten Struma. Eine weitere Volumveränderung des Kropfes hatte seitdem nicht stattgefunden. Die Operation bietet nichts Besonderes dar. Die excidierte rechte Struma wiegt 32,0 g. Sie besteht aus zwei scharf begrenzten Knoten, der erste, dem Unterhorn entsprechend, ist baumnußgroß, zeigt auf dem Durchschnitt ein weiches Gewebe, zum großen Teil hämorrhagisch infiltriert, zum kleineren Teil graurot, wenig transparent, ohne Läppchenzeichnung, der zweite Knoten, dem Oberhorn entsprechend, bohnengroß mit grauroter, feinkörniger, mäßig transparenter Schnittfläche ohne Läppchenzeichnung. Die Follikel meist klein und leer oder mit blassem Kolloid ausgefüllt. Das Epithel einschichtig, kubisch bis zylindrisch. In vielen Bläschen kein Kolloid.

In einem Gramm frischer Drüse enthält die Struma 0,07 mg Jod, in der ganzen rechtsseitigen Struma 2,24 mg Jod. Verlauf nach der Operation ohne Komplikationen. 10 Tage nachher wird noch ein Jodausscheidungsversuch gemacht. Eingenommen 0,2 g K. j., ausgeschieden (siehe Kurve 24)

1.	12 Stunden	0,1226	g J.
2.	12 „	0,0238	g J.
3.	12 „	0,0027	g J.
4.	12 „	0	g J.
	Total	0,1491	g J.

96,8 Proz.

Ob während dieses Versuches die restierende linke Struma abnimmt, kann nicht mit Sicherheit festgestellt werden, da noch etwas Schwellung von der Operation her besteht, jedenfalls ist die beim Eintritt der Pat. kleinhühnereigroße linksseitige Struma, welche während des ersten Jodversuches auch abnahm, bei Entlassung der Pat. kaum nußgroß.

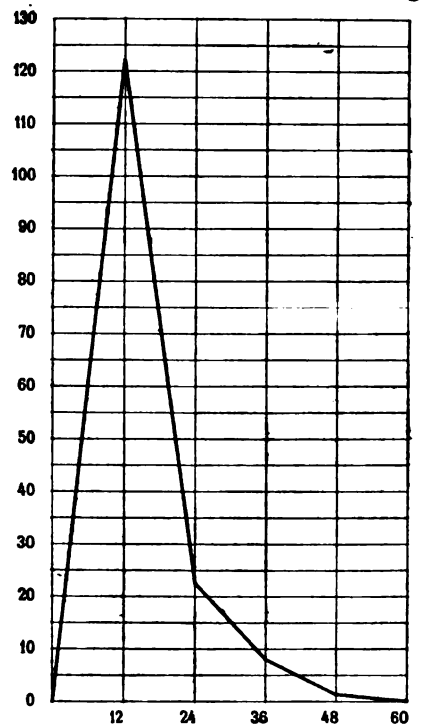

Kurve 25.

8. M. v. A., 16-jähr. Struma vor 4 Jahren bemerkt, damals schon eigroß, machte bei Anstrengung Atemnot. Behandlung damals mit Kropfwasser: Die Struma nimmt sofort ab. Behandlung 3 Wochen lang, Struma geht zurück bis auf Nußgröße. Nach Aussetzen der Behandlung sofortiges Wachstum. Ein Jahr später zweite gleiche Behandlung mit ebendemselben Erfolg. Seither keine Therapie mehr, Struma wächst stetig langsam bis auf Apfelgröße und macht jetzt auch in der Ruhe Atembeschwerden. Die Pat. ist aus einer starken Kropfgegend, auffällig viele Strumen sind in der Familie nicht.

Klinische Diagnose: Struma parenchymatosa nodosa dextra, in Form eines apfelgroßen weichen Knotens im rechten Unterhorn, welcher als Tauchkropf bedeutende Beschwerden macht. Im übrigen Status nichts Besonderes.

1. Jodausscheidungsversuch. Eingenommen 0,2 g K. j., ausgeschieden (s. Kurve 25)

1.	12 Stunden	0,1224	g J.
2.	12 „	0,0230	g J.
3.	12 „	0,0095	g J.
4.	12 „	0,0016	g J.
	Total	0,1565	g J.

101,6 Proz.

Hierbei nimmt die Struma schon nach einigen Stunden ganz bedeutend ab und die Pat. fühlt die subjektive Erleichterung sehr bald. Nach der 2. Dosis Jodkali am 3. Tage tritt noch eine weitere, aber wenig bedeutende Abnahme der Struma ein, nach einer dritten Dosis am 6. Tage ist keine Abnahme mehr zu konstatieren. Die Ergebnisse des 2. und 3. Jodausscheidungsversuchs sind wegen Ungenauigkeiten des Wartepersonals

nicht zu verwerten. In den darauffolgenden Wochen nimmt die Struma allmählich wieder zu, um 6 Wochen später, zur Zeit der Operation, wieder fast die frühere Größe erreicht zu haben.

Excision der rechten Seite; der kleinapfelgroße kuglige Tumor zeigt auf dem Durchschnitt ein gleichmäßiges graubraunes Gewebe, ohne Lappung, feingekörnt, ziemlich transparent, mit kleinen Hämorrhagien. Die Bläschen, von verschiedener Form, enthalten zum Teil kein oder blasses Kolloid zum Teil kompaktes mit Randvakuolen. Das Epithel ist einschichtig kubisch, hie und da hoch. Die Gefäße gefüllt.

2. Kategorie.

1. Frau L. W—S., 37-jähr. Pat. hatte von jung auf eine Struma und wurde vor 11 Jahren einseitig strumektomiert. Die belassene linksseitige Struma bleibt zunächst stationär, wächst aber während ihrer 2 Schwangerschaften vor 6 und 2 Jahren bedeutend, um nicht mehr abzunehmen. Gegenwärtig ist Pat. wieder im 4. Monat gravid, und da die Struma auch jetzt wieder wächst, wünscht sie eine neue Operation. Behandlung vor 6 Jahren während 3 Wochen mit geringem Erfolg. Stammt aus einer Strumafamilie, aber nicht aus einer Strumagegend.

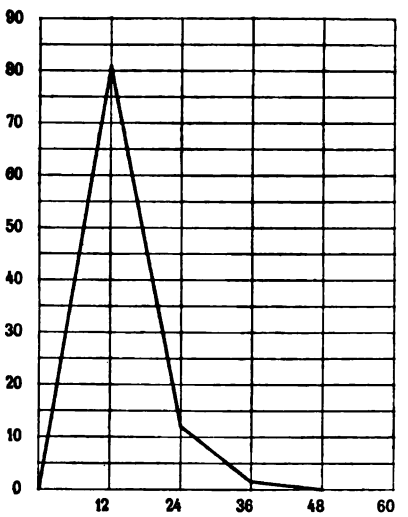

Kurve 26.

Klinische Diagnose: Struma coll. nodosa mit regressiven Metamorphosen, kuglig, von über Faustgröße.

Besonderheiten im Status: Tachykardie, leichte Anämie, Geräusch am Herzen, Tremor, starker Schweiß.

Jodausscheidungsversuch. Eingenommen 0,2 g K. j., ausgeschieden (s. Kurve 26)

1.	12	Stunden	0,0806 g J.
2.	12	„	0,0138 g J.
3.	12	„	0,0019 g J.
4.	12	„	0 g J.
		Total	0,0963 g J.
			62,5 Proz.

Eine deutliche Abnahme der Struma ist nicht zu konstatieren, immerhin sind einzelne Knoten etwas deutlicher abzugrenzen. Bei der Operation wird unter Belassung eines Stückes links oben der größte Teil der Struma reseziert, dieselbe zeigt knollige Oberfläche, ist 10 cm lang und 5—6 cm breit, 6—8 cm dick. Schnittfläche zeigt zahlreiche größere und kleinere Knoten, welche fast alle mit Hämorrhagien durchsetzt sind, zum Teil mit zentraler Erweichung. Gewebe mit Läppchenzeichnung ist nur sehr wenig in den kleineren Knoten vorhanden, dasselbe ist braunrot, stark transparent und besteht aus großen, mit kompaktem Kolloid angefüllten Bläschen. Das Epithel kubisch, teilweise abgeplattet. In der Peripherie der großen Knoten komprimiertes Schilddrüsengewebe mit wenig Kolloid.

2. H. W., 21-jähr., wird im Spital wegen doppelter Radiusfraktur behandelt. Pat. hat seit ein paar Jahren eine beidseitige Struma, die ihm keine Beschwerden macht, die er aber gerne behandelt haben möchte. Eine Therapie hat bisher nicht stattgefunden.

Klinische Diagnose: Struma partim diffusa, partim nodosa colloides. Der größte Teil ist diffus kolloid, es sind aber auch einige ziemlich weiche kolloide Knoten vorhanden.

1. Jodausscheidungsversuch. Eingenommen 0,2 g K. j. Infolge eines Mißverständnisses wird der Urin teilweise weggeschüttet und ist der Versuch nicht zu verwerten. Die Struma nimmt dabei etwas ab, indem die Knoten sich etwas verkleinern, das hyperplastische Gewebe bleibt unverändert.

2. Jodausscheidungsversuch am 3. Tage. Eingenommen 0,2 g K. j., ausgeschieden

1. 24	Stunden	0,0963	g J.
2. 24	„	0,0236	g J.
3. 24	„	0	g J.
	Total	0,1199	g J.

77,9 Proz.

Eine weitere Verkleinerung der Struma ist nicht nachweislich. Ein 3. Jodausscheidungsversuch wird am 6. Tage gemacht. Eingenommen 0,2 g K. j. Ausgeschieden 0,1084 g J. = 70,4 Proz.

Auch jetzt ist eine Veränderung der Struma nicht weiter nachweisbar. Dem Pat., welcher eine Operation seiner Struma nicht wünscht, wird jetzt versuchsweise während 5 Wochen täglich 1 g Kali jodati gegeben. Nach Ablauf dieser Zeit ist objektiv keine deutliche Veränderung in der Größe und Beschaffenheit der Struma eingetreten. Der Pat. gibt aber an, daß sie entschieden etwas abgenommen habe und jedenfalls nicht wieder größer geworden sei. Jodismuserscheinungen hat der Pat. keine gehabt. Auch jetzt kann er sich zu einer Excision der ihn nicht belästigenden Struma nicht entschließen.

3. E. D., 9-jähr. Die kleine Pat. kann wenig anamnestische Daten geben. Sie hat die Struma schon jahrelang, sie ist mehrmals mit Salbe behandelt worden, aber ohne wesentlichen Erfolg. Die Pat. hat jetzt etwas Dyspnoë. Pat. ist aus einer Kropffamilie.

Besonderheiten im übrigen Status: Das Kind ist für sein Alter klein und zeigt leichte Erscheinungen von Cachexia thyreopriva, wie kalte Hände und Füße, etwas trockene Haut, spärliche Behaarung.

Klinische Diagnose: Struma partim cystica, partim colloides mit starken sekundären Degenerationen rechts in der Größe eines kleinen Apfels. Linke Schilddrüse ziemlich normal in der Größe, aber von etwas derber Konsistenz.

Jodausscheidungsversuch. Eingenommen 0,2 g K. j., ausgeschieden (s. Kurve 27)

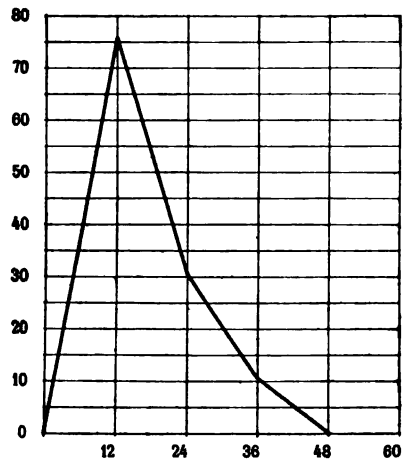

Kurve 27.

1.	12	Stunden	0,0764 g J.
2.	12	„	0,0318 g J.
3.	12	„	0,0124 g J.
4.	12	„	0 g J.
		Total	0,1206 g J.
			78,0 Proz.

Eine Veränderung der Struma ist hierbei nicht zu konstatieren. Die excidierte rechte Struma hat die Größe einer Birne, sie besteht aus 2 Knoten, einem größeren im Unterhorn: eine unilokuläre Cyste mit dünnflüssigem, cholestearinhaltigem Inhalt und derber, bindegewebiger, teilweise verkalkter Wand, einem kleineren Knoten im Oberhorn, vollständig hämorrhagisch infiltriert, im Zentrum teilweise verflüssigt, in der Peripherie in ganz schmaler Zone feine Körnelung des hämorrhagisch infiltrierten Gewebes.

3. Kategorie.

1. J. C., Knabe, 16-jähr. Entwicklung der Struma langsam vor $^1/_2$ bis 1 Jahr. Langsames stetes Wachstum, beiderseitig gleich, ziemliche Atembeschwerden. Behandlung äußerlich mit Salben während 4 Wochen, ganz ohne Erfolg. Pat. stammt aus einer Kropffamilie, aber nicht aus einer Kropfgegend.

Klinische Diagnose der Struma: Str. colloides diffusa aller Drüsenteile. Die rechte Struma $7^1/_2$ cm lang, maximale vordere Circumferenz $7^1/_2$ cm, die linke Struma 9 cm lang, maximale vordere Circumferenz 8 cm.

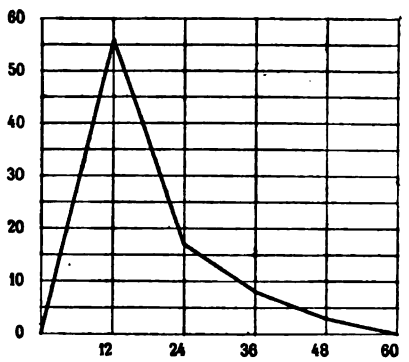

Kurve 28.

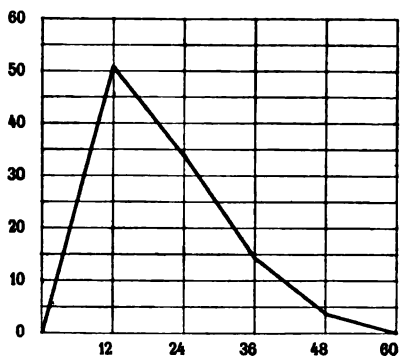

Kurve 29.

Besonderheiten im übrigen Status: Pigmentierung der Haut, deutliche Arteriosklerose mit entsprechenden Herzsymptomen.

Jodausscheidungsversuch. Eingenommen 0,2 g K. j., ausgeschieden (s. Kurve 28)

1.	12	Stunden	0,0554 g J.
2.	12	„	0,0185 g J.
3.	12	„	0,0095 g J.
4.	12	„	0,0043 g J.
		Total	0,0877 g J.
			57,2 Proz.

Die Struma nimmt an Volumen nicht ab, Pat. fühlt keine subjektive Erleichterung. Nach 8 Tagen 2. Jodausscheidungsversuch. Eingenommen 0,2 g Jodkali, ausgeschieden (siehe Kurve 29)

1.	12	Stunden	0,0516 g J.
2.	12	„	0,0349 g J.
3.	12	„	0,0149 g J.
4.	12	„	0,0048 g J.
		Total	0,1062 g J.
			69 Proz.

Auch jetzt ist keine meßbare Abnahme der Struma zu konstatieren, keine subjektive Veränderung. Nach 3 Tagen wird ein 3. Jodausscheidungsversuch gemacht. Eingenommen 0,2 g K. j. Ausgeschieden 0,1127 g J. = 73,2 Proz. Eine deutliche Veränderung der Struma puncto Größe ist auch jetzt nicht zu konstatieren.

Bei einem 4. Jodversuch wird dem Pat. 1 g Jodkali gegeben. Hiervon werden im Urin ausgeschieden 0,512 g = 66,5 Proz. Eine deutliche Verkleinerung der Struma ist auch jetzt nicht zu konstatieren, hingegen hat dieselbe eine etwas weichere, weniger derbe Konsistenz. 8 Tage darauf wird die linke Struma excidiert, sie wiegt frisch 75,5 g. (Präparat Prof. Howald.) Sie hat längliche Birnenform, gelappte Oberfläche. Die Schnittfläche derb, gleichmäßig gelappt, körnig, überall graurot, stark transparent, Läppchen aus großen und sehr großen Bläschen bestehend, mit kubischem oder kurz cylindrischem Epithel prall mit kompaktem Kolloid angefüllt. Septa schmal, Kapillaren nicht gefüllt. In den peripheren Teilen sind die Bläschen kleiner, das Kolloid stellenweise etwas weniger kompakt und retrahiert. Hier die Kapillaren stark gefüllt. 1 g der frischen Struma enthält 0,62 mg Jod, die ganze linke Struma 11,78 mg Jod.

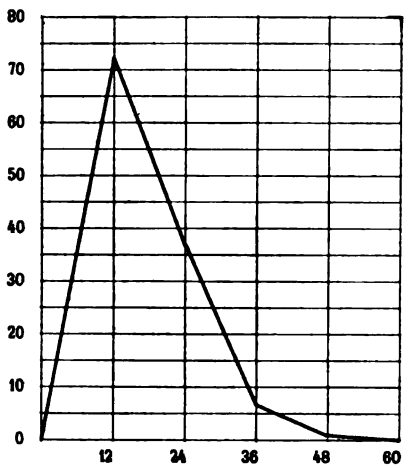

Kurve 30.

3 Monate nach der Operation wird Pat. wieder einberufen. Er fühlt sich jetzt vollständig wohl und hat seit der Operation nie mehr Atembeschwerden gehabt. Die rechte Struma hat sich kaum verändert. Sie ist 7 cm lang und hat eine vordere größte Circumferenz von $7^1/_2$ cm.

Es wird ein neuer Jodausscheidungsversuch gemacht. Eingenommen 0,2 g K. j., ausgeschieden (s. Kurve 30)

1.	12 Stunden	0,0727 g J.
2.	12 „	0,0379 g J.
3.	12 „	0,0073 g J.
4.	12 „	0,0008 g J.
	Total	0,1187 g J.
		77,1 Proz.

Eine deutliche Veränderung der restierenden Struma ist hierbei nicht zu konstatieren.

2. A. B., 36-jähr. Die Struma besteht seit 16 Jahren, seit 4 Jahren stärkeres Wachstum mit Atembeschwerden. Damals und hie und da nachher äußerliche Behandlung des Kropfes ohne Erfolg. Pat. stammt aus Kropfgegend und aus Kropffamilie.

Klinische Diagnose: Struma partim diffusa colloides, partim nodosa colloides. Das Oberhorn ist beiderseits diffus vergrößert, in den Unterhörnern und Isthmus zum Teil kolloide, zum Teil degenerierte Knoten bis faustgroß.

1. Jodausscheidungsversuch. Eingenommen 0,2 g K. j., ausgeschieden (s. Kurve 31)

1. 12	Stunden	0,1043 g J.
2. 12	„	0,0113 g J.
3. 12	„	0,0044 g J.
4. 12	„	0,0015 g J.
	Total	0,1215 g J.
		78,9 Proz.

Die Pat. glaubt, daß ihre Struma etwas abgenommen hat, objektiv ist eine merkliche Veränderung nicht zu konstatieren. Nach 3 Tagen

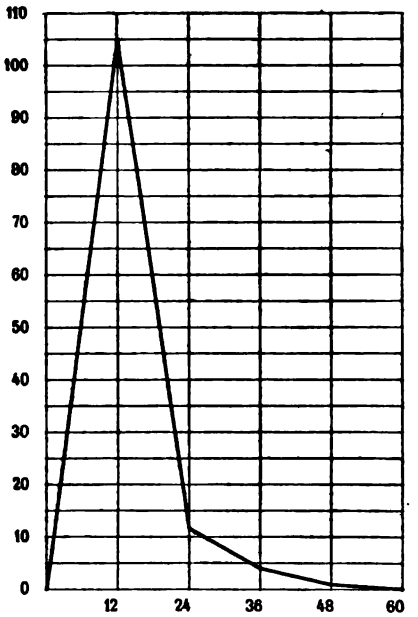

Kurve 31.

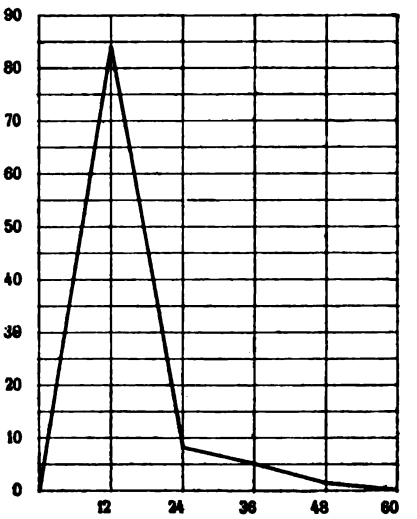

Kurve 32.

2. Jodausscheidungsversuch. Eingenommen 0,2 g K. j., ausgeschieden (s. Kurve 32)

1. 12	Stunden	0,084 g J.
2. 12	„	0,0081 g J.
3. 12	„	0,0054 g J.
4. 12	„	0,0028 g J.
	Total	0,1013 g J.
		65,8 Proz.

Auch diesmal keine objektive Veränderung der Struma. Die Pat. bemerkt diesmal auch subjektiv keine Veränderung. 10 Tage später wird die Excision der rechten Struma gemacht. Dieselbe besteht aus einem diffusen Teil mit bedeutender Vermehrung der Läppchen und Vergrößerung der Bläschen, welche meist prall mit kompaktem Kolloid angefüllt sind. Im Unterhorn mehrere Knoten, der größte stark hämorrhagisch infiltriert, mit zentraler Erweichung, in den Randpartien große Bläschen mit viel und kompaktem Kolloid. Die kleineren Knoten zum Teil cystisch, zum Teil wie der große Knoten beschaffen.

3. A. P., 20-jähr. Langsame Entwicklung der Struma vor 7—8 Jahren, seit 2 Jahren Beschwerden machend. Damals Behandlung mit Pillen mit deutlichem Erfolg. Seither soll die Struma nicht wesentlich zugenommen haben. Stammt aus Kropffamilie.

Klinische Diagnose: Struma diffusa colloides beiderseits: rechts das Unterhorn eigroß, das Oberhorn kleiner und platter, links Schilddrüsenlappen etwa doppelt so groß als normal.

Besonderheiten im Allgemeinstatus: Leichte Anämie, leichte Tachykardie.

Jodausscheidungsversuch. 0,2 g Jodkali eingenommen, ausgeschieden (s. Kurve 33)

1. 12	Stunden	0,0733	g J.
2. 12	„	0,0073	g J.
3. 12	„	0,0008	g J.
4. 12	„	0	g J.
	Total	0,0814	g J.

52,8 Proz.

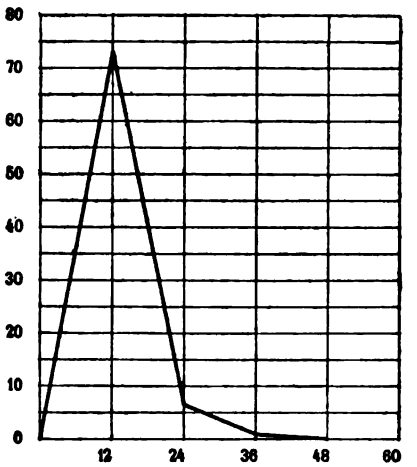

Kurve 33.

Eine Abnahme der Struma ist nicht zu konstatieren. Am nächsten Tage Operation: Excision der rechtsseitigen Struma. Die Struma wiegt 49 g, zeigt das Bild der gleichmäßigen Hypertrophie, Lappenzeichnung, Lappen scharf voneinander getrennt, bestehen aus kleineren Läppchen, die Follikel meist stark vergrößert, prall mit Kolloid angefüllt. An einer Stelle eine erbsengroße Kolloidperle, sonst keine Knotenbildung. Die Struma enthält in 1 g frischer Drüse 0,36 mg Jod, in der ganzen Struma 17,71 mg Jod.

4. Frau A. R., 26-jähr. Pat. hat ihre Struma seit einigen Jahren bemerkt, sie ist seither langsam gewachsen und verursacht der Pat. Atembeschwerden bei Anstrengung. Jod hat die Pat. weder innerlich noch äußerlich gebraucht. In der letzten Zeit bekam sie innerlich Phosphor, seitdem soll die Struma nicht weiter gewachsen sein. In Familie und Heimat der Pat. keine Strumen.

Klinische Diagnose: Struma colloides diffusa in Hufeisenform. Beide Seitenlappen haben eine Länge von 10 cm, einen größten vorderen Umfang von 8 links und 9 cm rechts. Der Processus pyramidalis ist lang und über bleistiftdick.

Jodausscheidungsversuch. Eingenommen 0,2 g K. j., ausgeschieden (s. Kurve 34)

1. 12	Stunden	0,05998	g J.
2. 12	„	0,01855	g J.
3. 12	„	0,00512	g J.
4. 12	„	0,00123	g J.
	Total	0,08488	g J.

55,1 Proz.

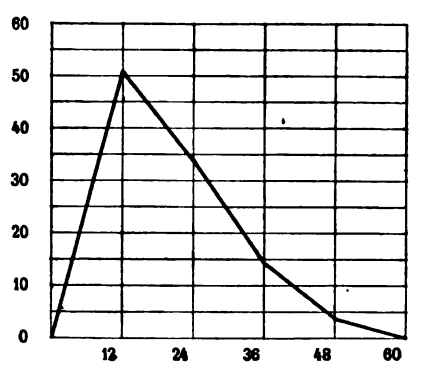

Kurve 34.

Irgend eine merkliche Größenveränderung der Struma läßt sich während und nach dem Versuche nicht nachweisen. 6 Wochen später wird die Pat. operiert: Excision der rechten Strumahälfte. Dieselbe hat ein Gewicht von 112 g, gleichmäßig lappige Oberfläche. (Präparat Prof. Howald.) Die Schnittfläche zeigt regelmäßigen Bau, Läppchenzeichnung, stellenweise bis erbsengroße Kolloidperlen. Die Bläschen sind groß, teilweise sehr groß, fast alle mit kompaktem Kolloid prall ausgefüllt. Das Epithel abgeplattet, kubisch, selten niedrig cylindrisch. Zwischensubstanz spärlich. Gefäße meist nicht sichtbar. In 1 g frischer Substanz 0,075 mg Jod, in der ganzen Strumahälfte 8,44 mg Jod.

5. H. C., 15-jähr. Auftreten der Struma vor 3 Jahren beiderseits, seither stets Wachstum, erst in der letzten Zeit sind Atembeschwerden aufgetreten. Behandlung mit Kropfsalbe, ganz ohne Erfolg. Pat. stammt aus starker Kropffamilie.

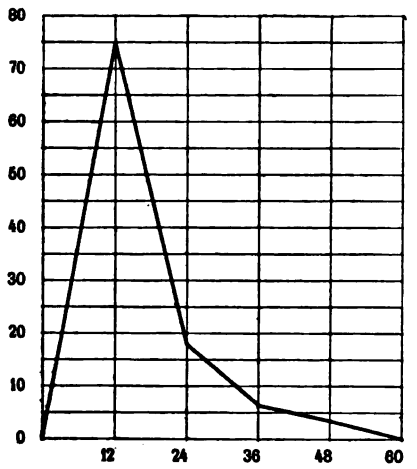

Kurve 35.

Klinische Diagnose: Struma colloides diffusa in Hufeisenform. Links im Unterhorn nahezu faustgroß, sich gegen oben verjüngend, rechts etwa halb so groß mit gleicher Birnenform. Im übrigen Status nichts Abnormes.

Jodausscheidungsversuch. Eingenommen 0,2 g K. j., ausgeschieden (s. Kurve 35)

1. 12	Stunden	0,0754 g J.
2. 12	„	0,0190 g J.
3. 12	„	0,0072 g J.
4. 12	„	0,0043 g J.
	Total	0,1059 g J.
		68,8 Proz.

Irgend eine Veränderung der Struma ist dabei und auch später nicht nachweisbar. 2 weitere Joddosen von 0,2 g Jodkali haben ebenso nicht die geringste Veränderung der Struma zur Folge. Die Ausscheidungsquanta sind nicht zu verwerten, da Fehler vorkamen und Komplikation mit Fieber, was oben besprochen wurde. Nach mehreren Wochen Operation: Excision der linksseitigen Struma. Die Struma hat während des Spitalaufenthalts keine sichtbaren Veränderungen erfahren. Die excidierte Strumahälfte hat ein Gewicht von 130,0 g (Präparat Prof. Howald), zeigt überall deutliche Lappung. Schnittfläche zeigt ganz gleichmäßige, grobe Lappung und Körnelung, ist graurot, stark transparent, von derselben fließt ziemlich viel klebriges Kolloid ab. Die Bläschen, meist groß und sehr groß, fast alle mit kompaktem Kolloid ausgefüllt. Keine Vakuolen. Das Epithel niedrig kubisch. Die Septa schmal, Gefäße nicht gefüllt. In 1 g frischer Drüsensubstanz 0,14 mg Jod, in der ganzen linken Struma 18,0 mg Jod.

6. Fr. R., 16-jähr. Pat. bemerkte das Auftreten einer Struma auf beiden Seiten vor einem Jahre, dieselbe wuchs ziemlich rasch im Anfang, seither nur wenig. Beschwerden hat sie keine gemacht. Eine Behandlung ist nicht gemacht worden. Pat. ist mit Struma nicht belastet, aus keiner Kropfgegend.

Klinische Diagnose: Struma diffusa colloides, mit einem kleinen Knoten beiderseits, rechts von der Größe einer kleinen Birne, links etwas kleiner, rechts im Oberhorn ein kirschgroßer Kolloidknoten.

1. Jodausscheidungsversuch. Eingenommen 0,2 g K. j. Ausgeschieden 0,0708 g J. = 46,0 Proz. Eine Veränderung der Struma ist nicht nachweislich, keine Allgemeinsymptome. Nach 4 Tagen 2. Jodausscheidungsversuch. Eingenommen 0,2 g K. j. Ausgeschieden 0,1093 g J. = 71 Proz.

Auch jetzt ist auf die Struma keine Einwirkung ersichtlich. In der folgenden Woche erhält der Pat. während 6 Tagen täglich 1,0 K. j. innerlich. Hierbei findet er sich subjektiv erleichtert, objektiv ist eine Verkleinerung der Struma nicht zu konstatieren. Sie fühlt sich etwas weicher an, an der Oberfläche sind die Lappen deutlicher fühlbar. 4 Tage später Excision der rechtsseitigen Struma, welche keine Schwierigkeiten darbietet. Die excidierte rechte Struma wiegt 75,0 g. Die Oberfläche ist gelappt. Die Schnittfläche zeigt überall kleinere oder größere Lappung, das Gewebe gleichmäßig graurötlich, gut transparent. Die Läppchen bestehen aus stark vergrößerten, dicht beieinanderliegenden, rundlichen und länglichen Bläschen, durch schmale Septa getrennt. Epithel kubisch, meist sehr niedrig, selten kurz cxlindrisch. Bläschen prall mit kompaktem Kolloid angefüllt. Stellenweise, namentlich gegen die Peripherie der Struma zu, zeigt das Kolloid etwas blassere Färbung und Retraktionserscheinungen, die Epithelien hier stellenweise etwas höher, die Gefäße in den Septen gefüllt. Einige Kolloidkörner, in denen relativ große Vakuolen sich im Kolloid finden. Der Kolloidknoten im Oberhorn ist scharf begrenzt, zeigt keine Läppchenzeichnung, Schnittfläche graurot, stark transparent, besteht aus großen und sehr großen Kolloidbläschen mit abgeplattetem kubischem Epithel und prall mit kompaktem Kolloid angefüllt.

7. J. G., 36-jähr. Pat. hatte von jeher einen sogenannten Blähhals. Erst in den letzten 2 Jahren soll derselbe zugenommen haben, so daß er von Struma spricht. Dieselbe ist seither ziemlich stark gewachsen und macht dem Pat. seit einem Jahre Atembeschwerden. Eine Therapie hat nie stattgefunden.

Klinische Diagnose: Struma diffusa colloides et nodosa adenomatosa vasculosa mit auffällig starker Stauung. Rechts vom Zungenbein bis ins Jugulum und bis über die Cleidalportion des Sternocleido nach außen reichend, links etwas kleiner.

1. Jodausscheidungsversuch. Eingenommen 0,2 g K. j., ausgeschieden (s. Kurve 36)

1. 12	Stunden	0,0585 g J.
2. 12	„	0,0170 g J.
3. 12	„	0,0135 g J.
4. 12	„	0,0003 g J.
	Total	0,0893 g J.
		58,0 Proz.

Der Pat. hat das Gefühl, als ob sich seine Struma verkleinert hätte, da er besser atmen kann, objektiv ist eine deutliche Veränderung nicht nachweisbar.

2. Jodausscheidungsversuch. 3 Tage später. Eingenommen 0,2 g K. j., ausgeschieden (s. Kurve 37)

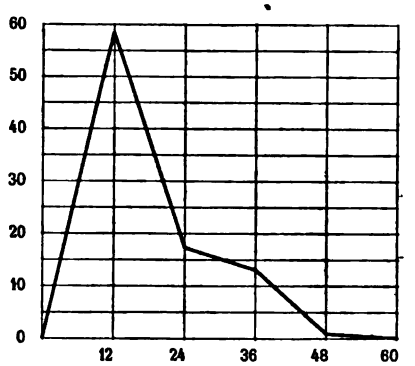

Kurve 36.

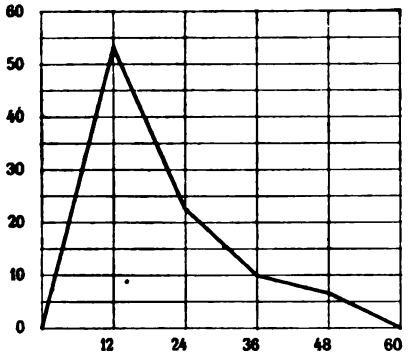

Kurve 37.

1. 12	Stunden	0,0530 g J.
2. 12	„	0,0224 g J.
3. 12	„	0,0101 g J.
4. 12	„	0,0072 g J.
	Total	0,0927 g J.
		60,2 Proz.

Auch jetzt ist objektiv absolut keine Veränderung der Struma zu konstatieren, hingegen hat die Stauung resp. die Ausdehnung der Venen deutlich abgenommen. Der Pat. bemerkt keine weitere Besserung. Einige Tage später Operation: Excision der linken, etwas in die Thoraxapertur hineinreichenden Struma. Die sehr großen subkutanen Venen und die zahlreichen, auch stark vergrößerten Venen der Struma sind sehr auffällig.

Die excidierte linke Struma hat ein Gewicht von 189 g (Präp. Prof. Howald). Sie zeigt auf der Oberfläche undeutliche Lappung, auf der Schnittfläche teilweise ebenso, teilweise grobe Lappung deutlich. Septa teilweise auffallend weit, mit erweiterten Gefäßen. Gewebe überall gleichmäßig großkörnig, hellbraunrot, stark transparent. Vielfach bilden mehrere Läppchen, die unter sich nicht scharf begrenzt sind, ein scharf abgegrenztes Feld. Die Follikel sind groß bis 2 mm Durchmesser, rundlich oder länglich, prall mit kompaktem Kolloid angefüllt. Das Epithel meist niedrig cylindrisch oder kubisch. Fast in allen Läppchen auch kleine Follikel mit gleichem Epithel mit vielfach wenig kompaktem Kolloid finden sich zwischen den größeren Follikeln. An einer Stelle ein kleiner Adenomknoten mit alveolärem Bau und sehr spärlichem Stroma. Die epithelialen Elemente zum größten Teil aus Strängen und Schläuchen bestehend, hie und da auch kleine Follikel ohne Kolloid. In 1 g frischer Drüsensubstanz enthält die Struma 0,08 mg Jod, in der ganzen excidierten Strumahälfte 14,84 mg Jod.

8. P. R., 16-jähr. Auftreten der Struma vor $1^1/_2$ Jahren, sofort beiderseits und seither langsames Wachstum, begleitet mit Atembeschwerden. Im Anfang wurde eine Behandlung mit Salbe gemacht, worauf die Struma etwas zurückging, nachher aber sofort wieder wuchs. Danach wurde keine Behandlung mehr gemacht. Pat. stammt aus einer Gegend, wo sozusagen keine Strumen sind, er bekam seinen Kropf erst, seitdem er eine Anstalt in einer mäßigen Kropfgegend bezog. In seiner Familie sind keine Strumakranken.

Klinische Diagnose: Struma colloides diffusa mit vaskulären Symptomen. Rechts $11^1/_2$ cm lang, 8 cm größte vordere Circumferenz, links 10 cm lang, 6 cm größte vordere Circumferenz, hier etwas in die Thoraxapertur hineinreichend. Gleichmäßig gelappte Oberfläche und derb-elastische Konsistenz. Beide Arteriae thyreoidea sup. dilatiert über ihnen, sowie in der Gegend der Arteriae thyr. inferiores systolisches Blasen hörbar, teilweise Schwirren fühlbar.

Besonderheiten im übrigen Status: Tachykardie im Mittel 100 pro Minute.

1. Jodausscheidungsversuch. Eingenommen 0,2 g K. j., ausgeschieden (s. Kurve 38)

1.	12	Stunden	0,0796 g J.
2.	12	„	0,0208 g J.
3.	12	„	0,0131 g J.
4.	12	„	0,0061 g J.
		Total	1196 g J.

77,6 Proz.

Der Pat. verspürt am 1. Tage der Medikation eine Erleichterung seiner Atmung. Objektiv ist am 2. Tage eine Abnahme der vaskulären Erscheinungen zu konstatieren, die Größe der Struma ist sich gleich geblieben. Nach einigen Tagen wird die Operation, Excision der linken, etwas tiefer reichenden Strumahälfte, gemacht. Die excidierte Hälfte wiegt 93,0 g (Präp. Prof. Howand). Die Oberfläche ist ziemlich gleichmäßig gelappt, die Schnittfläche ebenso, teilweise fein-, teilweise grobkörnig, grau, stark transparent, große, größere, kleine und kleinste Follikel. Die großen und mittelgroßen mit kompaktem Kolloid ausgefüllt, hier und da Kolloid im gleichen Follikel, das

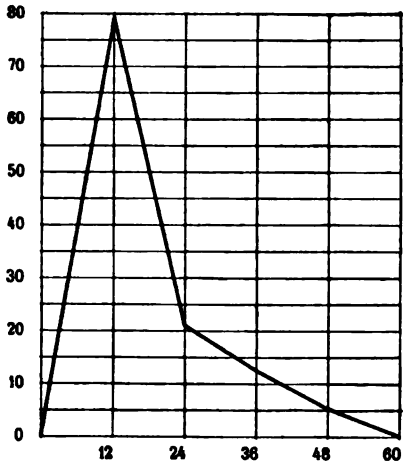

Kurve 38.

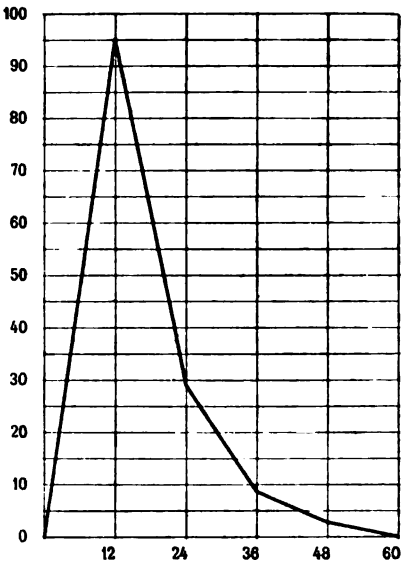

Kurve 39.

in der Peripherie kompakt, im Zentrum weniger. Epithel in diesen Follikeln einschichtig, mittelgroß, cylindrisch. In den kleinen Follikeln blasses Kolloid, große kubische Zellen. Im intralobulären Stroma stellenweise stark gefüllte Gefäße. Die Follikel in der Peripherie der Struma enthalten blasseres Kolloid, als die gegen das Zentrum zu. In 1 g frischer Drüse enthält die Struma 0,092 mg Jod, in der ganzen Strumahälfte 8,56 mg Jod.

8 Tage nach der Operation, nach Heilung der Wunde, wird ein 2. Jodausscheidungsversuch gemacht. Eingenommen 0,2 g K. j., ausgeschieden (s. Kurve 39)

1.	12	Stunden	0,0956 g J.
2.	12	„	0,0286 g J.
3.	12	„	0,0095 g J.
4.	12	„	0,0033 g J.
		Total	0,1370 g J.

89,0 Proz.

Die restierende rechtsseitige Strumahälfte ist etwas kleiner geworden, sie hat bei der Entlassung des Pat. eine Länge von 10 cm, die größte vordere Circumferenz ist noch 8 cm; ob die Verkleinerung während des Jodversuchs eingetreten ist, kann wegen der noch bestandenen Schwellung nicht mit Bestimmtheit gesagt werden.

Betrachten wir die Resultate der quantitativen Jodbestimmungen bei allen Strumakranken und vergleichen wir sie mit denen der Vorversuche, so fällt es sogleich auf, daß sie sich von diesen beträchtlich unterscheiden. Unsere Voraussetzung, daß, wenn dies der Fall ist, wohl wichtige Schlüsse auf die Bedeutung des Jods für die Schilddrüse und für die Struma gezogen werden können, hat sich vollauf bestätigt und wir gehen bei der weiteren Besprechung und Einteilung der Beobachtungen von diesem Gesichtspunkte aus.

Wir fanden einmal bei den Strumakranken sehr verschieden große Quantitäten Jod im Urin. Dies steht im Gegensatz zu den Befunden bei den Individuen der Vorversuche, insofern es sich um Versuchspersonen ohne Strumen handelt. Wir haben bei den Vorversuchen womöglich Personen mit normaler Schilddrüse gewählt, was bei unseren Kranken und Pflegepersonal schwierig ist. Daß aber die Resultate mit Ausnahme weniger nicht hochgradiger Differenzen mit denjenigen bei Ausländern, mit sicher normaler Schilddrüse, übereinstimmten, beweist, daß es sich nicht um wesentliche Strumabildung gehandelt haben kann, indem ja gerade die Resultate bei den Strumakranken so verschieden waren. Sie stimmten auch genau überein, wie wir sahen, mit den Ergebnissen der ANTENschen Analysen, welcher nur an Ausländern Versuche gemacht hat.

In zweiter Linie fanden wir bei den Strumakranken, bei ein und denselben Individuen ganz erhebliche Schwankungen des Jodquantums im Urin. Auch dies steht im Gegensatz zu den Vorversuchen, indem wir durch dieselben gerade festgestellt haben, daß unter gleichen sonstigen Bedingungen das ausgeschiedene Jodquantum sich bei demselben Individuum ziemlich gleich bleibt. Die zwei Versuchspersonen F. und K., deren ziemlich hohe Ausscheidungsquanta bei den ersten Vorversuchen oben angeführt wurden, waren beide mit Struma behaftet, so daß wir diese Ausnahmen ohne weiteres, da die sonstigen Bedingungen ganz gleiche waren, auf Rechnung der Kröpfe setzen müssen. Diese so sehr verschiedenen Ausscheidungsquanta bei demselben Kranken haben uns im Anfang große Schwierigkeiten bereitet. Selbstverständlich wurden alle Fehlerquellen vermieden und die fast genau gleichen Urinquantitäten, mit gleichem spezifischem Gewicht, bei mehreren konsekutiven Versuchen, bewiesen, daß der Stoffwechsel möglichst gleichmäßig von statten ging. Es war a priori nicht leicht zu erklären, warum trotzdem die Resultate konsekutiver Analysen so sehr verschieden waren. Erst die oben angegebene genaue, sofortige Untersuchung der Struma hat uns den Schlüssel dafür gegeben und

gezeigt, daß dieser scheinbaren Unregelmäßigkeit ganz bestimmte, nachweisliche Ursachen zu Grunde liegen.

1. Kategorie.

Bei der ersten Gruppe der Strumakranken fanden wir, gegenüber der Norm, vermehrte Jodquanta im Urin und bei den wiederholten Versuchen bei demselben Patienten verschieden vermehrte oder normale Jodquanta. Hierbei wurde nachgewiesen, daß mit der Vermehrung des Jods im Urin eine Verkleinerung der Struma Hand in Hand geht und zwar bei starker Vermehrung des Jodgehalts eine bedeutende, bei geringer Vermehrung eine schwerer nachweisliche Verkleinerung der Struma. Wenn bei späteren Versuchen normale Jodquanta gefunden wurden, war keine weitere Veränderung des Kropfes nachweislich. Es hat sich, wie ersichtlich, bei einigen Versuchen, bei ganz bedeutender und rascher Verkleinerung der Struma, eine größere Jodmenge im Urin gefunden als diejenige, die zugeführt worden war. Eine Verkleinerung des Kropfes konnte schon 3—4 Stunden nach Einnahme des Jods, mit Sicherheit bei diesen Fällen festgestellt werden. Sie ist während des ersten Tages der Jodausscheidung am bedeutendsten, am zweiten oft noch sehr deutlich. Eine wesentliche Verkleinerung am dritten Tage haben wir nicht nachweisen können. Von den Patienten wird meist nach etwa 8—12 Stunden eine Verbesserung der Atmung verspürt, hie und da wird angegeben, daß sie es schon nach 1—2 Stunden fühlen. Man vergleiche auch das Auftreten der Thyreoidismuserscheinungen nach 1—2 Stunden bei Fall 3.

Die subjektive Besserung nimmt am nächsten Tage noch zu und bleibt dann meist stationär. Eine genaue Bestimmung der Zeit des Wiederauftritts des Wachstums haben wir nicht machen können.

Durch die stündliche Bestimmung des Jodquantums im Urin hat ANTEN bewiesen, daß das Maximum des Jods 2 Stunden nach der Einnahme ausgeschieden wird und der Rest langsamer bis nach 36 bis 48 Stunden. Unsere Versuche ergaben auch bei starker Jodvermehrung im Urin, das weitaus größte Quantum im Urin der ersten 12 Stunden. Bei den Jodquanta der folgenden 12-Stundenurine war eine Vermehrung unbedeutend. Eine Verlängerung der Dauer der Jodausscheidung wurde bei den Fällen mit vermehrter Jodausscheidung nicht beobachtet. Die Dauer der Ausscheidung bietet, wie schon aus den Vorversuchen hervorgeht, keine großen Schwankungen dar. Nur wesentliche Verlängerungen oder Verkürzungen würden übrigens von Wichtigkeit sein. Es ist also der Verlauf der vermehrten Jodausscheidung dem normalen ganz analog, und mit ihm kongruent sind die Veränderungen an der Struma zu beobachten.

Bei wiederholten, baldigen oder späteren Jodverabfolgungen in diesen Fällen fanden Jodausscheidung und weitere Rückbildung der Struma in ganz gleicher Weise statt wie bei der ersten Jodeinnahme,

falls eine weitere Rückbildung möglich ist. Ist dies nicht der Fall, so sind die Ausscheidungsquanta wie bei Individuen mit normalen Schilddrüsen. Ob dies bei längeren konsekutiven Jodverabfolgungen analog sein würde, geht aus unseren Versuchen nicht hervor. Wir haben Anhaltspunkte, von denen wir später sprechen werden, welche eine solche Annahme unwahrscheinlich machen.

2. Kategorie.

Bei einem zweiten Teil unserer Versuche fanden wir ziemlich normale Jodquanta im Urin, das heißt Quanta, wie wir sie bei unseren Vorversuchen und bei den Individuen mit normaler Schilddrüse gefunden haben. Die Strumen dieser Individuen zeigten keine wesentliche Veränderung durch die Jodverabfolgung. Weitere Versuche an ein und demselben Individuum zeigten hier keine wesentliche Veränderung des Ausscheidungsquantums, also wiederum, wie dies bei den Vorversuchen der Fall war. Der Verlauf der Jodausscheidung war nur in einem Falle ein gegenüber der Norm differenter und zwar insofern, als bei Fall 3 eine relativ große Jodmenge noch in den zweiten 12 Stunden ausgeschieden wurde. Daß dies mit dem speziellen Fall zusammenhing, geht aus einem Vergleich seiner Kurve mit denjenigen bei kachektischen Individuen hervor und ist um so interessanter, als das Kind ziemlich deutliche Kachexieerscheinungen darbot.

3. Kategorie.

In dritter Linie haben wir im Vergleich zu den bei den Vorversuchen und bei Individuen mit normaler Schilddrüse gefundenen Jodquanta, verminderte Mengen Jod im Urin gefunden. Die Kranken zeigten keine Symptome, welche die verminderte Ausscheidung hätten erklären können, wie Verdauungsstörungen, Schnupfen, erheblichen Schweiß oder Fieber. Wiederholte Versuche bei ein und demselben Individuum ergaben hier in jedem Falle größere Jodquanta als beim ersten Versuch. Dagegen wurden die Ausscheidungsquanta nicht so groß gefunden, wie das Mittel bei den Vorversuchen oder bei Individuen mit normaler Schilddrüse. Die Strumen bei diesen Kranken ließen keine meßbare Veränderung während und nach den Versuchen erkennen. Hingegen war es auffällig, daß nach mehreren oder größeren Joddosen die Patienten eine geringe Erleichterung verspürten. Objektiv konnten wir nur nach etwas größeren und wiederholten Dosen eine weichere Konsistenz und eine mehr lappige, körnige Oberfläche, aber keine meßbare Verkleinerung der Struma nachweisen.

Die erheblichen Schwankungen in der Menge des ausgeschiedenen Jods bei ein und demselben Individuum waren also nur in der 1. Kategorie, wo wir die abnorm erhöhten, dann wieder die nur wenig vermehrten und endlich normale

Quanta bei ein und demselben Individuum beobachteten. Ueber die Norm erhöhte und erniedrigte Jodmengen haben wir bei ein und demselben Individuum, auch bei weit auseinanderliegenden Versuchen, nicht gefunden.

Dies führt uns auf die Besprechung der zeitlichen Ab- oder Zunahme der Jodmengen im Urin. Wir haben erwähnt, daß die Quantität des Jods im Urin in den einzelnen Versuchen bei der ersten Kategorie unserer Versuche von der Rückbildung der Struma abhängig ist und haben nur noch beizufügen, daß in den meisten Fällen die erste Joddosis die stärkste Rückbildung und somit das größte Ausscheidungsquantum zur Folge hat, die folgenden mit rascher oder langsamer abnehmendem Effekt. Hingegen haben wir, wie ersichtlich, auch Fälle beobachtet, bei denen die zweite Joddosis noch einen stärkeren Effekt, als die erste zur Folge hatte. Wenn die erste Dosis nicht wirkte, haben wir eine bedeutende Wirkung späterer, allerdings nicht zahlreicher Dosen nie beobachten können. In der 3. Kategorie dagegen fanden wir die geringsten Jodquanta stets beim ersten Versuche.

Wir müssen nun noch auf die zeitliche Ausscheidung des Jodes in ein und demselben Versuche zu sprechen kommen. Wir haben schon oben bemerkt, daß die Vermehrung des ausgeschiedenen Jodquantums stets ganz in der Menge der ersten 12 Stunden vorhanden war und sich nicht über längere Zeit hinzog, auch nicht, wenn viel mehr Jod ausgeschieden wurde, als eingegeben worden war. Unsere Kurven zeigen also in der Kategorie 1 alle dieselbe Form und unterscheiden sich von den Kurven der Individuen mit normaler Schilddrüse nur dadurch, daß der Gipfel der Kurve viel höher steht.

In der 3. Kategorie dagegen finden wir hie und da ein vermindertes Jodquantum auch in den späteren Stunden der Ausscheidung. Ebenso finden wir in den zweiten und dritten Versuchen bei ein und demselben Individuum dieser Kategorie, in denen das Jodausscheidungsquantum wieder zunimmt, die Zunahme sich auch auf die späteren Stunden der Ausscheidung erstrecken. Es nehmen deshalb hie und da die Kurven in dieser Kategorie im ansteigenden und im abfallenden Schenkel einen seichteren Verlauf an, wie wir dies bei den Individuen ohne Schilddrüse, allerdings in viel exquisiterer Weise, gefunden haben.

In der 2. Kategorie bietet die zeitliche Jodausscheidung nichts abnormes dar. Jedoch finden wir hier den bei unseren Versuchen einzigen Fall von Kachexiesymptomen bei bestehender Struma. Die letztere hat sich während den Versuchen nicht verändert, worüber wir unten noch sprechen werden. Wir finden aber hier wie in den Fällen ohne Schilddrüse ein relativ hohes Jodquantum in dem während der zweiten 12 Stunden des Versuches ausgeschiedenen Urin und eine dementsprechend seichter verlaufende Kurve.

Nachdem wir so gesehen haben, daß der Jodstoffwechsel bei Struma-

kranken im Vergleich zu gesunden Individuen ein veränderter ist, wollen wir untersuchen, in welcher Beziehung er zu den einzelnen Kropfarten steht. Fragen wir uns, ob wir in den 3 eben beschriebenen Kategorien der Jodausscheidung jeweilen ganz bestimmte Kropfformen beobachtet haben, so müssen wir dies verneinen.

In der 3. Kategorie finden wir am meisten Strumen von derselben Art, nämlich die Struma colloides diffusa, den Kolloidkropf par excellence: in Form der gleichmäßigen starken Vergrößerung der ganzen Schilddrüse, beruhend hauptsächlich auf der starken Vergrößerung fast aller Follikel, welche mehr und kompakteres Kolloid enthalten und dementsprechende Vergrößerung der Läppchen. Das Stroma ist spärlich das inter- und intralobuläre. Die Gefäße darin meist nicht gefüllt. Das Follikelepithel stets einschichtig, in den meisten Follikeln abgeplattet. Selten fanden wir in dieser Kategorie nödöse Strumen mit Knoten ohne Läppchenzeichnung, mit nur großen und sehr großen Follikeln, prall mit kompaktem Kolloid angefüllt, mit abgeplattetem Follikelepithel und sehr spärlichem Stroma, mit wenig Gefäßen.

Bei diesen Strumen also fanden wir, wie wir oben sahen, verminderte Jodausscheidungsquanta im Urin und keine Volumsveränderung der Struma. Ein erheblich größeres Jodquantum im Urin haben wir bei wiederholten Versuchen bei diesen Kranken nicht gefunden. Wir haben aber, wie ersichtlich, die Versuche auch nicht speziell daraufhin eingerichtet. Wir haben aber oben erwähnt, daß bei den Jodversuchen von diesen Strumakranken, bei denen eine meßbare Volumsveränderung des Kropfes auch nicht nachweislich war, hier und da eine subjektive Besserung angegeben wurde, namentlich, wenn Jod mehrmals oder länger gegegeben wurde. Gerade bei den Strumen dieser Fälle fand Prof. Howald in den Randzonen der Präparate stärkere Retraktionserscheinungen im Kolloid und geringere Färbbarkeit, was auch uns aufgefallen ist und worauf Prof. Kocher in seiner Therapie des Kropfes das Desiderium einer intensiveren Jodbehandlung dieser Strumen stützt. Ganz gleiche Bilder sah Baumgarten bei den ihm von Bruns zur Untersuchung gegebenen, durch längere Schilddrüsenfütterung zurückgebildeten Hundestrumen. Damit stimmt auch die weiter unten zu besprechende Erfahrung der praktischen Aerzte, daß nach langer und intensiver Jodbehandlung solche Strumen hier und da rasch zurückgehen, allerdings häufig unter Thyreoidismuserscheinungen. Wir wollen vorgreifend erwähnen, daß dies dafür spricht, daß auch das stark eingedickte Kolloid durch starke und lange Jodeinwirkung unter Umständen zur Ausscheidung gebracht werden kann. Wir haben aber Grund, anzunehmen, daß es sich dann nicht um normales Sekret handelt.

In der 1. Kategorie unserer Jodversuche, wo die Strumen sich verkleinert hatten, finden wir hauptsächlich 2 Arten von Strumen. Einmal die diffus hyperplastische, sogenannte parenchymatöse

Struma, deren Volumen nach starker Rückbildung dasjenige der normalen Drüse nur noch um weniges übertraf. Das histologische Bild zeigte dann weitaus die Mehrzahl der Follikel bedeutend verkleinert, nur wenige größere, keine vergrößerten Follikel, das Epithel kubisch bis hoch cylindrisch. Der Follikelinhalt nirgends stark färbbar, meist fehlend, seltener schwach gefärbt oder nur im Zentrum stärker färbbar. Das Stroma spärlich, die Gefäße stark gefüllt. Je geringer die Rückbildung der Struma war, um so größer waren die Follikel, um so mehr und stärker färbbares Kolloid, um so niedriger das Epithel.

Zweitens fanden wir hier nodöse Strumen mit wenig oder gar keinen regressiven Metamorphosen. Die Knoten vom selben Baue wie die oben beschriebenen diffusen Strumen bestehen aus zahlreichen kleinen Follikeln, mit kubischem bis cylindrischem Epithel mit wenig, nicht kompaktem oder meist keinem Kolloid und mehr oder weniger entwickeltem Stroma mit gefüllten Gefäßen. Endlich finden wir in dieser Kategorie Mischformen der eben genannten Strumaarten, namentlich diejenigen mit diffus hyperplastischem Oberhorn und der entsprechenden Knotenbildung im Unterhorn.

So fanden wir die Strumen beschaffen, wenn sie sich zurückgebildet hatten, und es stellt sich die Frage, wie sind diese Kröpfe vor der Rückbildung beschaffen? Es geht schon aus dem Vergleich derselben, nach stärkerer oder weniger bedeutender Rückbildung hervor, daß, je mehr Kolloid noch vorhanden ist und je größer noch die Follikel, desto geringer die Rückbildung war. Wir haben diffuse und knotige Strumen untersucht, welche, früher mehrmals mit Jod behandelt, stets sofort und bedeutend sich zurückgebildet hatten, aber immer wieder gewachsen waren.

Diese Strumen waren auch klinisch von den festen Kolloidkröpfen der 3. Kategorie zu unterscheiden, wie wir dies unten noch sehen werden. Sie boten eine weiche Konsistenz dar und dieselbe nahm mit der Rückbildung noch an Weichheit zu. Wegen dieser fleischigen Konsistenz werden diese Kröpfe als parenchymatöse bezeichnet, was sie histologisch nur insofern sind, als sie viel weniger und weniger kompaktes, zähes Kolloid und größere Follikelzellen enthalten, als die Kolloidkröpfe par excellence. Die histologischen Präparate dieser früher zurückgebildeten und dann wieder gewachsenen Strumen gaben einen übereinstimmenden Bau beginnender Kolloidstrumen diffuser oder nodöser Form. Aber im Gegensatz zum Kolloidkropf par excellence unserer 3. Kategorie finden wir bei diesen Strumen nur ausnahmsweise stark vergrößerte Follikel. Die Mehrzahl ist mittelgroß und sehr viele klein. Das Epithel nur in den vereinzelten großen Bläschen abgeplattet, meist kubisch, in den kleineren Follikeln niedrig cylindrisch. Das Kolloid in den kleineren Bläschen fehlend, in den größeren überall vorhanden, nur in den großen stark gefärbt, in den mittleren schwächer, meist nur im

Zentrum stärker färbbar. Das Stroma meist wenig ausgebildet, die Gefäße reichlich und gefüllt, relativ häufig in den nodösen Strumen dieser Art sind kleine Hämorrhagien. Diese Strumen stehen also dem Bilde der normalen Schilddrüse am nächsten.

Diese Strumen also zeigten eine vermehrte Jodausscheidung im Urin und dabei eine mehr oder weniger große, oft ganz bedeutende Volumsabnahme.

In der 2. Kategorie unserer Jodausscheidungsversuche finden wir Strumen von sehr verschiedenem Charakter. Einmal die Struma nodosa mit regressiven Metamorphosen, und dann Strumen, welche eine Mischform der in den Kategorien 1 und 3 beschriebenen Kropfformen darstellen. Ganz diffus hyperplastische Strumen haben wir in dieser Kategorie nicht beobachtet. Diese Strumen zeigten keine nachweisbare allgemeine Volumsveränderung durch die Jodverabfolgung und Jodausscheidungsquanta, ungefähr wie bei Individuen ohne Struma.

Wir sehen also, daß wir bei unseren Versuchen die histologischen Hauptformen der Strumen so ziemlich alle beobachtet haben und daß der Jodstoffwechsel bei ihnen verschieden abläuft. Da es aber Mischformen zwischen allen histologisch differenzierten Strumen gibt, das Jod in verschiedenen Teilen des Kropfes also auch verschieden wirken kann, so bestimmen wir bei diesen Individuen mit der Jodausscheidung nur das Endresultat aller dieser Funktionen.

Wir haben endlich noch eine Ausnahme zu dem Verhalten zwischen Jodausscheidung und histologischem Bilde, wie wir es eben beschrieben haben, zu erwähnen. Wir haben bei dem Patienten P. R., der oben in der Kategorie 3 verzeichnet ist, ein relativ großes Jodquantum gefunden. Das histologische Bild seiner diffus hyperplastischen Struma zeigte denn auch neben großen, prall gefüllten Follikeln viele kleine, wenig und mit blassem Kolloid gefüllte, das Follikelepithel überall hoch kubisch oder sogar cylindrisch, wie wir es bei den Strumen der ersten Kategorie gefunden haben. Wir haben auch keine meßbare Veränderung in der Größe der Struma wahrgenommen. Es ist also wahrscheinlich, daß wir es hier einfach mit einer Mischform zu tun haben. Immerhin soll erwähnt werden, daß die Struma klinisch eine vaskuläre war und die vaskulären Erscheinungen während des Versuches verschwanden. Wir erwähnen dies deshalb, weil Jodausscheidungsversuche, die wir bei den ja immer vaskulösen Basedowstrumen machten, auch Ausnahmen im Vergleich mit dem hier beschriebenen Verhalten ergaben. Hierüber soll jedoch an anderer Stelle berichtet werden.

Fragen wir uns nun, in welchem Zusammenhang stehen die Strumen unserer Versuchspersonen zu den anamnestischen, klinischen und praktischen Erfahrungen über Kröpfe überhaupt. Professor Kocher hat

in der „Therapie des Kropfes“ die praktischen Erfahrungen über die Wirksamkeit der Jodtherapie bei den verschiedenen klinisch unterscheidbaren Strumaarten zusammengestellt und besprochen. Aus ihnen geht hervor:

1) Daß die Strumen, welche durch die Jodtherapie zurückgehen, diffuse oder knotige weiche Kröpfe sind, vorzüglich bei Kindern und jungen Individuen, und namentlich solche, die noch nicht lange bestehen, die meist als parenchymatöse Kröpfe bezeichnet werden.

2) Daß durch ausdauernde Jodbehandlung hier und da auch im Anfang der Therapie widerstehende feste Strumen, älteren Datums, mit Vorliebe bei alten Individuen, zurückgehen.

3) Daß durch die Jodbehandlung nicht zu beeinflussen sind: Cysten, verkalkte Strumen und feste oder harte Kröpfe, welche gewöhnlich als fibröse bezeichnet werden; mit Vorliebe Strumen, die schon lange bestehen.

Bei diesen Angaben handelt es sich um eine bedeutende Abnahme, ja meist vollständiges Verschwinden des Kropfes.

Vergleichen wir damit die Beobachtungen bei den Strumakranken unserer Versuche:

In der ersten Gruppe finden wir 4 Fälle (4, 5, 6, 8) bei denen eine bedeutende Abnahme, ja eigentlich ein Verschwinden des Kropfes beobachtet wurde. Alle diese Strumen hatten eine weiche oder weichelastische Konsistenz, sie betrafen Individuen von 7—21 Jahren und hatten ihren Anfang vor 1 bis 4 Jahren genommen. Dabei ist aber zu bemerken, daß 2 derselben vorher nicht behandelt worden waren, bei den zwei übrigen die frühere Behandlung ein- oder zweimal genau dasselbe gute Resultat gehabt hatten. Es waren die Strumen also durch die Therapie verschwunden und ihre Wiederentwickelung jüngeren Datums. Diese Strumen entsprechen demnach ganz den weichen Kröpfen, die kurze Zeit bestehen, und mehr bei jungen Individuen sich finden und bestätigen die Angaben der praktischen Erfahrung ganz, daß sie prompt und vollständig auf die Jodtherapie reagieren. Es sind dies, wie wir gesehen haben, ihrem histologischen Bau nach, die eigentlichen Hyperplasien, welche als Tumoren im engeren Sinne bezeichnet werden können.

Bei den anderen Strumen dieser Gruppe haben wir einmal Fall 2, bei dem die Rückbildung eine sehr unerhebliche, aber doch nicht vollständige war. Der Fall war nur graduell von den eben genannten 4 Fällen verschieden. Der Kropf wäre durch wiederholte Jodbehandlung auch verschwunden, was schon die Rückbildung der restierenden Strumahälfte, durch eine neue Jodverabfolgung andeutet. Die 3 restierenden Strumen der 1. Gruppe finden sich bei Individuen in vorgerückterem

Alter und sind von längerem Bestand. Sie sind auch in ihrer klinischen und histologischen Beschaffenheit von den erstgenannten verschieden, nur der gleich beschaffene Strumaanteil kommt hier für Jodausscheidung und Rückbildung in Betracht. Die daneben vorhandenen Strumaanteile, wie Cysten, Kautschukkolloïd, hyaline Partien und hämorrhagische Knoten, welche für die Praxis viel mehr in Betracht kommen, würden sie den sub 3 genannten Kröpfen der Aerzte zuweisen.

Die Strumen unserer Versuche, welche nach der Beobachtung am Lebenden durch die Jodtherapie in ihrem Volumen unbeeinflußt blieben, sind einesteils ganz degenerierte, dann Kolloidkröpfe und endlich Mischgeschwülste. Die Strumen mit sekundären Metamorphosen, sowie die Mischformen reihen wir, aus oben angeführter Ursache der 2. Kategorie unserer Versuche ein. Es waren dort Kröpfe älteren Datums und ihr Verhalten der Therapie gegenüber entspricht der praktischen Erfahrung. Die eigentlichen Kolloidkröpfe sind durch die stark vergrößerten, ganz und prall mit zähem Kolloid gefüllten Follikel ausgezeichnet. Die großen Bläschen in Läppchen oder Knoten angeordnet, die Epithelien fast überall abgeplattet, das Stroma mit den Gefäßen komprimiert oder teilweise ganz verschwunden. Diese Kolloidstrumen haben eine feste, derbe bis harte Konsistenz, wie aus unseren Beobachtungen hervorgeht, um so mehr, je reichlicher und je zäher das Kolloid ist. Professor KOCHER nimmt deshalb an, daß jene festen, meist als fibrös bezeichneten Strumen der praktischen Aerzte, die Kolloidkröpfe par excellence sind. Die Strumen gehen, wie unsere Versuche zeigen, auch wenn sie relativ kurze Zeit dauern und bei jungen Individuen sich finden, auf Jodverabfolgung nicht zurück. Die Erfahrungen der praktischen Aerzte bestätigen dies, lehren uns aber, daß durch längere, intensivere Jodbehandlung eine Rückbildung höheren Grades in seltenen Fällen erzielt werden kann. Wir haben schon oben hierüber gesprochen und auch die Untersuchungen BAUMGARTENS angeführt.

Nachdem wir so die pathologisch-anatomischen und klinischen Charaktere der auf Jodzufuhr verschieden reagierenden Strumen festgestellt haben, haben wir zunächst die Frage zu beantworten:

Sind es ganz bestimmte, durch ihre klinischen und anatomischen Charaktere wohlbekannte Kropfformen, welche der Jodtherapie zugänglich sind? Diese Frage ist mit Nein zu beantworten. Das hängt aber damit zusammen, daß wir für alles das, was wir als Struma bezeichnen, überhaupt schwer eine klare Einteilung nach den pathologisch-anatomischen Charakteren geben können. Von einer solchen Einteilung abgesehen, geht aber aus unseren Befunden mit Sicherheit hervor, 1) daß die quantitative Jodausscheidung an den histologischen Bau der Struma gebunden ist und 2) daß

es vom histologischen Bau abhängt, ob eine Struma zurückgeht oder nicht. Und zwar können wir es am besten so fassen: daß das Jod nur dann auf die Schilddrüse resp. Struma einwirkt, wenn es in derselben funktionsfähiges Parenchym vorfindet. Eine solche Art der Einwirkung ließ übrigens unsere Kenntnis der physiologischen Bedeutung des Jodes für die Schilddrüse voraussetzen. Die Funktionstüchtigkeit des Schilddrüsenparenchyms ist abhängig einesteils von der Blut- und Lymphzirkulation, andererseits von der Integrität des Follikelepithels und ebenso ist der Grad der Einwirkung des Jodes abhängig von Grad und Menge der funktionstüchtigen Drüsensubstanz.

Wir werden unten bei Besprechung der Physiologie der Schilddrüse genauer auf das Wesen der Jodeinwirkung zu sprechen kommen. Wir wollen nur die Frage vorwegnehmen: auf was beruht die Verkleinerung der Struma? Ohne uns auf genaue histologische Beschreibung einzulassen, welche nicht hierher gehört, geht aus unseren, in der Mehrzahl von Professor HOWALD gütigst hergestellten Präparaten hervor, daß die Abnahme der Strumen auf einer Verkleinerung der Drüsenläppchen beruht und diese ihrerseits auf einer Verkleinerung der Follikel, welche durch Verminderung oder Verschwinden des vorher verflüssigten Bläscheninhaltes ermöglicht wird. Dabei ist zum Zeichen der Funktionsverbesserung eine Füllung der intralobulären Gefäße und eine Erhöhung des Follikelepithels zu beobachten.

Welche histologischen Veränderungen längere und stärkere Jodverabfolgung in den einmal zurückgebildeten Strumen resp. Drüsen zur Folge hat, haben wir nicht weiter studiert. Nur die Veränderung während der Verkleinerung ist von therapeutischer und physiologischer Bedeutung.

Um uns weitere Einsicht in das Wesen der Jodeinwirkung auf die Schilddrüse resp. Struma zu verschaffen, haben wir, soweit möglich, die Strumen der oben zu den Jodausscheidungsversuchen benutzten Individuen nach der Strumaexcision chemisch auf ihren Jodgehalt untersucht und so die Beziehungen zwischen Jodeinnahme, Jodgehalt der Struma und Jodausscheidung festgestellt. Es erschien uns dies um so wichtiger, als wir so verschiedene Jodausscheidungsquanta beobachtet hatten und die Resultate der bisherigen Jodbestimmungen von Schilddrüsen und Strumen zu widersprechenden Erklärungen über die Physiologie der Drüse resp. des Kropfes geführt haben.

BAUMANN, der zuerst Jod in der normalen Schilddrüse nachwies, hat selbst Jodbestimmungen in Kröpfen ausgeführt. Er hat nach

seinen ersten Untersuchungen die Meinung ausgesprochen, daß die Kröpfe weniger Jod enthalten, als die normalen Schilddrüsen. Immerhin hatte auch er schon einige Ausnahmefälle beobachtet. Wir haben schon 1901 über eine große Anzahl von Jodbestimmungen in Kröpfen verfügt und Professor KOCHER hat bei Anlaß seines Berichtes über ein zweites Tausend Kropfexcisionen am Chirurgenkongreß in Berlin unsere damaligen Resultate kurz zusammengefaßt mitgeteilt. Es hatte sich uns nämlich gezeigt, daß wenn auch bei vielen Strumen der absolute Jodgehalt größer war als bei normalen Schilddrüsen, doch angesichts der Vermehrung der Drüseneinheiten der relative Jodgehalt, auf diese berechnet, kleiner als in der Norm ist, abgesehen von wenigen Ausnahmefällen. Damit nun stimmen die Untersuchungen der übrigen Autoren, WEISS, ROSITSKY, MONÉRY, ROOS und OSWALD überein. Von großer Bedeutung waren namentlich die Befunde von hier und da vollständigem Fehlen von Jod in den Strumen von Kretinen (MONÉRY). OSWALD, der seit dem Tode BAUMANNS weitaus die meisten Drüsenanalysen gemacht hat, ist der Frage des verschiedenen absoluten Jodgehalts der Strumen näher getreten. Er hat denn auch zuerst 1902 den wichtigen Befund erhoben, daß je kolloidhaltiger die Strumen sind, desto größer der absolute Jodgehalt derselben.

Diese Befunde konnten von uns und anderen vollauf bestätigt werden. Der Satz aber, den OSWALD danach aufstellte: daß, wo kein Kolloid sich in Kröpfen finde, auch gar kein Jod vorhanden sei, ist in dieser Fassung, wie wir uns überzeugen konnten, nicht richtig, namentlich da der Begriff Kolloid nicht speziell erörtert worden ist. Es hat denn auch dieser Satz, wie wir unten sehen werden, OSWALD zu unhaltbaren theoretischen Erörterungen geführt.

Die Untersuchungen der genannten Autoren, neben denen noch SUIFFET und MOSSÉ zu nennen sind, haben nach dem Vorgange BAUMANNS auch bei den Analysen normaler Schilddrüsen von Menschen und Tieren variablen Jodgehalt ergeben. Es haben sich deutliche Unterschiede in Bezug auf die geographischen Verhältnisse gezeigt, aber auch Unterschiede in Bezug auf Alter, Geschlecht, physiologische und pathologische Allgemeinerscheinungen des Versuchsobjektes.

Wir heben hier nur den wohl selbstredend nicht ausnahmslosen Befund hervor, daß die Schilddrüsen in Kropfgegenden und bei geringerer Jodzufuhr, auch ohne eigentliche Strumabildung, ein größeres Gesamtgewicht und einen höheren absoluten, aber geringeren relativen Jodgehalt aufweisen. Daneben wurden allerdings in solchen Gegenden auch kleinere, atrophische Drüsen mit einem geringeren Jodgehalt gefunden.

Ohne auf die Geschichte der chemischen Schilddrüsenuntersuchungen einzugehen, wollen wir die noch sonst wichtigen Ergebnisse derselben

hier aufführen. Schon BAUMANN hatte angenommen, daß das Jod in der Schilddrüse an Eiweiß gebunden sein müsse, was von OSWALD und BLUM mit Sicherheit festgestellt worden ist. OSWALD konnte ein Globulin und ein Nuklein nachweisen, welche beide in sehr verschiedener Menge in Drüsen und Strumen vorkommen. Das Nuklein ist phosphorhaltig, das Globulin verbindet sich mit dem Jod zu einem Jodeiweißkörper. Ob alles Jod, das die Schilddrüse aufnimmt, solche organische Jodverbindungen eingeht, ist bis zur Stunde nicht sicher (TAMBACH contra OSWALD). Beide Eiweißkörper finden sich sowohl im Parenchym als im Follikelinhalt. Aus vergleichenden Bestimmungen, unter allerdings nur teilweiser histologischer Kontrolle, fand OSWALD, daß allein das Globulin des Kolloids, oder sagen wir besser des Bläscheninhaltes, jodhaltig ist, d. h. daß sich nur im Bläscheninhalt Jod findet. Bei den Strumen, soweit es sich um Hyperplasien handelt, ist das Schilddrüseneiweiß vermehrt. Bei den Kolloidkröpfen, also bei vermehrtem Bläscheninhalt, ist das Globulin relativ und absolut vermehrt, das an dasselbe gebundene Jod aber nur absolut, während es relativ vermindert ist, d. h. das Globulin im Bläscheninhalt der Kolloidkröpfe ist weniger jodhaltig, als das Kolloid in normalen Drüsen. (Einige wenige Ausnahmen ausgenommen.)

Soweit das Bisherige. Wir geben nun die Resultate unserer Jodbestimmungen der Strumen der Versuchspersonen auf der nächsten Seite tabellarisch wieder, unter Beifügung der Jodausscheidungsresultate und der dazu in Beziehung stehenden klinischen Beobachtungen.

Wir sehen zunächst einen großen Unterschied zwischen den Strumen, die von Patienten der 1. und denen, die von Kranken der 3. Kategorie herrühren. Die Strumen der 1. Kategorie zeigen einen viel geringeren Jodgehalt, als die der 3. Eine Ausnahme bildet Fall J. Z., dessen Struma einen abnorm hohen Jodgehalt darbietet. Wir sehen aber, daß gerade dieser Patient, als einziger der Gruppe 1, seine Struma lange und intensiv behandelt hat und daß dieser Patient die größten Jodausscheidungsquanta der hier aufgeführten Kranken der 1. Kategorie zeigt. Noch möchten wir beifügen, daß bei ihm allein, wir 2mal nacheinander abnorm große Ausscheidungsquanta gefunden haben. Die Kranken der 3. Kategorie hatten die meisten ihre Strumen behandelt und Patient Fr. R. dieser Kategorie, dessen Struma einen abnorm hohen Jodgehalt aufwies, hatte seine Struma zwar nie behandelt, war aber der einzige unserer Tabelle, dem wir etwas mehr Jod verabfolgt hatten. Dies vorausgeschickt, können wir folgende Folgerungen aus unseren Untersuchungen ziehen. Wir finden, wie wir dies nach den Jodausscheidungsversuchen erwartet hatten, in den Strumen, die unter der Jodverabfolgung an Volumen abgenommen hatten, einen geringen Jodgehalt, gemäß der vermehrten

Name, Kategorie	Frühere Behandlung	Gewicht der excidierten Struma	Quantität des bei Versuchen eingegebenen Jodkaliums	Jodausscheidung im Urin in Proz.	Verhalten der Struma	Jodgehalt der Struma	
						ganze excidierte Struma	in 1 g frischer Drüse
J. Z. 1	vor 2 Jahren vor 3 Monaten lange intensiv	73 g	0,4 g K.j.	105	geht bedeutend zurück	37,23 mg	0,51 mg
A. M. K. 1	keine	383 „	0,8 „ „	84	geht ziemlich viel zurück	10,28 „	0,027 „
H. R. 1	keine	25 „	1,8 „ „	92	geht bedeutend zurück	3,64 „	0,15 „
A. R. 1	keine	48 „	0,2 „ „	86	geht ziemlich viel zurück	2,45 „	0,051 „
L. N. S. 1	keine	32 „	0,6 „ „	83	geht ziemlich viel zurück	2,24 „	0,07 „
Cl. R. 3	vor 4 Jahren nicht sehr viel	112 „	0,4 „ „	55	geht nicht zurück	8,44 „	0,075 „
J. C. 3	vor ½ Jahr ziemlich viel	75 „	1,6 „ „	67	dito	11,78 „	0,62 „
J. G. 3	keine	189 „	0,4 „ „	59	dito	14,84 „	0,08 „
A. P. 3	vor mehreren Jahren viel	49 „	0,2 „ „	53	dito	17,71 „	0,36 „
H. C. 3	vor 3 Jahren wenig	130 „	0,6 „ „	69	dito	18,0 „	0,14 „
Fr. R. 3	keine	75 „	6,4 „ „	59	dito	33,75 „	0,45 „
P. R. 3 Ausnahme	vor 1½ Jahr. ziemlich viel	93 „	0,2 „ „	78	Verschwinden der vaskulären Symptome	8,56 „	0,09 „

Jodausscheidung; umgekehrt zeigt sich in den Kröpfen, die unter der Jodverabfolgung nicht abnahmen und wo die Ausscheidung vermindert war, ein hoher Jodgehalt. Jedoch ist der Jodgehalt der Strumen nicht immer direkt proportional der Abnahme derselben, wie wir dies für das ausgeschiedene Jodquantum fanden. Es kommt für den Jodgehalt der Struma offenbar auch darauf an, wie stark jodhaltig die Struma vor der Therapie und wie stark die Jodzufuhr war. Immerhin ist es auffällig, wie der Jodgehalt der Strumen H. R., A. R. und L. N. G. nach der ziemlich bedeutenden Rückbildung, dem, bei uns normalen, Jodgehalt einer gesunden Schilddrüsenhälfte ziemlich analog gefunden wurde. Der Jodgehalt der Struma ist aber nicht direkt maßgebend für ihre Rückbildungsfähigkeit. Wir haben außer bei dem schon genannten Fall J. Z. auch bei dem Fall A. M. K. trotz starker Rückbildung bei 2malig vermehrter Jodausscheidung, noch einen relativ hohen Jodgehalt beobachtet. Während bei dem ersteren, welcher allein bei zwei konsekutiven Versuchen ein stark ver-

mehrtes Jodquantum im Urin hatte, anzunehmen ist, daß durch weitere Jodzufuhr weitere Verkleinerung des diffusen Anteils seiner Struma unter erneuter vermehrter Jodausscheidung, zu erwarten gewesen wäre, könnte sich der hohe Jodgehalt der Struma A. M. K. teilweise aus dem Jodgehalt der erwähnten Kolloidcyste erklären. Beide Strumen sind eigentlich Mischformen und reihen sich nicht ohne weiteres der 1. Kategorie ein. Wir möchten schon hier die auffallende Beobachtung hervorheben, daß gerade diese beiden Fälle Amk und J. Z. Erscheinungen von chronischem Jodismus und Steigerung derselben bei Jodverabfolgung aufweisen. Hierüber noch unten.

Wie verhält es sich mit der Vermehrung des Jodgehaltes der Strumen durch die therapeutische Jodverabfolgung? Es geht aus unseren Versuchen hervor, daß in gewissen Fällen von dem per os eingegebenen Jod eine kleine Menge in der Struma zurückgehalten wird, da wir bei ihnen eine (gegenüber den gesunden Individuen) verminderte Jodausscheidung und einen stark erhöhten Jodgehalt der Strumen gefunden haben. Es ist ferner eine gewisse Abhängigkeit des Jodgehaltes der Struma von der Größe und der Anzahl der eingenommenen Jodquanta vorhanden, was wir namentlich durch unseren Fall Fr. R. sehr gut illustrieren können. Jedoch ist die Zunahme des Jodgehaltes dieser Strumen nicht direkt proportional der Quantität des eingegebenen Jods. Dies wird uns schon dadurch klargelegt, daß bei wiederholten Ausscheidungsversuchen das ausgeschiedene Jodquantum größer ist, als beim ersten Versuch. Ferner finden wir bei vor längerer Zeit mit Jod behandelten Kröpfen dieser Art den Jodgehalt der Struma zwar sehr hoch, aber nicht so hoch, wie bei ganz kurz vorher behandelten. Es verläßt offenbar ein Teil des Jods die Struma allmählich wieder. Die Vermutungen Baumanns betreffs des therapeutisch einverleibten Jods finden also durch unsere Versuche eine bedeutende Stütze. Was wir aber Neues hinzufügen können, ist das, daß sich nicht alle Strumen in Bezug auf das einverleibte Jod gleich verhalten. Was wir soeben von der Zurückhaltung des Jods gesagt haben, bezieht sich nur auf die Strumen der 3. Kategorie, d. h. auf den Typus der diffusen oder der nodösen Kolloidstrumen mit stark vergrößerten Bläschen und kompaktem Kolloid und meist abgeplattetem Follikelepithel. Die Strumen der 1. Kategorie dagegen nehmen das Jod zwar auch auf, scheiden es aber unter Abbau von Drüsengewebe sofort wieder aus.

Bei den Strumen der 2. Kategorie endlich ist, wie zu erwarten, der Jodgehalt ein verschiedener. Bei der ersten Gruppe, den Strumen mit regressiven Metamorphosen, ist der Jodgehalt, entsprechend dem Grade der Degeneration, vermindert. Bei der zweiten Gruppe verhält sich der Jodgehalt verschieden.

Wir kommen noch zu unseren Jodausscheidungsversuchen nach der Kropfexstirpation resp. nach halbseitiger Thyreoidektomie, die wir oben den betreffenden Krankengeschichten beigefügt, aber noch nicht besprochen haben. Für die eben behandelte Frage der Jodretention in der Struma ist es von Bedeutung, daß wir in allen Fällen nach der halbseitigen Exstirpation größere Jodausscheidungsquanta gefunden haben, als vor der Operation. Es wäre möglich, namentlich da unsere Bestimmungen bald nach der Operation gemacht wurden, daß durch die Operation eine Schädigung des Drüsenrestes stattgefunden hätte, denn auf irgendwelcher Jodzufuhr kann es nicht beruhen, da bei der Operation und Nachbehandlung kein Jod verwertet wurde. Daß aber die Schädigung des Drüsenrestes schuld an der vermehrten Jodausscheidung sei, ist schon deshalb nicht anzunehmen, weil wir bei einer Bestimmung 3 Monate später dasselbe Resultat hatten und weil, wie wir oben sahen, bei vollständigem Drüsenmangel beispielsweise keine vermehrte Jodausscheidung beobachtet wurde. Wir müssen vielmehr bedenken, daß der Strumarest nach der Operation den gleichen Bedingungen unterliegt, wie die ganze Struma vor der Operation, d. h., daß wir es bei der vermehrten Jodausscheidung mit einer weiteren Abnahme des Strumarestes zu tun haben können. Das war denn auch bei den Fällen L. N. S. und A. R. sicherlich der Fall. Bei den anderen konnte es nicht mit Sicherheit festgestellt werden. Immerhin wäre es auffällig, daß mehr Jod ausgeschieden würde bei gleicher Rückbildungsfähigkeit, es sei denn, daß die Strumahälfte unterdessen wieder gewachsen war. Auffällig wäre auch ein Zurückgehen der Strumen J. C. und P. R., welche vor der Operation auf die Jodmedikation nicht reagierten. Fall P. R. war, wie wir schon oben sahen, ein Ausnahmefall einer vaskulösen Struma. Bei Fall J. C. ist die vermehrte Ausscheidung eine unbedeutende. Wir glauben aber trotzdem, daß die Operation resp. die Entfernung des größten Teiles des Kropfes zum Teil wenigstens an der vermehrten Jodausscheidung nach der Operation schuld ist und möchten hier an unsere, vor 3 Jahren am Chirurgenkongreß in Berlin mitgeteilten Beobachtungen erinnern, daß normale Schilddrüsenhälften bei Tieren, nach der Exstirpation einer Hälfte, ohne Jodzufuhr, fast genau doppelt so jodhaltig werden, als die exstirpierte Hälfte.

Hier ist auch die wertvolle Arbeit Halsteds zu zitieren, der eine große Menge Hundeschilddrüsen nach partieller Exstirpation des genauesten untersucht hat. Die Veränderungen, die Halsted bei diesen Hundeschilddrüsen fand, sind fast analog mit dem, was wir bei den Strumen nach der Jodbehandlung beschrieben haben, nur daß hier eine Volumenzunahme dabei stattfand. Halsted erklärt die Befunde so, daß es sich um eine transitorische Veränderung im Sinne einer Funk-

tionsvermehrung, bedingt durch die Verkleinerung der Schilddrüsen handelt. Transitorisch, weil später der histologische Befund wieder ein fast normaler ist. Daß der Schilddrüsenrest nach partieller Exstirpation mehr Jod aufnimmt, als dies bei intakter Schilddrüse der Fall ist, legen unsere oben genannten quantitativen Jodbestimmungen bei Hundeschilddrüsen nahe. Der vermehrte Jodgehalt ist erst viele Monate nach Exstirpation der einen Schilddrüsenhälfte erhoben und die restierende enthielt Kolloid, es war also offenbar die HALSTEDsche transitorische Hypertrophie schon vorbei. Es stellt sich mit der Zeit die normale Funktion unter stärkerem, durchschnittlichem Jodgehalt der restierenden Drüsenhälfte wieder her, während im Anfang eine Funktionsvermehrung eintritt. Die HALSTEDschen histologischen Untersuchungen geben also gerade für unseren Befund der Mehrausscheidung von Jod nach halbseitiger Strumektomie die beste Erklärung. Es tritt nach partieller Schilddrüsenentfernung eine histologische Veränderung, wie bei künstlicher Jodzufuhr, ein, offenbar weil die restierende Drüse auch mehr Jod erhält. Nur ist die vermehrte Jodaufnahme hier nicht das einzige, was ja schon die dabei auftretende Hypertrophie des Drüsenrestes beweist.

Wir erinnern ferner an die häufig beobachtete spontane Rückbildung von Strumahälften, allerdings erst längere Zeit, nach halbseitiger Exstirpation.

Wir haben noch die Frage des Jodismus zu besprechen. Wie wir eingangs dieser Arbeit erwähnt haben, haben wir extrakleine Joddosen zu unseren Ausscheidungsversuchen gewählt, um den Jodismus möglichst zu vermeiden. Wir haben denn auch in keinem unserer Fälle Schnupfen oder vermehrten Speichelfluß oder Hauteruptionen, die gewöhnlichsten Zeichen der reichlichen Jodelimination, beobachtet. Um so wichtiger scheinen uns unsere zwei Beobachtungen von Jodismus resp. Thyreoidismus, welche nach den kleinen Dosen von 0,2 g Jodkali aufgetreten sind. Es handelt sich beide Male um Fälle aus der 1. Kategorie der Jodausscheidung, d. h. Fälle, bei denen eine vermehrte Jodausscheidung, unter Verkleinerung der Struma, stattgefunden hat. Dann sind es beides Fälle, bei denen in der Struma trotz der Rückbildung sehr viel Jod gefunden wurde. Endlich haben beide Fälle schon vor der Operation Erscheinungen von chronischem Jodismus resp. Thyreoidismus dargeboten. Diese Symptome waren bei Fall J. Z. erst aufgetreten, als der Patient wegen seiner Struma, welche dabei im Anfang abnahm, mehrere Wochen lang große Joddosen innerlich nahm. Bei der Patientin A. M. K. ist eine ähnliche Aetiologie ihrer chronischen Thyreoidismussymptome nicht zu eruieren gewesen. Bei ihr haben wir die weitere Beobachtung gemacht, daß die Vermehrung der Thyreoidismussymptome nicht mehr stattfand bei den wei-

teren Versuchen, wobei keine vermehrte Jodausscheidung und keine weitere Rückbildung der Struma stattfand. Ferner sind die Symptome auch nicht mehr aufgetreten bei Jodverabfolgung nach der Operation, als die Zeichen des chronischen Jodismus schon abgenommen hatten, obwohl hier wieder eine etwas vermehrte Jodausscheidung stattfand.

Fassen wir diese Beobachtungen zusammen, so scheint es, als ob der Jodismus (oder sprechen wir hier lieber von Thyreoidismus, da die Erscheinungen mehr die des letzteren, als des ersteren waren) dann auftrete, wenn Strumen, welche auf Jodzufuhr mit Rückbildung und vermehrter Ausscheidung reagieren, abnorm viel Jod aufnehmen, welches dann allem Anschein nach abnorm verarbeitet wird und in die Zirkulation gelangt und die chronischen oder, bei neuer Jodzufuhr, die akuten Thyreoidismussymptome hervorruft.

Physiologisches.

Sehen wir nun noch, was uns unsere Beobachtungen in physiologischer Hinsicht lehren. Sie zeigen einmal, daß das dem Organismus zugeführte Jod von der Struma resp. Schilddrüse aufgenommen wird und dieselbe wieder verläßt, und daß diese Aufnahme des Jodes sehr rasch stattfindet, und ebenso die Ausscheidung. Dies ergibt sich daraus, daß wir schon in den ersten Stunden nach der Jodeinnahme die Hauptmenge desselben im Urin wiederfinden, was bei schilddrüsenlosen Individuen nicht in dem Maße der Fall ist, und daß wir, falls eine solche stattfindet, die Verkleinerung der Struma schon nach einigen Stunden nachweisen können. Hingegen ist die ausgeschiedene Jodmenge verschieden groß: Findet eine Abnahme der Struma resp. Drüse statt, so ist sie größer, als wenn dies nicht der Fall ist. Unter Umständen findet man bei starker Verkleinerung des Kropfes mehr Jod im Urin, als eingegeben wurde. Es findet also durch die Jodzufuhr eine vermehrte, für uns im Gegensatz zur Norm nachweisbare Ausscheidung von Drüsenmaterial statt. Wenn wir uns nun fragen, was aus der Struma resp. Drüse fortgeführt wird, so fanden wir die Antwort aus dem histologischen Bilde: Es handelt sich nämlich um eine Verminderung oder ein vollständiges Verschwinden des Bläscheninhaltes zugleich mit einer Verkleinerung der Follikel, also offenbar einer Einschmelzung spezifischen Parenchyms. Aus dem Umstande, daß mehr Jod im Urin ausgeschieden wird, unter Umständen mehr als eingegeben wurde, und daß die verkleinerte Struma weniger Jod enthält, öfter weniger als die normale Drüse, ist anzunehmen, daß das ausgeschiedene Material jodhaltig ist. Da es sich, wie wir eben sahen, hauptsächlich um Verminderung des Follikelinhaltes handelt, so stimmt dies mit den Befunden Oswalds, welcher gerade den Bläscheninhalt jodhaltig fand,

gut überein. Dabei fanden wir aber noch eine Einschmelzung des Gewebes. Dies gestattet die Annahme, daß auch der Inhalt resp. das Eiweiß in den Zellen des Follikelepithels, das nach OSWALDS Untersuchungen jodfrei ist, wohl durch die infolge der Jodzufuhr eingetretene aktive Hyperämie in das Bläschenlumen ergossen und nach der Jodierung ausgeschieden wird.

Im Gegensatze hierzu fanden wir Strumen, welche auf die Jodzufuhr ihr Volumen nicht veränderten, deren Träger bei Jodzufuhr viel weniger Jod im Urin ausschieden, und deren Strumen mehr Jod enthielten, als normale Schilddrüsen. Es wird also hier das Jod auch von der Struma aufgenommen, aber nur in geringerer Menge ausgeschieden, d. h. es wird ein Teil des eingeführten Jodes in der Struma zurückgehalten. Fragen wir uns, wo dies in der Drüse zurückbleibende Jod sich findet, warum es nicht ausgeschieden wird und warum hier eine vermehrte Ausscheidung von Drüsenmaterial, wie bei den eben beschriebenen Strumen, nicht stattfindet, so können wir in Anlehnung an die bisherigen Untersuchungen folgende Antworten geben: Wie wir oben sahen, sind diese Strumen die Kolloidkröpfe par excellence, d. h. die Strumen mit stark vermehrtem Bläscheninhalte und infolgedessen stark erweiterten Bläschen. Dieser Inhalt nun, das sogenannte Kolloid, ist zufolge den Untersuchungen verschiedener Autoren, wie HUTCHINSON, REINBACH, DRECHSEL, KOCHER und hauptsächlich OSWALD der Träger des Jods in der Schilddrüse. OSWALD hat ferner nachgewiesen, daß gerade dieses mit den gewöhnlichen Färbemethoden besonders intensiv färbbare, zähe, stark koagulierbare, also sehr eiweißhaltige Kolloid im Gegensatze zum Bläcbeninhalte normaler Schilddrüsen jodärmer ist und deshalb noch fähig, mehr Jod aufzunehmen. Da nun der Bläscheninhalt, wie wir sahen, bei diesen Strumen ganz bedeutend vermehrt ist, so kann er sehr viel Jod aufnehmen und trotzdem jodärmer bleiben, als der Bläscheninhalt normaler Schilddrüsen. Nehmen wir dazu, daß wir bei längerer und stärkerer Jodzufuhr eine Veränderung der Konsistenz und eine geringe Abnahme des Volumens mit einer peripheren Aufhellung und Verminderung des Kolloids beobachteten und daß gemäß der praktischen Erfahrung, nach ausdauernder Jodbehandlung, hier und da plötzliche Abnahme dieser Strumen stattfindet, so ergibt sich für uns der Schluß, daß der ungenügend jodierte Bläscheninhalt, wohl infolge seiner zähen Konsistenz, nicht oder jedenfalls langsamer ausgeschieden wird, während auch bei diesen Strumen, bei den nicht zu weit vorgeschrittenen wenigstens, normal jodiertes Eiweiß gebildet und nach Maßgabe seiner Bildung ausgeschieden wird, jedoch gemäß dem vermehrten Bläscheninhalt in geringerer Menge, als in der Norm. Die physiologische Tätigkeit der Schilddrüse ist beim Kolloidkropf also herabgesetzt. Damit stimmt auch die klinische Erfahrung (KOCHER), daß gerade bei diesen Strumen, wenn sie sehr groß werden und die

ganze Drüse befallen, Kachexiesymptome beobachtet werden, während wir gerade bei den Trägern dieser Strumen keine Herzerscheinungen etc., die wir auf eine vermehrte Drüsensekretion zurückführen müßten, beobachten. Bei der hier und da beobachteten plötzlichen Abnahme dieser Strumen nach längerer intensiver Jodbehandlung wurden von den praktischen Aerzten dieselben Thyreoidismussymptome beobachtet, wie wir sie oben bei einigen sofort zurückgehenden Strumen beschrieben haben.

Tragen wir nun die Resultate unserer chemischen und histologischen Untersuchungen auf die Physiologie der normalen Schilddrüse über, so ist es verständlich, daß auch hier, je nach der Menge des zugeführten Jodes und wohl auch der schilddrüsenfähigen Eiweißsubstanzen, das histologische Bild und der Jodgehalt der Drüse sich ändern muß. Bei der Mehrzahl der histologischen Präparate der als normal angesehenen Schilddrüsen finden wir weitaus die Mehrzahl der Follikel ziemlich gleichmäßig mit mittelstark färbbarem oder im Zentrum stark färbbarem Kolloid angefüllt. Dies würde, wenn wir unsere Untersuchungen auf die normale Schilddrüse übertragen, ein im Gegensatz zur Jodaufnahme vermehrtes Vorhandensein von Schilddrüseneiweiß beweisen. Von diesem eventuell als Reservematerial zu bezeichnenden Bläscheninhalte, der also aus zu wenig jodiertem Thyreoalbumin besteht, würde jeweilen, nach Maßgabe normaler Jodierung, Thyreojodalbumin ausgeschieden. Wenn nun die Zufuhr von Jod oder anschließend an Halsteds Versuche wohl auch von anderem schilddrüsenfähigem Materiale sich aus irgend einem Grunde verändert, so muß dies eine quantitative Veränderung des Bläscheninhaltes und dementsprechend des Jodgehaltes der Struma zur Folge haben, und diese histologische und chemische Veränderung der Drüse wird um so größer sein, je größer oder je geringer die Quantität des zugeführten schilddrüsenfähigen Materiales ist und je länger sie andauert. Wir sehen also, daß die Schilddrüse befähigt ist, sich verschiedenen Ansprüchen anzupassen und wir begreifen ihr verschiedenes Verhalten in Bezug auf Alter, Nahrung, Wohnort etc. Vielleicht ist auf dem Wege unserer Untersuchung ein weiteres über die spezielle Ursache der jeweiligen Veränderung der Drüse zu finden. Man denke an die Schilddrüse des Neugeborenen und den bekannten Einfluß von Pubertät und Gravidität auf die Drüse. Daß nicht in jedem Teile der Drüse Resorptions- und Sekretionsverhältnisse gleichzeitig dieselben sind, beweist die verschiedene Quantität des Follikelinhaltes und die verschiedene Größe des Epithels in einer und derselben Drüse. Die Resorption der schilddrüsenfähigen Substanzen und die Sekretion sind andererseits eben abhängig von Blut- und Lymphzirkulation und nach Lübke und v. Cyon von gewissen Nerveneinflüssen. Wir haben oben gesehen, daß die Jodzufuhr eine

starke Füllung der Kapillaren zur Folge hatte, was auch HALSTED bei seinen Präparaten hervorhebt, was wir bei einer Arbeitsvermehrung durch Vermehrung des zugeführten Jods oder anderer schilddrüsenfähiger Substanzen a priori erwarteten. Andererseits kann aber bei einer verminderten Drüsentätigkeit eine Ansammlung von Kolloid stattfinden, die ihrerseits mechanisch die Zirkulation beeinträchtigen kann. Wir erinnern noch speziell an den Fall mit Struma vasculosa, der eine Ausnahme gegenüber den übrigen Fällen unserer Versuchsreihe darstellte.

Wir sehen also, wie mannigfach die Einflüsse sind, die das histologische und chemische Verhalten der Schilddrüse verändern können und haben uns zu fragen: wie weit wir ihre Folgeerscheinungen in der Drüse als physiologisch zu betrachten haben. Offenbar so weit, als die Veränderung in der Drüse im Sinne des von uns angegebenen Wechselverhältnisses zwischen Volumen der Drüse, Bläscheninhalt, Epithel und Jodgehalt möglich ist und genau den veränderten physiologischen Bedürfnissen entspricht.

Wir möchten hier erwähnen, daß viele der theoretischen Schlüsse, die DE QUERVAIN in seiner wertvollen Arbeit über Thyreoiditis, über die Bedeutung des Kolloids, im Anschluß an seine zahlreichen Untersuchungen normaler Schilddrüsen und in Anlehnung an unsere früher geäußerten Beziehungen des Kolloidgehaltes zur Funktion, durch unsere Untersuchungen bestätigt worden sind.

Im Anschluß an unsere bisherigen Besprechungen müssen wir noch kurz auf die Frage der Kropfätiologie zu sprechen kommen.

Ueber die eigentliche Aetiologie der Struma ist ganz im Gegensatz zu den zahllosen physiologischen und anatomischen Arbeiten über Schilddrüse und Kropf wenig geschrieben worden. Die Theorie CHATINS, welche die Kropfbildung auf eine verminderte oder fehlende Jodzufuhr zurückführt, und diejenige VIRCHOWS, welche einen primären Reiz zur Hyperplasie wie für alle Tumoren annimmt, standen einander gegenüber, und da die Untersuchungen CHATINS nicht bestätigt werden konnten und auch das endemische Auftreten des Kropfes nicht ohne weiteres erklärten, glaubte man in der Annahme eines Kropfmiasmas im Trinkwasser, welches den Reiz zur Hyperplasie machen sollte, der Wahrheit näherzutreten. Als BAUMANN das Jod in der Schilddrüse entdeckte, gewann jedoch die Theorie CHATINS neuen Boden, indem die Mehrzahl der Strumen jodärmer als normale Drüsen gefunden wurden und BOURCET, GAUTIER, MARCHAND u. A die Untersuchungen CHATINS teilweise bestätigen konnten. OSWALD ist angesichts des vermehrten Jodgehaltes der Kolloidstrumen der Annahme einer Verminderung der Jodzufuhr als Ursache der Kropfbildung energisch entgegengetreten und hat sich für die VIRCHOWsche Theorie ausgesprochen und eine

Veränderung des Jodbindungsvermögens als abhängig von der primären Hyperplasie angenommen. Diese Annahme hat aber OSWALD selbst zu den größten Widersprüchen geführt, er sagt nämlich: „Der parenchymatöse Kropf ist das Anfangsstadium aller Kröpfe, beruhend auf einem primären Reiz; der parenchymatöse Kropf enthält kein Kolloid und kein Jod; das Thyreoglobulin wird in gewöhnlicher Weise in den Follikelzellen gebildet, es wird aber nicht ausgeschieden, es wird überhaupt kein Sekret ausgeschieden. Im kolloiden Stadium kommt das in den Zellen angehäufte Produkt zur Ausscheidung in den Follikelraum, jodiert sich aber nur teilweise infolge der sekundären Herabsetzung des Jodbindungsvermögens." Wie verträgt sich nun dies mit dem, was OSWALD in derselben Arbeit sagt, daß die Höhe des Jodgehaltes die Wirksamkeit des Thyreoglobins bedinge und das jodhaltige Thyreoglobin das wirksame Sekret der Schilddrüse sei? Unsere Untersuchungen und Besprechungen lehren uns im Gegenteil, daß auch die Vermehrung des Kolloidgehaltes und des Jodgehaltes der Kolloidstrumen auf verminderter Jodzufuhr beruhen kann und daß diese an und für sich zu einer Vergrößerung der Schilddrüse, also zur Kropfbildung führen kann. Daß sie aber nur eine und nicht die einzige Kropfursache ist und wohl in den meisten Fällen nicht als das einzig Primäre anzusehen ist, geht ohne weiteres aus dem Gesagten hervor. So hat z. B. Prof. KOCHER (l. c.) in Anlehnung an die Untersuchungen HALSTEDS eine primäre Ursache der Kropfbildung in der Vermehrung schilddrüsenfähiger Substanzen erkannt, indem die dadurch entstehende Arbeitsvermehrung der Schilddrüse eine Hypertrophie im Sinne HALSTEDS, wie wir sie oben beschrieben haben, zur Folge haben würde, d. h. es würde, wenn gleichzeitig eine Vermehrung der Jodzufuhr ermöglicht ist, anfänglich eine Struma parenchymatosa, wenn dies nicht möglich ist oder bei gleichzeitigem relativen Jodmangel auch eine Struma colloides entstehen. Die Ursache dieser Strumabildungen steht also in Beziehung zur Drüsenfunktion. Es ist deshalb um so leichter verständlich, daß hier das Jod eine therapeutische Wirkung ausübt, solange nicht die hochgradige Kolloidretention oder die viel häufiger und meist sehr früh eintretenden sekundären Metamorphosen die Wirkung unmöglich machen. Die letzteren, welche das weitere Wachstum der Strumen wesentlich beherrschen, sind in hohem Maße von den veränderten Zirkulationsverhältnissen abhängig. Daß diese, und namentlich das Verhalten der Lymphgefäße, welche ja bei der Schilddrüse die Abführwege darstellen, selbst in Beziehung zur Strumabildung stehen können, liegt auf der Hand.

Zu den Strumen, welche aus den genannten Ursachen sich bilden können, gehört weitaus die Mehrzahl der Kropfformen, wenn wir die sekundären Veränderungen ins Auge fassen, welche die Klassifikation

der Strumen bisher, allerdings nur mit teilweisem Recht, beherrscht haben. Es sind dies die Kröpfe, welche nicht zu den Tumoren im engeren Sinne gehören. Von ihnen abzutrennen sind die Geschwülste, wie sie auch in anderen Organen vorkommen, vom umschriebenen Adenom bis zur eigentlichen Struma maligna. Es ist anzunehmen, daß diese Bildungen, welche meist, oder wenigstens im Beginn, nur einen Teil der Drüse befallen, in Bezug auf Histologie und Aetiologie den Geschwülsten anderer Organe ähnlich sind, d. h., daß ihre primäre Ursache, im Gegensatz zu den übrigen Strumen, der Drüsenfunktion fernsteht.

Wir hätten damit die möglichen Beziehungen des Jodchemismus zur Kropfbildung und Physiologie der Schilddrüse erörtert. Wir können nicht umhin, an unsere früher publizierten Untersuchungen über den Phosphorgehalt und die Einwirkung des Phosphors auf die Strumen zu erinnern. Wenn es auch gegenwärtig außer allem Zweifel steht, daß das Jod, resp. die Jodierung des Schilddrüsen-Albumins den funktionell wichtigen Teil der Drüse darstellt, so ist doch wohl die der Schilddrüse zwar nicht spezifische Bindung und Ausscheidung eines phosphorhaltigen Eiweißkörpers nicht ohne Bedeutung.

Wir hätten zum Schluß noch die Bedeutung unserer Versuche für die Therapie des Kropfes zu besprechen:

Es geht daraus hervor, daß bei beginnender Strumabildung möglichst bald eine Jodbehandlung, zunächst mit kleinen Dosen alle 2 Tage anzufangen ist. Bei den Strumen, welche einer Rückbildung fähig sind, wird ein bedeutender Effekt vom Arzte schon nach ganz kurzer Zeit mit Sicherheit nachgewiesen werden können, und periodische kleine Joddosen werden bei diesen Strumen genügen, um sie auf dem kleinst möglichen Volumen zu erhalten. Diesen Kropfkranken längere Zeit größere Joddosen zu verabfolgen, halten wir für einen Fehler, da sie Anlaß geben können zu chronischem Jodismus resp. Thyreoidismus, d. h. zu teilweise abnormer Funktion der Drüse. Die sich zurückbildenden Strumen sind allem nach in der Funktion kaum beeinträchtigt, sondern können unter Umständen eine gesteigerte Funktion aufweisen.

Die Strumen, welche nach den ersten kleinen Joddosen keine Volumsveränderung zeigen, sind, je nach ihrer Art, verschieden weiter zu behandeln. Können ausgedehnte regressive Metamorphosen nachgewiesen werden, so ist eine weitere Jodbehandlung, wie bekannt, unnütz. Handelt es sich um diffuse oder knotige Kolloidstrumen, deren starker Gehalt an kompaktem Kolloid an der festen bis harten Konsistenz zu erkennen ist, so kann eine längere und intensivere Jodbehandlung gemacht werden. Man riskiert dabei nicht dem Patienten zu schaden, ein bedeutender Erfolg ist aber auch dann selten zu er-

warten. Wir verweisen im übrigen auf die Arbeit über Therapie des Kropfes von Professor KOCHER, da die weitere Ausführung dieser Fragen nicht in den Rahmen dieser Arbeit gehört.

Wie sich Jodothyrin und die Schilddrüsenpräparate in Bezug auf die Verkleinerung der Kröpfe, ihren Jodgehalt und Jodausscheidung verhalten, werden wir in weiteren Versuchen zu untersuchen haben. Wir wollen schon jetzt mitteilen, daß, entgegen den bisherigen Resultaten, wir auch bei Verabfolgung von Jodothyrin Jod im Urin nachweisen können, es kommt nur auf die Quantität des Jodes in dem betreffenden Präparat an. Bei den gewöhnlichen Jodothyrinpräparaten und ihrer Dosierung ist die ausgeschiedene Jodmenge einfach zu klein, um mit unseren Methoden nachgewiesen zu werden. Dieser Umstand ist auch ein direkter Anhaltspunkt dafür, daß wir wohl aus demselben Grunde im normalen Urin kein Jod nachweisen können, dessen Vorhandensein wir aber angesichts der steten Jodaufnahme, trotz der Elimination durch die Haut, annehmen müssen.

Zum Schlusse möchte ich den Herren Proff. KOCHER, HEFFTER, LANGHANS und HOWALD für die große Unterstützung meiner Arbeit den besten Dank aussprechen.

Literatur.

1) ROST, E., Ueber die Ausscheidung von Arzneimitteln aus dem Organismus. Deutsche Klinik, Bd. 1, Lief. 43.
2) NÄGEL u. ROOS, Versuche über experimentelle Beeinflußbarkeit des Jodgehalts der Schilddrüse. Archiv f. Physiol., 1902, Supplement.
3) OTTO, VICTOR, Ueber die Resorption von Jodalkalien etc. im Magen. Dissertation Erlangen, 1902.
4) ANTEN, Ueber den Verlauf der Ausscheidung des Jodkaliums im menschlichen Harn. Arch. f. experim. Pathol. u. Pharmak., Bd. 48, 21.
5) DOUX, Sur l'élimination de l'iodure de Potassium dans l'urine. Journ. d. Pharm. et Chim., 1890, T. 22, p. 106.
6) LAFAY, Etude clinico-chim. sur l'élimination urinaire de l'iode après absorption d'iodure de Potassium. Thèse des Paris, 1893.
7) EHLERS, Ueber die Ausscheidung des Jodkaliums nach großen Dosen. Hospitalstidende 1889.
8) ROUX, Expériences sur l'élimination des iodures etc. par l'urine. Thèse de Paris, 1890.
9) BAUMANN, Ueber das normale Vorkommen von Jod im Tierkörper. HOPPE-SEYLERS Zeitschr. f. physiol. Chemie, XXI, 4, 5, 6; XXII, 1 ff.
10) OSWALD, Beiträge zur Schilddrüsenfrage. Dissertation Basel, 1897.
11) BLUM, Der Halogenstoffwechsel und seine Bedeutung für den Organismus. Münch. med. Wochenschr., 1898, No. 8, 9, 11.

12) Blum, Die Jodsubstanz der Schilddrüse und ihre physiologische Bedeutung. Zeitschr. f. physiol. Chem., XXVI, 1, 2.
13) Monéry, La fonction iodée de la glande thyroide. Thèse de Lyon, 1903.
14) Oswald, Ueber den Jodgehalt der Schilddrüsen. Hoppe-Seylers Zeitschr. f. physiol. Chemie, XXIII, 3.
15) Weiss, Ueber den Jodgehalt der Schilddrüsen in Schlesien. Münch. med. Wochenschr., 1897, No. 1.
16) Heffter, Ergebnisse der Physiologie, 1902, p. 95.
17) Kocher, Th., Die Therapie des Kropfes, 27. Vorlesung. Deutsche Klinik, 1904.
18) Rourcet, De l'iode dans l'organisme, les origines, son rôle, son élimination. Thèse de Paris, 1900.
19) Chatin, Jahresbericht der Chemie, 1850.
20) Gautier, A., Comptes rendus Acad. des Sciences, T. 78, 81, 1899, 1900.
21) Hutchinson, British medic. Journ., 1897, January.
22) Rositsky, Wiener klin. Wochenschr., 1897, 16. Sept.
23) Mossé, Comptes rendus Soc. saventes. Toulouse 1899.
24) Vitali, Annali di Farmacoterapia, 1898.
25) Geissler, Ueber das Ausscheiden von Jod durch die Nieren. Dissert. St. Petersburg, 1888.
26) Halsted, An experimental study of the thyroid gland of dogs etc. Johns Hopkins Hospital Reports, Vol. 1, 1896.
27) Roos, E., Ueber Schilddrüsentherapie und Jodothyrin. Freiburg i./B. 1897, J. C. B. Mohr.
28) Tambach, R., Zur Chemie des Jods in der Schilddrüse. Zeitschr. f. Biologie, Bd. 36, Heft 4.
29) Schürmayer, Ueber das Vorkommen von Jod im Organismus etc. Allg. med. Centralzeitung, 1896, p. 47.
30) Blum, Die Schilddrüse als entgiftendes Organ. Berl. klin. Wochenschr. 1898, No. 43.
31) —, Zur Chemie und Physiologie der Jodsubstanz der Schilddrüse. Arch. f. d. ges. Physiol., Bd. 77, 1899.
32) —, Zur Physiologie der Schilddrüse. Verhandl. d. XVII. Kongr. f. innere Med.
33) Oswald, Die Chemie und Physiologie des Kropfes. Virchows Arch., Bd. 169, 1902.
33) —, Die Schilddrüse und ihr wirksames Prinzip. Biochem. Centralbl., 15. März 1902.
35) —, Die Eiweißkörper der Schilddrüse. Zeitschr. f. physiol. Chemie, Bd. 27, 1899, Heft 2.
36) —, Zur Kenntnis des Thyreoglobulins. Ibid. Bd. 32, 1901, Heft 1 u. 2.
37) —, Ueber die Funktion der Schilddrüse. Münch. med. Wochenschr., 1899, p. 33.
38) Virchow, R., Geschwülste III.
39) Oswald, Was wissen wir über die Chemie und Physiologie der Schilddrüse?
40) Roos, Ueber die Wirkung des Thyrojodins. Zeitschr. f. physiol. Chemie, Bd. 23, 1896, Heft 1.
41) Baumann, Ueber die Jodverbindungen der Schilddrüse. Münch. med. Wochenschr., 1896, No. 47.

42) Kocher, Theod., Bericht über ein zweites Tausend Kropfexcisionen. Arch. f. klin. Chir., Bd. 64, 1901, Heft 2.
43) —, Die Schilddrüsenfunktion im Lichte neuerer Behandlungsmethoden verschiedener Kropfformen. Korrespondenzbl. f. Schweizer Aerzte, Bd. 25, 1895, No. 1.
44) Kocher, Theod. jun., Ueber glykogenhaltige Strumen. Dissertation Bern, 1899.
45) Howald, Vorkommen und Nachweis von Jod in den Haaren. Dissertation Bern, 1897.
46) Drechsel, Ueber das Vorkommen von Jod im menschlichen Organismus. Centralbl. f. Physiol., 1896, No. 24.
47) Ewald, Ueber den Jodgehalt des Adenocarcinoms der Schilddrüse etc. Wiener klin. Wochenschr., 1896, No. 11.
48) Blumreich u. Jakoby, Experimentelle Untersuchungen über die Bedeutung der Schilddrüse etc. Pflügers Arch., Bd. 44, p. 1.
49) Reinbach, Zur Chemie des Kolloids der Kröpfe. Centralbl. f. Chir., 1898, 28. Mai.
50) Kocher, Theod., Behandlung des Kropfes. Korrespondenzbl. f. Schweizer Aerzte, Bd. 33, 1903.
51) de Quervain, Die akute nicht eiterige Thyreoiditis. Mitteil. aus d. Grenzgeb. 2. Supplementband, 1904.

Aus dem Hafenkrankenhause in Hamburg.

Nachdruck verboten.

XX.

Ueber traumatische Aortenwandrupturen, mit besonderer Berücksichtigung des Mechanismus ihrer Entstehung.

Von

Dr. **Revenstorf.**

(Hierzu 2 Abbildungen im Texte.)

Ueber die Entstehung von Gefäßwandrissen der Körperschlagader herrschen noch keineswegs klare und einheitliche Vorstellungen. Es hat das nur zum Teil seinen Grund in der Seltenheit dieser Verletzung, hinzu kommt die Schwierigkeit der Beurteilung mehrerer ätiologischer Faktoren, deren Berücksichtigung auch einer nutzbringenden Verwertung der vorliegenden Literatur im Wege steht.

Ohne Zweifel können, wie die Mehrzahl der Forscher annehmen, Aortenrupturen durch Traumen erzeugt werden. Aber im einzelnen Falle wird die Abschätzung des Effektes einer äußeren Gewalteinwirkung nicht nur durch die sehr verschiedene Intensität und Richtung sowie den wechselnden Angriffspunkt des Insultes im höchsten Grade erschwert, sondern mangels der Kenntnis der Mechanismus, durch welchen die Zerreißung erfolgt, geradezu unmöglich gemacht.

Eine kleinere Zahl von Autoren mißt dem Trauma eine untergeordnete oder gar keine Bedeutung bei. Im Sinne dieser Beobachter haben einige Fälle von Aortenruptur bei jugendlichen Individuen, da ein Trauma anscheinend nicht vorlag, die Deutung erfahren, daß auch eine spontane Ruptur der völlig gesunden Aorta vorkomme.

Die anamnestischen Erhebungen befriedigen in manchen Fällen recht wenig. Es wird zwar niemand in Abrede stellen, daß infolge schwerer Quetschung der Brust durch Ueberfahrenwerden, Pufferdruck, Sturz aus der Höhe, auffallende schwere Lasten, oder durch heftigen Stoß, Schlag oder Fall unter Umständen eine normale, elastische und widerstandsfähige Aorta gesprengt werden kann. Aber neben diesen zum Teil enormen Gewalten lassen sich Beispiele anführen, welche alle

Abstufungen der Heftigkeit des Traumas zeigen bis herab zu den Fällen, in denen eine plötzliche große körperliche Anstrengung und schließlich eine länger fortgesetzte körperliche Tätigkeit die primäre Ruptur der Aorta erzeugt haben soll.

Sehr störend ist ferner der Umstand, daß in der Mehrzahl der Aortenzerreißungen das Gefäß seine normale Wanddicke, Festigkeit und Elastizität infolge chronischer Entartung seiner Häute verloren hatte. Eine arteriosklerotische Arterie ist gewiß mehr zur Ruptur prädisponiert, als ein elastisches Gefäß. Doch kann der Ansicht mancher Autoren nicht zugestimmt werden, die aus dem gelegentlichen Zerreißen atheromatöser Gefäße die Anschauung herleiten, daß die Arteriosklerose allgemein als die Ursache der Gefäßruptur anzusehen sei. Wenn dies der Fall wäre, so bliebe schwer verständlich, warum diese in den späteren Lebensaltern recht verbreitete Gefäßwandveränderung so sehr selten zu einer Zerreißung der Gefäßhäute führt.

Schließlich möchte ich noch auf eine gewisse Einseitigkeit des in den Zeitschriften zusammengetragenen Materiales hinweisen. Die publizierten Fälle betreffen überwiegend Fälle, in denen die Ruptur kürzere oder längere Zeit überlebt wurde. Beschreibungen der anatomischen Befunde bei frischen traumatischen Rupturen sind nur spärlich vorhanden. Es erklärt sich dies daraus, daß die Publikationen durchweg aus Krankenhäusern stammen, während diejenigen Institute, die vorwiegend Leichen eines plötzlichen oder gewaltsamen Todes Gestorbener zur Untersuchung bekommen, keine wesentlichen Beiträge geliefert haben. Auch die Lehrbücher der gerichtlichen Medizin streifen höchstens die Aortenruptur. Und doch ist gerade die Nachprüfung der Obduktionsergebnisse bei Personen, die durch einmaliges schweres Trauma ums Leben gekommen sind und bei denen als Todesursache oder als Nebenbefund eine Aortenruptur gefunden wird, der beste Weg, um zu zuverlässigen und beweiskräftigen Schlußfolgerungen über die Art und das Zusammenwirken der ätiologischen Momente zu gelangen.

Durch das relativ große Beobachtungsmaterial frischer Rupturen gesunder Aorten, welches ihm im Hamburger gerichtsärztlichen Institute zu Gesichte kam, wurde Verfasser zu der vorliegenden Arbeit angeregt.

Die Ausführungen beziehen sich mit Ausnahme der im Texte besonders erwähnten Fälle auf Aorten, deren Wandfestigkeit durch keinerlei pathologische Prozesse herabgesetzt war. Außer Betracht bleiben demzufolge auch solche Fälle, bei denen die durch Absceßbildung in den Gefäßhäuten oder durch Kontakt der Schlagader mit Eiterherden oder von anderen entzündlichen Prozessen der Nachbarschaft mitergriffene und geschwächte Gefäßwand unter der Einwirkung eines Traumas zerriß.

Aus den Erfahrungen über den Mechanismus subkutaner traumatischer Zerreißung der größeren Gefäßstämme an den Extremitäten

lassen sich nur für wenige Verletzungsformen der Körperschlagader Lehren ziehen.

Die Gefäßperforation durch spitze Knochenfragmente ist nach unserer Erfahrung eine nicht besonders häufige Verletzung der Aorta. Dennoch muß in allen Fällen, in denen sich Frakturen des knöchernen Brustkorbes finden, erwogen werden, ob nicht die Gefäßläsion durch die Bruchenden der Rippen erzeugt wurde.

Direkte Quetschungen der Gefäßwand kommen fast nur an der Bauchaorta zur Beobachtung. Die nicht durch Weichteile unterpolsterte, der Lendenwirbelsäule unmittelbar anliegende Körperschlagader kann an dieser Stelle durch äußere Gewalt (Stoß, Wagenrad) gegen den Knochen gepreßt, in ihrer Kontinuität partiell oder total zerstört, die Häute zirkulär oder unregelmäßig zerrissen, der betroffene Teil der Gefäßwand auf der harten Unterlage in größerem oder geringerem Umfange zerquetscht werden.

Analog dem Zerreißen peripherer Arterien bei Luxationen infolge Ueberdehnung des Gefäßrohres in longitudinaler Richtung kann auch die Aorta desc. durch das Auseinanderweichen der Bruchstücke eines frakturierten Wirbels zum Zerreißen gebracht werden.

Bei Schußverletzungen der Arterien ist die Hypothese aufgestellt worden, eine Zerreißung der Gefäßhäute könne, ohne daß das Gefäß selbst durch das Geschoß getroffen würde, indirekt infolge der Seitenwirkung des Projektils zu stande kommen. HILDEBRANDT (1) führt einen solchen Fall von Verletzung der Subclavia an. Anatomisch untersuchte Fälle sind nicht beschrieben. Es ist aber sehr schwer, aus der Lage der äußeren Hautwunden mit Sicherheit auszuschließen, daß ein Streifschuß des Gefäßes vorliegt. Die Möglichkeit einer Ruptur infolge Seitenwirkung des Geschosses ist zuzugeben, trotzdem aber ist abzuwarten, ob die Hypothese experimentell bewiesen werden kann.

Es ist überflüssig, auf die bisher berührten Formen der direkten Verletzung der Gefäßhäute näher einzugehen.

Zerreißungen nach indirekter Gewalteinwirkung werden durch verschiedene ätiologische Momente mechanischer Natur herbeigeführt. Neben der Ueberdehnung ist in erster Linie die Vermehrung des auf der Innenfläche der Aortenwand lastenden Blutdruckes zu nennen. Zwei Umstände können dieselbe veranlassen.

1) Der physiologisch beträchtlichen Schwankungen unterworfene Blutdruck kann in Gefolgschaft pathologischer Organveränderungen eine dauernde Steigerung erfahren.

2) Der Blutdruck kann durch das Hinzutreten einer einmaligen äußeren Gewalteinwirkung in begrenzten Gefäßabschnitten plötzlich erhöht werden.

Vorübergehende oder dauernde Steigerung des Blutdruckes durch vermehrte Arbeit oder größere Kraft des Herzens wird in den Erklä-

rungsversuchen der Autoren oft als ursächliches Moment angenommen. Die auffallend häufige Feststellung einer Hypertrophie des linken Ventrikels in Fällen von Aortenruptur scheint dieser Ansicht eine gewisse Berechtigung zu verleihen. FLOCKEMANN (2) z. B. spricht sich in seiner Zusammenstellung ganz allgemein dahin aus, daß der einleitende Riß in den inneren Wandschichten hervorgerufen wird durch die mächtige Ausdehnung des Aortenrohres infolge gewaltsamer Aktion des hypertrophischen und sufficienten linken Ventrikels. Auch die verstärkte Tätigkeit des nicht hypertrophischen Ventrikels genügt nach Auffassung einiger Autoren. Hierin ist die ätiologische Bedeutung der mehrmals erwähnten körperlichen Anstrengung eingeschlossen, da dieselbe als wesentliche Folge eine verhängnisvolle Erhöhung des Blutdruckes in der Aorta hervorgerufen haben kann. Dem steht allerdings entgegen, daß nach den von STERN (3) zitierten Autoren die eine starke körperliche Anstrengung begleitende Blutdrucksteigerung infolge vermehrter Herzarbeit nur selten sehr bedeutend ist.

Ueber die Entstehung eines Aortenrisses wissen wir, daß die Intima eher reißt als die Media, und die Media eher als die Adventitia. Das gelegentliche Auffinden geheilter Aortenrupturen hat in Ermangelung einer anderen Ursache scheinbar ebenfalls die Vermutung bestätigt, daß Zusammenhangstrennungen der Innenhäute mitunter spontan, das heißt als Folge eines durch vermehrte Herztätigkeit übermäßig gesteigerten Blutdruckes entstehen können. Diese Annahme läßt sich für Fälle geheilter Intimarisse nicht widerlegen, führt aber in den Fällen, in denen der Riß außerdem die Media betraf, ohne eine der sonstigen Folgen dieser Verletzung nach sich zu ziehen, zu einem Widerspruch. Wäre die vermehrte Herztätigkeit tatsächlich die Ursache des Wandrisses, so ist schlechterdings nicht einzusehen, warum dieselbe Gewalt, die das unverletzte Gefäßrohr zum Einreißen brachte, die halb zerrissene Arterie nicht völlig sprengte. Das Ausbleiben der vollständigen Ruptur wäre nur verständlich, wenn nach Eintreten des Risses eine Entlastung des Blutdruckes stattgefunden hätte; für diese Annahme lassen sich indes in den meisten Fällen keine Anhaltspunkte beibringen.

Eine starke und plötzliche Anstrengung, bei welcher die Glottis geschlossen wird, kann außer einer Vermehrung des Blutdruckes auch eine erhebliche Drucksteigerung im Innern des Thorax mit Kompression der Lungenluft zur Folge haben, nach MAREY bis auf 12—14 cm Hg. STERN setzt die Wirkung dieser Kompression sogar in Vergleich mit der Wirkung einer äußeren Gewalteinwirkung, die jedenfalls eine erkrankte Aorta schon allein zur Ruptur bringen könnte.

Die Erschütterung der Blutsäule, die nach Analogie des mit Flüssigkeit gefüllten Rohres beim Auffallen ihre Umhüllung, ohne daß eine direkte Quetschung ausgeübt wird, zum Bersten bringt, ist bereits von älteren Autoren zur Erklärung der traumatischen Herzruptur heran-

gezogen worden. SCHMIDT (4) hält diesen Mechanismus als für sich allein ausreichend zur Erzeugung einer Aortenruptur. LEPPMANN (5) nimmt an, daß bei Sturz aus großer Höhe die in voller Fallbewegung befindliche und durch das Aufschlagen auf den Boden plötzlich angehaltene Blutsäule das Gefäß sprengen kann. Ich habe mich bereits an anderem Orte bei Besprechung der Aetiologie der Herzrupturen dahin geäußert, daß ich dem nur die Bedeutung eines Hilfsmomentes beimesse. In den recht zahlreichen Fällen von Herz- und Aortenruptur nach Sturz aus der Höhe, die im hiesigen Institute zur Sektion kamen, konnte fast immer aus dem gleichzeitigen Vorhandensein von Blutungen und Brustbein- oder Rippenbrüchen mit Sicherheit erkannt werden, daß eine äußere Gewalteinwirkung unter anderem auch den Brustkorb getroffen hatte.

Für unsere weiteren Ausführungen ist von grundlegender Bedeutung, inwieweit man die Annahme für berechtigt erklären will, daß auch eine spontane Ruptur einer im übrigen makroskopisch und histologisch nicht veränderten Aorta vorkommt.

Aus dem Obduktionsbefunde ist die Unterscheidung der spontanen von der traumatischen Ruptur nur selten möglich. Die Beschaffenheit des Risses gestattet keine sicheren Schlußfolgerungen. Eine runde Perforationsöffnung spricht für eine spontane Entstehung, ebenso eine kleine Rupturstelle. In einigen veröffentlichten Fällen war die Perforationsöffnung so klein, daß sie überhaupt nicht gefunden wurde. Eine Unterscheidung wäre ferner denkbar nach der Richtung des Risses. Bei der Ueberdehnung des Gefäßes in der Längsrichtung resultieren ausschließlich Querrisse. Dehnung in der Längsrichtung ist aber eine notwendige Folge auch der Erhöhung des Innendruckes, falls der zu- und abführende Schenkel geschlossen ist. Daraus erklärt sich, daß auch bei experimentell erzeugtem Platzen neben Längs- und Schrägrissen Querrisse sich ergaben. Dagegen scheint der Längsriß eines gesunden Gefäßes für die Platzruptur charakteristisch zu sein. Immerhin ist mit dieser Feststellung wenig gewonnen, da die Fälle überaus selten sind, in denen eine gesunde Aorta eine Längsruptur zeigt.

Eine weitere Schwierigkeit liegt darin, daß die spontane Ruptur im wesentlichen durch ähnliche, allerdings graduell verschiedene Momente hervorgebracht wird, wie die traumatische. Nur die Messung der Widerstandsfähigkeit des rupturierten Gefäßes kann darüber Klarheit schaffen, ob die Schwächung der Gefäßwand einen solchen Grad erreichte, daß sie ohne Mitwirkung eines äußeren Insultes zum Einreißen gebracht werden konnte.

Für die Messung der Widerstandsfähigkeit des Aortenrohres steht uns die Feststellung zweier physikalischer Eigenschaften der Gefäßwand zu Gebote: die Elastizitätsmessung und die Prüfung der Kohäsionskraft.

Die Elastizitätsmessung wird in der Weise angestellt, daß Streifen

der Aortenwand von bestimmter Länge und Breite durch angehängte Gewichte gedehnt werden. Arteriosklerotische Gefäße zeigen Elastizitätsverminderung, die abhängt von dem Grade der Erkrankung (Polotebnow [10]).

Betreffs der Kohäsionskraft, das heißt derjenigen Eigenschaften der Gefäßwand, vermöge welcher sie einer Zerreißung durch Erhöhung des Innendruckes Widerstand zu leisten vermag, fand Volkmann, daß eine Carotis erst dann zerreißt, wenn der normale Innendruck um das Vierzehnfache gesteigert wird (zit. nach Landois). Gréhant und Quinquaud (11) sprengten die Carotis eines Hundes erst bei einem künstlichen Drucke von 7—11 Atmosphären. Eine menschliche Carotis oder Iliaca ertrug 7—8 Atmosphären. Malkoff (12) überzeugte sich, daß die frisch herausgeschnittene Carotis eines Hundes 4 Atmosphären aushielt, ohne zu zerreißen, steigerte den Druck aber nicht bis zur Widerstandsgrenze.

Diese übereinstimmend angegebenen außerordentlich hohen Druckwerte lassen sich schlecht in Einklang bringen mit der Vorstellung, daß ein durch körperliche Anstrengung oder geistige Aufregung (Flockemann) erhöhter Blutdruck bereits im stande sein sollte, die so überaus widerstandsfähige Gefäßwand zu sprengen. Auch die Anschauung, daß jedenfalls eine arteriosklerotisch veränderte Arterie auf diese Weise gesprengt werden kann, ist nicht für alle Fälle zuzugeben, da nach Landois eine Carotis mit atheromatöser Intima immerhin noch 3 bis 5 Atmosphären aushielt.

Erst bei vorgeschrittener Veränderung der Gefäßwand hielten die Arterien nur noch einen Druck von 28—30 cm aus (Quincke [13]).

In mehreren veröffentlichten Fällen von Aortenruptur wird eine abnorme Wandverdünnung für das Eintreten der Zerreißung verantwortlich gemacht. Es ist allerdings anzunehmen, daß eine Hypoplasie des Gefäßes eine Herabsetzung der Widerstandsfähigkeit seiner Wand bedingt, insbesondere wenn zu der Hypoplasie außerdem pathologische Wandveränderungen treten, wie in dem Falle Brouardels (14).

Die hohen Druckwerte bei gesunden Gefäßhäuten lassen es erklärlich erscheinen, daß selbst die künstliche Erzeugung von Rupturen durch äußere Gewalteinwirkung experimentell nur schwer gelang. Richerand (15) erzielte Zerreißung der Innenhäute, wenn er gegen ein mit Wasser gefülltes Arterienrohr einen Schlag versetzte, Löbker (15) erhielt bei ähnlichen Versuchen selten, Flockemann nie positive Resultate.

Ein Urteil über die Widerstandsfähigkeit einer gerissenen Aorta kann zwar bezüglich der Rißstelle nur auf dem Wege der Schlußfolgerung gewonnen werden. Auch der unverletzte Teil des Aortenrohres wird zu einer Prüfung der Kohäsionskraft nicht gut verwendet werden können, da wohl in allen Fällen die Ruptur zu spät entdeckt und das Aorten-

rohr bereits in ganzer Länge aufgeschnitten sein wird. Dagegen läßt sich die Prüfung sehr wohl mit den großen Gefäßstämmen, die aus der Aorta entspringen, anstellen. Allerdings besitzen dieselben eine etwas größere Widerstandsfähigkeit, als die Aorta. Vergleicht man mit diesem Resultate das Ergebnis der Elastizitätsprüfung und ergänzt die Feststellungen durch die mikroskopische Untersuchung der Aortenwand, so wird eine Unterlage gewonnen, auf Grund deren sich ein hinreichend sicheres Urteil über den Zustand des rupturierten Gefäßes bilden läßt. Wenn sich bei diesem Vorgehen auch in einem Teile der Fälle herausstellen wird, daß es sich um Gefäße von beträchtlich herabgesetzter Widerstandsfähigkeit handelte, so werden sich andererseits Fälle finden, in denen bei Abwesenheit von pathologischen Veränderungen in den Häuten und an der Rißstelle eine elastische und gesunde Aorta rupturierte. Für diese Fälle würde nichts übrig bleiben, als ein eventuell anamnestisch nicht zu eruierendes Trauma trotzdem anzunehmen. Ich habe hierbei hauptsächlich diejenigen rätselhaften Fälle von Aortenruptur im Auge, die jugendliche Individuen betrafen, deren Aorten sich bei der mikroskopischen Untersuchung als völlig gesund erwiesen (Barnes [16], Bruberger [17], Marshall [18], Wasastjerna [19]).

Wir beantworten also die Frage nach der traumatischen oder nicht traumatischen Entstehung einer Ruptur dahin, daß wir in der Befolgung des Vorschlages die physikalische Widerstandskraft unverletzter Schlagadern und der erhaltenen Teile des lädierten Gefäßes zu prüfen, die einzige Möglichkeit sehen, zuverlässige Anhaltspunkte zu gewinnen sowohl für die Annahme, daß eine Zerreißung spontan, wie auch daß die Kontinuitätstrennung der Häute nicht ohne die Mitwirkung eines äußeren Insultes zu stande kommen konnte.

I.

Während die einleitend berührten ätiologischen Verhältnisse für das Gefäßrohr der Aorta, soweit ihnen Bedeutung zukommt, in seinen sämtlichen Teilen in gleicher Weise bestehen, ergeben sich weiterhin für die einzelnen Abschnitte einige Besonderheiten aus der anatomischen Lage.

Ungeachtet der Bedenken, die einer Benutzung des veröffentlichten Beobachtungsmateriales entgegenstehen, glaubt Leppmann auf Grund einer Durchsicht desselben den Satz aufstellen zu können, daß bei Quetschungen über dem Brustbein und bei Fall auf die Füße meist der aufsteigende Teil der Aorta zu bersten pflegt, bei Fall auf den Kopf der Bogen, bei einer den Rücken treffenden Gewalt der absteigende Teil. Die Formulierung ist in dieser allgemeinen Form nur zum Teil richtig.

Für die Häufigkeit, mit welcher der Riß am aufsteigenden Teile lokalisiert ist, macht v. Schrötter (6) die Einwirkung des höheren

Blutdruckes in diesem Teile des Gefäßsystemes verantwortlich, ORTH (7) beschuldigt unbekannte Umstände mechanischer Natur.

Ich gehe meiner Absicht entsprechend nur auf die Aetiologie solcher Fälle von Aortenruptur ein, in welchen das gesunde Gefäß unter der Einwirkung eines äußeren Insultes zum Zerreißen gebracht wurde, und bin der Meinung, die im praktischen Falle häufig schwierige Frage nach der Aetiologie der Gefäßzerreißung dadurch am besten fördern zu können, daß ich den Mechanismus der Entstehung bestimmter traumatischer Verletzungen der Körperschlagader zu erklären und zu beweisen versuche.

Die Untersuchungen der physikalischen Widerstandsfähigkeit des Arterienrohres lehren, daß die Körperschlagader wie jedes Gefäß auf zweierlei Weise zur Ruptur gebracht werden kann, nämlich durch übermäßige Steigerung des Innendruckes (Ueberschreitung der Kohäsionsgrenze) und durch übermäßige Dehnung der Arterienwand in der Längsrichtung (Ueberschreitung der Elastizitätsgrenze).

In meiner früheren Arbeit habe ich bereits ausgeführt, daß der Anfangsteil der Aorta zu denjenigen Stellen des Gefäßsystems gehört, in welchem eine Platzruptur denkbar ist, da das Lumen des Gefäßes an einer beliebigen Stelle durch eine komprimierende Gewalt verschlossen werden kann, so daß sich zwischen dieser Verschlußstelle und den eingestellten Klappen eine beliebig große Blutmenge befindet. Daß das eingeschlossene Blut durch die Koronararterien einen Abfluß finden könnte, kommt bei einer plötzlichen Gewalteinwirkung nicht in Betracht. In 2 Versuchen an herausgeschnittenen Aorten erhielt ich auf diese Weise allerdings erst unter sehr hohem Drucke Querrisse dicht oberhalb der unverletzten Aortenklappen.

BARIÉ (8) hat, von ähnlichen Ueberlegungen ausgehend, zwecks Erzeugung traumatischer Aortenklappenrupturen an Leichen eine Versuchsanordnung angewandt, die jedenfalls die erforderlichen Voraussetzungen gut erfüllt. Nachdem das Gefäßsystem mit Wasser angefüllt war, wurde ein Brett über den oberen Teil des Thorax gelegt und mit einem schweren Hammer einige Schläge gegen den 2. und 3. Interkostalraum geführt. In einem Teile der Fälle erhielt B. Zerreißungen der Aortenklappen.

Der Widerspruch, der darin liegt, daß bei ähnlichen Versuchen das eine Mal Aortenwand-, das andere Mal Aortenklappenrupturen erzeugt wurden, ist an sich unerheblich, da, soweit die vorliegende allerdings ziemlich dürftige Zahl anatomisch festgestellter Fälle Schlüsse zuläßt, bei Unfällen ähnlicher Art bald die Klappen, bald die Wand der Aorta, manchmal sogar beide Teile gleichzeitig (STRASSMANN [9]) von der Zerreißung betroffen werden.

Es leuchtet ein, daß bei der Kompression der in der aufsteigenden Brustschlagader enthaltenen inkompressiblen Flüssigkeit unter der Voraussetzung einer äußeren Gewalteinwirkung ein Innendruck, der die

Gefäßwand sprengt, erreicht werden kann, falls ein Ausweichen des eingeschlossenen Blutes erschwert oder unmöglich ist. Da das Blut unter normalen Verhältnissen nach dem Arcus und den abgehenden großen Gefäßen abfließen kann, so bedarf es noch einer Erörterung, in welcher Weise der Verschluß des abführenden Schenkels der Aorta zu stande kommen kann.

STERN nimmt an, daß die Aa. subclaviae zwischen den ersten Rippen und den Schlüsselbeinen, die Aorta zwischen den Zwerchfellschenkeln durch Muskelwirkung komprimiert werden können. Während die Kompression der Subclaviae keine sehr erhebliche Folge hätte, müßte die Kompression der Körperschlagader von Bedeutung werden. Eine derartige Kompression der Aorta durch einfache, wenn auch forcierte Muskeltätigkeit findet indes wegen der besonderen Anordnung der die Aorta umspannenden Zwerchfellschenkel nach unserer Ansicht nicht statt, wohl aber als Folge einer starken äußeren Gewalteinwirkung. Es ist sehr wahrscheinlich, daß infolge eines die Brust oder den Bauch treffenden Traumas durch Verlagerung einzelner Organe, insbesondere des Herzens und der Leber, vermittelst der festen Verbindungen des Zwerchfells mit denselben eine starke Zerrung am Zwerchfell ausgeübt wird. Führt man an der Leiche den Finger in das oberhalb des Zwerchfellschlitzes eröffnete Gefäßrohr, so nimmt man durch das Gefühl wahr, daß sich bei Zerrung des Zwerchfells in seitlicher Richtung der Zwerchfellschenkel der anderen Seite als harter Strang über die Aorta legt. Daß auf diese Weise am Lebenden ein einigermaßen vollständiger Verschluß der Hauptschlagader erzeugt werden soll, dazu wäre immerhin schon eine recht starke äußere Gewalteinwirkung die Voraussetzung, und es erscheint mir einfacher, einen Verschluß der Aorta anzunehmen dadurch, daß die vorgelagerten Organe auf das Gefäß gepreßt werden.

Von weit größerer Bedeutung ist die Möglichkeit der Kompression der Aorta im aufsteigenden Teile und am Bogen. Der Verschluß des abführenden Gefäßrohres muß infolge der anatomischen Lage des Gefäßes mit Regelmäßigkeit erfolgen, wenn das Brustbein gegen die Wirbelsäule gedrückt wird. Eine Annäherung des Brustbeins an die Wirbelsäule bis zur Berührung der zugekehrten Flächen ist am elastischen Thorax bei Einwirkung der in Betracht kommenden brutalen Gewalten ohne weiteres möglich. Der intakte Brustkorb schützt bis zu einer gewissen Grenze die Brustorgane und die Aorta. Gleichzeitig entstehende Rippenbrüche und insbesondere eine Sternumfraktur erleichtern das Andringen des Brustbeins gegen die Wirbelsäule ganz ungemein.

Ist der Abschluß des abführenden Schenkels nicht vollständig erreicht, so ist möglich, daß ein sehr heftiger oder plötzlicher Stoß dennoch die Aortenwand sprengt, da das Blut in diesem Falle nicht schnell genug durch das verengte Rohr ausweichen kann. Eine plötzliche Ein-

wirkung ist in jedem Falle Voraussetzung, da anderenfalls dem Blute Gelegenheit gegeben wäre, durch die Koronararterien abzufließen.

Notwendigerweise wird dieselbe Gewalt, die die Vorbedingungen für eine Platzruptur schafft, dieselbe gleichzeitig erzeugen können.

Das Vorhandensein einer angeborenen Stenose am Ductus arteriosus Botalli bietet besonders günstige Verhältnisse für das Zustandekommen einer traumatischen Platzruptur auf Grund des angegebenen Mechanismus.

Inwieweit lassen sich nun diese mehr theoretischen Ausführungen durch Experimente und Beobachtungen belegen?

Daß im aufsteigenden Teile eine Platzruptur in reiner Form vorkommt, ist zwar möglich, aber einwandfrei deswegen kaum feststellbar, weil beim Zustandekommen der Zerreißung der Aorta asc. stets der Mechanismus der Zerrungsruptur konkurriert.

Dagegen kommen an den übrigen großen Gefäßen und am Herzen Wandverletzungen zur Beobachtung, für welche nur die eine oder die andere Entstehungsursache verantwortlich zu machen ist.

Wir haben an anderer Stelle ausgeführt, daß die gewaltsame Verlagerung des Herzens in seitlicher Richtung sowohl die sehr häufige Zerreißung des rechten Vorhofes oberhalb des Herzohres wie auch die etwas seltenere an der gleichen Stelle des linken Herzens herbeiführt. Wir können hinzufügen, daß statt des Einrisses am Atrium gelegentlich aus derselben Ursache partielle Wandrisse der V. cava sup. oder der Lungenvenen entstehen.

Auch die ziemlich seltenen Rupturen der Arteria pulmonalis erweisen sich mitunter als reine Dehnungsrisse. Z. B.:

Fall 1. J., 28 J. alt, aus der Höhe der 2. Etage vom Gerüst gefallen. Zahlreiche Rippenbrüche. Querbruch des Sternums in der Höhe der 3. Rippe. Herzbeutel auf der rechten Seite in 17 cm Länge aufgerissen. Das Herz liegt nach rechts verlagert. Der linke Vorhof zeigt oberhalb des Herzohres eine Ruptur 2 : 1,5 cm. Oberflächlicher Endokardriß auf der rechten Vorhofscheidewand. In der Pulmonalarterie 3 cm oberhalb des Klappenansatzes an der hinteren Wand perforierender Querriß, der die Zirkumferenz des Gefäßes zum vierten Teil umspannt. Ein zweiter perforierender querer Wandriß von derselben Ausdehnung weiter oben an der Kreuzungsstelle über dem linken Bronchialaste an der diesem Aste zugekehrten Seite. Milz, Leber etc. unverletzt.

Die ätiologische Analyse dieses Falles gestaltet sich folgendermaßen: Aus Tierversuchen wissen wir, daß bei Verlagerung der Brusteingeweide durch äußere Gewalt ein Perikardialriß stets an der Seite entsteht, nach welcher das Herz verdrängt wurde (cf. p. 372). Indem wir diesen Erfahrungssatz anwenden, folgern wir, daß das Herz im vorliegenden Falle nach der rechten Brustseite verdrängt wurde. Eine Verlagerung nach rechts oder nach rechts unten ist gleichfalls die Voraussetzung für die Entstehung der vorgefundenen Verletzung des linken Vorhofes, einer

typischen Zerrungsruptur. Der Endokardriß des rechten Herzens weist darauf hin, daß die gewaltsame Verschiebung des Herzens nicht nur nach der Seite, sondern gleichzeitig auch nach abwärts erfolgte. Das sind also drei Befunde, die zu ihrer Erklärung die Annahme der Verlagerung des Herzens verlangen in einer Richtung, die gleichzeitig eine Dehnung der Arteria pulmonalis in der Längsrichtung zur notwendigen Folge gehabt haben muß.

Dazu kommt die Lokalisation des oberen Pulmonalrisses unmittelbar am Bronchus, die außer als Zerrungsruptur nicht zu erklären wäre. Zeichen direkter Quetschung fehlten an den Rupturstellen. Verletzung durch Knochenbruchenden war mit Sicherheit auszuschließen.

Was nunmehr die Aorta anlangt, so können selbstverständlich die gleichen Ursachen, die zu einer Zerreißung der übrigen großen Gefäße der Herzbasis führen, auch eine Ruptur der Aortenwand hervorbringen. Nur ist, wie erwähnt, eine strenge Unterscheidung der Platzruptur von der Zerrungsruptur weder auf Grund des Obduktionsbefundes noch der Art des Traumas durchzuführen.

Im Gegensatze zu den übrigen großen Gefäßen, die durch Verlagerung des Herzens nach der Seite zur Ruptur gebracht werden, finden sich die günstigsten Bedingungen für eine Zerrungsruptur der Aorta bei Verlagerung nach abwärts. Eine Verschiebung des Herzens nach abwärts wird in Gefolgschaft einer äußeren Gewalteinwirkung durch das Andringen des Brustbeins gegen die Wirbelsäule erzeugt, wenn die größere Annäherung des oberen Teiles das Herz gleichsam vor sich herschiebt, ein Effekt, den z. B. rollende Gewalten herbeiführen, die den oberen Teil der Brust zuerst treffen und sich nach unten fortbewegen. Das ist also derselbe Mechanismus, der auch die Erzeugung einer Platzruptur bedingt. Ein Unterschied besteht nur insofern, als ein plötzlicher Insult die Voraussetzung für die Entstehung einer Platzruptur ist, während durch eine langsam sich verstärkende Gewalteinwirkung ausschließlich eine Zerrungsruptur zu stande kommen könnte.

Bei der Beurteilung der Aetiologie von Aortenwandrissen entbehren wir des Vorteiles, aus anderweitigen Verletzungen des Herzens, die als Zerrungsrupturen zu deuten sind, die Schlußfolgerung zu ziehen, daß der Aortenriß gleichfalls durch Ueberdehnung hervorgebracht wurde. Diagnostisch wird sich daher eine Trennung der beiden Entstehungsarten meist nicht durchführen lassen.

Aetiologisch besitzt die gleichzeitig mit der Zerreißung durch die äußere Gewalteinwirkung bewirkte Lageveränderung des Herzens in hervorragendem Maße einen mitbestimmenden Einfluß auf den Ort der Ruptur. Das Aortenrohr ist nur in der Ruhestellung gleichmäßig angespannt. Bei einer Verlagerung des Herzens erfährt die Körperschlagader in der Achse, um welche die Drehung des Herzens erfolgt,

das heißt dicht über der Insertion in den linken Ventrikel, eine stumpfwinklige Abknickung, die zur Folge hat, daß der größere Teil der Zirkumferenz der Gefäßwand entspannt und nur eine verhältnismäßig schmale Partie gespannt wird. Eine Ruptur wird sich naturgemäß an der gedehnten Stelle der Abknickung besonders leicht etablieren. Wir vermuten, daß diese Abknickung des Gefäßrohres, die stets in der Nähe des Herzens eintritt, die Ursache ist für die eigentümliche Lokalisation traumatischer Rupturen dicht über den Koronarostien.

Als Beispiel einer Ruptur der gesunden Aorta nach Brustquetschung, für welche ich den eben beschriebenen Mechanismus verantwortlich machen möchte, zitiere ich den Fall BURKHARTS (23):

Ein 17-jähr. Bäckerlehrling wird von den Mischflügeln einer Knetmaschine erfaßt und kopfüber in den 140 cm hohen Trog hineingerissen, wobei der Brustkorb fest gegen die eiserne Wandung desselben angepreßt wurde. Tod nach einer halben Stunde. Oberhalb der halbmondförmigen Klappen fand sich ein 2 cm langer, die ganze Aortenwand durchsetzender Riß.

Schwerer Fall auf die Brust scheint auch in den merkwürdigen Fällen von Zerreißung der Aorta im aufsteigenden Teile das Trauma zu bilden, bei welchen das Hinstürzen die Folge einer Apoplexie war (PUPPE [20], EDEL [21], A. FRAENKEL [22] u. A.).

Unvollkommene traumatische Zerreißungen der Körperschlagader, die, ohne die Bildung eines Aneurysma dissecans zu veranlassen, zur völligen Ausheilung und zur Bildung einer glatten Narbe führten, sind wiederholt beobachtet und beschrieben worden. Der bestbeobachtete ist der Fall STRASSMANNS (24), in welchem es sich um einen Aortenriß handelte, der nachweislich auf ein 6 Monate vorher erlittenes schweres Trauma zurückzuführen war. In den übrigen Fällen wurde das Trauma vermutet, da die Sektionen vernarbte Querrisse anscheinend gesunder Aorten ergaben (BOSTROEM [25], BARTH [26], R. SCHULZ [27], v. SCHRÖTTER). Ich verfüge über die Kenntnis eines weiteren derartigen Falles (Fig. 1), der eine große Aehnlichkeit mit den Beobachtungen STRASSMANNS und R. SCHULZ' aufweist. Bei einem englischen Seemanne, über den anamnestische Daten nicht zu erheben waren, der aber bis zuletzt seinen Beruf ausgeübt hatte, ergab die Obduktion als Nebenbefund einen queren Riß der Intima und Media unmittelbar oberhalb der Klappen, der 2,5 (Intima) resp. 1,8 cm (Media) lang ist, in der Mitte 0,5 cm klafft und beiderseits in einen spitzen Winkel ausläuft. Der Riß reicht sowohl vorn wie hinten bis auf einen Abstand von 1 cm an das rechte und das linke Koronarostium heran. Die abgerundeten Ränder sind glatt und an allen Seiten wenige Millimeter unterminiert, die Rißflächen überall von Endothel überkleidet. Der Boden

Fig. 1.

des kleinen Sackes wird durch die Wand der Aorta pulmonalis gebildet, wodurch offenbar die Ausbildung eines weitergehenden Aneurysma dissecans verhindert und die Ausheilung eines perforierenden Wandrisses herbeigeführt wurde, wie sie vollkommener nicht gedacht werden kann. Nachforschungen über ein früheres Trauma konnten aus äußeren Gründen nicht angestellt werden. Der zur Besatzung eines englischen Dampfers gehörige Matrose verunglückte während eines vorübergehenden Aufenthaltes seines Schiffes in Hamburg.

Ich habe in den vorhergehenden Abschnitten unter Benutzung des in der Literatur niedergelegten und des eigenen Beobachtungsmateriales versucht, auf dem Wege der Schlußfolgerung die Entstehung von Aortenrissen zu analysieren. Ich war dabei gezwungen, mich auf die Besprechung der anatomischen und physiologischen Verhältnisse zu beschränken, und konnte auf das wesentlichste ätiologische Moment, die Art, Kraft und Richtung der äußeren Gewalteinwirkung nicht eingehen. Ein Teil der Auseinandersetzungen mußte daher hypothetischer Natur bleiben.

Um so mehr scheinen mir die Resultate einiger Tierexperimente, bei welchen die äußere Gewalteinwirkung genau kontrolliert werden konnte, eine große Bedeutung und Beweiskraft zu besitzen.

Zunächst fand ich meine bereits an anderer Stelle ausgesprochene Annahme, daß die gewaltsame Annäherung des Brustbeins gegen die Wirbelsäule von grundlegender Bedeutung für die Aetiologie der meisten traumatischen Herzverletzungen ist, in vollem Maße bestätigt.

Es wird das Verständnis erleichtern, wenn ich auch die Bedingungen für die Entstehung traumatischer Herzrupturen kurz streife.

Die Versuche wurden an Meerschweinchen angestellt. Das in der Hohlhand auf dem Rücken liegende Tier wird so gehalten, daß die beiden Daumen auf dem Brustbein ruhen. Uebt man nun einen Druck auf das Manubrium, so gelingt es, ohne daß sich ein besonderer Widerstand bemerkbar macht, das Brustbein mit seiner Innenfläche gegen die Wirbelsäule zu drücken. Gestattet man dabei dem Sternum, die infolge seiner Verbindung mit den Schlüsselbeinen und den Rippen natürliche Bewegung nach abwärts zu machen, so ist diese Manipulation weder von einem Bruche des Brustbeins noch von Rippenbrüchen begleitet. Anderenfalls erreicht man die Berührung der Wirbelsäule, nachdem einige Frakturen eingetreten sind.

Anders, wenn man auf den unteren Teil des Brustbeins einen Druck ausübt. Hier gestattet das zwischengelagerte und bei unverletztem Herzbeutel nur wenig verschiebliche Herz wohl eine Annäherung des Brustbeins an die Wirbelsäule, aber keine Berührung. Verstärkt man aber den Druck, und zwar ziemlich erheblich, so fühlt man unter dem Finger, daß das Hindernis plötzlich nachgibt. Man kann diesen Augenblick nicht übersehen, da man durch das Gefühl zu gleicher Zeit sehr deutlich wahrnimmt, daß eine innere Zerreißung stattgefunden hat. Bei der Sektion findet man dann, daß der Herzbeutel gesprengt ist. Dieser Versuch läßt keine andere Deutung zu, als daß der sehr kräftige und oben wie unten sehr gut befestigte Herzbeutel das den Widerstand bietende Herz am Ausweichen verhindert und einer Verlagerung nach der Seite bis zu einer bestimmten Grenze wirksam vorbeugt.

Dieser allgemeine Versuch, der wegen seiner einfachen Technik leicht nachzuprüfen ist, läßt sich weiter spezialisieren.

Sorgt man durch gleichzeitige leichte Kompression der rechten oder linken Seite des Brustkorbes dafür, daß das Herz nach der entgegengesetzten Seite gedrängt wird, so erhält man den Herzbeutelriß stets auf der Seite, nach welcher das Herz auswich [1]).

Was die Herzverletzung anlangt, so ist das Zerreißen des Herzbeutels diejenige Komplikation, die bei Tierversuchen fast stets von einer Zerrungsruptur des Vorhofes der anderen Seite begleitet ist. Es entsteht also auf der Seite der äußeren Gewalteinwirkung auch die Herzruptur, ein Zusammentreffen, das leicht zu der irrtümlichen Annahme einer Ruptur durch direkte Quetschung führen könnte.

Rupturen der Aorta ascendens erhielt ich in keinem Falle als Nebenbefund bei den auf die angegebene Weise erzeugten Herz- und Herzbeutelzerreißungen. Wohl aber, wenn ich etwas anders vorging. Dazu war nötig, daß zunächst durch den linken Daumen das Manubrium gegen die Wirbelsäule gepreßt wurde und darauf mit dem rechten Daumen, der unmittelbar unter dem anderen auf der Mitte des Brustbeins lag, ein rascher und kräftiger Druck ausgeübt wurde. In diesem Falle kann man das Eintreten der Aortenzerreißung durch das Gefühl nicht wahrnehmen. Spürt

---

1) Dieser einfache und klare Entstehungsmechanismus ist meines Erachtens ohne weiteres für die Aetiologie und Deutung seitlicher Herzbeutelrisse beim Menschen zu verwerten. Saxer (28) nimmt an, daß ein starkes Hinüberschleudern des Herzens den Einriß des Perikards hervorruft. Wenn dieses Moment wohl auch manchmal das Zustandekommen der Zerreißung unterstützt, so steht es jedenfalls an Wirksamkeit hinter dem beschriebenen Mechanismus zurück.

man dennoch eine Ruptur, so ist der Herzbeutel zerrissen, oder bei ungeschickter Manipulation die Lunge.

Ich führe zwei Beispiele traumatischer Aortenzerreißung an, bei welchen die Brustquetschung in der eben bezeichneten Weise ausgeführt wurde.

1. Schwarzes Meerschweinchen, stirbt 10 Minuten nach der Prozedur. Sektionsbefund: Herzbeutel links in ganzer Länge zerrissen, außerdem rechts über dem Zwerchfell ein kleiner Horizontalriß. Die linke Pleurahöhle ist durch geronnenes Blut ausgefüllt. Ruptur des rechten Vorhofes oberhalb des Herzohres. Kleiner Querriß ca. 1 cm oberhalb der Klappen in der Lungenschlagader. Unmittelbar über den Aortenklappen ein querer, fast die ganze Zirkumferenz umspannender Riß. Die Adventitia an der Rißstelle stark blutig infiltriert.

2. Braunes, kräftiges Meerschweinchen. Bei der Kompression des Brustkorbes wird eine innere Zerreißung wahrgenommen wie im vorigen Falle. Sofortige Unterbrechung des Versuches. Das Tier, auf die Erde gesetzt, zeigt keine Krankheitssymptome irgend welcher Art, ist munter und lebhaft wie vorher und frißt sofort.

30 Tage später wird das Tier getötet.

Sektionsbefund: Der Herzbeutel ist in unregelmäßiger Weise zerrissen und nach links zurückgeschoben. Zahlreiche zerreißliche strangförmige Verbindungen bestehen zwischen der Vorderfläche des Herzens und dem Herzbeutel, sowie der vorderen Brustwand. Herz unverletzt. Dicht oberhalb der Koronarostien findet sich ein ausgeheilter querer Riß der Innenschichten der Aortenwand von ganz glatter Oberfläche und rautenförmiger Gestalt, zirka ein Viertel der Zirkumferenz der Gefäßwand einnehmend.

II.

Die Prädilektionsstelle der traumatischen Ruptur des absteigenden Teiles der Brustschlagader ist die Wandpartie dicht hinter der Insertion des Ductus arteriosus Botalli.

Auch für die Erklärung von Zerreißungen an dieser Stelle werden von den meisten Autoren die gleichen allgemeinen ätiologischen Momente herangezogen, die wir in der Einleitung erwähnt und besprochen haben. Daneben finden sich aber einige Hypothesen, die die anatomische Lage dieses Teiles der Körperschlagader berücksichtigen.

„Entsprechend ihrer Aufhängung längs der Wirbelsäule wird die Aorta gezerrt bei allen ruckweisen Rumpfbewegungen, wie sich an der Leiche deutlich zeigen läßt“ (Leppmann). Auf Grund gleicher Beobachtung nehmen einige Autoren zur Erklärung ihrer Fälle an, daß die Hyperextension der Wirbelsäule eine Ueberdehnung des Gefäßes bewirkte, die zur Ruptur führte. So Chiari (29) zur Erklärung eines Risses, der ganz oben an der hinteren Wand der absteigenden Aorta dicht neben dem Abgang der Subclavia sin. saß und 8 mm lang war. Chiari glaubt, daß die Ruptur unzweifelhaft durch Muskelzug zu stande gekommen ist, indem durch Fixation des Zwerchfells und der Trachea

infolge der allgemeinen Muskelanstrengung die Aorta beim Rückwärtsbeugen des Rumpfes übermäßig gedehnt wurde. Die Lokalisation des Risses am Bogen findet nach CHIARI ihre Erklärung darin, daß bei fixierter Trachea gerade an der betreffenden Stelle die Aorta am wenigsten verschieblich ist.

Dieser Erklärungsversuch deckt sich im wesentlichen mit der Deutung, die bereits LANGENBUCH (30) einem Falle von Zerreißung der Aorta dicht unterhalb des Bogens gegeben hat. Aus dem Umstande, daß der Körper des Verunglückten beim Falle aus der Höhe auf einen Balken aufgeschlagen und dort hängen geblieben war, folgert L., daß der Riß der Körperschlagader durch den im Augenblick des Aufschlagens des Körpers gewaltig wirkenden Fallzug des oberen Körperteiles einerseits und der Beine, in welchen ja die arteriellen Fortsetzungen der Aorta befestigt sind, andererseits bewirkt worden sei. Dazu sei in demselben Augenblicke durch den Druck, welchen der Bauch erfuhr, eine Fixation der Aorta gegen die Wirbelsäule gekommen, so daß die Elastizität des Gefäßrohres nicht im vollen Maße gegen die zerreißende Wirkung des beiderseitigen Zuges entfaltet werden konnte.

In dem Falle von L. handelte es sich um ein normales, elastisches Aortenrohr, in dem Falle von CH. um ein durch arteriosklerotische Prozesse hochgradig verändertes Gefäß. Es ist immerhin möglich, daß in dem letzteren Falle die auf die mitgeteilte Weise erfolgte Dehnung in der Längsrichtung ausreichte, das wenig dehnbare Gefäß zum Zerreißen zu bringen. Wenig überzeugend ist diese Erklärung dagegen für den Fall von LANGENBUCH. Die Befestigung der Aorta an der Wirbelsäule gestattet keine Uebertragung der Zugwirkung auf so entfernte Gefäßabschnitte. Außerdem scheint mir gegen die Zuverlässigkeit einer derartigen Deutung zu sprechen, daß bei Wirbelbrüchen, denen doch, abgesehen von der Kompressionsfraktur, die stärkste Beugung und Ueberstreckung vorangegangen sein muß, sich fast regelmäßig keine Verletzung der Körperschlagader findet. Auf den Fall von L. komme ich noch zurück.

Eine eigenartige Erklärung gibt RINDFLEISCH (31) der von ihm mitgeteilten Beobachtung. Er nimmt an, die Aortenruptur sei dadurch zu stande gekommen, daß sich der Aortenbogen von seiner Befestigung an der Pulmonalarterie, das heißt am Ligamentum Botalli, abgerissen hat. Als das mechanische Moment, welches diese Abreißung zur Folge hatte, bezeichnet er die systolische „Spreizung" des Aortenbogens, wenn diese infolge gesteigerter Herztätigkeit und Vermehrung des Blutdruckes besonders stark ausfällt. Diese Theorie wendet R. in ähnlicher Weise auch auf die Ruptur des aufsteigenden Teiles an.

Folgender Fall, dessen wesentliche Befunde ich kurz wiedergebe, brachte mich darauf, einen anderen Mechanismus für das Zustandekommen der hypothesenreichen Ruptur am Anfangsteile der

Aorta desc. in einer bestimmten Anzahl von Fällen verantwortlich zu machen.

Fall 2. R., 30 J. alt, Putzerin, wurde auf dem Berliner Bahnhofe vom Eisenbahnwagen überfahren. Ueber die Vorderfläche des Rumpfes verläuft zwischen Nabel und Schwertsatz in etwas schräger Richtung von rechts oben nach links unten ein breiter braungelber Streifen, der sein Aussehen einer oberflächlichen Abschürfung und Eintrocknung der Haut verdankt. Der Brustkorb ist in der Höhe des Schwertfortsatzes zusammengedrückt, das Sternum mehrfach gebrochen. Die zwischen der Haut des Rückens und der Brust liegenden Weichteile sind entsprechend dem gelblichbraun verfärbten Hautstreifen vollständig zermalmt oder zur Seite geschoben. Querbruch des 6. Brustwirbels.

10 cm oberhalb der Mamilla in der vorderen Axillarlinie findet sich eine Hautwunde, aus welcher der im übrigen intakte linke Oberlappen herausgepreßt ist. Der linke Bronchus ist abgerissen, das Herz, von seinen großen Gefäßen getrennt, liegt frei im linken Brustraume. Die Ventrikel sind unversehrt. Die Aorta desc. $1^1/_2$ cm unterhalb der linken Arteria subclavia quer durchrissen. Die Stümpfe stehen mehrere Centimeter auseinander. Neben der Rißstelle zahlreiche, größtenteils parallel stehende Einrisse der Intima und zum Teil auch der Media. Einige Querrisse der Intima am Bogen. An der unverletzten Trachea sitzt der kurze Stumpf des linken Bronchus. Zerreißung des rechten oberen Lungenlappens. Die meisten Rippen beiderseits ein- oder mehrfach gebrochen.

Es handelt sich also um einen Fall brutalster Gewalteinwirkung, der aber trotz des Umfanges der Zerstörungen Art, Richtung und Ort des Insultes gut übersehen läßt und aus dem Befunde die Wirkung des Traumas zu rekonstruieren gestattet: Die Verletzungen rühren davon her, daß das Rad eines Eisenbahnwagens in etwas schräger Richtung über den unteren Teil der Brust gegangen ist, entsprechend der auf der Haut wahrnehmbaren Spur, und zwar aus der Lage des abgerissenen Herzens zu schließen, von rechts nach links. Die Folge ist gewesen, daß die Brustorgane durch die komprimierende Gewalt verdrängt worden sind, nämlich das Herz nach links, die Lungen zur Hauptsache nach oben. Der Herzbeutel ist geplatzt, das Herz in die linke Brusthöhle getreten, und da die Gewalt fortwirkte, abgerissen. Der um das Volumen des Herzens vermehrte Inhalt der linken Brusthöhle ist weiterhin so stark komprimiert worden, daß sich der linke Oberlappen durch Auseinanderdrängen der Zwischenrippenmuskulatur des 2. Intercostalraumes einen Ausweg gebahnt hat. Durch den Zug des linken Oberlappens wurde der gleichseitige Bronchus nach oben mitverlagert, bis seine Dehnungsfestigkeit überwunden war.

Daß sich der Vorgang in der dargestellten Weise zugetragen hat, ist mit Wahrscheinlichkeit anzunehmen. Art des Traumas und Wirkung fügen sich zwanglos in diese Hypothese. Der wesentlichste Befund, das Herausgepreßtwerden des linken Oberlappens, läßt sich kaum anders erklären, als daß dieser Lungenabschnitt durch einen starken Druck

nach oben geschoben und einseitig komprimiert worden ist, bis die Zwischenrippenmuskulatur nachgab.

Ich nehme nun an, daß der linke Bronchus, der mit dem ihn kreuzenden Teile des Aortenbogens durch Bindegewebsstränge ziemlich fest verbunden ist, dadurch, daß er der Bewegung der linken Lunge folgte, den kurzen zur Wirbelsäule herüberziehenden Abschnitt der Aorta desc. anspannte und den am meist gezerrten Teil der Wand, das heißt die untere Seite, zum Einreißen brachte. Dieser Riß setzte sich dann um die ganze Zirkumferenz des Gefäßes fort.

Die Ruptur entstand demnach nicht durch Erhöhung des Innendruckes, sondern durch Ueberschreiten der Elastizitätsgrenze. Das ungleichmäßig angespannte Gefäßrohr zerriß infolge Ueberdehnung zwischen seinen beiden Anheftungen am Bronchus und an der Wirbelsäule, von denen der erstere Punkt unter der Wirkung eines heftigen Traumas in beschränktem Maße Ortsveränderungen vornehmen kann.

Das Zustandekommen dieses Mechanismus wird begünstigt durch ein partielles Entweichen der Lungenluft und durch die Möglichkeit der Verkleinerung des Volumens des linken Oberlappens durch Kompression der Luft. Ferner durch Andringen des Hilus gegen die Brustschlagader bei Verschiebung der Lunge nach oben. Außerdem ist hervorzuheben, daß eine ungleich angespannte Gefäßwand durch eine unverhältnismäßig geringere Kraftanwendung zum Zerreißen gebracht wird, als ein allseitig gleichmäßig gedehntes Gefäßrohr oder der Mechanismus der Platzruptur erfordert.

Das Abreißen des linken Bronchus ist ein relativ seltener Nebenbefund bei schweren Brustkontusionen und in dem mitgeteilten Falle als die Folge des Heraustretens des linken Oberlappens zu betrachten. Dieser Befund ist aber insofern wichtig, als er die Deutung der stattgehabten Veränderungen erleichtert.

Ueber die ätiologische Bedeutung des angegebenen Mechanismus kann aus diesem einen Falle ein allgemeines Urteil nicht gewonnen werden, da das Trauma ein ungewöhnlich gewaltsames und die Nebenverletzungen zahlreiche waren.

Eine Reihe von Experimenten, die ich an Meerschweinchen unter Beobachtung geeigneter Vorsichtsmaßregeln und zweckmäßigen Vorgehens (leichter Druck auf die rechte Brustseite mit nachfolgender kräftiger Kompression der linken unteren Thoraxhälfte) unter Vermeidung brutaler Kraftanwendung und ohne Rippenbrüche zu erzeugen, anstellte, verliefen fast ergebnislos. Die Sektion der keinerlei Krankheitserscheinungen bietenden Tierchen erwies mit einer Ausnahme weder traumatische Veränderungen am Brustkorbe noch an der Aorta. In einem Falle fand sich an der typischen Stelle dicht hinter der Insertion des Ductus arteriosus ein querer Intimariß, der ein Drittel der Gefäßwand umspannte.

Dieser eine positive Fall ist sehr bemerkenswert, trotzdem nur eine partielle Ruptur erzeugt wurde. Es ist wahrscheinlich, daß bei größerer Kraftaufwendung häufiger Aortenzerreißungen resultiert wären. Aber zwecks Aufklärung des Mechanismus war im Interesse der Eindeutigkeit der Befunde zu beachten, daß Nebenverletzungen möglichst vermieden werden mußten.

Außer durch den Tierversuch können weitere Grundlagen durch die Untersuchung kasuistischen Materiales gewonnen werden mit Hilfe der Feststellung und des Vergleiches von Befunden, die den Voraussetzungen für das Zustandekommen der Gefäßzerreißungen analog dem für Fall 2 geschilderten Mechanismus entsprechen.

Ich lasse daher die Beschreibung der 4 Fälle von Ruptur der Aorta desc. folgen, die ich im Hamburger gerichtsärztlichen Institute zu beobachten Gelegenheit hatte. Mit Ausnahme des Falles 4 ergibt der Vergleich des Traumas mit den Obduktionsbefunden in den übrigen Fällen zuverlässige Anhaltspunkte, die für die Vermutung einer Zerreißung der Körperschlagader auf Grund des geschilderten Mechanismus verwertbar sind.

Die günstigsten Vorbedingungen zur Erzeugung einer Ueberdehnungsruptur durch Verschiebung des Lungenhilus sind nach unserer Ansicht dieselben, die in der Anordnung unserer Tierversuche klar zum Ausdruck kommen: Druck auf die rechte Brustseite (zwecks Verdrängung des Herzens nach links) mit nachfolgender Kompression der linken unteren Thoraxhälfte.

Fall 3. M., 51 J. alt, Sturz aus großer Höhe. Kompressionsbruch sowohl des 5. wie des 11. Brustwirbels. Aus dem Hinterhauptbein ist der das Hinterhauptsloch bildende Teil des Knochens herausgesprengt und in den Schädel hineingetrieben. Bruch der Scheitelbeine. Sternumfraktur, zahlreiche Rippenbrüche beiderseits. Aus diesen und anderen Befunden war zu vermuten, daß M. mit dem Kopfe zuerst und erst nachher mit dem ganzen Körper auf den Erdboden aufschlug.

Zeichen äußerer Verletzungen fehlen am Rumpfe. Der Herzbeutel ist an der linken Seite zerrissen. Das Herz liegt an seiner normalen Stelle, ist aber von der Vena cava inf. glatt abgetrennt. Der linke Oberlappen zeigt eine ausgedehnte innere Zerreißung. Auf der Leber mehrere oberflächliche Einrisse. Quere totale Kontinuitätstrennung der Aorta dicht hinter der Einmündung des Ductus Botalli. Multiple parallele Intimarisse am Stumpfrande des distalen Teiles.

In diesem Falle ist die Aortenruptur die Folge eines einmaligen schweren Traumas, das die Brust traf. Die Zerreißung der Vena cava inf. und des Herzbeutels weist darauf hin, daß das Herz stark verlagert wurde, der Pericardialriß, daß die Verlagerung nach links statthatte. Hierzu kommt das Vorhandensein einer zentralen Ruptur des linken Oberlappens. Eine zentrale Lungenzerreißung beweist nach Bouilly (zitiert von Stern), daß der betroffene Lappen durch die

einwirkende Gewalt stark komprimiert wurde, ohne daß die Luft entweichen konnte. Alle diese Befunde lassen die Vermutung gerechtfertigt erscheinen, daß auch der Hilus der linken Lunge eine Verschiebung nach oben erfuhr.

Fall 4. 3-jähr. Kind, vor die elektrische Straßenbahn geraten. Das Kind sollte mit dem Gesichte nach unten und die rechte Seite dem Wagen zugekehrt gelegen haben, als es herausgezogen wurde. Damit stimmt überein, daß sich auf der Vorderfläche des Rumpfes zahlreiche, etwas schräg über den Körper verlaufende Abschürfungen der Haut fanden.

Brustwirbelsäule, Sternum, knöcherner Schädel intakt. Sämtliche Rippen beiderseits in der mittleren Axillarlinie gebrochen. Fraktur der Lendenwirbelsäule. Herzbeutel an der linken Seite zerrissen. Ruptur des rechten Vorhofes an der Einmündung der Vena cava inf. Ventrikel unverletzt. Die Aorta an der Insertion des Ligamentum arteriosum abgerissen. Multiple Intimarisse in beiden Stümpfen.

Dieser Fall ergab einen merkwürdigen Nebenbefund, der einerseits die Stärke der komprimierenden Gewalteinwirkung gut charakterisierte, andererseits das Zustandekommen der Aortenruptur sicherlich in hohem Grade begünstigt hat. Der rechte Unterlappen fand sich nämlich nicht an seiner normalen Stelle, sondern war unter der Speiseröhre, die auf eine kurze Strecke von der Unterlage abgelöst, aber unverletzt war, in die linke Brusthöhle hindurchgeschoben. Die ganze linke Lunge ist durch die ungewöhnliche Anfüllung der gleichseitigen Pleurahöhle nach oben verdrängt. Der zum rechten Unterlappen führende Luftröhrenast ist unversehrt und kreuzt die gleichfalls unverletzte Speiseröhre. Die Aorta thor. zeigt außer der genannten Ruptur keinerlei Spuren äußerer Gewalteinwirkung, insbesondere auch an der Stelle nicht, an welcher der Bronchialast zwischen Körperschlagader und Oesophagus hindurchzieht.

Die Erklärung dieses Falles dürfte sich folgendermaßen ergeben: Nach dem Sitze des Herzbeutelrisses ist zu vermuten, daß außer dem rechten Unterlappen auch das Herz in die linke Brusthöhle verlagert gewesen ist. Diese Organe haben den linken Brustraum in seinem unteren Teile ausgefüllt und die linke Lunge gewaltsam nach oben gedrängt und damit zu einer Verlagerung des linken Bronchus geführt, die die Aorta desc. zwischen ihrer Befestigung an der Trachea und an der Wirbelsäule zum Zerreißen brachte. Dieser Fall bietet also ähnliche und fast ebenso klare Verhältnisse, wie Fall 2.

Fall 4. St., 35 J. alter Arbeiter, wurde in einem Salzlager von einstürzenden Salzmassen getroffen und verstarb bereits auf dem Transporte ins Krankenhaus. Außer einigen Hautabschürfungen im Gesichte und einer Hautwunde am linken Ellenbogen sind keine Zeichen einer äußeren Verletzung vorhanden. Herzbeutel, Herz, Lungen unverletzt. In der linken Brusthöhle 1400 ccm zum Teil geronnenen Blutes. $1^1/_2$ cm unterhalb der Insertion des Ligamentum arteriosum, 4 cm unterhalb des Abganges der linken Arteria subclavia ist die Aorta quer zerrissen. Die Verbindung der auseinanderstehenden Gefäßenden wird nur noch durch einen durchschnittlich 4 mm breiten, unzerrissenen, aber von Intima entblößten, brückenartig sich herüberspannenden 1,9 cm langen Wandstreifen gebildet. In

unmittelbarer Nachbarschaft des Risses zeigen beide Gefäßstümpfe multiple quere Intimarisse, und zwar, was wichtig ist, nur an der unteren, konkaven Seite des Gefäßes!

Im unteren Teile der Aorta thor., dicht über dem Zwerchfellschlitz, mehrere quere Intimarisse, die die Länge von 1 cm nicht erreichen. Aorta asc., Oesophagus, Trachea, Bronchien et. unverletzt. Einige zirkumskripte atheromatöse Platten von geringer Ausdehnung in der Brustaorta, die Rupturstelle und der Bogen dagegen frei von pathologischen Wandveränderungen. Sonstige Verletzungen: Auf dem rechten Leberlappen mehrere oberflächliche Einrisse, aus denen indes nur wenige Kubikcentimeter Blut in die Bauchhöhle geflossen sind. Bruch des 5. Brustwirbels. Fragmente nicht verschieblich. Symphyse und beide Iliosakralgelenke gesprengt. Rechts 2.—6., links 2.—9. Rippe in der mittleren Axillarlinie gebrochen.

In diesem Falle lassen sich mangels komplizierender Verletzungen an den inneren Organen der Brusthöhle keinerlei Schlußfolgerungen auf den Mechanismus der Körperschlagaderruptur ziehen.

Fig. 2.

Fall 5. Gr., Schauermann, 32 J. alt. Sturz in den Schiffsraum. Tod nach 2 Stunden durch Verblutung in die Bauchhöhle aus mehreren Rissen des rechten Leberlappens. 1.—6. Rippe rechts in der vorderen Axillarlinie gebrochen, rechter Darmbeinkamm zertrümmert. Ruptur der rechten Niere. Aus der Lage dieser Verletzungen war mit Wahrscheinlichkeit zu entnehmen, daß Gr. mit der rechten Seite auf den Schiffsboden aufgeschlagen war. Herz kräftig, unverletzt. Herzbeutel heil, nur an der Umschlagstelle auf die linke Lungenvene eine Stelle von der Größe sines Zehnpfennigstückes, an welcher das Perikard gezerrt und oberflächlich eingerissen ist. Starke Blutung in das hintere Mediastinum um den Anfangsteil der absteigenden Aorta. Die Aorta wird in situ aufgeschnitten. 3 cm unterhalb des Abganges der linken Subclavia, 1 cm unterhalb der Insertion des Lig. arteriosum findet sich ein quergestellter, etwas bogenförmig verlaufender, 2 cm langer Riß der Intima und Media, der ein Drittel der Zirkumferenz des Arterienrohres einnimmt und an der hinteren und unteren Wand des Gefäßes sitzt. Der Riß läuft beiderseits in einen spitzen Winkel aus. Aber während sich am vorspringenden Ende Intima- und

Mediariß genau decken, divergieren sie hinten etwas, so daß der Riß der Media an dieser Stelle durch die etwas auseinandergezogene Intima zum Teil überbrückt ist. Der Boden des Risses wird von der blutdurchtränkten, aber unverletzten Adventitia gebildet. Der Riß ist überall ganz glatt und scharfrandig. Dicht oberhalb und unterhalb findet sich je ein kleiner querer Intimariß. Ein weiterer quergestellter Intimariß ungefähr in der Mitte der Aorta thoracica.

Daß sich in diesem Falle an der Rupturstelle nicht der Anfang eines Aneurysma dissecans entwickelte, trotzdem die Wand fast in ihrer ganzen Dicke zerrissen war, hat seinen Grund wohl weniger in der Kürze der Zeit, die bis zum Tode verfloß, als vielmehr in der Herabsetzung des arteriellen Blutdruckes infolge der allmählichen Verblutung in die Bauchhöhle. Klinisch fehlte begreiflicherweise jedes Symptom, das auf eine Aortenruptur hindeuten konnte.

Die bemerkenswerte Lehre, die aus diesem Falle gezogen werden kann, ist die, daß die Stelle des ersten Einrisses an der konkaven Seite liegt. Die multiplen Intimarisse im Falle 4 sitzen gleichfalls an der Konkavität. (In den übrigen Fällen ist auf diesen Punkt leider nicht geachtet worden.) Dieser Befund stimmt mit den theoretischen Erwägungen gut überein.

Einen geradezu klassischen Fall teilt LANGENBUCH mit, der nach unserer Ansicht die ätiologischen Momente, die Art der traumatischen Gewalteinwirkung wie ihren voraussichtlichen Effekt auf die Organe der Brust- und Bauchhöhle besonders klar übersehen läßt. Ich gebe den Fall nach dem Original in seinen wesentlichen Punkten wieder.

Ein kräftiger junger Mann war aus der Höhe von 2 Stockwerken herabgestürzt und mit dem Bauche auf einen breiten Balken hinfallend auf demselben tot hängen geblieben. Quere oberflächliche Hautrißwunde unter dem Kinn. „Am Bauche sieht man quer über die linke Hälfte desselben wenig unterhalb des Nabels verlaufend und ein wenig nach rechts übergreifend eine Abschilferung der Haut mit bräunlicher Eintrocknung". Querbruch der 6. und 7. Rippe links unmittelbar nach außen von der Knorpelverbindung. Herzbeutel, Herz und Lungen unverletzt. Mediastinum posticum und der obere Teil des Mediastinum ant. stark blutig durchtränkt. Die Sugillation erstreckt sich links auch in das pleurale und subpleurale Gewebe der Lungenwurzel und begleitet die Aorta bis unterhalb durchs Zwerchfell. In der linken Brusthöhle mehr als 1 l flüssiges Blut, in der rechten 4 Unzen, in der Bauchhöhle ca. 1 l. Die Aorta zeigt eine komplette Kontinuitätstrennung, welche genau 3 cm unterhalb des Abganges der A. subclavia sin. saß. Die durch den ziemlich scharfen, wenn auch nicht ganz geradlinigen Riß getrennten Stücke der Körperschlagader haben sich so voneinander zurückgezogen, daß der Abstand der Rißenden nahezu 4 cm beträgt. $1^1/_2$ cm unterhalb des großen Risses sitzt in der Aorta thor. noch ein zweiter 1 cm messender, ebenfalls querverlaufender Riß, welcher auch durch die ganze Dicke der Wandung hindurchgeht. 5 cm langer Milzriß. Groschengroße Sugillation unter der Kapsel der rechten Niere. Schleimhautriß am Fundus des Magens, der bis ins submuköse Gewebe reicht. Zahlreiche Leberrisse.

Diesem Falle hat LANGENBUCH die bereits angeführte Deutung der Ruptur infolge Ueberdehnung nach maximaler Wirbelsäulenkrümmung gegeben. Gegen diese Entstehungsart spricht, abgesehen von der Erfahrungstatsache, daß stärkste Beugung der Wirbelsäule, selbst wenn sie zur Fraktur führt, in der Regel keine Zerreißung der Aorta zur Folge hat, der Umstand, daß eine Flexion der Wirbelsäule nach vorn eine Verkürzung und keine Verlängerung des Gefäßes veranlaßt.

Wir geben diesem Falle folgende Deutung: Das Trauma hatte den Charakter einer rollenden Gewalteinwirkung, die in ihrem Beginn die obere Bauchgegend, in ihrem Ablauf den Brustkorb traf, so daß sie notwendigerweise die Brustorgane vor sich herschieben und komprimieren mußte. Für diesen Fall treffen somit in ausgezeichneter Weise die Voraussetzungen des oben geschilderten Mechanismus der Zerreißung infolge Verschiebung des linken Bronchus und Lungenhilus zu.

In den Fällen, in denen der Mechanismus durch den Obduktionsbefund nicht weiter geklärt werden kann, bleibt noch die Möglichkeit, aus dem Sitze und der Gestalt der Ruptur zu entscheiden, ob eine Ueberdehnungsruptur vorliegt.

Eine Ueberdehnungsruptur zeigt nachfolgende Charakteristika:

1) Der Riß verläuft quer, ist scharfrandig und sitzt dicht unterhalb der Insertion des Lig. arteriosum.

2) Handelt es sich um einen partiellen Einriß, so ist die Ruptur an der Konkavität des Gefäßes lokalisiert und greift je nach ihrer Größe mehr oder weniger weit auf die vordere und hintere Wand über.

3) In unmittelbarer Nachbarschaft des perforierenden Risses finden sich quere Intimarisse.

Diese Merkmale verdienen hervorgehoben zu werden, um als Unterlage zu dienen zur Unterscheidung der Ueberdehnungsruptur von der Platzruptur und der direkten Läsion des Aortenrohres durch Knochenfragmente.

BOSTROEM gibt an, daß er in einem Falle ein Aneurysma der absteigenden Körperschlagader infolge einer Verletzung der Aorta durch ein Fragment der linken 1. Rippe nach einem Sturze entstehen sah (cf. auch den Fall LESSERS). Doch kann weder ein weiterer Fall von BOSTROEM (Trauma vor 22 Jahren erlitten) noch der von ihm zitierte Fall von COCKLE und PICKUP (34) als Beleg für diese Entstehungsart herangezogen werden.

Eine Verletzung der Körperschlagader durch Rippenfragmente ist nach unserer Erfahrung, auch wenn die Bruchstellen in der Nähe der Wirbelsäule liegen, verhältnismäßig nicht häufig. Eine direkte Läsion der absteigenden Aorta an der Prädilektionsstelle der Ueberdehnungsruptur hatten wir bislang zu beobachten keine Gelegenheit.

In ähnlicher Weise wie die Aorta den linken, kreuzt die Vena azygos den rechten Bronchus. Doch scheint die Lage der Vene eine

wesentlich geschütztere zu sein als die der Körperschlagader. Die erhebliche Länge des linken Bronchus und damit die größere Exkursionsfähigkeit desselben, die feste Anheftung des Gefäßes an ihre Unterlage begünstigen die Zerreißung der Körperschlagader, während die dicht an der Wirbelsäule verlaufende Vena azygos durch eine Aufwärtsbewegung des kurzen rechten Bronchus nur unwesentlich zur Mitbewegung gezwungen wird.

In 6 daraufhin untersuchten Fällen, in denen die Obduktion die Zeichen einer schweren traumatischen Brustquetschung erwies, fand sich der den Bronchus kreuzende Abschnitt der Vena azygos unverletzt. Das Material ist natürlich zu klein, um ein abschließendes Urteil aussprechen zu können.

Auch Rupturen des Ductus Botalli wurden bereits beobachtet, und zwar in 2 Fällen bei Neugeborenen (33). Wenn es auch nahe liegt, die im Verlaufe des Geburtsvorganges vorgekommenen äußeren Gewalteinwirkungen in ursächlichen Zusammenhang mit diesen Zerreißungen zu bringen, so läßt sich doch diese Vermutung an der Hand der ziemlich ausführlich niedergelegten Befunde nicht weiter stützen.

III.

Betreffs der traumatischen Zerreißungen, die an der Aorta in ihrem Verlaufe neben der Wirbelsäule vorkommen, scheinen die allerdings noch spärlichen Erfahrungen die Vermutung zu bestätigen, daß die Bedingungen, unter welchen an diesem Teile des Gefäßrohres Kontinuitätstrennungen auf indirektem Wege herbeigeführt werden, im Brust- und im Bauchteile gleichartige sind.

Es wurde bereits erwähnt, daß die Bauchaorta im Gegensatze zu dem sehr geschützt liegenden Brustteile der direkten Quetschung durch zirkumskript einwirkende Gewalten besonders ausgesetzt ist.

Wie in der Ruptur des Anfangsteiles, sehen manche Autoren auch in der Zerreißung des Gefäßrohres an anderen Stellen des absteigenden Teiles das Resultat einer Zerrung durch Hyperextension der Wirbelsäule. Unsere abweichende Ansicht über die ursächliche Bedeutung extremer Wirbelsäulenkrümmung haben wir bereits an anderer Stelle begründet. Außer in Begleitung eines Wirbelbruches mit Fragmentverschiebung kommen Ueberdehnungsrisse in reiner Form nur noch vor bei Ablösung des Gefäßrohres von der Wirbelsäule. Ich führe ein solches Beispiel an:

Fall 6. Gr., 46 J. alt, Tod durch Eisenbahnquetschung. Zahlreiche Rippen, Sternum, beide Schüsselbeine gebrochen. Fraktur des 2. Lendenwirbels ohne Verschiebbarkeit der Fragmente. In der Aorta thor. und im oberen Teile der Aorta abd. an verschiedenen Stellen Intimarisse von unregelmäßiger Gestalt mit teilweiser Abhebung der Innenhaut, die daher unter Wasser flottiert. Die Aorta abdom. läßt sich auf einer Strecke von 7 cm von der Unterlage abheben. Im abgelösten Teile multiple, dicht-

stehende parallele Querrisse der Intima. Die Abhebung der Körperschlagader von der Wirbelsäule war vermutlich durch das gewaltsame Andringen der Nieren bewirkt worden, die zahlreiche Verletzungen als Spuren des Traumas aufwiesen.

Manche Fälle partieller oder totaler Ruptur des absteigenden Teiles sind auf ein Trauma zurückzuführen, dessen wesentlichste Wirkung eine Kompression des Körpers im sagittalen oder diagonalen Durchmesser gewesen ist. Die Ausdehnung der Angriffsfläche wechselt. Sie kann nur einen Teil des Rumpfes, die Brust oder den Bauch, oder endlich den ganzen Rumpf betreffen. Durch eine derartige Kompression werden ihrer anatomischen Lage entsprechend bestimmte Organe oder Organteile bei hinreichend starker Gewalteinwirkung gegen die Wirbelsäule und die Aorta gepreßt, vor allem die Bronchien, das Herz, die Zwerchfellschenkel und die Leber. Außerdem kann die Bauchaorta in ihrem unteren Verlaufe an beliebiger Stelle durch Gegenstände, auf welchen der Körper ruht oder auf welche er fällt, zusammengedrückt und gequetscht werden.

Die Wirkung eines derartigen Traumas ist begreiflicherweise eine komplizierte. Die Aorta wird gleichzeitig an vielen Stellen direkt oder indirekt getroffen. Läsionen finden sich demzufolge an mehreren Orten teils im Brust- teils im Bauchteile, und es treten verschiedene Formen traumatischer Verletzung nebeneinander auf. Im speziellen sind sowohl die häufigen nach Form wie Richtung durchaus unregelmäßig angeordneten Intimarisse, wie auch höchst wahrscheinlich die perforierenden queren Rupturen auf Kompression der Aorta durch vorgelagerte Organe zurückzuführen. Die Intimaverletzungen stellen Folgen direkter Quetschung dar infolge Aufeinanderliegens und Reibens der Innenwände des zusammengedrückten Gefäßes. Die perforierenden Querrisse, deren benachbarte Wandpartien keinerlei traumatische Veränderungen zeigen, sind auf Grund des Anschlusses anderer Verletzungsarten vermutungsweise als Platzrupturen zu deuten. Quetsch- und Zerrungsruptur können dagegen an ihren charakteristischen Merkmalen erkannt werden. Die Aortenverletzungen nach sagittaler Rumpfkompression sitzen mit Vorliebe dicht oberhalb und unterhalb des Zwerchfellschlitzes.

Literatur.

1) Hildebrandt, H., Beobachtungen über die Wirkungen des kleinkalibrigen Geschosses aus dem Burenkriege 1899—1900. Arch. f. klin. Chir., 1902, p. 760.
2) Flockemann, Ueber Aneurysma dissecans. Münch. med. Wochenschr., 1898, No. 27.
3) Stern, Ueber traumatische Entstehung innerer Krankheiten. Jena 1896.
4) Schmidt, Ueber traumatische Herzklappen- und Aortenzerreißung. Münch. med. Wochenschr., 1902, No. 38.

5) Leppmann, Wann sind Zerreißungen der großen Körperschlagader als Unfallfolgen zu betrachten? Aerztl. Sachverständigen-Zeitung, 1900, No. 14.
6) v. Schrötter, Erkrankungen der Gefäße. Nothnagels Handbuch, 1901, 15.
7) Orth, Lehrbuch der pathologischen Anatomie, Bd. 1, p. 248.
8) Barie, zit. von Stern.
9) Strassmann, Zeitschr. f. klin. Med., 42, 1901.
10) Polotebnow, Berl. klin. Wochenschr., 1868.
11) Grehant u. Quinquaud, zit. von Landois u. Malkoff.
12) Malkoff, Ueber die Bedeutung der traumatischen Verletzungen der Arterien für die Entwickelung der wahren Aneurysmen. Zieglers Beitr., 1899, 25, p. 431.
13) Quincke, v. Ziemssens Handbuch, 1876, 6.
14) Brouardel et Vibert, Rupture de l'aorte thoracique chez un jeune homme de vingt ans. Ann. de hyg. publique, 1892.
15) Richerand, Löbker zit. von Flockemann.
16) Barnes, Lancet, 1901, 1, p. 401.
17) Brubberger, Berl. klin. Wochenschr., 1870, p. 360.
18) Marshall, Ruptur of the Aorta in a young subject. Glasgow med. Journ., 1902, April.
19) Wasastjerna, Ein Fall von Aortaruptur nach Schlittschuhlaufen bei einem scheinbar gesunden 13-jährigen Knaben. Zeitschr. f. klin. Med., Bd. 49, 1903.
20) Puppe, Untersuchungen über das Aneurysma der Brustaorta. Dtsch. med. Wochenschr., 1894, p. 874.
21) Edel, Demonstration. Dtsch. med. Wochenschr., 1894, p. 259.
22) Fränkel, A., Dtsch. med. Wochenschr., 1897, No. 6.
23) Burkhart, Festschr. f. Hofrat Göschel, Tübingen 1902. Ref. Münch. med. Wochenschr., 1903, No. 35.
24) Strassmann, l. c.
25) Bostroem, Das geheilte Aneurysma dissecans. Dtsch. Arch. f. klin. Med., 62, 1898.
26) Barth, Arch. f. Heilkd., 1872, zit. von Bostroem.
26) Schulz, R., Beiträge zur wissenschaftlichen Medizin. Festschrift zur 69. Vers. dtsch. Naturf. u. Aerzte, Braunschweig 1897.
28) Saxer, Demonstration. Münch. med. Wochenschr., 1901, No. 9, p. 365.
29) Chiari, Ueber einen Fall von traumatischer Ruptur der Aorta. Prager med. Wochenschr., 1886, No. 13, zit. von Pantzer.
30) Langenbuch, Totale Querruptur einer durchaus normalen Aorta durch indirekte Gewalt. Dissert. Kiel, 1869.
31) Rindfleisch, Virchows Arch., Bd. 131. Vergl. auch Bechmann, Ein Fall von Aneurysma diss. der Aorta. Dissert. Würzburg, 1904.
32) Pantzer, Quetschung des Oberkörpers bei einem Unfalle. Fraglicher Zusammenhang des Todes mit dem Unfalle. Vierteljahrsschr. f. gerichtl. Med. u. öffentl. Sanitätswesen, 15, 1898.
33) Roeder, 2 Fälle von Ruptur des Ductus art. Botalli. Berl. klin. Wochenschr., 1901, No. 3.
34) Cockle and Pickup, Med. Times, 1877, p. 197.

Nachdruck verboten.

XXI.

Chronische Eiterung an den Fingern mit Ablagerung von kohlensaurem Kalk.

Von

Dr. **Theodor Dunin** in Warschau.

(Hierzu 3 Abbildungen im Texte.)

In der letzten Zeit bot sich mir die Gelegenheit, 2 Fälle eines krankhaften Zustandes zu beobachten, welcher bis jetzt, meines Wissens, nicht bekannt war. Beide Fälle sind beinahe identisch.

I. Frau R., 57 J. alt, verheiratet, ist seit 12 Jahren mit einem Leiden der Finger behaftet. Die Kranke beschreibt ihr Leiden, wie folgt: Zunächst verspürt sie einige Tage lang Stechen in den Fingerspitzen, hauptsächlich an der Volarseite. Danach erscheint ein kleiner weißer Fleck, welcher entweder herausfällt (z. B. im Bade), oder unter der Haut als ein hartes, gelbliches Knötchen stecken bleibt. Da sich der ganze Vorgang in gewissen Zwischenräumen wiederholt, weisen die Fingerspitzen immerwährend Verhärtungen auf.

Die Untersuchung ergibt folgendes: Die Volarfläche der Finger ist bretthart, auf Berührung nicht schmerzhaft. Unter der Haut bemerkt man gelbe, mit Epidermis bedeckte Stellen, welche an einigen Fingern zusammenfließen, so daß die Fingerspitzen verdickt, stark glänzend, ganz gelb erscheinen. Das Gefühl ist an den entsprechenden Stellen erhalten. Die Fingergelenke sind beweglich, obwohl die Bewegungen in den Interphalangealgelenken etwas beschränkt sind. An der rechten Hand Kontraktur der Palmaraponeurose, weshalb die Hand etwas an eine „main en griffe“ erinnert. Eine ähnliche Verhärtung treffen wir in der Hautfalte zwischen dem Daumen und Zeigefinger an, und noch eine beträchtliche Verhärtung am rechten Vorderarme, ebenfalls tief in der Haut.

Innere Organe ohne Veränderung. Harn: Spezifisches Gewicht 1021, Eiweiß 0,08 $^0/_{00}$, im Sedimente Cylinder, spärliche rote Blutkörperchen, Kristalle von Calciumoxalat und Harnsäure.

Die Kranke hatte mich wegen desselben Leidens schon im Jahre 1901 konsultiert. Damals war ich der Meinung, daß die ausfallenden Konkremente aus Harnsäure bestehen, und ich habe die Kranke als gichtisch nach Karlsbad geschickt. Als ich sie aber nach 2 Jahren ohne irgend welche Besserung trotz 2mal wiederholter Karlsbader Kur zu Gesicht

bekam, fing ich an, an der Richtigkeit meiner Diagnose zu zweifeln, und entschloß mich, die Natur dieser Konkremente näher zu erforschen. Zu diesem Zwecke habe ich an einer frischen Stelle einen Einstich gemacht; aus der Stichöffnung war ein Eitertröpfchen ausgetreten. Die mikroskopische Untersuchung hat ergeben, daß dies wirklich Eiter war, worin sehr zahlreiche Kristalle vorhanden waren, welche sich als Häuflein von an den Ecken abgebrochenen Täfelchen darstellten. Essigsäure löste sie ein wenig auf; bei Zusatz von Salzsäure schieden sich Bläschen aus und die Kristalle lösten sich vollständig auf. Wenn man zu diesem Präparate konzentrierte Lösung von Oxalsäure zufließen ließ, traten zahlreiche cha-

Fig. 1.



Fig. 2.

rakteristische Kristalle von Calciumoxalat auf. Wir hatten es folglich mit Kristallen von kohlensaurem und teilweise phosphorsaurem Kalk zu tun. Die Färbung der Präparate hat ergeben, daß der Eiter aus neutrophilen polynukleären Leukocyten bestand. Der Eiter war, wie dies angelegte Kulturen erwiesen haben, steril. Einen anderen durch Einstich entfernten „Stein" habe ich zunächst auf Harnsäure untersucht; die Murexidprobe fiel aber ganz negativ aus; auf Salzsäurezusatz schieden sich zahlreiche Gasbläschen aus. Der „Stein" verkleinerte sich, löste sich aber nicht vollständig auf; es blieb ein organisches Gerüst zurück.

Die radiographische Untersuchung ergab überall Schatten an jenen Stellen, welche Verhärtungen entsprachen. Die Radiogramme (Fig. 1 u. 2) werden uns besser als jede Beschreibung über die Ausdehnung der Verhärtungen belehren. Die radiographische Untersuchung hat also die Er-

gebnisse der chemischen Untersuchung bestätigt, nämlich, daß wir Ablagerungen von mineralischen Salzen vor uns haben. Ich habe die Kranke in das Soolbad Ciechocinek geschickt, aber das Ergebnis der Behandlung war hier ebenfalls ungünstig.

II. Frau K., ca. 40 J. alt, hat sich bei mir ebenfalls wegen schmerzloser Verdickungen an der Handfläche der Finger vorgestellt. Die Untersuchung ergibt, wie bei der vorigen Kranken, ziemlich ausgedehnte Verhärtungen an der Volarfläche der Finger, besonders der mittleren beider Hände; diese Verhärtungen stellen gelbe, mit intakter Epidermis überzogene Flecke dar. Von Zeit zu Zeit platzt die Epidermis und es werden kleine Steinchen frei.

Fig. 3.

Das Leiden ist demjenigen ganz analog, welches ich bei der ersten Kranken beschrieben habe, mit dem einzigen Unterschiede, daß es nur einzelne Finger betrifft; dafür sind die Verdickungen mehr diffus, weshalb die befallenen Finger dicker und härter erscheinen.

Ich konnte nur einen Stein chemisch untersuchen; es war mir hierbei nicht gelungen, frischen Eiter zu erhalten. Der Stein gab die Murexidreaktion nicht, auf Zusatz von Salzsäure schieden sich zahlreiche Gasbläschen aus. Die radiographische Untersuchung hat in den befallenen Fingern, wie aus dem Radiogramm (Fig. 3) ersichtlich, sehr deutliche Schatten ergeben.

Wahrscheinlich würde jeder Arzt bei der Untersuchung dieser 2 Kranken zunächst an Gicht denken, und ich hatte auch ursprünglich diese Diagnose gestellt. In den Monographien über die Gicht finden wir in der Tat Schilderungen, welche beweisen, daß Autoren die von mir beschriebenen Veränderungen beobachtet, diese aber für gichtische

Ablagerungen gehalten haben. In der Monographie von MINKOWSKI (Die Gicht. NOTHNAGELS spezielle Pathologie und Therapie, Bd. 7) finden wir folgenden aus GARRODS Werke zitierten Passus: „Wir finden nicht selten bei Arbeitern, welche mit den Händen arbeiten, auf der Handfläche der Fingerspitzen kleine Konkremente, welche ursprünglich tiefer gelegen waren und nur durch immerwährendes Reiben oberflächlicher geworden sind." Es handelte sich wahrscheinlich um dieselben Konkremente, welche ich gesehen habe, nur hat sie GARROD, ohne sie eingehender zu untersuchen, irrtümlich für Harnsäurekonkremente gehalten.

In beiden von mir beschriebenen Fällen bestand, wie aus der Beschreibung ersichtlich, eine chronische, wenig oder gar nicht schmerzhafte Eiterung; die Krankheit dauerte ganze Jahre mit periodischen Rückfällen (bei der ersten Kranken äußerte sich die Exacerbation durch Stechen in den Fingern), der Eiter trocknete allmählich ein und es lagerten sich in ihm Kristalle von Calciumkarbonat und teilweise von Calciumphosphat ab.

Ueber die Natur des Leidens kann ich wenig sagen, denn es fehlen mir dazu die nötigen Angaben. Es bleibt ein Rätsel, warum die Eiterung sich periodisch jahrelang wiederholt, ebenso rätselhaft ist die Rolle, welche die Kalksalze hier spielen. Man könnte zwei Vermutungen aufstellen: Entweder ist die Eiterung das Primäre und die Salze lagern sich sekundär ab, oder umgekehrt, die Kalksalze sammeln sich aus gewissen uns unbekannten Ursachen in den Geweben an und rufen sekundär eine reaktive Entzündung hervor. Für die letztere Möglichkeit würde der Umstand sprechen, daß der im ersten Falle untersuchte Eiter steril war. Ich möchte indessen diese Frage unentschieden lassen.

Schon nach Beendigung dieses Aufsatzes und Vorstellung der Radiogramme in der Warschauer medizinischen Gesellschaft Ende Juni 1904 ist im Archiv f. Dermatol. u. Syphilis, Bd. 70, Heft 3 eine Arbeit von WILDBOLZ aus der Klinik von Prof. JADASSOHN zu Bern erschienen: „Ueber Bildung von phosphorsauren und kohlensauren Konkrementen in Haut und Unterhautgewebe." WILDBOLZ beschreibt einen dem meinigen ganz analogen Fall bei einer 57-jährigen Frau, bei welcher von Zeit zu Zeit an den Fingern und Zehen akute entzündliche Erscheinungen sich ausbildeten, nach deren Beseitigung kleine Knötchen zurückblieben. Die chemische Untersuchung hat kohlensauren und phosphorsauren Kalk ergeben; eine radiographische Untersuchung war, wie es scheint, nicht vorgenommen worden.

WILDBOLZ hat Stücken der befallenen Haut exzidiert und diese mikroskopisch untersucht; er gelangt auf Grund dieser Untersuchung zum Schlusse, daß Kalksalze sich primär in Geweben, welche regressiven

Metamorphosen erlegen waren, ablagern. Ich muß bemerken, daß WILDBOLZ der Eiterung gar nicht erwähnt, welche ich, wie dies der beim Einstiche gewonnene Eiter beweist, im akuten Stadium festgestellt habe. Er hat wahrscheinlich deshalb keinen Eiter gefunden, weil er die Kranke während einer Intermission untersucht hat, denn er bemerkt in seiner Beschreibung ausdrücklich, daß bei der Kranken akute Perioden vorgekommen waren. Das Vorkommen einer Eiterung würde der Hypothese WIDBOLZ' über die primäre Ablagerung von Salzen in nekrotisierten Geweben nicht widersprechen, denn man könnte die Eiterung als eine reaktive betrachten.

Aus der chirurgischen Universitätsklinik zu Marburg (Geh.-Rat Küster).

Nachdruck verboten.

XXII.

Ueber angeborene Brustmuskeldefekte.

Von

Dr. **Walther Wendel,**

Privatdozent und I. Assistenzarzt der Klinik.

(Hierzu 2 Abbildungen im Texte.)

Die einseitigen kongenitalen Defekte der großen Brustmuskeln galten noch bis vor wenigen Jahren für eine große Seltenheit. Stintzing, welcher ihnen im Jahre 1889 eine größere Arbeit widmete und als erster eine klinische Differentialdiagnose zwischen den angeborenen und den nach ihm etwas häufigeren erworbenen Defekten[1]) dieser Art begründete, fand nur 13 klinisch beobachtete Fälle in der Literatur, denen er 2 eigene hinzufügen konnte. Seitdem ist die Kasuistik außerordentlich schnell angewachsen. Schon im Jahre 1895 konnte John Thomson 89 Fälle von kongenitalen Brustmuskeldefekten zusammenstellen, im Jahre 1902 brachte es Bing auf 102 Fälle.

Ich habe die Literatur[2]) genauer durchgesehen und 69 Fälle gefunden, welche sich in dem Literaturverzeichnis von Bing nicht finden, zum Teil weil sie erst später publiziert worden sind. Meinen eigenen Fall dazugerechnet, würden also die publizierten Fälle von angeborenem Brustmuskeldefekt die stattliche Zahl von 172 erreichen. Meist findet sich ein gleichzeitiger Defekt des Pectoralis minor und des Pectoralis major oder wesentlicher Teile von ihm. Viel seltener fehlt der Pectoralis major oder Teile von ihm allein. Nur vereinzelt ist das alleinige Fehlen des Pectoralis minor mitgeteilt. Trotz der reichlich angewachsenen Kasuistik möchte ich mich dem Ausspruche Bings[3]), welcher „die immer

1) Richtiger wohl: bis zur Funktionsunfähigkeit und für die Palpation nicht mehr nachweisbarem Schwunde vorgeschrittene Atrophien.

2) Einige Fälle aus der ausländischen Literatur verdanke ich Herrn Prof. Dr. Küttner.

3) a. a. O. p. 219.

wiederkehrenden, bloß kasuistischen Mitteilungen heutzutage für wenig gerechtfertigt" hält, nicht unbedingt anschließen. Gerade die reichhaltige Kasuistik mit ihren vielen Variationen und Kombinationen hat viele neue Gesichtspunkte gebracht, und auch BING hat einen Teil seiner Resultate gerade durch die ausgiebige Ausnutzung der Kasuistik erhalten.

Die ersten Beobachtungen wurden im anatomischen Präpariersaale gemacht und als Kuriosa mitgeteilt. Die ersten klinischen Beobachtungen stammen von ZIEMSSEN und BÄUMLER. Auch bei ihrer Publikation wurde auf die Defekte selbst viel weniger Gewicht gelegt, als auf die hierdurch am lebenden Menschen ermöglichten Studien über die Funktion der Interkostalmuskeln, welche seit GALENS Zeiten strittig ist. STINTZING lehrte dann eine rudimentäre Entwickelung der Haut und ihrer Anhangsgebilde im Bereiche des Muskeldefektes als typisch für die kongenital entstandenen Defekte kennen. Die Haut der entsprechenden Brustseite ist atrophisch, gespannt, dünn, das Unterhautfett schlecht ausgebildet, die Behaarung fehlt oder ist doch sehr dürftig, die Mamilla ist rudimentär, steht höher als auf der anderen Seite, die Brustdrüse selbst ist atrophisch oder fehlt vollkommen. Bald wurde man auf Asymmetrien des Thorax aufmerksam, welche sich häufig fanden. Endlich fanden sich immer häufiger Hemmungen in der Entwickelung einerseits des knöchernen Thorax, andererseits der gleichnamigen oberen Extremität. Zwischen diesen bilden also die Muskeldefekte, welche entweder allein oder mit der einen oder der anderen der erwähnten Hemmungsbildungen oder mit beiden zusammen vorkommen können, gewissermaßen das Bindeglied.

So verloren also mit wachsender Kenntnis der vorkommenden Variationen und Kombinationen von Defektbildungen die Brustmuskeldefekte, welche anfangs als eine Hemmungsbildung sui generis beschrieben worden waren, ihre Sonderstellung. Sie erwiesen sich vielmehr als Teilerscheinung oder als geringerer Grad in einem größeren Komplexe von Entwickelungshemmungen, deren Zusammenvorkommen so häufig beobachtet wurde, daß von einem zufälligen Zusammentreffen nicht mehr die Rede sein konnte, sondern der Gedanke an eine gemeinsame Aetiologie auftauchen mußte. In jüngster Zeit wurden diese „einseitigen Bildungsfehler der Brustwandung und der entsprechenden oberen Gliedmaße" zusammenfassend von SCHOEDEL bearbeitet. Er versucht, gestützt auf die von ihm zusammengetragene Kasuistik, vor allem die Aetiologie klarer zu stellen, und kommt zu ganz bestimmten Resultaten, mit welchen wir uns später näher werden zu beschäftigen haben.

In diesen Fällen von Defekten handelt es sich, so gut wie ausschließlich, um einseitige Bildungen. In der Literatur findet sich nur ein einziger klinisch beobachteter Fall von doppelseitigem Brustmuskeldefekt angeborener Natur, und zwar der von v. NOORDEN. Ich bin in

der Lage, diesem einen zweiten an die Seite zu stellen, dessen Beschreibung ich zunächst folgen lasse:

Der Pat., Heinrich Z., 32 J. alt, Grubensteiger aus Eiserfeld a. d. Sieg, kam am 4. Jan. 1904 in die Behandlung der chirurgischen Klinik zu Marburg wegen einer Tuberkulose der rechten Niere. Am 7. Jan. wurde die rechtsseitige Nephrektomie gemacht. Bei seiner Untersuchung fand ich einen doppelseitigen Defekt von Thoraxmuskeln.

Fig. 1.

Bezüglich dieser Anomalien sind die folgenden anamnestischen Angaben von Bedeutung: In der Familie sind keinerlei angeborene Anomalien vorhanden, seine Geschwister sind im Gegenteil auffallend kräftig und normal gebaute Menschen. Bei ihm selbst wurde von frühester Jugend eine abnorme Bildung der Brust bemerkt, aber von den Eltern nicht besonders beachtet, da das Kind sich im übrigen normal entwickelte und keine Funktionsstörungen aufwies. Er selbst wurde zuerst durch den Spiegel und durch Vergleiche mit seinen Geschwistern darauf aufmerksam. Später in der Schule zeigte sich beim Turnen, daß seine Mitschüler ihm bei allen Armübungen überlegen waren, während er ein guter Springer war. Er konnte schlecht Klimmzüge machen und alle Armübungen am Reck und Barren wurden ihm schwer. Vom Militär ist er wegen „Verbildung des großen Brustmuskels" frei gekommen. Er wurde Bergmann und hat schwer arbeiten müssen. Er hat im allgemeinen seine Arbeiten, wie Schleppen, Wagen schieben und dergleichen gut verrichten können. Aber angestrengtes Arbeiten mit schwerem Hammer wurde ihm sehr schwer, und besonders schnell ermüdete er, viel schneller als seine Kameraden, wenn er Bohrlöcher schräg nach oben über Schulterhöhe in den Fels treiben mußte. Seit 1896 ist er Steiger und hat seitdem weniger körperlich schwere Arbeit zu leisten.

Status praesens: Mittelgroßer, gut genährter Mann von kräftigem Knochenbau und gut entwickelter Muskulatur. Gesunde Gesichts- und Hautfarbe, keine abnormen Pigmentierungen.

Beide Gesichtshälften sind symmetrisch. Leichter Schiefstand der Nase nach rechts. Der Kopf wird ein wenig nach links geneigt und nach rechts gedreht gehalten, also im Sinne der Kontraktion des linken Kopfnickers. Doch kann der Pat. diese Stellung leicht korrigieren und ist in der Bewegungsfähigkeit des Kopfes nach keiner Seite hin beschränkt. Die Gesichtsmuskeln funktionieren symmetrisch. Am Halse springt der rechte Kopfnicker stärker hervor und verläuft mehr senkrecht, als der linke, welcher deutlich etwas länger erscheint, als der rechte. Die Ursache dieses Verhaltens und damit auch der Kopfhaltung ist eine leichte Asymmetrie des Thorax. Die rechte Brusthälfte erscheint flacher und kleiner, als die linke. Das Brustbein verläuft nicht genau in der Mittellinie, sondern ist nach rechts verschoben, so daß die Incisura jugularis, welche infolge starken Vorspringens der beiden Schlüsselbeine über die Sternalebene sehr tief ist, senkrecht unter dem rechten Mundwinkel gelegen ist. Das rechte Schlüsselbein springt etwas stärker hervor und ist etwas stärker gebogen, als das linke.

Fig. 2.

Sehr auffallend ist bei herabhängenden und bei erhobenen Armen von vorn und im Profil die Flachheit beider Brustseiten. Diese Flachheit wird besonders auffallend, wenn man beide Oberarme stark nach innen rotieren und fest an die seitliche Brustwand pressen läßt (siehe Fig. 2). Man sieht dann das Brustbein und die 2.—6. Rippe beiderseits durch die Haut hindurch und kann bei der Betastung deutlich nachweisen, daß sie nur von Haut und Unterhautfettgewebe bedeckt sind. Die Haut der Brust ist etwas straffer gespannt, als sonst am Körper, das Unterhautfettgewebe ist spärlicher entwickelt, als man es nach dem sonstigen Ernährungszustande erwarten sollte. Man kann an der Brust keine größeren Hautfalten emporheben. Die Behaarung der Brust ist sehr spärlich, bei reichlicher Behaarung der Schamgegend und Achselhöhlen. Die rechte Achselhöhle ist stärker behaart als die linke. Die Mamillen sind ziemlich klein, über dem 4. Interkostalraume gelegen, bei herabhängenden Armen auffallend schräg von unten außen nach oben innen gestellt. Der Warzenhof ist in derselben Richtung elliptisch abgeplattet, erst bei Erhebung der Arme nimmt er runde Form an. Der Durchmesser des Warzenhofes in dieser kreisrunden Form beträgt $1^1/_2$ cm. Von Brustdrüsengewebe ist nichts zu fühlen. Die rechte Mamilla ist von der Mitte des Sternum 9 cm, die linke dagegen $10^1/_2$ cm entfernt.

Der Umfang der Brust, dicht am oberen Rande der Mamillen gemessen, beträgt bei mittlerer Respirationsstellung 91 cm. Hiervon kommen 44½ cm auf die rechte Brustseite, 46½ cm auf die linke.

Die Wirbelsäule zeigt im oberen Dorsalteile eine eben angedeutete dextrokonvexe Skoliose. Das rechte Schulterblatt steht um 2 cm höher als das linke, es steht ferner vom Thorax viel weiter ab, als das linke, welches auch seinerseits dem Thorax nicht fest anliegt (Flügelstellung). Das rechte Schulterblatt zeigt ferner in der Ruhelage eine Drehung um eine horizontale antero-posteriore Achse, so daß der untere Winkel der Wirbelsäule genähert ist. Entsprechend dieser Drehung hängt die rechte Schulter mehr als die linke. Die Entfernung der Mitte der medialen Schulterblattkante von den Dornfortsätzen beträgt rechts 12½ cm, links 11 cm. Links ist die Fossa supra- und infraspinata nicht ganz so voll als rechts. Die Mm. trapezii sind beiderseits auffallend kräftig entwickelt, rechts etwas stärker als links.

Die Länge beider Arme ist gleich. Z. ist rechtshändig. Dementsprechend findet sich eine etwas kräftigere Entwickelung der rechten Armmuskulatur.

Was nun die Entwickelung der Brustmuskulatur anbelangt, so ist beiderseits vom Pectoralis major nur die Clavicularportion vorhanden, es fehlt also die Costo-Sternal- und die Abdominalportion. Die vorhandene Clavicularportion ist links etwas stärker als rechts entwickelt. Sie läßt sich durch das Gefühl von dem Schlüsselbeinteile des Deltoideus gut abgrenzen. Besonders gut sichtbar ist sie, wenn man die Oberarme nach vorn bis zur Horizontalen erhebt, sie fixiert und nun den Pat. auffordert, die Oberarme nach innen zu rotieren und zu adduzieren. Ferner fehlt beiderseits der Pectoralis minor vollkommen, und vom Serratus anticus major beiderseits die vorderen Zacken. Aus diesem Grunde ist auch die gesägte Linie an den Seiten des Thorax nicht vorhanden. Aus dieser Schwächung des Serratus ist die vorhandene, rechts erheblich stärkere Flügelstellung der Schulterblätter abzuleiten. Daß der Serratus nicht vollkommen fehlt, folgt daraus, daß der Pat. die Arme bis zur Vertikalen erheben kann. Er ermüdet aber leicht in dieser Stellung. Bei der Erhebung der Arme zur Senkrechten sieht man die vorhandenen geringen Reste der Serrati sich spannen und als kleine, harte Wülste vor der Spitze der Schulterblätter hervortreten. Der Wulst ist links etwas stärker als rechts.

Die übrige Muskulatur ist wohlausgebildet. Speziell am Thorax sind die kostalen Teile des geraden und schiefen Bauchmuskels in normaler Weise vorhanden.

Die elektrische Untersuchung bestätigt die durch Palpation, Inspektion und Funktionsprüfung gewonnenen Resultate. Die Clavicularportion des Pectoralis major ist normal erregbar. Alle als fehlend angegebenen Teile sind elektrisch nicht erregbar.

Zu erwähnen ist noch, daß vom Ansatze der klavikularen Portion an den Oberarm aus, entsprechend der vorderen Axillarlinie, eine flughautähnliche Hautfalte beiderseits nach abwärts zieht und in der Höhe der 3. Rippe in die Brusthaut übergeht. Diese Flughaut ist rechts etwas breiter als links. Sie enthält im Inneren straffe, anscheinend sehnige Massen, aber keine muskulären Elemente, da weder aktiv noch durch elektrische Reizung eine Kontraktion hervorgerufen werden kann. Bei der Erhebung der Arme zur Senkrechten spannen sich die Flughäute an, üben aber kein wesentliches Hindernis aus. Durch diese Flughäute

erhält die sonst nach vorn ganz offene Achselhöhle einen gewissen Abschluß.

Die Brustorgane weisen keine Lageveränderungen auf.

Der Thorax ist gut elastisch. Die vorderen Anteile der Rippen zeigen links die normale Rundung; rechts dagegen sind sie auffallend abgeplattet, so daß die rechte Brustseite gegenüber der linken etwas eingesunken erscheint. Die muskulösen und ligamentären Auskleidungen der Zwischenrippenräume sind normal entwickelt. Auch die Rippen zeigen keine Defekte.

In diesem Falle kann es nicht zweifelhaft sein, daß es sich um einen kongenitalen Defekt, nicht um eine später erworbene Atrophie handelt. Abgesehen von der sehr präzisen Anamnese sprechen einerseits die rudimentäre Entwickelung von Brusthaut, Brustwarzen, Brustdrüsen, andererseits die vorhandenen Asymmetrien des Thorax durchaus für einen kongenitalen Defekt.

Die Flughäute, welche in unserem Falle kein Hindernis für die Erhebung der Arme bildeten, können unter Umständen einen chirurgischen Eingriff nötig machen. So berichtet Koppstein über einen Fall, in welchem er durch Plastik die durch Flughautbildung bei Pectoralisdefekt bedingte Funktionsstörung des Schultergelenkes mit Erfolg beseitigte. In anderen Fällen freilich ist die ungenügende Elevation des Armes keine mechanische, durch die Flughaut verursachte, sondern eine funktionelle infolge von Fehlen des M. serratus anticus major. So blieb in dem Falle von Bruns und Kredel die Funktionsstörung trotz Beseitigung der Flughaut bestehen.

Fast gleichzeitig mit dem erstbeschriebenen Falle von doppelseitigem Defekt hatte ich Gelegenheit, einen Fall[1]) von linksseitigem Pectoralisdefekt bei einem 14-jährigen Jungen zu sehen, bei welchem sich gleichzeitig eine Atrophie des linken Armes und ferner eine über den ganzen linken Arm und die linke Schulterblattgegend zerstreute Gruppe von teils telangiektatischen, teils kavernösen Gefäßgeschwülsten vorfand. Die in ihrer Anlage zweifellos kongenitalen Angiome und die auch sonst bei kongenitalen Brustmuskeldefekten häufig beobachtete Atrophie des gleichnamigen Armes mußten auch hier den Verdacht erregen, daß der Brustmuskeldefekt kongenital sei. Doch war es von vornherein auffällig, daß außer den Brustmuskeln eine große Anzahl anderer Muskeln — sämtlich am linken Arme — nicht elektrisch erregbar waren, nämlich der Biceps, der Flexor digiti V. proprius, Flexor indicis proprius, Flexor digitorum profundus, die Interossei, die Kleinfingermuskeln und die kleinen Daumenmuskeln, mit Ausnahme des

1) Ich verdanke ihn der Güte von Herrn Geh.-Rat Mannkopff, dem ich auch hier meinen besten Dank abstatte.

Opponens. In der Tat ergab die genau unter Zuziehung der Mutter erhobene Anamnese, daß es sich um eine nach Diphtherie im 4. Lebensjahre erworbene Lähmung handelt. Die Angiome waren gleich nach der Geburt beobachtet worden. Die Diphtherie wurde in der Marburger chirurgischen Klinik behandelt. 6 Tage nach der Entlassung bemerkte die Mutter, daß der Knabe beim Greifen nach einem Stücke Brot die linke Hand eigentümlich ungeschickt gebrauchte und mangelhaft bewegte. Am folgenden Tage war der ganze linke Arm schlaff und gelähmt. Die Lähmung wurde in der hiesigen medizinischen Poliklinik behandelt und bildete sich bis auf die oben aufgeführten Reste zurück.

Da an dem linken Arme nicht nur die erwähnten Muskeln, sondern auch das Skelett atrophisch war, da ferner die angeborenen Angiome vorhanden waren und endlich der Knabe selbst nur mangelhafte anamnestische Angaben machen konnte, so wäre ohne die Möglichkeit, eine sichere Anamnese von der Mutter zu erheben, ein Irrtum sehr leicht möglich gewesen.

Die Frage nach der näheren Aetiologie der angeborenen Muskeldefekte und speziell der Brustmuskeldefekte ist durch die beiden letzten größeren Arbeiten von Bing und Schoedel, welche fast gleichzeitig, im Jahre 1902, erschienen, in verschiedener Weise beantwortet worden. Jeder von beiden Autoren hatte keine Kenntnis von der Arbeit des anderen. Die Schlußfolgerungen Bings stützen sich einerseits auf eine sehr sorgfältige Sammlung und Zusammenstellung der Kasuistik nicht nur der Brustmuskeldefekte, sondern der kongenitalen Muskeldefekte überhaupt. In zweiter Linie, nnd hierauf legt Bing den Hauptnachdruck, sucht er aus den vorliegenden histologischen Untersuchungen, denen er eine eigene zuzufügen in der glücklichen Lage ist, Schlüsse über die Aetiologie zu ziehen. Bing neigt entschieden der von Erb zuerst als möglich hingestellten, aber nicht entschiedenen, von Damsch aber wenigstens für einen Teil der Fälle als richtig angenommenen Ansicht zu, daß die kongenitalen Muskeldefekte als Resultat einer intrauterin erworbenen, aber ante partum schon zum Stillstande gekommenen Muskeldystrophie aufzufassen seien. In der Tat sprechen für diese Aetiologie die histologischen Befunde und außerdem die Tatsache, daß von sämtlichen kongenitalen Muskeldefekten die Brustmuskeln, in welchen sich auch die Dystrophie besonders oft und meist zuerst lokalisiert, am häufigsten beteiligt sind; daß dann auch andere Muskelgruppen, welche erfahrungsgemäß häufig durch Dystrophie zerstört werden, verhältnismäßig oft kongenital defekt sind. Unter 214 Fällen von kongenitalen Muskeldefekten betrafen 102 die Pectorales, 18 den Cucullaris, 14 den Serrat. antic. maj. Allerdings kann sich Bing den gewichtigen Gegengründen, welche für eine Mißbildung und nicht für eine Erkrankung sprechen, nicht verschließen. Dies sind die von

STINTZING betonten trophischen Störungen des Integuments, die Kombination von Mißbildungen des Thorax und der Extremitäten mit Brustmuskeldefekten. BING nimmt deshalb eine vermittelnde Stellung ein. Er hält die kongenitalen Muskeldefekte ätiologisch nicht für einheitlich, während doch wieder die große Gesetzmäßigkeit der äußeren Erscheinung bei den häufigst betroffenen Muskeln zu einer einheitlichen Auffassung der ganzen Gruppe dränge. Deshalb sieht er in einer mangelhaften Vitalität des Muskelgewebes, einer angeborenen Keimanlage zu perversem Wachstum, die gemeinsame Grundlage für die Auffassung des kongenitalen Muskeldefektes als Mißbildung oder abgelaufenen dystrophischen Prozeß.

Diese Auffassung trägt zu deutlich die Zeichen eines Kompromisses an sich, als daß sie für eine befriedigende Erklärung angesehen werden könnte.

Zu ganz anderen Resultaten kommt SCHOEDEL. Er beobachtete einen Fall, bei welchem außer einseitigem Brustmuskeldefekt einerseits Defekte und Deformitäten am Thorax bestanden, andererseits Atrophie des entsprechenden Armes und eine Mißbildung der gleichnamigen Hand — eine Kombination von Syndaktylie und Brachydaktylie — vorhanden waren. Er sammelte alle gleichen oder ähnlichen Fälle der Litteratur und konnte nachweisen, daß, abgesehen von den längst bekannten Fällen einfachen Brustmuskeldefektes, sich Kombinationen finden einerseits mit Verbildungen des gleichnamigen Armes von einfacher Atrophie bis zu schweren Verkrüppelungen, ja intrauteriner Amputation (1 Fall), andererseits mit Bildungsfehlern des Thorax bis zur Fissura sterni congenita lateralis (AHLFELD). Er kommt deshalb zu der Ansicht, daß „einseitige Bildungsfehler der Brustwandung und der entsprechenden oberen Gliedmaße nur als eine Steigerung der eben angeführten Verbildungen zu betrachten seien, als das letzte Glied einer Kette, die mit dem einfachen Brustmuskeldefekt beginnt und die ihre Fortsetzung in der Fissura sterni congenita lateralis findet". Bei dieser Auffassung muß natürlich in ätiologischer Hinsicht eine intrauterin erworbene Muskelatrophie ausgeschlossen werden, denn wie soll eine solche Rippendefekte oder gar Verkrüppelungen der oberen Extremität verursachen! So sucht denn SCHOEDEL die Ursache zunächst für die von ihm beobachtete Kombination von Mißbildungen in einer ganz anderen Richtung. Er schließt im allgemeinen eine fehlerhafte Keimanlage aus, weil nie von Erblichkeit oder Anzeichen familiärer Degeneration bei seinen Mißbildungen die Rede ist, und läßt eine solche fehlerhafte Anlage nur für vereinzelte einfache Mißbildungen, z. B. einen bloßen einseitigen Muskeldefekt, als möglich zu. In der Tat sind nur 2 Fälle von Brustmuskeldefekt bekannt, welche als erblich übertragen angesehen werden können, der Fall von GREIF, welcher den Vater und 2 Söhne betraf, und den von FÜRSTNER bei 2 Brüdern. SCHOEDEL glaubt, daß eine mechanische

Einwirkung von längerer Dauer Ursache einer Mißbildung, wie die von ihm beschriebene, sei, und zwar eine Schädigung, welche zwischen der 5. und 9. Fötalwoche einwirkt. Denn vor der 5. Woche sind die Finger noch nicht angelegt, nach der 9. Woche sind sie in ihrer ganzen Länge ausgebildet und die Schwimmhäute zwischen ihnen zurückgetreten. Andererseits sind die Rippen vor der 5. Woche nicht angelegt und nach der 9. ist die Bildung des knöchernen Thorax vollendet. In der 5. Woche hebt sich auch nach KOLLMANN das im 1. Monat dem Embryo eng anliegende Amnion unter gleichzeitiger Verlängerung des Bauchstieles vom Körper etwas ab. Wenn nun diese Abhebung durch irgend einen Umstand — epitheliale Verklebung, Fruchtwassermangel, Entzündungen der Uterusschleimhaut — verhindert oder verzögert wird, so wird, nach SCHOEDEL, der Kopf des Fötus an der vorderen Thoraxwand angedrückt gehalten und hindert einerseits die Entwickelung der Brustwand, andererseits wird der Arm mit seinem vordersten Ende zwischen Kopf und Brust gedrückt und erleidet hierdurch Veränderungen.

Diesen Entstehungsmechanismus, welcher aus der Kombination von Entwickelungsstörungen des Thorax und der gleichnamigen Hand abgeleitet ist, überträgt SCHOEDEL logischerweise auch auf die einfacheren Mißbildungen, im besonderen auf die Muskeldefekte, da er ja alle diese Mißbildungen nur als verschiedene Grade einer einheitlichen Entwickelungsstörung ansieht.

Der von BING herstammende Erklärungsversuch ist von LORENZ einer Kritik unterzogen worden. Er macht mit Recht geltend, daß doch nur vereinzelte Fälle von Muskeldefekt auf eine fötal erworbene und im Fötalleben abgelaufene Dystrophia muscularis progressiva zurückgeführt werden können, eben wenn die Muskeldefekte eine der Dystrophie ähnliche Gruppierung aufweisen, oder der mikroskopische Befund dafür spricht. Für die meisten übrigen Defekte paßt diese Erklärung nicht, da ihr Krankheitsbild dem der Dystrophie nicht im geringsten ähnelt und auch histologische Befunde, wie der von LORENZ mitgeteilte, nichts mit der Dystrophie gemein haben. Bei der Kenntnis der Arbeit von SCHOEDEL, welche von LORENZ weder im Texte noch im Literaturverzeichnis erwähnt wird, muß die Erklärung BINGS noch weniger allgemein gültig erscheinen. Denn die Auffassung SCHOEDELS von der Zusammengehörigkeit der in Rede stehenden Entwickelungshemmungen hat sehr viel Bestechendes an sich und ist auch durch die Kasuistik so gut gestützt, daß sie nicht gezwungen erscheint. Damit ist nicht gesagt, daß auch die ätiologische Erklärung, welche SCHOEDEL gibt, einwandsfrei ist. Durch eine ausbleibende Abhebung des Amnion von dem embryonalen Körper in der 5.—9. Woche ließe sich eine mediane Entwickelungsstörung durch den an den Thorax fixiert gehaltenen Kopf besser verstehen, als eine seitliche. Unerklärbar bleibt ein doppelseitiger Defekt, wie in unserem Falle. Unverständlich ist ferner, daß der

drückende Kopf, speziell das Kinn und der Unterkiefer, nicht ebenfalls deformiert werden, wie der Thorax. Endlich sind die mit Thoraxverbildungen kombinierten Entwickelungsstörungen der oberen Extremitäten durchaus nicht immer auf die Finger beschränkt und nur für letztere bildet die fehlende Abhebung des Amnion eine plausible Erklärung. Nun sind ja allerdings die doppelseitigen Brustmuskeldefekte sehr selten. Sie ließen sich, schon wegen ihrer Doppelseitigkeit, als symmetrische Defekte durch fehlerhafte Keimanlage erklären, welch letztere von jedem der Autoren für einzelne Fälle als zutreffend angesehen wird. Aber es ist doch daran zu erinnern, daß die Erklärung SCHOEDELS selbst für die gleichzeitigen Mißbildungen des Thorax und der oberen Gliedmaßen keineswegs die einzig mögliche ist. Die moderne experimentelle Teratologie hat gezeigt, daß wir für viele Mißbildungen die Entstehung wahrscheinlich in eine weit frühere Zeit verlegen müssen, als es früher geschah. Die oberen Gliedmaßen wachsen aus den seitlichen Rumpfhälften in der späteren Thoraxgegend heraus. Hier sind also gleichfalls entwickelungsgeschichtliche, nur viel frühere Beziehungen, als SCHOEDEL will. Auch hier könnten, wenn man auf die fehlerhafte Keimanlage nicht zurückgreifen will, welche ja die Erklärung nicht fördert, sondern nur auf eine noch dunklere Vergangenheit zurückverlegt, Einwirkungen irgend welcher Art die Entwickelungshemmungen verursachen, welche ja an den oberen Extremitäten keineswegs auf die Finger beschränkt sind.

Vor der Hand müssen wir also hinsichtlich der Aetiologie der in Frage stehenden Mißbildungen zu einem „non liquet" kommen. Jedenfalls ist die Zahl der histologischen Befunde zu gering und sie sind außerdem nicht eindeutig.

In jüngster Zeit hat SCHEIN die Aufmerksamkeit auf das Wachstum der Haare in der Achselhöhle bei angeborenem Brustmuskeldefekt gerichtet und es als Aufgabe aller späteren Autoren bezeichnet, auf diese Verhältnisse ganz besonders zu achten. Er hat das nach seiner Ansicht allgemeingültige „Gesetz" aufgestellt, daß das Wachstum der Haare dem Flächenwachstum der Haut umgekehrt proportional sei. In der Pubertät wird, nach seiner Lehre, das im Flächenwachstum zurückbleibende Hautfeld entsprechend besser ernährt, als die intensiver wachsende Umgebung, und dieser Ueberschuß an Ernährungsmaterial wird zum Wachstum der Haare benutzt. In der Achselhöhle soll nun in der Pubertät die Differenz des Hautwachstums gegenüber der Umgebung besonders groß sein, weil sich die die Achselhöhle begrenzenden Muskeln, besonders die Brustmuskeln, stark entwickeln und dadurch die sie bedeckende Haut zu energischem Wachstum zwingen, während in der Tiefe der Achselhöhle selbst die Haut nicht wesentlich wächst. Bei einseitigem Brustmuskeldefekt hat nun SCHEIN selbst gefunden, daß die Achselbehaarung auf der entsprechenden Seite bei seinem 27-jährigen

Patienten völlig fehlte. Dieselbe Beobachtung oder doch wenigstens eine sehr viel schwächere Behaarung auf der Seite der fehlenden Brustmuskeln findet sich nach SCHEIN in allen Fällen von einseitigem Brustmuskeldefekt Erwachsener, bei denen darauf geachtet worden war. Diese Tatsache ist gewiß der Beachtung wert, so wenig plausibel mir SCHEINS Erklärung zu sein scheint. In unserem Falle von doppelseitigem Brustmuskeldefekt fand sich eine ziemlich reichliche und vollkommen gleich starke Behaarung beider Achselhöhlen. Die Haare sind allerdings am längsten im hinteren Teile der Achselhöhle und am Oberarm, soweit er die Achselhöhle begrenzt. Sie nehmen nach vorn, nach der Brust zu, deutlich an Länge ab, sind aber auch hier ziemlich dicht und immerhin über 1 cm lang. Unser Fall von doppelseitigem Brustmuskeldefekt scheint also die Annahme SCHEINS nicht zu bestätigen. Immerhin bleibt der Einwand möglich, daß eben wegen der Doppelseitigkeit die bei einseitigen Defekten mögliche Vergleichung als wichtiges Kriterium wegfällt.

Sehr auffallend ist die große Seltenheit der doppelseitigen Defekte gegenüber dem häufigen Vorkommen der einseitigen. Eine sichere Erklärung läßt sich bisher nicht dafür geben, doch sei die wohl nicht zufällige Tatsache erwähnt, daß ein Mangel der beiden großen Brustmuskeln des öfteren bei anencephalen Föten beobachtet worden ist. So berichtet SHEPHERD über sieben Fälle dieser Art und LE DOUBLE beobachtete einen achten gleichartigen Fall. Andererseits verdient hier bemerkt zu werden, daß bei gewissen Affen Teile der großen Brustmuskeln regelmäßig zu fehlen scheinen. Und zwar treten auch hier die klavikulare und die sternokostale Portion des großen Brustmuskels als getrennte, offenbar entwickelungsgeschichtlich verschiedene Muskeln auf, wie ja auch die Beobachtungen an Menschen gezeigt haben, wo fast ausnahmslos entweder die eine oder die andere Portion fehlt bezw. vorhanden ist. HARTMANN bestätigt die Angabe BISCHOFFS, daß die Klavikularportion des Pectoralis major beim Orang-Utang fehle. Dasselbe ist nach MECKEL beim Cercopithecus und den Meerkatzen der Fall. BROCA ist der Ansicht, daß andererseits die sternokostale Portion bei vielen Affen fehle. Er stellt dies positiv bei den Cynocephalen fest, doch korrigiert ihn LE DOUBLE insofern, als er das Fehlen beim Cynocephalus sphynx zugibt, beim Anubis bestreitet. Auch das Fehlen des Pectoralis minor ist bei vielen Tieren die Regel, so bei den meisten Raubtieren (CUVIER), dem Opossum, Känguruh und anderen (MECKEL, GALTON).

Bei anderen Tieren wiederum (Nager) ist der Pectoralis minor nur ein differenziertes Bündel des Pectoralis major, welches sich mit ihm am Humerus ansetzt und erst in höherer Reihe auf den Processus coracoideus übergeht.

Hiernach hat es etwas Verlockendes an sich, die so seltenen doppelseitigen Brustmuskeldefekte ätiologisch von den einseitigen zu trennen

und als atavistische Bildungen anzusprechen und zwar um so mehr, als die mechanische Erklärung, welche für die einseitigen Defekte herangezogen wird, für die doppelseitigen nicht gut paßt. Immerhin ist zu bedenken, daß auch neben dem doppelseitigen Muskeldefekte in unserem Falle sonstige geringfügigere Entwickelungsstörungen bestanden, welche sich bei einseitigen Defekten gleichfalls finden, so daß hierdurch ihre ätiologische Zusammengehörigkeit wahrscheinlicher wird.

Die Fälle, bei denen sich kongenitale Defekte der Musculi pectorales fanden, wurden nach dem Vorgange von ZIEMSSEN und BÄUMLER von einer großen Anzahl von Autoren dazu benutzt, um Beobachtungen über die Funktion der Interkostalmuskeln anzustellen. Seit GALEN wird über diese Funktion gestritten, ohne daß eine Einigung bisher erzielt wäre. HAMBERGER stellte zuerst die mechanischen Verhältnisse klar, indem er nachwies, daß bewegliche, parallel zueinander verlaufende Hebel durch schräg zwischen ihnen ausgespannte elastische Fäden entweder gehoben oder gesenkt werden, je nach der Richtung dieser Fäden oder genauer, je nachdem der obere oder der untere Ansatz eines zwischen zwei Hebeln ausgespannten Fadens dem Drehpunkte der Hebel näher gelegen ist. Das Modell nach HAMBERGER oder die von GAD stammende besonders anschauliche Modifikation, bei welcher die elastischen Fäden durch Froschmuskeln ersetzt werden, ist ja allgemein in den physiologischen Unterricht übergegangen. Da ferner nachgewiesen ist, daß der Thorax dieselben mechanischen Verhältnisse aufweist. wie die im Modell verwandten Hebel, so kann über die Mechanik der Interkostalmuskeln für die Rippenbewegung kein Zweifel herrschen. Trotzdem sprechen viele Autoren, gestützt auf ihre Beobachtungen, den Interkostalmuskeln eine Funktion bei der Atmung ab. Es blieb also unentschieden, ob die Zwischenrippenmuskeln die Funktion, zu welcher sie mechanisch befähigt sind, in Wirklichkeit auch ausüben. BRÜCKE, HENLE, LUKJANOW u. a. bestritten die respiratorische Funktion der Interkostalmuskeln und schreiben ihnen dafür die Funktion zu, bei der Drehung des Rumpfes mitzuwirken und vor allem bei dem während der Atmung wechselnden intrathoracischen Drucke die Spannung der Zwischenrippenräume zu regulieren.

Bei diesem Widerstreit der Meinungen lag es nahe, in den Fällen, wo bei Brustmuskeldefekten die Interkostalräume, nur von der meist dünnen Haut bedeckt, der Beobachtung besonders zugängig waren, eine Klärung der Frage zu versuchen. In unserem Falle wurde folgendes beobachtet:

Bei ruhiger Atmung kann man eine Bewegung der interkostalen Weichteile nicht wahrnehmen. Bei forcierter Inspiration tritt am Anfang der Einatmung ein deutliches Einsinken der interkostalen Räume auf, doch ließ sich eine Vorwölbung bei der Exspiration, selbst bei Husten, Niesen etc. nicht nachweisen. Eine Kontraktion der Inter-

kostalmuskeln ließ sich weder im Zwischenknorpelraum (I. interni) noch im Zwischenknochenraum bei der ruhigen oder forcierten Atmung sehen oder fühlen. Die Atmung war im allgemeinen rein abdominal, bei forcierter Atmung traten als Hilfsmuskeln besonders die Kopfnicker in Funktion.

Die Resultate, zu denen andere Beobachter an ähnlichen Fällen gekommen sind, stimmen zum Teil hiermit überein, sind aber zum anderen Teile wesentlich verschieden. Ich habe, wie gesagt, eine aktive Beteiligung der Zwischenrippenmuskeln bei der Atmung nicht nachweisen können. Aber es handelte sich um einen gesunden Mann, der mit der Zwerchfellatmung auch nach dem Laufen und bei sonst angestrengter Atmung offenbar auskam, bei dem ich eine Dyspnoë nicht beobachten konnte. Es wäre also sehr wohl möglich, daß bei diesem Manne unter Verhältnissen, welche ich nicht beobachten konnte, doch eine Atmungsfunktion der Intercostales zu stande kommt. Von den Autoren, welche sich auf Grund derartiger Beobachtungen für eine Beteiligung der Interkostalmuskeln bei der Atmung aussprechen, ist besonders zu erwähnen A. W. Volkmann. In seinem Falle war außer dem Brustmuskeldefekt auf der rechten Seite auch ein Defekt der 3. und 4. Rippe an der Knorpelknochengrenze vorhanden. Im Bereiche dieses Defektes fehlten aber die Interkostalmuskeln nicht, sondern zogen sich in ungewöhnlicher Länge von der 2. bis zur 5. Rippe. Infolgedessen waren hier die Kontraktionen der Zwischenmuskeln sehr sinnfällig und man konnte bei langsamen und tiefen Inspirationen die gleichzeitige Tätigkeit der äußeren und inneren Interkostalmuskeln direkt wahrnehmen.

Eine derartige positive Beobachtung hat naturgemäß mehr Wert, als viele negative. Jedoch wird ihr Ergebnis wieder in Frage gestellt durch Beobachtungen von Kaiser, welche wörtlich angeführt seien: „An manchen Tagen konnte bei ruhiger Atmung eine Anspannung und deutliche Kontraktion der M. intercostales externi konstatiert werden, ohne daß die M. intercostales interni beteiligt waren, und zwar trat diese Anspannung zur Zeit des Inspiriums ein. Es wäre demzufolge diese Muskelgruppe vorzugsweise bei der Inspiration tätig. Nun zeigte uns aber die weitere Beobachtung, daß diese Verhältnisse außerordentlich wechselten und mit den Respirationsphasen nicht in einen bestimmten gesetzmäßigen Zusammenhang zu bringen waren. Denn mitunter waren auch bei stürmischer Atmung sowohl die Interni als auch die Externi vollkommen schlaff, in anderen Fällen wiederum waren beide anscheinend stark kontrahiert, bretthart, ihre Konturen zeigten deutliche Dickenzunahme.

Da nun einmal die Muskeln bei Atembewegungen, welche ohne besondere Anstrengung vor sich gingen, in Aktion traten, andererseits aber öfter gar nicht in Anspruch genommen wurden bei forcierter Re-

spiration, bei welcher bereits eine Reihe von anderen Hilfsmuskeln herangezogen wurde, ist der Satz wohl gerechtfertigt, daß wenigstens für diesen Fall die M. intercostales und zwar sowohl die inneren als auch die äußeren eine bedeutsame Rolle bei den Atembewegungen nicht spielen können."

Bei diesen verschiedenen Resultaten ist, wie KOBLER hervorhob, zweifellos daran zu denken, daß der Respirationstypus bei verschiedenen Individuen verschieden ist. Aber andererseits ist es auch wahrscheinlich, daß die Beobachtungsbedingungen selbst bei dem Fehlen der bedeckenden Brustmuskeln und großer Dünnheit der Haut und des Unterhautgewebes für die Feststellung der aktiven Kontraktion der Zwischenrippenmuskeln unzureichend sind. Der wechselnde Druck bei der Ein- und Ausatmung, die Rippenbewegungen durch andere Muskeln müssen auf die Interkostalmuskeln passive Wirkungen ausüben, welche die Beobachtung, zumal durch die Haut hindurch, zweideutig machen. Sind doch selbst die Physiologen bei ihren Experimenten an Tieren, bei denen sie die zu untersuchenden Muskeln durch die Art der Präparation von jeder mechanischen Beeinflussung isolierten und für die Beobachtung feine eigens konstruierte Apparate und die graphische Aufzeichnung benutzten, zu verschiedenen Resultaten gekommen. So fand WEIDENFELD, daß stets, selbst in höchster Atemnot, bei denen die anderen Atmungsmuskeln die heftigsten Pumpbewegungen ausführten, die Interkostalmuskeln in schlaffem Zustande blieben, trotzdem, wie er selbst gezeigt hat, diese Muskeln nach ihrer Insertion und Verlaufsrichtung im stande wären, Bewegungen sowohl im Sinne der Inspiration als auch der Exspiration zu vollführen. MASOIN und DU BOIS-REYMOND dagegen stellten fest, daß die Zwischenknorpelmuskeln synchron mit dem Zwerchfell, also als Inspiratoren arbeiten, daß allerdings ihre Mitwirkung bei normaler Atmung nicht erkennbar, bei angestrengter Atmung, wie sie bei Pneumothorax oder bei Dyspnoë auftritt, aber unzweideutig nachzuweisen sei.

Literatur[1]).

1) AHLFELD, Die Mißbildungen des Menschen. Leipzig 1880.
*2) ALTUCHOW, Fehlen des großen und des kleinen Brustmuskels. Chirurgia, Bd. 8, No. 46.
*3) — Ein Fall von unvollständiger Entwickelung des großen Brustmuskels. Ebenda, Bd. 6, No. 36.

1) Ich habe in mein Literaturverzeichnis außer den in meiner Arbeit zitierten Autoren alle diejenigen Fälle von Brustmuskeldefekt aufgenommen, welche in der letzten umfassenden Literaturzusammenstellung von BING nicht enthalten sind. Alle diese letzteren sind der besseren Uebersicht wegen mit einem * versehen.

4) Baeumler, Beobachtungen und Geschichtliches über die Wirkung der Zwischenrippenmuskeln. Inaug.-Diss. Erlangen, 1860.
*5) Baker, Some unusual muscular anomalies. Med. Rec., 1887, No. 27.
*6) Barkow, Monstra duplicia animalium. Lips., p. 21, cit. von Le Double.
7) Bing, Ueber angeborene Muskeldefekte. Virchows Arch., Bd. 170, Berlin 1902, Heft 2, p. 175.
*8) Boyer, Traité complet d'anatomie, 1815, p. 116.
9) Broca, L'ordre des Primates, p. 316.
10) Brücke, Vorlesungen über Physiologie. Wien 1875, p. 441.
*11) Bruns, L., Ueber einen kongenitalen Defekt mehrerer Brustmuskeln. 62. Vers. Dtsch. Naturf. u. Aerzte in Heidelberg, 18.—23. Sept. 1889. 5. komb. Sitzg. d. Abt. f. inn. Med. u. Neurologie, 21. Sept. 1889.
12) — u. Kredel, Ueber einen Fall von angeborenem Defekt mehrerer Brustmuskeln mit Flughautbildung. Fortschr. d. Med., Bd. 8, 1890, No. 1, p. 1.
*13) Bryce, Note on a group of varieties of the pectoral etc. Journ. of anat., Vol. 34, T. 1, p. 75—78.
*14) Budge, Dtsch. Klinik, 1858, p. 158.
*15) Burney, Congenital absence of a portion of the pectoralis major muscle and the whole of the pectoralis minor of the left side. The Lancet, 16. March 1873.
16) — Journ. of anat. and physiol., Vol. 7, p. 327.
*17) Calori, Mem. della Accad. di Bologna, Vol. 7, p. 2.
*18) Chudzinski, Anomalie du muscle grand pectoral. Bull. de la Soc. d'Anthropologie de Paris, T. 7, S. 3, Fasc. 2, p. 446.
*19) Cruveilhier, Anatomie pathologique, Livr. 21, 2me édition, T. 2, p. 146.
20) Damsch, Anatomische Befunde bei sogenannten kongenitalen Muskeldefekten. Verhdl. d. 10. Kongr. f. inn. Med., Wiesbaden 1891, p. 514.
*21) Deshayes, Bull. Soc. Anat. de Paris, 1873, 48, p. 205.
*22) Le Double, Variations du système musculaire de l'homme. Paris (Schleicher frères) 1897, T. 1, p. 243.
*23) Durnerin et Vincent, Lyon méd., 24. Mars 1891.
*24) Engström, Ann. de Gynécol., T. 31, 1889.
*25) Erb, Ein Fall von doppelseitigem, fast vollständigem Fehlen des Musculus cucullaris. Neurolog. Centralbl., Bd. 8, 1889, p. 2 u. 34.
*26) Féré, Nouv. Icon. de la Salpêtrière, T. 2, 1889, p. 92.
*27) — ebenda, T. 4, 1891, p. 456.
*28) Floyd, Lancet, 1894, Vol. 2, p. 740.
*29) Forsyth, Lancet, 1873, Vol. 1, p. 618.
30) Förstner, Kongenitale Muskeldefekte bei Geschwistern. Arch. f. Psychiatrie, Bd. 27, 1895, Heft 2, p. 607.
*31) Giovanardi, Lo Spallanzani, 1876, fasc. 3—4.
*32) Glum, Preuß. militärärztl. Ztg., Berlin 1864, III, p. 75.
*33) Grisel, Absence congénitale des muscles pectoraux du coté droit. Rev. d'orthopédie, 2e Série, T. 4, 14. Année, 1er Juillet 1903, p. 358.
*34) Hagman, Un cas de développement incomplet du muscle grand pectoral chez un garçon de onze ans. Rev. d'orthopédie, Année 3, 1892, p. 321—329.
35) Hamberger, De respirationis mechanismo et usu genuino una cum scriptis. Ienae 1749.
*36) Harrichausen, Zur Kasuistik der Pectoralisdefekte. Dissert. Göttingen, 1903.

37) Hartmann, Les singes anthropoïdes et l'homme, p. 124, zitiert von Le Double.
38) Henle, Handbuch der Anatomie des Menschen, I, 3, p. 106.
*39) Huntington, Anomalies of pectoralis major and minor. Abstract treatises of the New York Acad. of sciences, Vol. 12, 1894, p. 138—139.
40) Kaiser, Ueber angeborenen Pectoralisdefekt, nebst Bemerkungen über die Rolle der Interkostalmuskeln bei der Atmung. Zeitschr. f. klin. Med., Bd. 32, 1897, Supplementheft, p. 174 ff.
*41) Kattwinkel, Ueber kongenitale Brustmuskeldefekte. Dissert. Erlangen, 1892.
42) Klaussner, Ueber die Mißbildungen der menschlichen Gliedmaßen und ihre Entstehungsweise. Wiesbaden (Bergmann) 1900.
43) Kobler, Ein Fall von angeborenem Mangel der Musculi pectorales der rechten Seite. Wien. klin. Wochenschr., 1888, No. 35, p. 724 f.
44) Kollmann, Lehrbuch der Entwickelungsgeschichte. Jena (Gustav Fischer) 1898.
*45) Kopfstein, Angeborener Defekt der beiden Brustmuskel der linken Seite. Wien. klin. Rundschau, 1902, No. 33.
*46) — Kongenitaler Defekt der Brustmuskeln. Casop. lék. cesk., No. 43 u. 44. Ref. in Dtsch. med. Wochenschr., 1904, No. 47, Lit.-Beil., p. 1730.
*47) Lengsfelder, Ueber einen angeborenen Defekt des M. pectoralis. Wien. klin. Wochenschr., 1902, No. 49.
*48) Little, Lancet, 1892, Vol. 2, p. 1273.
*49) Lorenz, Die Muskelerkrankungen. Nothnagels spezielle Pathologie und Therapie, Wien 1904, Bd. 9, 3. Teil, 2. Abt., p. 713 ff.
50) Lukjanow, Ueber die Veränderung der Interkostalräume bei der Respiration, als Beitrag zur Lehre von der Funktion der Interkostalmuskeln. Arch. f. d. ges. Physiologie, Bd. 30, 1883, p. 82.
*51) Maillard, Anomalie du muscle petit pectoral. Tendon trochitérien. Bibliographie anatomique, T. 6, 1898, p. 36.
*52) Martirenè, Ausencia congenita de los musculos pectorales. Revista med. del Uruguay, 1903, No. 3.
53) — Rev. d'orthopédie, 2e Série, T. 4, 14e Année, 1. Mai 1903, No. 3, p. 209.
54) Masoin, P. u. Du Bois-Reymond, R., Zur Lehre von der Funktion der Musculi intercostales interni. Arch. f. Anat. u. Physiol., physiol. Abt., Leipzig 1896, 1. u. 2. Heft, p. 85 ff.
55) Mazzini e Volpe, Un caso di costole congenitamento incomplete con pneumocele. Il Policlinico, Sezione chirurgica, 1900, Fasc. 9.
56) Meckel, Anatomie comparée. Paris 1838.
*57) Metzlar, Aangeboren afwezigheid van de groote en kleine borstspiede. Weekblad van het nederlandsch tijdschrift voor geneeskunde, 1903, No. 8, p. 405.
*58) Milner, Demonstration von 2 Fällen von Pectoralisdefekt. Freie Vereinig. d. Chirurg. Berlins, 137. Sitzg. v. 8. Febr. 1904. Centralbl. f. Chir., 1904, No. 16, p. 502. Dtsch. med. Wochenschr., 1904, No. 26, V.-B., p. 972.
*59) Morestin, Anomalie du grand pectoral. Bull. de la soc. anat. de Paris, Année 71, T. 5, p. 144.
*60) Mori, Mancanza del musculo grande pettorale. Monitore zoologico Italiano, Anno 13, No. 4, p. 84—87.

61) v. Noorden, 2 Fälle von angeborenem Mangel der Pectoralmuskeln, nebst Beobachtungen über die Wirkung der Interkostalmuskeln. Dtsch. med. Wochenschr., 1885, No. 39, p. 667.
62) Obersteiner, Rückenmarksbefund bei Muskeldefekten. Wien. klin. Rundschau, 1902, No. 16.
*63) Pauli, Lancet, 1861, Vol. 1, p. 648.
*64) Quain, Anatomy and operative surgery of arteries, p. 233.
*65) Raybaud, Note d'autopsie sur un cas d'absence congénitale des muscles pectoraux. Marseille méd., 1900, p. 344—345.
*66) Reverdin, Bull. Soc. Anat. de Paris, 1867, p. 584.
*67) Saunders, Lancet, 1873, Vol. 1, p. 795.
*68) Schein, Ein Fall von kongenitalem Fehlen der Brustmuskeln. Budapester Aerzteverein, 17. Jan. 1903. Wien. med. Wochenschr., 1903, No. 43, p. 2034.
69) — Die Entwickelung der Haare in der Axilla und der angeborene Defekt der Brustmuskeln. Med. Blätter, Jahrg. 26, 1903, No. 11, p. 176—178.
70) — Das Wachstum der Haare in der Achselhöhle und der angeborene Defekt der Brustmuskeln. Arch. f. Dermatol. u. Syphil, Bd. 68, Wien u. Leipzig 1903, p. 323.
*71) Schelter, Mangel des rechten M. pectoralis major. Nürnberger med. Gesellsch., Sitzg. v. 19. März 1903. Münch. med. Wochenschr., 1903, p. 844.
*72) Schoedel, Einseitiger Bildungsfehler der Brustwandung und der entsprechenden oberen Gliedmaße. Jahrb. f. Kinderheilkd. u. physische Erziehung, Bd. 56, Berlin (S. Karger) 1902, p. 11 ff.
*73) Shepherd, Journ. of anat. u. physiol., 1889, 303.
*74) Sieburg, Ueber kongenitale und erworbene Defekte der Brustmuskeln. Dissert. Heidelberg, 1890.
*75) Smith, Path. soc. transact., Vol 19, 1868, p. 41.
*76) Souques, Absence congénitale des muscles grand et petit pectoral. Soc. de Neurol., Paris, Gaz. des hôp., 1902. Nouvelle Iconogr. de la Salpêtrière, Année 15, No. 2, p. 131—137.
*77) Stern, Orvosi hetilap, Budapest, 1890, 34, p. 255.
78) Stintzing, Ueber angeborenen und erworbenen Defekt der Brustmuskeln. Gesellsch. f. Morphol. u. Physiol. zu München, Sitzg. v. 2. März 1886. Ref. in Münch. med. Wochenschr., 1886, No. 21, p. 381.
79) — Der angeborene und erworbene Defekt der Brustmuskeln, zugleich ein klinischer Beitrag zur progressiven Muskelatrophie. Arch. f. klin. Med., Bd. 45, 1889, p. 205 ff.
*80) Taylor, Lancet, 1873, Vol. 1, p. 377.
*81) Tentschoff, Absence congenitale du grand et petit pectoral. Thèse de Paris, 1901.
82) Thomson, John, On a form of congenital thoracic difformity. Teratologia, 25. Jan. 1895.
*83) Trapp, Contribution à l'étude des malformations costales. Thèse de Bordeaux, 1893.
*84) Tweedy, Lancet, 1873, Vol. 1, p. 443.
*85) Vielle, Bull. Soc. Anat. de Paris, 1862.
86) Volkmann, A. W., Zur Theorie der Interkostalmuskeln. Arch. f. Anat. u. Physiol., Anat. Abt., Bd. 2, Leipzig 1877, p. 192 (Mitteilung einer Beobachtung von Prof. Freund, Breslau).
*87) Vrolik, Tabulae ad illustr. embr. Taf. 24 Fig. 1.

88) Weidenfeld, Versuche über die respiratorische Funktion der Interkostalmuskeln. 1. Abhandlung. Sitzungsberichte d. Kaiserl. Akad. d. Wissensch. Mathemat.-naturwissensch. Klasse. Bd. 101, Abt. 3, Juli 1892, p. 421. 2. Abhandlung ebenda, Bd. 103, Abt. 3, März 1894, p. 24 ff.
*89) Widmer, Korrespondenzbl. f. Schweizer Aerzte, 1888, p. 472.
*90) Willis, Ohio Med. and Surg. Journ., 1859/60, 12, p. 170.
*91) Zielinski, Gaz. lek. Warszawa, 1892, 2.
92) Ziemssen, Die Elektrizität in der Medizin. Berlin (A. Hirschwald) 1864, 2. Aufl., p. 144 ff.
93) — Ueber die Pathogenese des substantiven Lungenemphysems. Vortr. im physiolog. Verein zu Greifswald, 4. Febr. 1858. Ref. in Dtsch. Klinik, 1858, No. 16, p. 157.

Aus dem chemischen Laboratorium des physiologischen Institutes und der chirurgischen Klinik zu Breslau.

Nachdruck verboten.

XXIII.

Experimentelle Beobachtungen über die Resorption im Dünn- und Dickdarm.

Von

Dr. **B. Heile,**

Assistenzarzt der Klinik.

(Hierzu 4 graphische Tabellen.)

Durch die zahlreichen Versuche, welche an Mensch und Tier angestellt worden sind, hat man im allgemeinen eine Vorstellung von dem Resorptionsvermögen des Darmkanales in seiner Gesamtheit erhalten. Man weiß, wieviel Eiweiß, Fett und Kohlehydrate unter bestimmten Bedingungen im Darme des Hundes, zum Teil auch des Menschen resorbiert werden und wie die Mengen des einen Nahrungsbestandteiles die Aufsaugung des anderen beeinflussen. Welchen Anteil an der Resorption der Dünndarm, welchen der Dickdarm hat, darüber machen wir uns auf Grund verschiedenartiger Erfahrungen gewisse Vorstellungen, aber der Sicherheit entbehren diese, weil die experimentellen Grundlagen nur mangelhaft sind.

Die Beurteilung der Leistungsfähigkeit des Dünndarmes basiert vorwiegend auf den Beobachtungen von MACFADYEN, M. NENCKI und N. SIEBER [1]), welche an einer Patientin mit Fistel des untersten Dünndarmabschnittes gemacht wurden. Sie können bei der ganzen Anlage der Versuche wohl ein Bild von der Ausnützung der Speisen im Dünndarm dieser einen Patientin bei einer ganz bestimmten Kost geben, gestatten aber keine allgemeingültigen Schlüsse. Es dienen zu ihrer Beurteilung ferner indirekt die Untersuchungen über die Resorptionsfähigkeit des Dickdarmes. Es ist bekannt, wie widerspruchsvoll die sich auf sie beziehenden Angaben sind. Die einen schätzen sie gering, andere, wie besonders HAMBURGER [2]) sind geneigt, sie sehr hoch zu bewerten.

1) Untersuchungen über die chemischen Vorgänge im menschlichen Dünndarm. Arch. f. exp. Pathol. u. Ther., Bd. 28, p. 311.

2) HAMBURGER, Versuche über die Resorption von Fett und Seife im Dickdarm. Arch. f. Physiol., 1900, p. 433.

Diese Unsicherheit unserer Anschauungen ist für den Kliniker und besonders auch für den Chirurgen sehr bedauerlich. Hier eine Sicherheit zu schaffen, hat eine praktische Bedeutung. Denn nur, wenn wir über die Funktion des Dünn- und Dickdarmes nach allen Richtungen hin im klaren sind, sind wir im stande, eine zweckmäßige Ernährung von Kranken einzuleiten, bei welchen der normale Gang der Magen- und Darmverdauung in irgend einer Weise gestört wird, z. B. nach Anlegung eines Anus praeternaturalis. Auch über die Zweckmäßigkeit der heute so beliebten rektalen Ernährung können wir uns nur dann ein sicheres Urteil bilden, wenn wir über die Leistungsfähigkeit des Dünn- und Dickdarmes genau orientiert sind.

Zur Erweiterung unserer Kenntnisse auf diesem Gebiete sollen die folgenden Versuche dienen, welche ich in Gemeinschaft mit den Herren cand. med. MAETZKE und KELLER ausführte. Ich werde hier nur die wesentlichen Ergebnisse unserer Versuche mitteilen. Ausführlicher werden sie unter eingehender Berücksichtigung der Literatur in den Doktordissertationen der beiden Herren mitgeteilt werden. Für mancherlei Anregungen und liebenswürdige Unterstützungen müssen wir Herrn Professor RÖHMANN schon an dieser Stelle unseren verbindlichsten Dank aussprechen.

Unsere Beobachtungen betreffen:

1) Versuche an Hunden mit Fistel im untersten Teil des Ileum,

2) Versuche an Hunden und an Menschen mit ausgeschaltetem Dickdarm.

I. Operationstechnik und Nachbehandlung der operierten Tiere.

In der Höhe der Valvula Bauhini wurde der Darm quer durchtrennt und beide Enden einige Centimeter voneinander entfernt in die Bauchwand eingenäht. Wir bevorzugten Hündinnen; bei Hunden beeinträchtigt nach Einnähen der Darmenden der Penis und der durch denselben entleerte Urin leicht das Operationsgebiet. Es erwies sich als zweckmäßig, den alleruntersten Teil des Ileum einzunähen. Der Dünndarm ist beweglicher als das Kolon und deshalb technisch leichter einzupflanzen. Hunde stehen im Rufe, intraperitoneale Eingriffe leicht zu überstehen. Für die queren Darmdurchtrennungen mit Vorlagerungen trifft dies nicht ohne weiteres zu. Wir haben im ganzen 28 Hunde operieren müssen und hatten zum Schluß nur vier brauchbare, sonst gesund gebliebene Tiere, die wir für die eigentlichen Versuche benutzen konnten. Besondere Schwierigkeiten machte die Herstellung einer der VELLAschen Dünndarmfistel entsprechenden Ausschaltung des Kolons, bei welcher die beiden Enden des herausgeschnittenen Stückes in die Bauchwand eingenäht und die Kontinuität des zurückbleibenden Darmes durch die Naht wiederhergestellt wurde. 9 Hunde mußte ich opfern, um erst beim zehnten zum Ziele zu gelangen. Das Tier lebte

mit dem ausgeschalteten Dickdarme 3 Monate und starb an Pneumonie. Die Versuche an so operierten Tieren habe ich für später aufgespart.

Beim Durchtrennen und Einnähen des Darmes muß man sehr sorgfältig die Blutung stillen, weil selbst geringe, aber länger dauernde Blutungen schlecht vertragen werden. Dann soll man möglichst vermeiden, die ganzen Därme zu eventrieren. Das vollständige Vorlagern der Därme löst anscheinend auch beim Hunde einen starken Chock aus. Man achte ferner darauf, das Mesenterium der eingenähten Schlingen weit genug abzulösen. Ein länger dauernder Zug am Mesenterium wird schlecht vertragen. Man setzt sich allerdings der Gefahr aus, zu weit abzulösen. Vorsichtiges Schonen der unmittelbar den Darm begleitenden Längsarterien schützt aber vor Nekrosen.

Nicht selten kommt es im Laufe der Wundheilung zur Eiterung der Bauchnaht. Sorgt man für genügenden Eiterabfluß, am einfachsten durch ausgiebiges Erweitern der sezernierenden Stellen mit den Branchen einer Kornzange, spült man das Tier mehrere Male täglich ab, oder noch besser, wäscht man es im Bade, so ist eine ernstere Störung im Wundverlauf ausgeschlossen. Bis auf eine Bedeckung der Wunde durch Isoformkollodium, gleich nach der Operation, wurde von besonderen Wundverbänden ganz abgesehen. Das Isoformkollodium fällt nach wenigen Tagen ab. Genäht wurde alles mit Einzelseidennähten. In den ersten Tagen nach der Operation wurde es notwendig, dem Tiere einen Maulkorb anzulegen. Bei der Unempfindlichkeit des visceralen Peritoneums hatten zwei Tiere, bei denen dies versäumt war, sich mehr als 1 m der eingenähten Dünndarmschlingen herausgezogen. Nach 3—4 Tagen ist es besser, den Maulkorb fortzulassen. Die Wundheilung wird durch das Belecken der Wunde befördert, Verkleben der Haare und Eiterretention wird verhindert, der Sekretabfluß ist ein besserer.

Aehnlich wie Pawlows Hunde mit Pankreasfisteln, neigten auch unsere Tiere in der Folge zu schweren entzündlich ekzematösen Hautveränderungen in der Nähe der Fistelöffnungen; die Haare fielen aus, entzündliche Rötung, Schwellung, Jucken u. s. w. peinigten die Tiere derart, daß wir mehrere Hunde unter qualvollen Schmerzen an Inanition verenden sahen. Diese sekundären, von dem austretenden Darminhalte herrührenden Reizwirkungen bleiben aus, wenn man die Tiere nach dem Vorgange von Pawlow [1]) auf poröse Unterlagen (Sägespäne oder Holzwolle) lagert. Trotzdem verfielen selbst bei reichlichster Eiweißernährung die Hunde unter Abmagerung. Auch dieses beobachtete Pawlow an seinen Hunden mit Pankreasfistel. Er fand die Ursache in dem Alkaliverlust, den der Organismus dadurch erfährt, daß das Tier aus der Fistel Alkali nach außen abscheidet, welches unter normalen

1) Pawlow, Die Arbeit der Verdauungsdrüsen. Wiesbaden 1898.

Verhältnissen im Dünndarm wieder resorbiert wird. Auch in unseren Versuchen war der Verfall durch den Verlust an Alkali bedingt. Glichen wir ihn aus durch Eingabe von citronensaurem Natrium, welches im Organismus zu kohlensaurem Natrium verbrannt wird, so erholten sich die bis dahin abmagernden, struppig aussehenden Hunde bald. Wenn wir den Hunden die alkalibildende Substanz wieder entzogen, wurde das Befinden der Hunde schlechter.

Das eben beschriebene endständige Einnähen der Darmschlingen verändert die Abflußbedingungen des Darminhalts. Die Befestigung des Darmes an der Bauchwand, die Durchtrennung des Darmes, das Fehlen einer rückwärts stauend wirkenden Kotsäule sind vielleicht nicht ohne Einfluß auf die Peristaltik. Ich habe daher den Darm derart am Uebergang von Dünn- zu Dickdarm eingenäht, daß für die Zeit zwischen den Versuchen der Stuhl seinen normalen Weg durch den Dickdarm nehmen mußte. Dies erreichte ich durch Anlegen einer Blinddarmfistel.

Ich nähte den beim Hunde kräftig entwickelten Blinddarm in die Bauchwand ein. Durch Eröffnung des Blinddarmes bekommen wir eine Darmfistel, die infolge ihrer Auskleidung mit Darmschleimhaut keine Neigung hat, sich zu verengen. Diese Blinddarmfistel führt nun geradeaus in den Dickdarm. Verschließen wir von der Fistel aus den Dickdarm mit einer Tamponkanüle, so muß neben dieser der Dünndarminhalt, da er den normalen Weg verlegt findet, durch die Fistel nach außen fließen. Nehmen wir zum Dickdarmverschluß einen Tampon, der von einem Katheter durchbohrt ist, so können wir durch den Katheter nur den Dickdarm für unsere Versuche ausnützen. Bei der Operation ist es notwendig, den normalerweise in Windungen dem Coecum anliegenden Processus vermiformis vorsichtig zu entwickeln. Hierbei muß man die Gefäße schonen. Da der dem Darm anliegende Blinddarmanteil nach seiner Ablösung vom Peritoneum entblößt ist, benäht man zweckmäßig die freien Stellen mit Netz. Vernachlässigt man diese Vorschrift, so bleibt die Einheilung des Blinddarmes oft eine unvollkommene. Auch nur umschriebene Wandnekrosen haben nicht selten Verengungen der Ausflußöffnung zur Folge, die durch eifrige Bougierung nur schwer offen zu halten ist. Ich will noch betonen, daß der aus dem Dünndarm kommende Inhalt ohne eingelegten Tampon als bequemsten weitesten Weg das Dickdarmlumen geradeaus findet; der eingenähte Blinddarmgang ist viel enger und biegt winkelig ab. Es ist deshalb verständlich, daß für gewöhnlich aus der Fistel kein Stuhl kommt.

II. Versuche am Dünndarm.

Die Hunde wurden teils ausschließlich mit Fleisch, teils mit Fleisch und Zucker oder Stärke, in einzelnen Fällen auch mit Milch gefüttert.

Um die aus der Fistel herauskommenden Massen zu gewinnen, wurden die Tiere in einen LUDWIGschen Galgen gestellt und der Kopf bei länger währenden Versuchen gestützt, damit die Tiere nicht ermüdeten. Unter die Fistel wurden Schalen gehängt, in die der ganze abgeschiedene Inhalt fallen mußte. Einführen von Drains ist überflüssig, zum Teil hinderlich, da sie vom Kot leicht verstopft werden.

a) Aussehen des Dünndarmkotes.

Die Ingesta am Uebergang zum Dickdarme sind stets von fest breiiger Beschaffenheit, und, was sie besonders charakterisiert, lose gebunden, so daß sie leicht in ihrem Zusammenhange zu lösen sind. Die Farbe ist bei gemischter Kost bräunlich, wird bei reiner Fleischnahrung dunkler und um so heller, je mehr sie Reste von Fett und Kohlehydraten enthalten, bei Milchnahrung wird die Kotfarbe graugelblich. Der Inhalt riecht fade, hat den charakteristischen Hundegeruch. Mikroskopisch sieht man durchweg Detritus, vereinzelte Muskelfasern, leere Sarkolemmschläuche und je nach der Nahrung wenig Stärkekörner und Fetttropfen.

b) Art der Ausscheidung des Dünndarminhalts.

Die aus der Fistel austretenden Massen wurden innerhalb bestimmter Zeit nach der Nahrungsaufnahme in einzelnen Teilen gesammelt und gewogen. Trägt man, wie auf beifolgenden Kurven, in ein Koordinatensystem auf die Abscissen die Zeit nach der Nahrungsaufnahme, auf die Koordinaten die Menge der aus der Fistel austretenden Massen, so erhält man Kurven, welche eine Vorstellung von dem Verlauf der Ausscheidung der Massen aus dem Dünndarm in den Dickdarm ergeben. Nur laufen die Kurven in Wirklichkeit nicht gleichmäßig fort, sondern mit Unterbrechungen. Entsprechend den einzelnen peristaltischen Wellen, stößt der Darm durchweg in Zwischenräumen, die um $^1/_2$—2—3 Minuten voneinander abweichen, seinen Inhalt aus.

Man hat den Eindruck, daß auf der Höhe der Verdauung außer der Peristaltik auch der Druck der wachsenden Kotsäule nach unten die Abstoßung beeinflussen kann. Eingeleitet wird das Austreten des Kotes 20—30 Minuten nach der Aufnahme per os, durch Absonderung einiger Kubikcentimeter reinen Darmsaftes ohne Kotbeimengung. Das Eintreten der Speisen ins Duodenum ruft nicht nur hier, wie PAWLOW zeigte, eine Sekretion von Darmsaft hervor, sondern es reagiert der ganze Dünndarm reflektorisch in allen seinen Teilen mit Saftabsonderung auf den Reiz der aus dem Magen tretenden Nahrung.

Die Ausscheidung der nicht verdauten Massen beginnt bei gemischter Kost unter den auf der Kurve I verzeichneten Bedingungen am Ende der zweiten halben Stunde, und steigt allmählich an. Die Mengen sind in der 3. bis 4. Stunde am größten und am Ende der

Ausgeschiedene Kotmengen des
Nahru

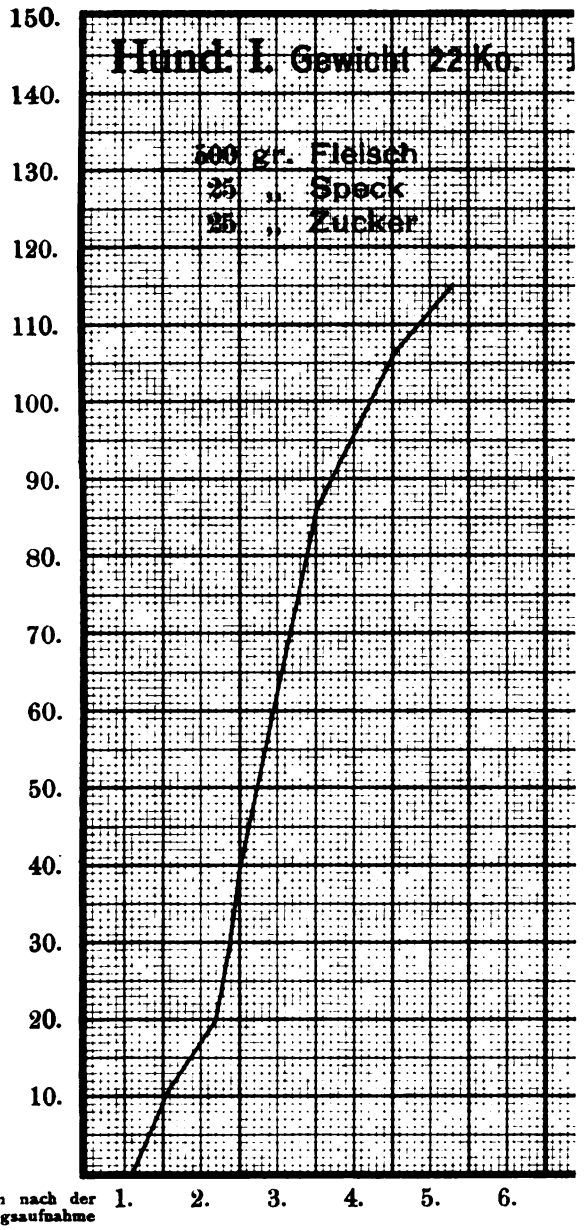

Helle del.

Um die aus der Fistel herauskommenden Massen zu gewinnen, wurden die Tiere in einen LUDWIGschen Galgen gestellt und der Kopf bei länger währenden Versuchen gestützt, damit die Tiere nicht ermüdeten. Unter die Fistel wurden Schalen gehängt, in die der ganze abgeschiedene Inhalt fallen mußte. Einführen von Drains ist überflüssig, zum Teil hinderlich, da sie vom Kot leicht verstopft werden.

a) Aussehen des Dünndarmkotes.

Die Ingesta am Uebergang zum Dickdarme sind stets von fest breiiger Beschaffenheit, und, was sie besonders charakterisiert, lose gebunden, so daß sie leicht in ihrem Zusammenhange zu lösen sind. Die Farbe ist bei gemischter Kost bräunlich, wird bei reiner Fleischnahrung dunkler und um so heller, je mehr sie Reste von Fett und Kohlehydraten enthalten, bei Milchnahrung wird die Kotfarbe graugelblich. Der Inhalt riecht fade, hat den charakteristischen Hundegeruch. Mikroskopisch sieht man durchweg Detritus, vereinzelte Muskelfasern, leere Sarkolemmschläuche und je nach der Nahrung wenig Stärkekörner und Fetttropfen.

b) Art der Ausscheidung des Dünndarminhalts.

Die aus der Fistel austretenden Massen wurden innerhalb bestimmter Zeit nach der Nahrungsaufnahme in einzelnen Teilen gesammelt und gewogen. Trägt man, wie auf beifolgenden Kurven, in ein Koordinatensystem auf die Abscissen die Zeit nach der Nahrungsaufnahme, auf die Koordinaten die Menge der aus der Fistel austretenden Massen, so erhält man Kurven, welche eine Vorstellung von dem Verlauf der Ausscheidung der Massen aus dem Dünndarm in den Dickdarm ergeben. Nur laufen die Kurven in Wirklichkeit nicht gleichmäßig fort, sondern mit Unterbrechungen. Entsprechend den einzelnen peristaltischen Wellen, stößt der Darm durchweg in Zwischenräumen, die um $^1/_2$—2—3 Minuten voneinander abweichen, seinen Inhalt aus.

Man hat den Eindruck, daß auf der Höhe der Verdauung außer der Peristaltik auch der Druck der wachsenden Kotsäule nach unten die Abstoßung beeinflussen kann. Eingeleitet wird das Austreten des Kotes 20—30 Minuten nach der Aufnahme per os, durch Absonderung einiger Kubikcentimeter reinen Darmsaftes ohne Kotbeimengung. Das Eintreten der Speisen ins Duodenum ruft nicht nur hier, wie PAWLOW zeigte, eine Sekretion von Darmsaft hervor, sondern es reagiert der ganze Dünndarm reflektorisch in allen seinen Teilen mit Saftabsonderung auf den Reiz der aus dem Magen tretenden Nahrung.

Die Ausscheidung der nicht verdauten Massen beginnt bei gemischter Kost unter den auf der Kurve I verzeichneten Bedingungen am Ende der zweiten halben Stunde, und steigt allmählich an. Die Mengen sind in der 3. bis 4. Stunde am größten und am Ende der

Ausgeschiedene Kotmengen des
Nahru

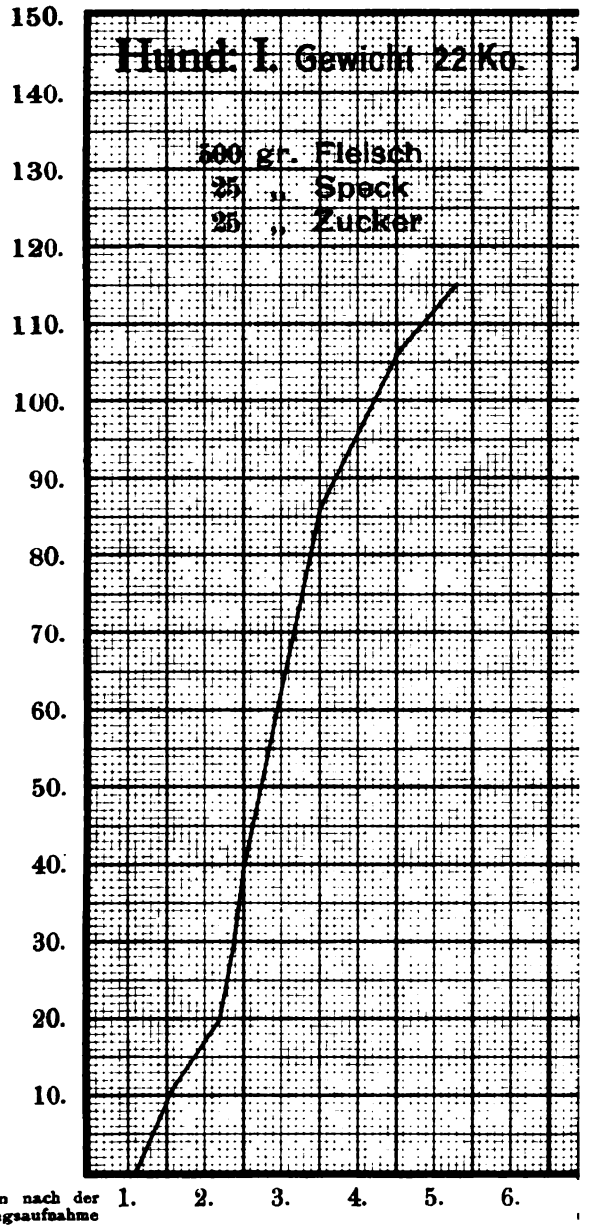

Helle del.

mehr als $^1/_2$ Stunde verzögert wird. Dies beobachtet man sowohl beim Hunde wie beim Menschen. Bei einem Kranken, dem das Colon transversum nach Resektion eines Carcinóms vorgelagert war, bei dem also später der untere Teil des Kolon ausgeschaltet war, verzögerte das Aufblähen des abführenden Endes den Beginn der Ausscheidung der Ingesta in dem zuführenden Rohr um etwa 1 Stunde. — Aehnliche, für die Auffassung der Darmperistaltik wichtige nervöse Beeinflussungen sind uns vom Duodenum durch KELLING bekannt. Nach ihm hemmt eine starke Füllung des Duodenum die Abstoßung der Speisen aus dem Magen durch den Pylorus. Auch Fremdkörper haben diesen Einfluß im Magen. Gaben wir unseren Hunden in der Nahrung gleichzeitig mit Korkstückchen gefüllte Gelatinekapseln, so wurde der Beginn der Absonderung der Ingesta im untersten Dünndarm hinausgeschoben bis in die zweite Hälfte der 2. Stunde (vgl. Kurve II). Der Pylorus scheint auf den Fremdkörperreiz in einen Kontraktionszustand zu geraten, der sich etwa nach 1 Stunde löst.

c) Das Resorptionsvermögen des Dünndarmes.

Unsere Versuche führten zu dem immerhin überraschenden Ergebnis, daß die Resorption von Eiweiß unter normalen Verhältnissen so gut wie ausschließlich im Dünndarme stattfinde. Wie Kurve III zeigt, wurden von dem Dünndarme zweier Hunde, die 11 bezw. 22 kg wogen, 250 bezw. 500 g Pferdefleisch bis auf 2 Proz. resorbiert. 98 Proz. des mit der Nahrung eingeführten Eiweißes wurden durch den Dünndarm dem Organismus zugeführt. Die Ernährung war für die Tiere eine sehr zweckmäßige, denn das Gewicht der Tiere hob sich in 3 Wochen um $1^1/_2$ kg.

Wurde der Hund überernährt, erhielt er anstatt 250 g 500 g Pferdefleisch, so resorbierte er nur 88 Proz.; aber auch so wurde, wie die Eiweißsäule der Kurve III gut demonstriert, eine um die Hälfte größere Eiweißmenge in den Körper übergeführt. Vorübergehend litt der Hund nach Fressen verdorbenen Fleisches an schwerer Enteritis. Lange Pseudomembranen der innersten Darmschleimhaut flossen, suspendiert in schleimiger Flüssigkeit, zur Fistel heraus. Dieser entzündete Dünndarm resorbierte jetzt nach Einfuhr von 250 g nur 86 Proz. des eingeführten Eiweißes, noch unerwartet große Mengen bei der Heftigkeit der Entzündung.

Die Menge des Stickstoffes, welche sich mit dem Kot durch die Fistel entleert, ist in der 1. Stunde am größten, in der 3.—4. Stunde am kleinsten. Bei Entzündung des Darmes steigert sich die Stickstoffausscheidung um das 3—4-fache. Ist aber, wie bei dem früher angeführten Versuche vom 14. Juli, der Katarrh auf die 1. Stunde beschränkt, so sinkt in den nächsten Stunden die Stickstoffausscheidung wieder auf die Norm.

Die Ausnützungsversuche für Kohlehydrate und Fette sind noch

Graphische Darstellung der K
N blass, das



N. Aussch



Ausnutzung

Heile del.

nicht beendet, wir können aber schon jetzt sagen, daß 75 g Rohrzucker vom Dünndarme eines etwa 11 kg schweren Hundes vollständig resorbiert werden. Erst bei 100 g lassen sich kleinste Mengen (etwa 1 von 100) im untersten Teile des Dünndarmes nachweisen. Auch Stärke (etwa 100 g Reis) wird bis auf verschwindende Teile resorbiert. Ebenso groß ist die Resorption von Milch. 350 ccm Milch werden von dem Dünndarme eines 11 kg schweren Tieres restlos resorbiert, erst bei Zuführung weiterer 300 ccm kommt die zuletzt eingeführte Milch unverdaut zur Fistel heraus.

Wir sehen also, daß der Dünndarm eine fast vollständige Resorption normaler Nahrungsmengen herbeiführt. Bei Fütterung mit Fleisch sind im besonderen die für den Dickdarm noch übrig bleibenden 2 Proz. des eingeführten Stickstoffes minimal und für die Ernährung des Gesamtorganismus ohne Bedeutung. Ueberdies ist zu bedenken, daß diese 2 Proz. Stickstoff gar nicht ausschließlich den Rest des eingeführten Eiweißes bilden; sie können vom Darmsekret, abgestoßenen Epithelien u. s. w. herstammen.

d) Gehalt des Dünndarmkotes an Fermenten.

Die Mengen der einzelnen Fermente, insbesondere des Trypsin und Steapsin, welche den Dünndarm mit den nicht resorbierten Massen verlassen, sind, soweit die Versuche bisher ein Urteil gestatten, gering, und scheinen für jedes Ferment von der Menge des entsprechenden, in der Nahrung zugeführten Nahrungsstoffes abzuhängen. Bei reiner Fleischnahrung ist viel Trypsin, bei gemischter Kost nur sehr wenig vorhanden. Gleich große Mengen Darminhalt lösen gleich große Fibrinflocken bei reiner Fleischnahrung in 20—40 Minuten auf, bei gemischter Kost brauchen sie 1 Stunde, und bei Kohlehydratnahrung ist noch nach 5 Stunden keine Veränderung an der Fibrinflocke zu sehen.

Diastatisches Ferment ist immer bei jeder Ernährung vorhanden, am stärksten bei reiner Kohlehydratnahrung, aber auch deutlich nachweisbar bei reiner Fleischnahrung. Es werden von gleich großen Darminhaltsmengen gleich große Stärkemengen in Zucker umgewandelt, bei Kohlehydratnahrung in $1^1/_2$ Minuten, bei Fleischnahrung in $12^1/_2$ Minuten.

Invertin und Steapsin sind im Darminhalte bei reiner Kohlehydratnahrung immer deutlich vorhanden, bei reiner Fleischnahrung gar nicht, und bei gemischter Kost nur dann, wenn in ihr die Kohlehydrate überwiegen.

Wir sehen also, daß der Dünndarminhalt beim Uebergange zum Dickdarme noch zahlreiche Fermente enthält, die es ihm erlauben, weiter zersetzend auf die im Dünndarme nicht resorbierten Ingesta einzuwirken. Werden bei Ueberernährung oder Entzündung des Dünndarmes $^1/_7$—$^1/_9$ des Nahrungseiweißes in den Dickdarm überführt, so können auch im

Dickdarme noch Fermente des Dünndarmes die Verdauung der Eiweißreste besorgen.

Eine Zersetzung des Eiweißes in seine kristallinischen Endprodukte konnten wir im Dünndarme nie finden. In keinem der zahlreichen untersuchten Fälle konnte im Dünndarminhalte Leucin und Tyrosin nachgewiesen werden. Läßt man aber den Dünndarminhalt unter Zusatz eines Antiseptikums 24 Stunden im Brütofen stehen, so bilden sich Leucin und Tyrosin, die bei frischer Untersuchung stets fehlen. Die Bedingungen zur Bildung dieser Produkte sind im Dünndarmstuhle ohne Frage vorhanden. Wir finden sie aber nicht, vielleicht nur deshalb nicht, weil sie in demselben Umfange, in dem sie entstehen, auch resorbiert werden. Wenn es richtig ist, was KUTSCHER und SEEMANN[1]) sahen, daß im oberen Teile des Dünndarmes Leucin und Tyrosin sich finden, so würde dies darauf hinweisen, daß im oberen Teile die Bedingungen für die Bildung dieser Produkte andere sind, als im unteren Teile des Dünndarmes. Vielleicht beruht aber die Angabe dieser Autoren nur darauf, das der Darminhalt nicht schnell genug nach seiner Aufsammlung verarbeitet wurde.

e) Reaktion des Darminhaltes.

Mit völliger Sicherheit ist die Alkalisekretion als eine der wesentlichen Funktionen des Dünndarmes festgestellt. Ein Streifen rotes Lakmoidpapier, das man auf die Schleimhaut des Dünndarmes aufdrückt, wird in allen Teilen des Dünndarmes mehr oder weniger blau gefärbt. Eine Salz- oder Zuckerlösung, die man in eine Darmschlinge einführt, nimmt alkalische Reaktion an, verdünnte Schwefelsäure wird in ihr neutralisiert, und bei Dünndarmkatarrh erfolgt profuse Sekretion einer an Natrium carbonicum reichen Flüssigkeit. Es ist deshalb von vornherein im höchsten Grade unwahrscheinlich, daß unter normalen Verhältnissen der Dünndarminhalt zu irgend einer Zeit sauer reagieren sollte; trotzdem wird dies neuerdings von namhaften Autoren, wie NENCKI, MUNK u. A., auf Grund ihrer Experimente angenommen, unsere zahlreichen Versuche lassen aber für den Hund auf das sicherste feststellen, daß der Inhalt beim Austritte aus dem Dünndarme stets lebhaft alkalisch reagiert, und zwar am stärksten bei Fleischnahrung, am wenigsten bei Fettnahrung. Er färbt nicht nur Lakmuspapier blau, sondern bräunt auch Curcumapapier.

Zur Bestimmung der Alkalimengen wurden gewogene Mengen der aus der Dünndarmfistel ausfließenden Massen, und zwar etwa 5 g, mit Normalschwefelsäure unter Anwendung von Curcumapapier oder rotem Lakmoidpapier neutralisiert. Nur die in letzter Weise gewonnenen Werte werden auf Kurve IV angeführt. Bei Fleischnahrung ist die Alkali-

1) KUTSCHER u. SEEMANN, Zur Kenntnis der Verdauungsvorgänge im Dünndarme. Zeitschr. f. physiol. Chem., Bd. 34, p. 528.

Alkaliausscheidung d

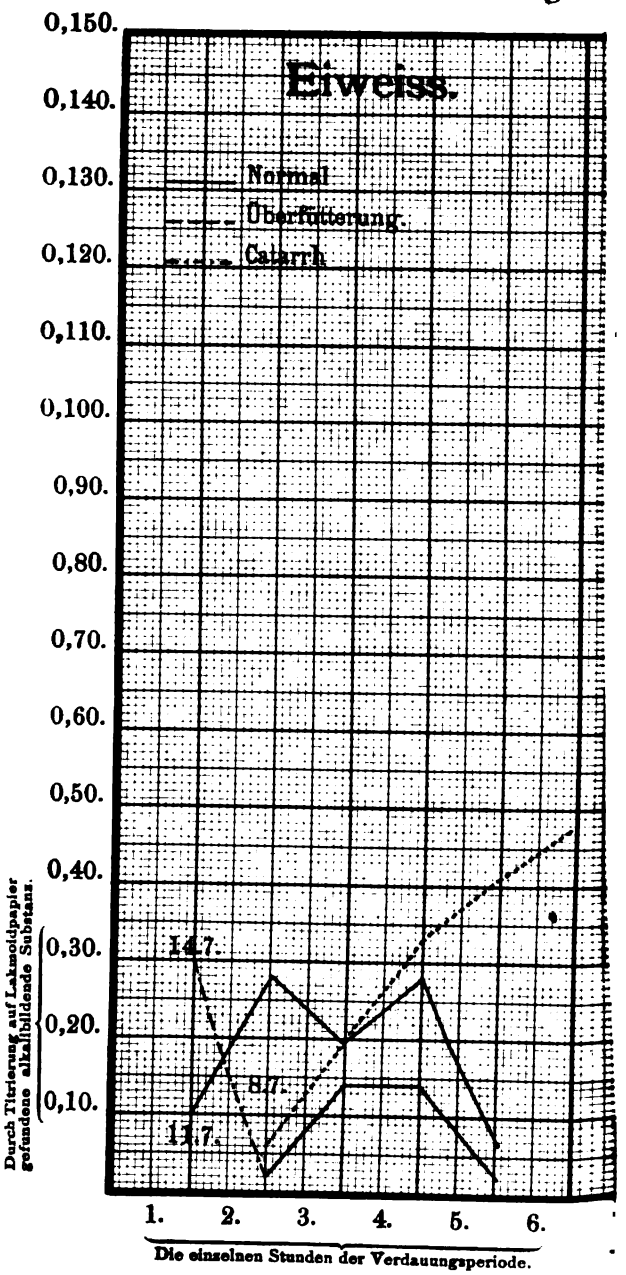

Helle del.

abscheidung in der zweiten bis vierten Stunde entsprechend der Höhe der Verdauung am lebhaftesten. Tritt infolge schlechter, reizender Nahrung ein Katarrh ein, so scheidet der Darm mehr Alkali ab. Diese Alkalimehrausscheidung kann, wie im Versuch vom 14. Juli, eine vorübergehende sein. Hier sehen wir auf den Katarrh der ersten Stunde den Darm mit einer lebhaften Alkaliabsonderung antworten. Nach Neutralisation der Säuren am Ende der ersten Stunde beginnt neben normaler Abscheidung der festen Bestandteile auch normale Alkaliabsonderung.

Ganz anders wie bei Fleischnahrung verhält sich die Alkaliabscheidung bei Nahrung mit Kohlehydraten und Fetten. Hier sehen wir gleich in der ersten Stunde die stärkste Alkaliabscheidung; Kohlehydrate und Fette erfahren in der ersten Stunde die stärkste Resorption, sie brauchen nicht wie das Eiweiß eine allmähliche Umsetzung in ihre Endprodukte zu erfahren. Man sieht auf Kurve IV, daß nicht geringe Alkalimengen in den Dickdarm übergehen.

Die folgende Tabelle zeigt die Mengen des Kotes, die bei verschiedener Ernährung durch die Dünndarmfistel austreten, und ihre

Tabelle 1.

Datum	per os eingeführte Nahrungsmengen	Durch Dünndarmfistel ausgeschieden	Gesamtalkalescenz
20. Juni	250 g Fleisch	72 g	0,71
31. „	250 g „	102 g	0,78
4. Juli	250 g „	127 g	1,02
5. „	500 g „	268 g	2,14
7. „	500 g „	126 g	3,43
18. „	100 g Reis	77 g	1,45
	100 g Rohrzucker	293 g	2,55
	350 ccm Milch	15 g	0,3
	+ 350 ccm Milch	226 g	

Gesamtalkalescenz für rotes Lakmoidpapier. Bei 5 Kranken der chirurgischen Klinik, welche an tiefer Dünndarmfistel litten, erwies sich der Dünndarminhalt ebenfalls deutlich alkalisch, zweimal nach incarcerierter Hernie, dreimal nach Operation wegen Darmtuberkulose. Die Angaben über saure Reaktion des Dünndarminhalts scheinen mir darauf zu beruhen, daß auch hier mit der Untersuchung des Darminhaltes gezögert wurde und die bakteriellen Zersetzungen noch zu einer Zeit weiter gingen, in der vom Darm das zur Neutralisation erforderliche Alkali nicht mehr sezerniert wurde oder schon aufgebraucht war.

III. Versuche am Dickdarm.

Nachdem wir jetzt per exclusionem sagen dürfen, daß dem Dickdarm unter normalen Verhältnissen für die Verdauung und Aufsaugung der Nahrungsstoffe kaum eine Bedeutung zukommen kann, gehen wir zur direkten Prüfung seines Verdauungs- und Resorptions-

vermögens über. Es wurden in erster Linie dieselben Hunde benutzt, an denen die Dünndarmresorption studiert worden war. Um aber ganz sicher zu sein, daß nicht etwa die Beobachtungen beim Tier uns zu falschen Schlüssen auf den Menschen veranlassen, machten wir auch an einem Kranken der chirurgischen Klinik dieselben Versuche. Dem Patienten war wegen Carcinom die Flexura hepatica reseziert und für eine Zeit das Kolon vorgelagert, und so ein Anus praeternaturalis angelegt worden. (Zweizeitige Operation nach MIKULICZ.) Es stand somit der vollständig ausgeschaltete Dickdarm von der Mitte des Colon transversum bis zum After für die Versuche zur Verfügung. Der Patient war in seinem Ernährungszustand sehr heruntergekommen; immerhin konnte er, da die Geschwulst abgetragen war, als Rekonvaleszent angesehen werden.

Der widernatürliche Dickdarmafter wurde durch eine weiche Gummikanüle verschlossen, die ich nach Analogie der von Prof. KAUSCH für den Magen angegebenen Narkosensonde für den Darm machen ließ. Dieselbe Kanüle wurde in kleinerer Form für den Abschluß des Anus praeternaturalis benutzt. Teilweise verwendeten wir auch metallene Kanülen mit abschließendem Gummiballon. Die weichen NÉLATON-Katheter eignen sich indessen dazu besser. Sie können ohne besondere Vorsichtsmaßregeln angewandt werden.

Nachdem der Darm zur Entfernung der Kotreste mit warmem Wasser durchgespült worden war, wurden mit Hilfe eines NÉLATON-Katheters in den natürlichen After im Durchschnitt 150 ccm der Versuchsflüssigkeit eingespritzt. Nach einer Stunde wurde mit gemessenen Wassermengen der Darm vom Anus praeternaturalis zum After durchgespült und aus der Differenz der eingeführten und wieder ausgespülten Mengen auf die Resorptionsgröße geschlossen.

Bei den Eiweißversuchen wurden die Stickstoffmengen der eingespritzten und ausgespülten Mengen nach KJELDAHL bestimmt. Es wurde Hühnereiweiß und Kaseinnatrium (Nutrose) gebraucht. Aus der Tabelle 2 ist leicht ersichtlich, daß von den eingeführten Eiweißmengen in keinem Falle etwas resorbiert wurde. Im Gegenteil, beim Ausspülen am Ende der Versuche kam noch zu den eingespritzten Eiweißmengen das ausgeschiedene Eiweiß, das der Körper durch die Sekretion der Darmschleimhaut verlor, und so sehen wir bei den Resorptionsversuchen mehr Eiweiß ausfließen, als wir in den Klystieren eingeführt hatten. Kontrollversuche, bei denen wir nur Kochsalzlösung einspritzten, ergaben ebenfalls eine vermehrte Stickstoffabscheidung des Körpers durch die Dickdarmschleimhaut. Diese Stickstoffmengen stammen her von den Massen, welche von der Darmoberfläche abgestoßen werden. Sie nehmen zu, wenn die Darmschleimhaut nach Beendigung mehrerer Resorptionsversuche sich in einem gewissen Reizzustande befindet. Beim Menschen wurden in einer Stunde höchstens etwa 6 g Traubenzucker und 3 g Rohrzucker vom Dickdarm resorbiert, eine verhältnismäßig nur geringe

Tabelle 2.

	Datum 1904	Menge d. injizierten Flüssigkeit	Prozentgehalt	Absolute Menge des N in der einfließenden Flüssigkeit	Absolute Menge des N in der ausfließenden Flüssigkeit	Resorbiert	Ausgeschieden	
Nutrose	27. Juli	166	1,0	0,210 g	0,331 g	—	0,121	Mensch
	27. „	160	1,0	0,230 g	0,336 g	—	0,106	
Hühnereiweiß	26. „	175	1,0	0,252 g	0,281 g	—	0,029	
Kochsalzlösg.	26. „	180	0,9	0,0 g	0,058 g	—	0,058	
	27. „	175	0,9	0,0 g	0,103 g	—	0,103	
Nutrose	15. „	78	1,0	0,099 g	0,111 g	—	0,013	Hund mit Blinddarmfistel
	16. „	84	1,0	0,118 g	0,112 g	0,006	—	
Hühnereiweiß	20. „	85	1,0	0,112 g	0,107 g	0,005	—	
Kochsalzlösg.	18. „	88	0,9	0,0 g	0,011 g	—	0,011	
Nutrose	12. „	150	1,0	0,21 g	0,43 g	—	0,22	Hund mit Ileumfistel
	13. „	160	1,0	0,16 g	0,175 g	—	0,015	
	14. „	155	1,0	0,115 g	0,302 g	—	0,187	
Traubenzucker	9. „	140	9,3	13,6 g	11,77 g	1,83		Mensch
	9. „	165	16,4	27,1 g	22,2 g	5,9		
Rohrzucker	9. „	135	9,3	13,2 g	10,1 g	3,1		
	10. „	160	23,7	28,5 g	25,5 g	3,0		
Rohrzucker	6. „	96	1,7	1,6 g	1,29 g	0,31		Hund
	1. „	52	5,0	2,6 g	2,34 g	0,26		
	2. „	125	4,7	5,4 g	4,4 g	1,0		
Traubenzucker	30. Juni	77	5,0	3,85 g	2,98 g	0,87		
	1. Juli	70	5,1	3,57 g	2,413 g	1,157		
	7. „	77	8,3	6,4 g	5,04 g	1,36		

Menge (etwa 20 Proz. des eingeführten Zuckers). Jedoch bedürfen diese Versuche weiterer Nachprüfung, sie sind noch nicht abgeschlossen.

Die Wasserresorption ist eine ungleich größere. Sie beträgt in einer Stunde 70—80 ccm, d. h. etwa 50 Proz. der eingeführten Menge. Aber auch diese Resorptionsgrößen sind verhältnismäßig gering, wenn man sie mit denen des Dünndarms vergleicht.

Mit Rücksicht auf unsere Beobachtungen, daß der Dünndarm nicht wenig Alkali in den Dickdarm überführt, lag es nahe, anzunehmen, daß der Dickdarm Alkali gut resorbieren würde. Dies bestätigte sich. Der Alkaleszenzgrad der per anum abgegangenen Faeces ist ein geringerer, als wir ihn bei der Untersuchung der Dünndarmmassen fanden. Es resorbierte ferner der Mastdarm aus 150 ccm einer $^1/_2$-proz. kohlensauren Lösung von Natrium in einer Stunde über 20 Proz. Alkali. Der Dickdarm muß also als ein kräftiger Resorbent für Alkali aufgefaßt werden. Dies dürfte für den Kliniker wichtig sein, denn diese Fähigkeit des Dickdarms kann vielleicht eine lebenswichtige Funktion sowohl beim Tiere als auch beim Menschen darstellen. Wenn der Mensch bei schweren Entzündungszuständen des Dickdarmes (Dysenterie etc.) oder bei weitgehenden Darmausschaltungen das Alkali nicht resorbieren kann, das im Dünndarm vielleicht gerade dann besonders reichlich abgeschieden

wird, so kann der Kranke große Mengen Alkali verlieren [1]), das im intermediären Stoffwechsel zur Bindung der Säuren fehlt. Es könnten Zustände entstehen, die dem Bilde der Acidose gleichen. Die bei manchen Darmstörungen beobachteten Intoxikationserscheinungen würden so erklärt werden können. In derartigen Fällen muß daran gedacht werden, künstlich Alkali zuzuführen.

Zusammenfassung.

1) Der Dünndarm resorbiert das eingeführte Eiweiß ebenso wie Rohrzucker und Traubenzucker so gut wie vollständig, wenn die Mengen der Nahrungsstoffe dem Nahrungsbedürfnis des Körpers entsprechen. Bei Ueberernährung treten Teile der eingeführten Nahrung unresorbiert in den Dickdarm über, ebenso wenn bei katarrhalischen Zuständen die Resorptionskraft des Dünndarmes leidet.

2) Mit den unverdauten Bestandteilen der Nahrung und gewissen Produkten der Darmsekretion treten in den Dickdarm wechselnde, aber anscheinend geringe Mengen der Verdauungsenzyme, welche bei übermäßiger Ernährung die Nahrungsstoffe unter günstigen Bedingungen vielleicht noch im Dickdarm weiter in resorbierbare Produkte überführen können.

3) Der Dickdarm vermag unverändertes Eiweiß (Hühnereiweiß, Kasein) nicht zu resorbieren. Deshalb sind Eiweißklystiere in dieser Form wertlos.

4) Die Resorption von Wasser, Rohrzucker und Traubenzucker ist im Dickdarm auffallend gering, jedenfalls bei weitem geringer als im Dünndarm.

5) Der Dickdarm resorbiert das Alkali, welches in ihn mit dem Dickdarmkot gelangt. Beim Anus praeternaturalis, Darmausschaltungen etc. können durch die Alkalientziehung unter Umständen schwere Stoffwechselstörungen eintreten.

1) Vgl. auch F. Steinitz, Alkaliverluste bei den Darmkrankheiten der Säuglinge. Jahrb. f. Kinderheilkunde, Bd. 57, p. 728.

Erklärung der graphischen Tabellen.

Tabelle I zeigt die Ausscheidungsmengen des Dünndarmes in den verschiedenen Stunden nach der Nahrungsaufnahme per os bei gemischter Nahrung.

Tabelle II zeigt den Ausscheidungsmodus des Dünndarmes bei Einzelkost (Eiweiß etc.), und zwar bedeutet schwarz normal, rot Ueberfütterung, grün Katarrh, und schwarz durchstrichen die Einwirkung von Korkpillen.

Tabelle III zeigt die Größe der Eiweißresorption des Dünndarmes, dargestellt an Eiweißsäulen.

Tabelle IV gibt graphisch in Kurven die Größe der Alkalisekretion des Dünndarmes in den verschiedenen Zeiten nach der Nahrungsaufnahme wider.

Fig. 1. $\frac{300}{1}$

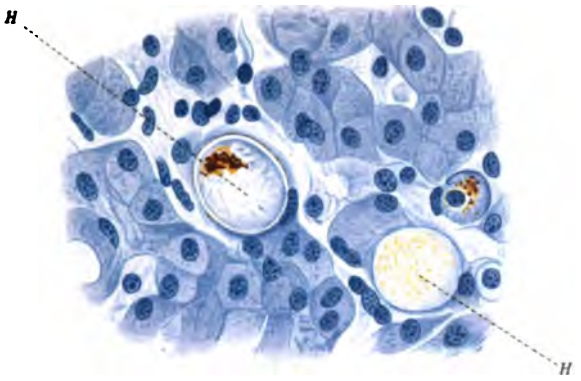

Fig. 2. $\frac{200}{1}$

Fig. 3. $\frac{300}{1}$

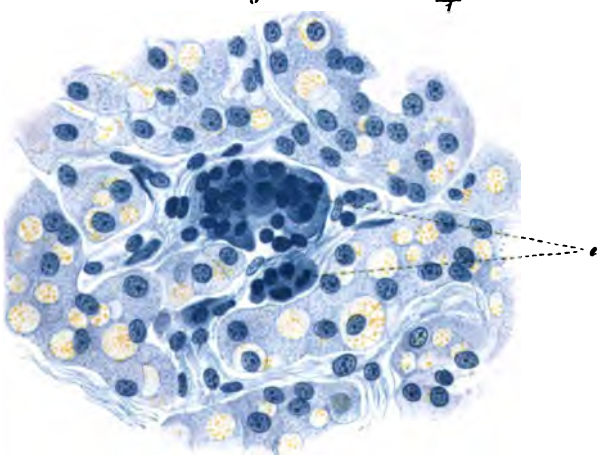

Keilitz gez Verlag v. Gustav Fischer, Jena. Lith. Anst. v. J. Arndt, Jena.

Aus der III. med. Abt. (Vorstand: Prof. ORTNER) und der Prosektur (Vorstand: Prof. KRETZ) des k. k. Kaiser Franz Josef-Spitales in Wien.

Nachdruck verboten.

XXIV.

Ueber Leberveränderungen bei multipler abdomineller Fettgewebsnekrose und Pankreatitis haemorrhagica.

Von

Dr. **Josef Wiesel,**

Assistent der Abteilung.

(Hierzu Tafel VIII.)

Obwohl seit der ersten Beschreibung des merkwürdigen Symptomenkomplexes „multiple Fettgewebsnekrose" durch BALSER (1) knapp 22 Jahre verstrichen sind, existiert bereits eine große Literatur über diese sowohl klinisch als anatomisch gleich interessante Erkrankung. Desto auffälliger muß aber die Tatsache erscheinen, daß bei der anatomischen Untersuchung einschlägiger Fälle immer bloß das Pankreas sowie das Fettgewebe einer genaueren Untersuchung unterzogen wurde. Die wenigsten Autoren schlossen auch andere Organe in den Bereich ihrer Studien. Es schien infolgedessen nicht völlig aussichtslos, auch an anderen Organen Veränderungen nachzuweisen, die vielleicht einiges Licht in die noch völlig dunkle Pathogenese der Pankreasnekrose zu werfen im stande waren. Tatsächlich lieferte die Untersuchung der Leber einiger Fälle von Pankreasnekrose einige neue anatomische Details, die, weit entfernt, die bisher dunkle Erkrankung zu deuten, immerhin interessant genug erscheinen dürften, um veröffentlicht zu werden.

Von Organveränderungen bei multipler Fettgewebsnekrose liegen nur sehr spärliche Berichte in der Literatur vor, wenn man natürlich von denen am Pankreas selbst sowie am Fettgewebe absieht. Diese Tatsache wird um so eher verständlich, als tatsächlich vor allem makroskopisch die Veränderungen an anderen Organen bloß als ganz geringfügige, nebensächliche figurieren, um so mehr als die spezifischen Organveränderungen an den zunächst in Betracht kommenden Organen Pankreas und Fettgewebe noch immer in ihrer Genese und Zusammengehörigkeit unklar, genügend Stoff zu neuen Untersuchungen gaben.

Bevor ich auf die Schilderung meiner Fälle eingehe, wird es sich

empfehlen, in Kürze aus der verliegenden Literatur einiges zu rekapitulieren, wobei gleich bemerkt werden muß, daß durchaus nicht die gesamte bis nun vorliegende Literatur besprochen werden soll, sondern nur die für die Genese, sowie für das vorliegende Thema wichtigeren Arbeiten.

Schon der erste Beschreiber der Fettgewebsnekrose des Pankreas (BALSER l. c.) suchte sich über die Genese der Erkrankung ein Urteil zu bilden, nachdem schon vorher von PONFICK (2) und KLOB (3) Beobachtungen gemacht wurden, die zweifellos auf derartige Prozesse schließen ließen. So beobachtete KLOB in Fällen von Pankreasschrumpfung, die ihre Aetiologie in Stauungen bei Herzfehler hatten, innerhalb der fast bindegewebig-sehnigen Intercellularsubstanz des Pankreas kleine, hellweiße Flecke, aus welchen sich manchmal eine emulsionsartige Masse ausdrücken ließ, welche bald aus molekularem Kalk und Drüsenzellen, bald aus Strahlenbüscheln von margarinsaurem Kalk (?) bestand.

BALSER, der, wie bekannt, die erste genaue Schilderung des Prozesses brachte, kam zur Ansicht, daß eine Wucherung der Fettzellen in der Umgebung des Pankreas der Erkrankung zu Grunde liege, „daß diese Wucherungen ausnahmsweise, besonders bei sehr fettreichen Leuten, eine solche Ausdehnung erreichen, daß größere Partien des abdominalen Fettes absterben und durch dieses Absterben seine große Ausdehnung allein oder damit verbundene Blutungen zum Tode führen".

CHIARI (4) kam zu einer anderen Ansicht als BALSER. Er konnte zwar in seinen Fällen ebenfalls die von BALSER geschilderten pathologischen Veränderungen nachweisen, hat aber eine andere Ansicht über die Entstehung derselben. Er faßt seine Untersuchungsergebnisse, deren genaue Rekapitulation an dieser Stelle wohl überflüssig ist, in folgenden Satz zusammen: „Ich muß meine Ueberzeugung dahin aussprechen, daß alle diese Fettnekrosen nichts anderes sind, als degenerative Prozesse, die, in Parallele gestellt mit den regressiven Metamorphosen, wie wir sie in anderen Geweben oft sehen, als fettige Degeneration und einfache Nekrose zu bezeichnen sind."

LANGERHANS (5) gelang es erst im Jahre 1890 durch seine in Gemeinschaft mit SALKOWSKY ausgeführten chemisch-analytischen Untersuchungen, einiges Licht in die schwebende Frage zu bringen, die ihn zu folgendem Schlusse brachten: Die multiple Nekrose des Fettgewebes beginnt mit Zersetzung des in den Zellen enthaltenen neutralen Fettes; die flüssigen Bestandteile werden eliminiert und die festen Fettsäuren bleiben liegen. Letztere verbinden sich mit Kalksalzen zu fettsaurem Kalk. Das ganze Läppchen bezw. mehrere benachbarte Läppchen bilden dann eine tote Masse, welche durch eine dissezierende Entzündung seitens des umgebenden Bindegewebes von dem Lebenden getrennt wird.

Im nachfolgenden seien kurz aus der Kasuistik der TRUHARTschen

Monographie [1]) jene Fälle angeführt, bei denen eine Veränderung anderer Organe oder der Leber neben denen an Pankreas und Fettgewebe konstatiert werden konnte.

Truhart: Tabelle A, Fall 7. Drozda (6). Pat. hatte Lues durchgemacht. Durch 3 Jahre Verdauungsbeschwerden mit periodisch auftretendem Erbrechen. Später galliges und blutiges Erbrechen. Exitus. Pankreas in eine Schwiele umgewandelt. Nur am Kopfe der Drüse einiges normales Gewebe. In der Leber eine schwielige Narbe.

Fall 36. Dieckhoff-Lubarsch (7). Klinische Diagnose: Diabetes, Magenblutung. Der kräftige Mann, der Alkoholiker war, leidet seit 11 Jahren an Diabetes. Der Pat., der sich im ganzen wohl fühlte, erkrankte unter den Symptomen der Magenblutung und starb. — Obduktion ergab Lipomatose, Fettgewebsnekrose und primäre Atrophie des Pankreas. Leber verkleinert, höckerig und braun. Lebercirrhose.

Tabelle B, Fall 74. Fitz (8). Das interlobuläre Fettgewebe des Pankreas zeigt hämorrhagische Infiltration. Granulierte Fettleber; in der Gallenblase Konkremente.

Fall 80 (9) kombiniert mit Ikterus. Thayer. Pat., welcher schon wiederholt an Gallensteinkolik gelitten hat, erkrankt plötzlich unter heftigen Schmerzen, ähnlich wie bei den früheren Anfällen, nur heftiger und von Kollaps gefolgt. Das Abdomen aufgetrieben und im linken Hypochondrium bei tiefem Eindrücken druckempfindlich. Am folgenden Tage leichter Ikterus, Benommenheit, Exitus. Anatomisch: Frische hämorrhagische Entzündung des Pankreas. Fettgewebsnekrosen und blutige Infiltration des umgebenden Fettgewebes im Kopf, weniger im Schwanz. Cholelithiasis. Im Duodenum ein Stein von Walnußgröße.

Fall 89 (10). Lindsay, Steven Workmann. Potator, der unter Erscheinungen von Darmocclusion starb. Obduktion lieferte Hämorrhagie und beginnende Nekrose des Pankreas. Mäßige Fettleber.

Fall 98 (11). Fleiner. Diabetes. Tod unter hoher Temperatursteigerung im Koma. Obduktion: Reste von Blutungen, Fettgewebsnekrose, Absceßbildung, ausgedehnte Nekrose und partiell sekundäre Atrophie des Pankreas. Die Leber zeigt Andeutung einer Schnürfurche, auf der Kuppe des rechten Lappens ein kegelförmiger, dunkelbrauner, etwas unter dem Niveau stehender Herd, ähnlich, wie ein Angioma cavernosum in der ersten Bildung. Pfortader und Leberarterie frei. In der Gallenblase zahlreiche Steine.

Fall 103. Culler (12). Plötzliche Erkrankung an Magenkrampf, Erbrechen, Kollaps. Obduktion: Hämorrhagie, Pankreatitis und Fettgewebsnekrose des Pankreas. Milz vergrößert. Fettleber. Kulturen aus Leber und Milz ergeben Bact. coli.

Fall 105. Laup (13). Klinisch Ileussymptome. Obduktion: Hämorrhagie, Fettgewebsnekrose und Nekrose des Pankreas. Braune Atrophie und periphere Fettinfiltration der Leber.

Fall 110 (14). Sackförmige Geschwulst oberhalb des Nabels. Obduktion: Hämorrhagie, Fettgewebsnekrose, partielle Nekrose und beginnende Suppuration im Pankreas. Leber groß und blaß.

Fall 123 (15). Simon and Stanley. Seit 5 Tagen bestehen Schmerzen und Auftreibung des Abdomens, leichter Ikterus. Obduktion: Hämorrha-

1) Truhart, Pankreaspathologie. I. Teil: Multiple abdominale Fettgewebsnekrose, 1902.

gische Pankreatitis. Fettgewebsnekrose und Nekrose des Pankreas. Fettleber.

Fall 129 (16). Lenhartz-Simmonds. Krankengeschichte belanglos. Bei der Obduktion Hämorrhagie und Nekrose des Pankreas, starke „Trübung" der Leber.

Fall 139 (17). Hahn-Gessner. Klinische Diagnose: Duodenalverschluß, möglicherweise Pankreasnekrose. Obduktion: Hämorrhagische Pankreatitis, Fettgewebsnekrose und Nekrose des Pankreas. Leber schlaff, sehr fettreich.

Fall 140 (18). Hahn-Gessner. Klinische Diagnose: Duodenalverschluß durch Gallensteine? Obduktion: Pankreatitis haemorrhagica und Nekrose des Pankreas. Leber stark geschwollen, etwas succulent und getrübt. In diesem Fall bestand intra vitam Ikterus.

Fall 142 (19). König-Francke. Klinische Diagnose: Fluktuierender Abdominaltumor; eventuell Hydronephrose. Obduktion: Hämorrhagie, Pseudocyste und Nekrose des Pankreas. Leber zeigt starke Fettinfiltration.

Fall 144 (20). Müller. Keine klinische Diagnose: Hämorrhagie und Nekrose des Pankreas. „Außer im Pankreas auch in der Leber nekrotische Vorgänge."

Fall 155 (21). Balser. Keine klinische Diagnose. Obduktion: Nekrose des Pankreas. Fettleber.

Fall 172 und 174 (22). Langerhans. Induratio rubra hepatis bei Atrophia pancreatis. Im zweiten Fall Hepar moschatum.

Fall 179 (23). Middleton-Steven. Klinische Diagnose: Leberhypertrophie (enlarged liver). Obduktion: Nekrose und Sequestration des Pankreas. Die Leber zeigt mäßige Fettdegeneration. Im Harn viele „fatty corpuscles".

Fall 180 (24). Rolleston. Klinische Diagnose: Darmeinklemmung. Pathologische: Pankreasabsceß. Fettleber.

Fall 199 (25). Caley. Keine klinische Diagnose. Coagulationsnekrose des Pankreas. Fettleber.

Fall 207 (26). Ehrich-Thierfelder. Klinische Diagnose: Cholelithiasis. Obduktion: Fettgewebsnekrose und Verjauchung des Pankreas. Fettleber.

Fall 208 (27). Ehrich. Volvulus resp. innere Einklemmung. Obduktion: Fettgewebsnekrose, Nekrose und Sequestration des Pankreas, starke Fettleber mit beginnender Cirrhose.

Fall 211 (28). Flexner. Alkoholismus. Fettgewebsnekrose des Pankreas. Lebercirrhose.

Fall 247 (29). Dehio-Thoma. Ileus. Obduktion: Hämorrhagie des Pankreas. Fettige Degeneration der Leber.

Fall 248 (30). Wahl-Westphalen. Carcinoma sublinguale. Apoplexie resp. Lungenödem. Obduktion: Pankreasabsceß, Hyperämie und Trübung der Leber.

Wir sehen aus dieser Literaturübersicht, daß nur in einer verhältnismäßig kleinen Zahl der bis jetzt publizierten Fälle Notizen über die Leber zu finden sind. Genauere mikroskopische Untersuchungen liegen überhaupt nicht vor, bis auf zwei Arbeiten neueren und neuesten Datums, auf die wir nun in Kürze einzugehen haben.

Der erste der beiden Autoren Marx (32) konnte in seinen beiden Fällen Leberveränderungen nachweisen. Ohne auf die klinischen Details seiner beiden Fälle einzugehen, sei aus dem pathologischen Befund folgendes hervorgehoben:

Fall I. Pankreas vergrößert, derb, dunkelrot bis schwarz, am Durchschnitt gefärbt. Das peripankreatische Gewebe blutig imbibiert, enthält mehrere trübe Flecken.

Leber stark getrübt, von fester Konsistenz, stark gelb gefärbt. In der Gallenblase grünschwarze, dickflüssige Galle und 8 erbsen- bis kirschkerngroße, runde und fazettierte Pigmentsteine (Hepatitis parenchymatosa).

Mikroskopisch das Bild einer hochgradigen, parenchymatösen Hepatitis. Die einzelnen Leberzellen zeigen die verschiedenen Stadien der Fettinfiltration und Fettdegeneration, sie erscheinen fast alle feinkörnig, getrübt, manche größer als normal, wie aufgequollen. An vielen Stellen sind die Zellen schlecht gegeneinander abgegrenzt, ihre Grenzen scheinen verschwommen. Die Kerne sind sehr schlecht färbbar, oft ist die Veränderung so hochgradig, daß die Kernfärbung vollständig verloren gegangen ist und die ganze Zelle erscheint dann bei starker Vergrößerung als eine krümelige Masse, die meist keine genaue Abgrenzung hat. Meist ist die Architektur des Lebergewebes verloren gegangen, die Leberzellenbalken erscheinen verschoben. Oft sind überhaupt keine Balken mehr nachzuweisen, die Zellen sind im Zusammenhang unter sich und dem Stützgewebe gelockert, erscheinen oft wie regellos durcheinander geworfen. Im interlobulären Bindegewebe finden sich oft herdweise Anhäufungen von Rundzellen, besonders in der Umgebung der Gefäße. Das Bindegewebe erscheint nirgends vermehrt.

Fall II. Makroskopisch geringe Fettnekrosen; auch diese Leber bietet das Bild einer parenchymatösen Hepatitis, deren Intensität an verschiedenen Stellen verschieden ist. Neben Partien, in denen die Veränderung nicht sehr vorgeschritten ist, finden sich scharf umgrenzte infarktähnliche Herde, in denen das Lebergewebe enorm degeneriert ist. Makroskopisch war die Leber von normaler Größe. Ihre Oberfläche läßt hellgelbe, mäßig zirkumskripte Partien erkennen, die sich etwas in das Leberinnere erstrecken. Die Struktur ist an diesen Stellen erhalten, eine Konsistenzabweichung nicht vorhanden. Daneben treten andere, größere, scharf umgrenzte Partien auf. Diese sind dunkelrot gefärbt, von außerordentlicher Weichheit, fast fluktuierend, ein wenig unter das andere Lebergewebe eingesunken. Im übrigen ist das Lebergewebe von normaler Konsistenz, gelblicher Farbe und ziemlich ausgesprochen getrübt. In der Gallenblase einige kleine Steine. MARX hält dafür, daß die Leber selten bei der in Rede stehenden Krankheit Symptome mache. Ikterus ist bei gleichzeitiger Pankreaserkrankung nicht beweisend.

Von den von RAUTENBERG (33) publizierten Fällen ist der dritte für das vorliegende Thema von Interesse.

14 Tage vor der Aufnahme ins Krankenhaus ein Diätfehler, Leibschmerzen und Erbrechen. Bei der Aufnahme hochgradiger Kollaps. Kalte Prominenzen bei geringer Cyanose. Leichter Ikterus. Abdomen weich, nicht aufgetrieben, Epigastrium und linke Bauchseite sehr druckempfindlich.

Autopsie: Zahlreiche Fettgewebsnekrosen. Pankreas hämorrhagisch infiltriert und nekrotisch. Lebergewebe teils dunkelrot, eingesunken, teils blaßgelb; in den dunkeln Partien Thrombose von Pfortaderästen. Mikroskopisch mäßige Bilirubinniederschläge; die gelben Stellen von normaler Beschaffenheit in den roten Herden. Kapillaren erweitert, Epithelzellen gequollen, ihre Grenzen verschwommen. RAUTENBERG ist der Ansicht, daß Druckempfindlichkeit des Epigastriums mit Ikterus auf Pankreaserkrankung hinweise.

Necker (34) berichtet von einem sehr interessanten Fall von ausgedehnter abdominaler Fettgewebsnekrose. Es handelte sich um einen Fall, der neben ausgedehnter Fettgewebsnekrose des abdominalen Fettes und Sequestration des Pankreas gleichzeitig subepidermoidal gelegene, hanf- bis hirsekorngroßen Fettgewebsnekrosen, die in vivo als hellrötliche, auf Fingerdruck nicht völlig verschwindende Effloreszenzen der Bauchhaut imponierten, darbot. Daß subikterische Färbung der Haut in vivo zu erkennen war, wird hervorgehoben.

Franz Müller (43) beschrieb bei Pankreasnekrose Nekrose in der Leber, welche er als Folge einer Fettembolie der Pfortader betrachtete. Als Residuen solcher Herde dürften die von H. Marx (44) beschriebenen lokalisierten Leberatrophien bei Pankreasnekrosen aufzufassen sein.

Mein erster Fall kam auf der chirurgischen Abteilung unseres Spitales zur Beobachtung und Operation; seine chirurgisch-klinische Bedeutung wurde bereits von anderer Seite [Haim (35)] gewürdigt.

Es handelte sich, wie man der Krankengeschichte, die in der Publikation Haims enthalten ist, entnehmen kann, um folgenden Fall:

Am 6. Oktober 1903 wurde die 37 Jahre alte Handarbeiterin Marie V. hochgradig anämisch und benommen auf die chirurgische Abteilung des Kaiser Franz Josef-Spitales gebracht. Sie war ohne Begleitung, eine genaue Anamnese konnte daher nicht erhoben werden. Erst später erfuhr man durch die Angehörigen, daß Pat. mit 19 Jahren einen Partus durchgemacht und im Anschlusse daran eine Bauchfellentzündung überstanden habe; sonst soll sie stets gesund gewesen sein. Erst in den letzten Monaten klagte Pat. angeblich über Mattigkeit, Magenbeschwerden und Schmerzen im Bauch, welche besonders tagsüber auftraten; auch soll öfters Erbrechen grünlicher, wässerig-schleimiger Flüssigkeit aufgetreten sein; der Stuhl war stets angehalten und mußte meist künstlich bewirkt werden.

Vor 10 Tagen trat unter starken Bauchkrämpfen (Windkolik) plötzlich ein Ohnmachtsanfall ein. Besondere Blässe der Pat. wurde damals nicht bemerkt. Pat. erholte sich rasch wieder, mußte aber wegen allgemeiner Schwäche das Bett hüten. Es stellte sich angeblich Fieber ein, die kolikartigen Schmerzen im Bauche wiederholten sich öfters. Vor 3 Tagen sollen schwarze, teerartige Massen erbrochen worden sein. Blut im Stuhle war angeblich nie vorhanden. Da sich am 6. Oktober früh der Zustand verschlimmerte, wiederholtes Erbrechen sowie krampfartige Schmerzen im Bauche auftraten, kein Stuhl, keine Winde abgingen, der Leib sehr aufgetrieben war und auch die Ohnmachtsanfälle sich wiederholten, wurde Pat. auf die Abteilung gebracht.

Die Untersuchung ergab, daß bei der gracil gebauten Pat. Haut und sichtbare Schleimhäute blaß, aber livid verfärbt waren. Die Arteria radialis war schlecht gefüllt, der Puls sehr frequent (148), die Spannung desselben minimal, kaum fühlbar; Temperatur 36,7. Die Untersuchung der Brustorgane ergab nichts Abnormes.

Das Abdomen war ballonartig aufgetrieben, die Bauchdecken stark gespannt, nirgends waren die Konturen von sich steifenden Darmschlingen zu sehen, die Perkussion ergab hochtympanitischen Schall, nur in den seitlichen, abhängigen Partien war beiderseits eine Zone gedämpften Schalles; eine besondere Resistenz war nicht zu tasten. Die Untersuchung per vaginam sowie per rectum als auch die der Bruchpforten ergab nur, daß im Douglas eine Flüssigkeitsansammlung sei.

Man hat also das Bild hochgradigen Kollapses, der Darmlähmung bei freier Flüssigkeit im Bauchraum, die besonders im Douglas zu tasten war. Da eine genaue Anamnese fehlte außer der Angabe, daß seit etwa einem Tage kein Stuhl, keine Winde abgegangen waren, für eine lokalisierte Stenose aber keine Anzeichen bestanden, lag es nahe, die Anämie auf eine innere Blutung zu beziehen. Da Peritonitis bestand, wurde sie für eine Perforationsperitonitis gehalten und an eine geplatzte Extrauterin-gravidität gedacht.

Prim. LOTHEISSEN schritt sofort zur Operation unter SCHLEICHscher Infiltrationsanästhesie. Es wurde ein Medianschnitt vom Nabel bis zur Symphyse gemacht, die Bauchdecken durchtrennt und das Abdomen eröffnet. Es entleerte sich sofort aus der Bauchhöhle eine große Menge einer eigentümlichen, serofibrinös-hämorrhagischen Flüssigkeit. Die Gegend des Coecum war mit Blutgerinnseln bedeckt; als diese entfernt waren, erschien auch das Mesenterium des Ileum blutig imbibiert. Beim Austupfen des Douglas fanden sich hier zahlreiche Fibringerinnsel, die fast wie Membranen aussahen und nicht frisch waren. Die Abtastung der Genitalorgane ergab normalen Befund, nur das rechte Ovarium war vergrößert und steinhart.

Da die Dünndarmschlingen sehr stark gebläht erschienen und es nicht wahrscheinlich war, daß der Darm ohne Entleerung sich erholen werde, wurde eine der unteren Ileumschlingen vorgezogen und eine Punktion derselben vorgenommen, worauf sich Gas und blutig gefärbter Inhalt entleerte. Die Dünndarmschlingen kollabierten; die Punktionsöffnung wurde sorgfältig vernäht. Nun ließen sich die Därme erst reponieren. Da der Allgemeinzustand der Pat. trotz Kochsalzinfusionen und Injektion von Kampheröl immer schlechter wurde, mußte von einer näheren Untersuchung der Bauchhöhle abgesehen werden. In den Douglas sowie rechts und links in jede Flanke wurde ein Jodoformgazeschleier eingelegt, danach die Bauchhöhle in zwei Etagen vernäht.

Trotz wiederholter Kochsalzinfusionen und Injektionen von Kampher wurde der Puls immer schlechter; Frequenz 160. Nachmittag erfolgte Erbrechen schwarzer, blutiger Massen; um $^1/_2$10 U. a. m. Exitus letalis.

Die Obduktion wurde am folgenden Tage von mir (WIESEL) vorgenommen und lieferte folgendes Ergebnis: Ziemlich fettreiche Leiche. Die Sektion der Kopf-, Hals- und Thoraxeingeweide ergab außer starker Anämie des Hirnes, der leicht ödematösen Lungen und des Myokards nichts Pathologisches. Bei Eröffnung der Bauchhöhle drängen sich die etwas geblähten Därme vor; das Netz ist blutig imbibiert, in den Fossae iliacae ist eine reichliche Menge halb geronnenen Blutes. Beim Auseinanderdrängen der Dünndarmschlingen findet sich das Mesenterium allenthalben blutig imbibiert. Beim Zurückschlagen des Netzes samt dem anhaftenden Colon transversum findet sich eine ca. faustgroße, mit geronnenem Blute erfüllte, hinter dem Magen gelegene Höhle; von dem hinteren Blatte des Mesogastrium ist nichts zu sehen; ebenso finden sich an Stelle des Pankreaskörpers reichliche Cruormassen, nach deren Entfernung erst das blutig imbibierte Pankreas zu Tage tritt. Beim Präparieren der Aeste der Arteria gastroduodenalis und der oberen Gekröseartérien finden sich eine Reihe der zum Pankreaskörper ziehenden Arterien (Zweige der Aa. pankreaticae superiores und inferiores) zerrissen.

Die Leber von derber Konsistenz, ziemlich anämisch, stark gelb gefärbt; auf dem Durchschnitte teilweise verwischte, acinöse Zeichnung; mit freien Augen eben sichtbare, aber spärliche, rundliche, weiße Herde, die gegen die Umgebung leicht eingesunken erscheinen. Die intrahepatalen

gröberen Gallenwege erscheinen dilatiert, von grünlich-gelber, stark visköser Galle erfüllt.

Gallenblase ist von kleinen Steinen (Bilirubinsteinen) vollständig erfüllt, die Wand leicht verdickt, hyperämisch und ödematös durchfeuchtet. Die Ductus choledochus cysticus und hepaticus ebenfalls von Steinen erfüllt und entzündet.

Magen und oberer Teil des Duodenum zeigen zahlreiche miliare Schleimhaut-Hämorrhagien. Die Papilla Vateri ist durch einen ca. erbsengroßen Stein verstopft; die Duodenalschleimhaut in der Umgebung der Einmündungsstelle hochgradig hyperämisch und ödematös.

Die Sektion des Pankreas ergibt in Bezug auf Kopf und Körper den Befund, daß diese Abschnitte weicher als normal auf dem Durchschnitte nichts mehr von der normalen Pankreasstruktur erkennen lassen und in intensivster Weise blutig imbibiert sind. Der Pankreasschweif ist mit der Milz fest verwachsen, fühlt sich derb an, zeigt auf dem Durchschnitte einerseits Vermehrung des Bindegewebes, andererseits eine Reihe von ziemlich tiefen bis halbhellergroßen, gezackt-randigen Hohlräumen, in welche kleine Konkremente eingelagert sind. Der Ductus pancreaticus ist dilatiert, läßt sich leicht in dem nekrotischen und blutig imbibierten Pankreasgewebe bis in das Duodenum verfolgen. Im Bereich des nicht hämorrhagisch imbibierten Teiles des Pankreas findet sich eine Reihe von thrombosierten Venen.

An den übrigen Abdominaleingeweiden Anämie; im rechten Ovarium ein walnußgroßes Teratom.

Die Obduktionsdiagnose lautete demnach: Pancreatitis haemorrhagico-necroticans capitis et corporis et chronica partim c. abscessibus caudae cum lithiasi. Lithiasis et inflammatio cystidis felleae, ductus choledochi, cystici et hepatici subsequente dilatatione viarum biliferarum et ductus pancreatis. Lithiasis papillae Vateri et duodenitis circumscripta. Haemorrhagiae multiplices regionis pyloricae ventriculi et partis horizontalis duodeni. Peripancreatitis chronica et concretio caudae pancreatis cum liene. Haematoma mesenterica ex haemorrhagia arteriarum pancreaticae-duodenalium subsequente. Anaemia gravis. Adipositas levioris gradus. Teratoma ovarii dextri.

Histologischer Befund am Pankres (Dr. K. Reitmann). Der mikroskopischen Untersuchung wurde ein ca. über walnußgroßer, der Cauda pancreatis entsprechender Knoten, der makroskopisch die Pankreasstruktur deutlich erkennen ließ, und ein der Mitte des Knotens entstammendes, haselnußgroßes Gewebsstück, das mit freiem Auge keine entsprechende Struktur wahrnehmen ließ, nach entsprechender Vorbehandlung unterzogen. Der Knoten zeigt in seiner Mitte, am Schnitte ca. kronengroß, das typische Drüsengewebe, dessen sezernierende Zellen, dem Fixationszustande entsprechend, wohlerhalten erscheinen; Zeichen einer Sekretstauung, Vergrößerung des Lumens der Acini bei gleichzeitiger Abflachung und Verbreiterung der Zellen sind nicht nachweisbar. Das interacinöse Bindegewebe ist besonders gegen den Rand zu deutlich vermehrt und geht dann in eine stellenweise recht dicke, die gesamte Drüsenmasse umgebende Kapsel über, von welcher weiterhin ein Netzwerk von Trabekeln ausgeht, welche kleinere Herde von Fettgewebe und größere von Fettnekrose umgeben. Die Kapsel enthält insbesondere an ihren dickeren Stellen reichlich neugebildete Gefäße und viele Fibroblasten und gewinnt dadurch stellenweise Aehnlichkeit mit Granulationsgewebe. Kapsel wie Netzwerk sind reichlich mit Rundzellen infiltriert, eine Erscheinung, die

im Bereiche der Fettnekrose am stärksten ausgebildet ist. Eosinophile Zellen sind reichlich allenthalben im Bindegewebe nachzuweisen. Körniges gelbbraunes Pigment findet sich nur in geringer Menge ohne bestimmte Anordnung. An den größeren Gefäßen sind geringgradige arteriosklerotische Veränderungen nachweisbar. Keine Hämorrhagien. Das der Mitte entstammende Gewebsstück erscheint auf dem Schnitte größtenteils als aus nekrotischen Drüsenbezirken bestehend, die das typische Bild der Koagulationsnekrose darbieten. Zahlreiche Hämorrhagien finden sich allenthalben um dieselben. Sie sind frisch, die ausgetretenen roten Blutkörperchen sind noch nicht ausgelaugt, scharf durch Eosin tingierbar. Nur im Bereich größerer Gefäße und Ausführungsgänge findet sich erhaltenes Gewebe. In reichlich zellig infiltriertem Bindegewebe liegen in geringer Menge Drüsenacini, von denen manche den Eindruck neugebildeter machen. Langerhanssche Inseln sind an dieser Stelle nicht auffindbar. Eosinophile Zellen nur sehr spärlich vorhanden. Pigment nicht vorhanden. Mikroorganismen wurden an mit Loefflerschem Methylenblau gefärbten Schnitten nicht gefunden.

Die mikroskopische Untersuchung der Leber wurde sowohl an Gefrierschnitten als an gehärteten Präparaten vorgenommen. Es erschien mir nämlich nicht unwesentlich, bei einem Falle von multipler abdomineller Fettgewebsnekrose Einblick in die Form etwaiger Fettverteilung in der Leber zu gewinnen. Die Schnitte werden mit dem Kohlensäure-Gefriermikrotom angefertigt und nach Herxheimer in Scharlach-Natronlauge gefärbt. Es zeigte sich zunächst, daß eine ausgesprochene fettige Degeneration der Leberzellen vorlag und, was mir sofort hervorhebenswert erscheint, eine herdweise. Man sah noch ganz wohlerhaltene Leberzellen, welche feinste Fetttröpfchen in Form leuchtend roter Punkte enthielten; das Zellplasma ist getrübt, geschwellt. Andererseits finden sich auch größere, die Zelle fast ausfüllende Tröpfchen. Dabei war es auffallend, daß an einer großen Anzahl von Präparaten Stellen zu finden waren, an denen in nicht stark veränderten Lebergebieten runde, die gewöhnlichen Zellen um mehr als das Doppelte an Größe überragende Hohlräume zu sehen waren, die hie und da Pigment enthielten und sich nicht mit Fettfarben imprägnierten, obwohl der erste Eindruck, der von großen Fetttropfen war, wie sie etwa durch Konfluenz von fettig degenerierten Leberzellen tatsächlich entstehen können (Taf. VIII, Fig. 1). Die Untersuchung an gehärteten Objekten lehrte, daß sich wenigstens in einer Anzahl dieser großen, offenbar durch Zellschwund entstandenen Herde ein mit Hämatoxylin und anderen ähnlichen Farben tingibles Protoplasma (?) befindet, während andere dieser Hohlräume, vollgefüllt von Pigment, überhaupt ungefärbt blieb. Hervorgehoben sei, daß weder dies noch das sonst in der Leber vorhandene Pigment die Eisenreaktion gab. Hervorhebenswert erscheint mir ferner, daß besonders häufig derartig veränderte Leberzellenkomplexe auffindbar waren, die in der Nähe größerer Gefäße lagen.

Ich erwähnte schon oben, daß die Anordnung der fettig degenerierten Partien eine exquisit herdförmige war. Es wechselten nämlich Bereiche, die zu einer Zentralvene als Läppchenzentrum gehörten, mit starker Fettdegeneration und solche, die anscheinend normal geblieben waren, oder zumindest nur minimal Fett enthielten. Diese herdweise Anordnung findet sich an allen, sehr zahlreichen Stellen der Leber, die untersucht wurden, mit großer Regelmäßigkeit. Außerdem fand sich an den Fettpräparaten ein weiterer, recht interessanter Befund, nämlich eine große Menge Fettes in den inter- und intralobulären Pfortaderästen, die an einzelnen Stellen Anlaß gaben, an Fettembolien zu denken (Taf. VIII, Fig. 2). Die Verteilung

des Fettes in den Gefäßen ist eine recht gleichmäßige, durchaus nicht bloß auf jene Partien beschränkte, die zu den stärker degenerierten Läppchen gehören. Das Fett liegt in Form feinster Tröpfchen aber auch als größere Tropfen entweder als durch kleine Zwischenräume voneinander geschiedene Kügelchen oder als das ganze Lumen auf eine kurze Strecke erfüllender Embolus. In den gröberen Pfortaderzweigen findet sich nur sehr spärlich Fett, in den Ramifikationen der Arteria hepatica keins, sehr wenig in den Venae hepaticae. Dagegen nicht selten als ein den Querschnitt einer Zentralvene völlig ausfüllender Pfropf. Die Injektion der Gefäße des Organes mit Fett war in diesem Falle eine so reichliche, wie sie etwa experimentell durch Injektion von Oel erzeugt werden könnte. Jedenfalls war die Lipämie der Leber sofort in die Augen springend. Hier sei sofort die kurze Bemerkung angeschlossen, daß auch in den Nieren recht reichlich Fett in den Gefäßen zu finden war und zwar hauptsächlich in den Glomerulusschlingen, von denen einzelne völlig verstopft durch Fettemboli erschienen. Leider wurden andere Organe — vor allem Lunge und Hirn — nicht untersucht, so daß nicht ausgesagt werden kann, ob die Lipämie eine allgemeine war. Ebenso fehlen mir Befunde über erhöhten Fettgehalt des Blutes sowie Fettnachweis im Harn. Das muß weiteren Fällen vorbehalten bleiben.

Ferner ließ sich an vereinzelten Stellen der Leber ein Befund erheben, auf den ebenfalls meines Wissens noch nicht hingewiesen wurde. Es fanden sich nämlich Zellembolien in der Leber und zwar in Form größerer Zellverbände in interlobulären Pfortaderverzweigungen. An mit Hämatoxylin gefärbten Präparaten fielen bei der Durchmusterung zahlreicher Präparate auf, daß hie und da ein derartiger Pfortaderast ein Konglomerat von Zellen enthielt, die, ausgestattet mit deutlich färbbarem Kern und zartnetzigem Protoplasma als offenbar aus einem anderen Organe stammende Zellverbände anzusehen waren (Taf. XIII, Fig. 3). Leider kann ich über die Zellgrenzen dieser Emboli nichts aussagen, da es mir trotz sorgfältigster Untersuchung nicht gelang, die Grenzen zu differenzieren. Sicher haben aber diese Zellen, die, nach der Anzahl der Kerne zu schließen, in Haufen bis zu zwanzig das Gefäß erfüllten, epithelzellenähnlichen Charakter. Es ist außerordentlich schwer, über die Natur und Herkunft dieser Zellen Aufschluß zu geben. Es wäre aber an zweierlei zu denken, einerseits an Milzzellenembolien, andererseits an Pankreaszellen.

Es ist bekannt, daß unter gewissen Verhältnissen Milzzellenembolien zu stande kommen.

Browicz (36) und Heinz (37) — ich zitiere nach der Arbeit von Kretz (38) — beschrieben in den Kapillaren der kranken Leber des Menschen und des mit Phenylhydrazin vergifteten Kaninchens große, einkernige Zellen, die durch ihre Apposition an die Wand der Kapillaren und ihre Einschlüsse im Protoplasma besonders auffielen. Die Bedeutung dieser Elemente ist offenbar aus den Erfahrungen von Pugliese und Luzatti (39) über den Einfluß der Entmilzung von Tieren auf die Vergiftung mit Pyrodin abzuleiten und Joannovicz (40) konnte in der Tat bei Wiederholung dieses Versuches mit Toluylendiamin einerseits die bedeutend größere Toleranz der mit einer Milz-Nierenvenen-anastomose versehenen Tieren bestätigen, andererseits die Ueberwan-

derung von mit Erythrocytentrümmern beladenen Milzzellen via Milzvene in die Leberkapillaren konstatieren.

Beim Morbus Banti fand Borrisowa (41) in den Leberkapillaren der Acinusperipherie „Milzzellen“ und Mallory (42) konnte herdweise Leberzellnekrose durch Quetschung der Milz und Milzzellenembolie erzeugen, andererseits bei den herdförmigen Nekrosen der menschlichen Leber die Nekrosen mit Milzzellenembolie in Zusammenhang bringen.

Wir finden nun in der Tat bei einer großen Anzahl von Fällen von multipler abdominaler Fettnekrose und Pankreatitis haemorrhagica Notizen über Veränderungen der Milz. So finden wir in der Kasuistik von Truhart sehr häufig die Notiz, daß Milztumor teils akut, teils älteren Datums bestand. Auch fand sich häufig Thrombose der Milzvene. Leider liegen bis jetzt keine Untersuchungen über die mikroskopischen Veränderungen der Milz, sowie über die Natur der Thrombosen irgendwelche histologische Untersuchungen vor, so daß nichts von diesen Notizen für die in Rede stehenden Fragen verwertet werden kann. Mir aber stimmen die cytologischen Hinweise speziell der Arbeit von Browicz so wenig mit den von mir oben skizzierten Zellembolien überein, daß ich zusammen mit der doch nur sehr gezwungen möglichen Erklärung des Vorkommens von Milzzellenembolien in der Leber bei Pankreaserkrankung selbst abehnend dem Gedanken an Milzzellenembolien gegenüberstehe.

Etwas plausibler erscheint mir die Annahme, wir hätten es bei diesen Embolien mit Pankreaszellenembolien zu tun. Einerseits gleichen die Zellverbände, welche die Embolien ausmachen, sehr Komplexen von Pankreaszellen, wie wir sie in diesem Organe beispielsweise bei nicht ganz frischen Objekten sehen können. Nicht selten findet man im Pankreas einzelne Zellpartien, wo nicht deutlich Zellgrenzen auffindbar sind und die ihrem Aufbaue nach recht sehr den Emboli gleichen. Allerdings gelang es mir nicht, Zymoidinkörnchen oder andere feinere Details in den Zellen der Emboli nachzuweisen. Andererseits kann ich mir wohl vorstellen, daß bei der Zertrümmerung des Pankreas Gewebsteile in die Blutbahn gerissen und in die Leber gelangen können, um dort Verstopfungen hervorrufen zu können. Jedenfalls spricht die hochgradige Zerstörung im Pankreas, die zu zahlreichen, recht große Gefäße betreffenden Zerreißungen führte, nicht völlig gegen die Annahme von Pankreaszellenembolien.

Es fehlt mir zwar jeder vollständig zwingende Beweis für meine Annahme, sie sei nur deswegen erwähnt, um zu weiteren Studien über diese Frage anzuregen.

Es wäre weiter hervorzuheben, daß neben diesen Stellen, die deutliche Zellstruktur erkennen lassen, recht vereinzelt solche auffindbar sind, wo die Emboli bereits eine weitere Umwandlung durchgemacht haben dürften, also nicht mehr völlig recent sind. Solche Stellen repräsentieren sich als untereinander verbackene, sich blau färbende,

grobschaumige, wie abgestorben aussehende, im Gefäßlumen liegende Herde, die keinerlei Zellkerne mehr erkennen lassen. An der Stelle, wo derartige Emboli lagern, fehlt die endotheliale Auskleidung der Gefäßwand völlig. Die Leberzellen erscheinen basal leicht abgeplattet, bei wohlerhaltener Färbbarkeit des Plasma und der Kerne.

Fall II. Die Kranken- und Operationsgeschichte dieses Falles verdanke ich Herrn Prof. Hochenegg, auf dessen Klinik der Fall zur Beobachtung kam, die einschlägigen anatomischen Objekte Herrn Dozent Stoerk. Beiden Herren sei an dieser Stelle mein wärmster Dank gesagt.

Pat. A. W., 50-jähr. Zentralwärter, aufgenommen auf die II. chirurgische Universitätsklinik am 17. Febr. 1904.

Heredität belanglos. Schon seit 3 Wochen leidet Pat. an Störungen der Defäkation, Flatus reichlich, Faeces nur in ganz geringer Menge vorhanden. Seit den letzten 3 Tagen hatte Pat. gar keinen Stuhl und auch keine Winde. Das Abdomen wurde mäßig stark aufgetrieben, Schmerzen in demselben waren ebenfalls seit 3 Tagen vorhanden; diese hatten in den ersten 2 Tagen kolikartigen Charakter, seit einem Tage dauern sie kontinuierlich an. Erbrechen besteht gleichfalls seit 3 Tagen. Das Erbrochene war flüssig und schwärzlich und hatte keinen fötiden Geruch. Pat. fühlte sich sehr elend. Singultus war ebenfalls seit 3 Tagen vorhanden. Pat. machte in diesem Zustande bis zum 12. Febr. Dienst. Abends ließ er einen Arzt rufen, da der Zustand sich stark verschlechterte, die Schmerzen stark zunahmen und heftiger Singultus bestand. Nach mehreren vergeblichen Irrigationen Aufnahme ins Spital.

Status praesens: Mittelkräftiges Individuum, das Gesicht blaß, die Stirn mit Schweiß bedeckt. Zeichen beginnender Somnolenz, Strabismus, die Zunge belegt, feucht. Sprache stoßweise, matt, Apathie. Lungenbefund normal. Ueber der Pulmonalis ein diastolisches Geräusch. Abdomen aufgetrieben, gleichmäßig gespannt, kein Tumor oder eine Resistenz tastbar. Perkussion der seitlichen Bauchpartien ergibt eine ca. 2 Querfinger breite Dämpfung, die sich bei Lagewechsel des Pat. aufhellt. Bei rektaler Untersuchung kein Hindernis palpabel.

Operation (Dozent Pupovać). Medianschnitt vom Processus xiphoideus bis 3 Querfinger oberhalb der Symphyse. Eröffnung der Bauchhöhle; es entleeren sich ungefähr $1^1/_2$ l einer hämorrhagischen trüben Flüssigkeit. Dünndarmschlingen mäßig gebläht, seröser Ueberzug derselben leicht injiziert. Beim Absuchen des Darmes kein Tumor auffindbar. Pankreas als harter und verdickter Strang auffindbar. Im Fettgewebe des Omentum majus und des Mesenteriums zahllose, bis Erbsengröße zeigende, scharf umschriebene, weiß gefärbte Fleckchen. Diagnose: Fettgewebsnekrose. Am 13. März abends Exitus letalis.

Sektion: Nekrose des Fettgewebes des Pankreas und des Fettgewebes der Bauchhöhle. Trombose der Vena lienalis. Embolie eines Pfortaderastes. Allgemeine serös fibrinöse Peritonitis, Oboesitas, mäßige Hypertrophie des linken Herzens bei Arteriosklerose mittleren Grades. Beginnende Lobulärpneumonie.

Zur Verfügnng standen mir zur histologischen Untersuchung einige größere Stücke verschiedener Partien der Leber.

Im großen und ganzen konnte ich auch in diesem Falle ähnliche Befunde erheben wie im ersten. Im ganzen schien sowohl nach dem klinischen Verlaufe als den histologischen Befunden der Prozeß nicht mehr ganz frisch zu sein.

Sofort auffallend ist an Gefrierschnitten die herdförmige Verfettung des Parenchyms, die aber weiter vorgeschritten erscheint als in Fall I, ferner die ausgesprochene Lipämie der Leber; auch hier finden wir allenthalben die Kapillaren und gröberen Gefäße teils mit feinsten mit Scharlach sich leuchtend rot färbenden Kügelchen, teils mit größeren aus konfluierten Fetttröpfchen bestehenden Massen erfüllt. Sehr reichlich fanden sich ebenfalls die schon im Fall I genauer beschriebenen, schlecht färbbaren Hohlräume, so daß von einer genaueren Beschreibung dieses Details abgesehen werden kann. Zellembolien waren recht spärlich: keine mit wohlerhaltenen Zellen, vereinzelte aus bereits zu Grunde gehenden bestehend. Dagegen finden sich zahlreiche Herde, die folgendes Aussehen darbieten: Innerhalb eines Leberläppchens hat die Peripherie ein durchaus normales Aussehen; Kerne und Plasma sind wie in der Norm färbbar. Gegen das Zentrum aber nimmt die Färbbarkeit immer mehr und mehr ab, so daß Bilder entstehen, wie sie beginnenden zentralen Nekrosen entsprechen, während die Färbbarkeit zwar abgenommen hat, Kern und Plasma aber noch wohl differenzierbar sind. Dieser Prozeß würde sich vielleicht am ehesten den zentralen Nekrosen bei Stauungsikterus anreihen lassen. Nach der von Kretz (45) gegebenen Einteilung würde dieser Prozeß zum Leberschwund mit degenerativen Zuständen am Plasma bei erhaltener Kernfärbung gehören (Typus septische Leberatrophie). Allerdings muß bemerkt werden, daß von einer schon ausgesprochenen Atrophie bei den von mir eben beschriebenen Bildern nicht die Rede sein kann, wie auch das Wort „Nekrose“ für den in Frage stehenden Prozeß entschieden zu viel sagen würde. Man könnte den Prozeß am ehesten als beginnende Nekrose bezeichnen. Die Ursache des Zustandekommens dieser Herde ist nicht klar. In Betracht kommen die Gefäßverstopfungen, die wir ja auch in der Umgebung derartiger Herde auffinden konnten, oder eine direkte Einwirkung eines (Pankreas?)fermentes via Blutbahn. In derartig veränderten Parenchymgebieten sind die Kapillaren erweitert, an den entsprechenden Gallenkapillaren und feineren Gallengängen keine augenfällige Veränderung.

In einem III. Falle standen mir bloß Stücke der Leber zur Verfügung, die ich der Liebenswürdigkeit des Herrn Prof. Albrecht verdanke. Ueber die Krankheitsgeschichte kann ich leider keine Angaben machen; anatomisch handelte es sich um eine totale Nekrose des Pankreas.

Die Leber zeigte wieder an vielen Stellen jene Veränderungen, wie ich sie in den beiden früheren Fällen auffinden konnte. Besonders schön war die herdförmige Verminderung der Färbbarkeit zu sehen, wenigerzahlreich die Zellembolien. Auch in diesem Falle bestand ausgesprochene Lipämie.

Fall IV. M. C., 63 J. alt, aufgenommen am 26. Nov. 1904 auf die III. med. Abteilung.

Die Anamnese der Kranken ist wegen deren Unintelligenz höchst dürftig. Es ließ sich nur in Erfahrung bringen, daß die Eltern der Pat. an Altersschwäche, die Geschwister an unbekannten Krankheiten gestorben sind. Von Pat. läßt sich nur erfahren, daß selbe immer gesund war, jetzt nur über Kopfschmerzen klagt. Nie Erbrechen oder Aufstoßen, nie Magenschmerzen.

Pat. mittelgroß, grazil, abgemagert. Pupillen gleich weit, prompt auf Licht und Accommodation reagierend.

Im Gebiete der Hirnnerven nichts Besonderes, keine ausgesprochene Klopfempfindlichkeit des Schädels, Sensorium frei. Haut und Schleimhäute blaß.

Einige kleine Drüschen am Halse. Karotidenhüpfen. Thorax r. u. l. v. voller heller Schall bis zum oberen Rande der VI. Rippe, hinten beiderseits bis über handbreit über den Angulus scapulae. Auskultation gibt links hinten unten leichte Abschwächung des Atemgeräusches, sonst vesikuläres Atmen. Spitzenstoß im V. Interkostalraume, auf der Höhe des Inspiriums in den VI. übergehend, außerhalb der Mamillarlinie. Die Herzdämpfung erreicht nach links nicht den Sternalrand. An der Spitze ganz leises systolisches Geräusch, 2. Aortenton etwas lauter als normal und leicht klingend, sonst reine Töne. Artt. radiales leicht rigide, geschlängelt, gut gefüllt. Spannung etwas erhöht. Puls rhythmisch, 72 Schläge in der Minute.

Abdomen unter dem Thoraxniveau, weich. Leber $^1/_2$ Querfinger unter dem Rippenbogenrande palpabel. Milz eben palpabel. In inguine kleine Drüsen tastbar. Patellar- und die übrigen Reflexe normal.

Der sowohl spontan als durch Katheterismus gewonnene Harn reagiert alkalisch. Spezifisches Gewicht 1012. Enthält spärliche Leukocyten, Blasenepithelien und reichlich Tripelphosphat. Kein Saccharum, kein Albumen, leichte Vermehrung des Indikan.

Blut: Hämoglobin 30, Erythrocythen 800000, Leukocyten 10000. Färbeindex = 1,8. Mikroskopisch findet sich Poikilocytose, Polychromatophilie, dagegen keine kernhaltigen Roten. Nach Aufblasen des Magens steht die große Kurvatur $^1/_2$ Querfinger unter dem Nabel.

5. Dez. Status idem. Pat. klagt über Kopfschmerz, kein Erbrechen.

10. Dez. Kachexie fortschreitend.

16. März. Die Dämpfung links hinten unten nimmt zu, an dieser Stelle abgeschwächtes Atmen. Kleine Drüschen in beiden Axillae. Leichte Druckempfindlichkeit des Sternum. Oedem der Haut der unteren Extremitäten. Erythrocyten 800000, Hämoglobin 10, Färbeindex 0,6. Leukocyten 11000. Histologisch wie oben. Harn sauer, zahlreiche Leukocyten, spezifisches Gewicht 1015; Albumen = 1 $^0/_{00}$ Esbach.

21. Dez. Spitzenstoß im VI. Interkostalraume in der äußeren Mamillarlinie. Extrasystolen. Spaltung des 1. Tones, leises systolisches Geräusch. Lauter präkordial. In inguine große, weiche Drüsen. Milz palpabel, perkutorisch vergrößert.

29. Dez. In der Pylorugegend ein glatter, weicher, scharffrandiger, respiratorisch nicht verschieblicher Tumor von ca. Apfelgröße tastbar. Beiderseits leichte Flankendämpfung. Seit 28. lebhaftes Erbrechen nach der Nahrungsaufnahme. Das Erbrochene reagiert schwach sauer, ist gelbweiß, enthält keine freie Salzsäure, Gesamtacidität = 30 nach Citron, deutlich Milchsäure. Mikroskopisch Schleim, vereinzelte Hefezellen, keine Sarcine, keine Milchsäurebacillen, hauptsächlich Detritus. Stuhl schleimig, enthält Detritus, reichliche Bakterien, keine Milchsäurebacillen, kein Neutralfett.

31. Dez. Anämie fortschreitend. Pat. oft sehr unruhig, befindet sich stets in halbsitzender Lage. Links hinten oben Dämpfung und aus der Ferne klingendes Bronchialatmen. Atmung dyspnoisch.

2. Jan. 1905. Exitus letalis um $^1/_4$1 Uhr unter Cheyne-Stokesschem Atmen.

Obduktionsbefund (Prof. Kretz). M. C. Körper mittelgroß, von ziemlich kräftigem Knochenbau, stark abgemagert, dünner, welker Panniculus, die Haut atrophisch, außerordentlich blaß, im Gesicht leicht bräunlich pigmentiert. Ziemlich kurzer Hals, mäßig breiter, gewölbter Thorax, senile Krümmung der Brustwirbelsäule, etwas eingezogenes Abdomen mit wesentlicher Resistenz in der Nabelgegend, etwas ödematöse Labien und an den kleinen Labien die Schleimhaut fleckig gerötet, eiterig belegt, leichtes

Oedem der unteren Extremitäten. Beide Lungen an der Spitze angewachsen, in beiden Pleuralräumen ca. 1 l freier Flüssigkeit. Die Lungen klein, substanzarm, in den hinteren Partien leer, sonst luftarm, in der rechten Spitze mehrere pigmentierte Schwielen, in der linken ein nußgroßer, schiefrig indurierter, von käsigen und käsig-kreidigen Massen durchsetzter Herd. Hm Herzbeutel ca. $^1/_4$ l Flüssigkeit, das Herz schlaff, das subepikardiale Fett ziemlich reichlich, dunkelgelb gefärbt. Das Herz in sämtlichen Höhlen erweitert durch locker geronnenes Blut. Das Herzfleisch leichter zerreißlich, von hellbräunlich-gelber Farbe, die Mitralis am freien Rande etwas verdickt, Klappen des rechten Herzens und der Aorta zart. Innenfläche der Aorta thoracica etwas uneben, fleckig weiß. In der Bauchhöhle etwa $1^1/_2$ l einer leicht blutig gefärbten, klaren Flüssigkeit. Der Magen tiefstehend, das große Netz in der Nabelhöhe quer zusammengezogen, durch gelbes Fett körnig. Die Gegend der oberen Gekrösewurzel und des oberen Pankreaskopfes diffus geschwellt, daselbst das Peritoneum von ein paar helleren Blutstreifen durchsetzt und etwa ein halbes Dutzend bis hanfkorngroßer, opaker, gelbweißer Herde enthaltend. Die Leber ziemlich groß, mit breit gestieltem Schnürlappen rechts, das Parenchym ziemlich homogen, hellbraunrot mit einem leichten Stich ins rostfarbene. Milz mit dem Zwerchfell breit verlötet, die Kapsel ziemlich prall gespannt, die Pulpa dunkelgraurot, brüchig, etwas fleckig, das Gerüste etwas verdickt; der Magen mit dem pylorischen Teile tiefstehend, fast leer, das Pankreas im ganzen geschwellt, sehr ungleichmäßig gekörnt, mit ausgedehnten, hellroten, teils subkapsulären, teils interstitiellen, namentlich in der vorderen Fläche lokalisierten Blutungen, dazwischen eingesprengt, in unregelmäßigen Gruppen zerstreut, scharf begrenzte, hellweiße, undurchsichtige, hirsekorn- bis linsengroße Parenchymflecke, die namentlich in der Partie über der Wirbelsäule reichlicher sich finden. Die übrigen Parenchymgranula von lachsfleischähnlicher, roter Farbe, wie erwähnt, sehr ungleichmäßig in der Größe, hirsekorn- bis erbsengroße Felder bildend, das zwischenliegende Bindegewebe locker und, abgesehen von einzelnen streifigen Blutungen, blaßgrau und ziemlich fettarm. Ductus choledochus frei, nicht erweitert, die Gallenblase ausgedehnt, enthält ca. 100 ccm einer dunkel orangegelben Galle, ferner etwa $^1/_2$ Dutzend schwarzgrüner, leicht zerreiblicher, vielgestaltiger, höckeriger Konkremente und eine ziemliche Menge eines seifig anzufühlenden transparenten, etwas blätterigen, feinen Niederschlages. Die Aorta abdominalis stark atheromatös, eine Veränderung, an der besonders der Tripus Halleri und die obere Gekrösearterie mitbeteiligt sind. Dagegen sind die Nieren und Schenkelarterien nur etwas starrwandig. Der Magen, langgestreckt, enthält nur wenigen gelblichen Schleim, die Schleimhaut blaß, dünn, nicht erweicht. Der gesamte Dünndarm stark kontrahiert, enthält intensiv gallig gefärbte, fast reine, schleimige Massen in geringen Mengen. Die Schleimhaut gleich der des fast leeren Dickdarmes blaß. Die Nieren beiderseits stark beweglich, sehr blutarm. Die Blase kontrahiert, die Schleimhaut gewulstet, injiziert, an der Oberfläche der Wülste mit eiterigem Exsudate bedeckt.

Das Knochenmark des Sternum, eines Wirbelkörpers und des rechten Oberschenkels dunkelrot, einzelne miliare Blutungen, die Knochensubstanz atrophisch.

Nebennieren makroskopisch unverändert.

Schilddrüse fein kolloid, blaß, rechts mit kirschgroßen, von alten Blutungen zertrümmerter Knoten.

Mesocephaler Schädel. Diploë dunkelrot. Hirn und seine Häute anämisch.

Die histologische Untersuchung am Pankreas lieferte den Befund einer ganz frischen hämorrhagischen Pankreatitis an einem durch eine chronische Entzündung schon vorher erkrankten Organe. Das Drüsengewebe war nur an einzelnen Stellen nekrotisch; dagegen fand sich reichlich neugebildetes Bindegewebe, das in breiten Zügen das Organ durchsetzte; zwischen den Trabekeln des Bindegewebes lag inselförmig das reduzierte Drüsengewebe. Das Bindegewebe ist reichlichst mit Rundzellen infiltriert. Dort wo nekrotische Partien liegen, ist die Infiltration am ausgesprochensten. Ferner ist das interlobuläre Fettgewebe durch große Blutungen größtenteils zerstört, am ausgiebigsten in der Gegend des Pankreasschweifes. Die Venen sind strotzend mit Blut gefüllt, teilweise trombosiert. Besonders reichlich sind die Blutungen um die nekrotischen Partien. Neubildung von Drüsengewebe war nur an einzelnen Stellen sehr wahrscheinlich. Bakterien nicht färbbar.

In der Leber finden wir das Bild herdförmiger fettiger Degeneration und ausgesprochene Lipämie. Die fettige Degeneration war offenbar wegen der Kürze der ersten Erkrankung keine so ausgesprochene, wie in den früheren Fällen. Aus demselben Grunde fehlten auch die zentralen beginnenden Nekrosen. Auch konnte ich in diesem Falle keine Zellembolien nachweisen. Es fanden sich wohl in einzelnen Gefäßen Bilder, die veränderten Zellkomplexen, wie ich sie oben beschrieb, nicht unähnlich waren; aber es gelang mir nicht, die zellige Natur dieser Tromben festzustellen.

In den Nierenglomerulis Fett; bakteriologisch ließ sich aus Galle und Harn neben Colibakterien ein nicht genauer bestimmbares Stäbchen nachweisen.

Kurz zusammengefaßt, ergaben meine Untersuchungen an der Leber bei multipler Fettgewebsnekrose des Pankreas, daß an diesem Organe Veränderungen konstatiert werden konnten, denen man einen ursächlichen Zusammenhang mit der Pankreaserkrankung nicht ganz absprechen kann. An Hervorhebenswertem sei an die Lipämie erinnert, die mit Rücksicht darauf, daß sie sich auch in den Nieren auffinden läßt, nicht als rein lokale aufzufassen wäre. Jedenfalls müssen weitere Untersuchungen lehren, ob nicht der klinische Nachweis von Fett im Blute oder Harne diagnostisch zu verwerten wäre. Vielleicht könnte so die immerhin recht schwierige Diagnose etwas weniger unklar werden. Ferner ließen sich Zellembolien auffinden, die am ehesten als aus dem Pankreas stammende Elemente aufzufassen sind; diese Embolien treten einerseits als erkennbare, das Gefäßlumen verstopfende Zellverbände oder bei etwas älteren Fällen als wie nekrotisch aussehende Zellen auf. Zu erwähnen wären weiter die immerhin recht auffälligen herdförmigen Degenerationen. Weitere Untersuchungen werden sich damit zu beschäftigen haben, ob den losgerissenen, in der Leber steckenden Zellembolien noch irgend eine funktionelle Rolle zukommt, die als eine Fermentwirkung an Ort und Stelle jedenfalls mit Veränderung der betroffenen Parenchymteile einhergehen mußte. Auch die Gefäße, die das abdominelle Fett versorgen, müssen in Zukunft einer genaueren Untersuchung unterzogen werden, so daß es vielleicht möglich sein wird, mit Rücksicht auf die oben mit allem Vorbehalt gegebene Ansicht wei-

teren Einblick in den noch immer recht dunklen Krankheitsprozeß zu gewinnen.

Ob der bei den Pankreaserkrankungen wiederholt gefundene von Cholelithiasis u. s. w. unabhängige Ikterus (RAUTENBERG [46] u. A.) durch die oben angeführten Veränderungen erklärbar ist, müssen ebenfalls weitere Untersuchungen feststellen.

Literatur.

(Bei den aus der TRUHARTschen Arbeit stammenden Zitaten ist bloß die Nummer des TRUHARTschen Literaturverzeichnisses angegeben.)

1) BALSER, Ueber Fettnekrose, eine zuweilen tödliche Erkrankung des Menschen. VIRCHOWS Arch., Bd. 90.
2) PONFICK, Zur Pathologie des Pankreas. Verhdl. d. med. Sekt. d. schles. Gesellsch. f. vaterländ. Kultur, 1890. — Fettnekrose. Kongr. f. inn. Med., 1892, p. 549. — Zur Pathogenese der abdominalen Fettnekrose. Berl. klin. Wochenschr., 1896, No. 17.
3) KLOB, Pankreasanomalien. Zeitschr. d. k. k. Gesellsch. d. Aerzte, 1859. — Zur pathologischen Anatomie des Pankreas. Oesterr. Zeitschr. f. Heilkunde, 1860.
4) CHIARI, Ueber sogenannte Fettnekrose. Prag. med. Wochenschr., 1890. — Ueber Selbstverdauung des menschlichen Pankreas. Zeitschrift f. Heilkunde, 1896.
5) LANGERHANS, Ueber multiple Fettgewebsnekrose. VIRCHOWS Arch., 1890. — Ueber Fettgewebsnekrose. Festschr. f. VIRCHOW, 1891.
6) DROZDA, Klinische Beiträge zur Kasuistik der Pankreaserkrankungen. Wien. med. Presse, 1880.
7) DIECKHOFF, Beiträge zur pathologischen Anatomie des Pankreas. Leipzig 1896.
8) FITZ, TRUHART 143a.
9) LINDSAY, STEVEN, WORKMAN, TRUHART 485.
10) THAYER, TRUHART 498.
11) FLEINER, TRUHART 145.
12) CUTLER, TRUHART 367.
13) LAUP, TRUHART 274.
14) RACHMANINOW, TRUHART 404.
15) FRÄNKEL, E., TRUHART 149.
16) SIMON and STANLEY, TRUHART 473.
17) LENHARTZ-SIMMONDS, TRUHART 474.
18) HAHN, GRUNER, TRUHART 166.
19) — ebenda.
20) KÖNIG-FRANCKE, TRUHART 151.
21) MÜLLER, TRUHART 344.
22) BALSER l. c.
23) LANGERHANS, TRUHART 270.
24) MIDDLETON-STEVEN, TRUHART 330.
25) ROLLESTON, TRUHART 425a.
26) CALEY, OSER 141.
27) EHRICH-THIERFELDER, TRUHART 120.

28) Ehrich, Truhart 120.
29) Flexner, Truhart 146.
30) Dehio-Thoma, Truhart 501.
31) Wahl-Westphalen, Truhart 528.
32) Marx, Ueber Fettgewebsnekrose und Degeneration der Leber bei Pancreatitis haemorrhagica. Virchows Arch., Bd. 165, 1901.
33) Rautenberg, Zur Klinik und Pathologie der hämorrhagischen Pankreasnekrose. Mitteil. a. d. Grenzgeb. d. Med. u. Chir., Bd. 14, 1904.
34) Necker, Verhandl. d. Gesellsch. f. inn. Med. u. Kinderheilkunde in Wien, 1904.
35) Haim, Beitrag zur hämorrhagischen Pankreatitis. Wien. klin. Rundschau, 1904, No. 1.
36) Browicz, Intravaskuläre Zellen in den Blutkapillaren der Leber. Anz. d. Akad. d. Wissensch. Krakau, 1898, April, und Arch. f. mikroskop. Anat., Bd. 55, 1900.
37) Heinz, Ueber Phagocytose der Lebergefäßendothelien. Arch. f. mikrosk. Anat., Bd. 58.
38) Kretz, Pathologie der Leber. Ergebnisse der allgemeinen Pathologie und pathologischen Anatomie des Menschen und der Tiere, 8. Jahrg., 2. Abt.
39) Pugliese et Suzali, Contributions à la physiologie de la rase. 1) Roche et poisons hématiques. Arch. ital. de Biol., 33.
40) Joannovics, Recherches expérimentales sur la pathogenese de l'ictére, Bruxelles 1904.
41) Borrisowa, Beiträge zur Kenntnis der Bantischen Krankheit und der Splenomegalie. Virchows Arch., Bd. 172.
42) Mallory, Necroses of the liver. Journ. of the med. research, 1901.
43) Müller, Franz, zit. nach Borst, 2. Bericht üb. Arb. a. d. path. Inst. in Würzburg, 1898.
44) Marx l. c.
45) Kretz l. c.
46) Rautenberg l. c.

Erklärung der Abbildungen auf Tafel VIII.

Fig. 1. Schnitt durch eine Leberpartie Fall I: *H* große mit Pigment teilweise erfüllte Hohlräume, deren Inhalt sich schwach mit Hämatoxylin färbte (Vergr. 500).

Fig. 3. Derselbe Fall: Färbung mit Scharlach-Natronlauge. Neben Zellköpfchen in den Zellen reichlich Lipämie. Vergr. 200.

Fig. 4. Zellembolie in der Leber (Pankreaszellen? Endothelien?). *E* Embolie. Derselbe Fall. Vergr. 500.

Nachdruck verboten.

XXV.

Beiträge zur Symptomatologie der Carcinose des Rumpfskelettes.

Von

Prof. **Karl Petrén**, Upsala.

Wenn man die chirurgischen Handbücher durchmustert, findet man als die Symptome der Krebsmetastasen im Skelette im allgemeinen nur die spontanen Frakturen, die Difformitäten oder die Folgen einer Kompression des Rückenmarks (am öftesten unter dem Bilde einer sogenannten Paraplegia dolorosa) angegeben. Wenig Aufmerksamkeit hat man aber der Frage geschenkt, ob nicht andere Erscheinungen schon vor dem Auftreten dieser groben, offenbar leicht auffallenden Symptome vorhanden gewesen sind, und ob es nicht Fälle von Carcinose des Skelettes gibt, welche erkannt werden können, obwohl diese gröberen Symptome niemals zur Entwickelung kommen?

Diese Bemerkung gilt indessen nicht für die neueren internen Bearbeitungen dieses Kapitels, denn was die Carcinose der Wirbelsäule betrifft, so ist diese Krankheitsform neuerdings in den bekannten Monographien von Bruns, Schlesinger und Sternberg in sehr eingehender Weise behandelt worden, und zwar haben diese Autoren auch den frühen, weniger auffallenden Symptomen der Krankheit ihre Aufmerksamkeit geschenkt.

Erst später werde ich auf die Auseinandersetzung dieser Symptome etwas näher eingehen; hier mag nur erwähnt werden, daß die frühzeitige Diagnose dieser Krankheit der Ansicht der genannten Autoren nach noch immer eine schwierige ist, d. h. die Diagnose, ehe eine Difformität der Wirbelsäule oder die Erscheinungen einer Kompression des Rückenmarks aufgetreten sind. Die früheren Entwickelungsstufen dieser Krankheit dürften deshalb noch immer eines weiteren Studiums wohl wert sein. Ferner ist noch zu bemerken, daß man zwar die Symptome der Carcinose der Wirbelsäule ziemlich eingehend studiert hat, daß aber ihren Erscheinungen in den übrigen Teilen des Rumpf-

skelettes nicht die gleiche Aufmerksamkeit zu Teil geworden ist, wenn wir von den Difformitäten und den spontanen Frakturen absehen.

Vor einiger Zeit hat der Zufall mir Gelegenheit gegeben, kurz nacheinander eine Reihe hierher gehörender Fälle zu beobachten. Ich hatte die Hoffnung gehegt, der Frage ein etwas näheres Studium widmen zu können, später habe ich aber keine entsprechenden Fälle zu sehen bekommen, wenigstens keine, wo die Diagnose durch die Sektion bestätigt werden konnte. In der Hoffnung, daß schon diese klinischen Beobachtungen nicht jeden Interesses entbehren würden, habe ich ihre Veröffentlichung nicht weiter verschieben wollen.

Fall I. Witwe, 59 J. alt. Sie leidet seit ein paar Jahren an Schmerzen im Rücken und in den unteren Extremitäten. Diese haben sehr gewechselt, sind nicht immer vorhanden gewesen, und die Kranke kann überhaupt nähere Angaben betreffs des Verhaltens der Schmerzen nicht machen. Allerdings sind sie in der Ruhe im allgemeinen weniger hervorgetreten. Seit dem Frühjahr 1900 haben die Schmerzen allmählich zugenommen.

Die Kranke hatte seit langer Zeit eine Geschwulst der linken Brustdrüse gehabt. Erst im Herbste 1900 hat sie einen Arzt darüber gefragt, welcher Cancer diagnostiziert hat. Der Tumor wurde exstirpiert und die Diagnose durch die mikroskopische Untersuchung festgestellt. Die Heilung ist glatt verlaufen. Die Schmerzen sind aber gewachsen und allmählich ist Abmagerung eingetreten.

Ende Dezember 1900 habe ich die Pat. zum ersten Male untersucht. Sie konnte schon damals nur mit großer Schwierigkeit und nur ganz kurze Strecken gehen. Treppensteigen war ihr fast unmöglich. Beim Liegen oder Sitzen in bequemer Stellung konnte sie fast schmerzfrei sein, jede Veränderung in der Lage des Körpers, wie eine Wendung im Bette, das Aufsitzen aus liegender Stellung oder das Aufrichten aus sitzender Stellung schmerzte sie aber ganz besonders. Die Schmerzen haben ihren Sitz im Rumpfe und in den unteren Extremitäten gehabt, sonst scheint aber ihre Lokalisation viel gewechselt zu haben. Allerdings sind sie im Kreuze, in den Glutäal- und Inguinalregionen am stärksten vorhanden gewesen.

Die Kranke war im Vergleiche mit früherer Zeit ziemlich abgemagert. Von eigentlicher Kachexie war aber keine Rede. Die genaue objektive Untersuchung hat ein in jeder Hinsicht negatives Ergebnis geliefert. Die Narbe nach der Operation und ihre Umgebung zeigen nichts Bemerkenswertes. Schmerzhafte oder indurierte Partien in der Muskulatur ließen sich nirgends entdecken. Ich habe nichts anderes finden können, als daß ein paar der untersten Brustwirbel beim Druck schmerzhaft waren. Die Sehnenreflexe der unteren Extremitäten unverändert. Die Kranke war während einiger Zeit mit Massage behandelt worden, was ihr schlecht bekommen war. Ich habe sie folglich damit aufhören lassen.

Meine Diagnose wurde damals sofort auf eine Carcinose der Wirbelsäule gestellt und ich habe erwartet, daß allmählich die Erscheinungen einer Kompression des Rückenmarks eintreten würden. Dies ist aber nicht der Fall gewesen. Der Zustand ist sehr allmählich schlechter geworden und die Gehfähigkeit hat entsprechend abgenommen. Ueberhaupt haben jedoch die Symptome ziemlich launenhaft gewechselt, so daß sie zeitweise ohne einen äußeren Grund besser oder schlechter wurden.

Eine Zeitlang im Anfange des Januar sind die Schmerzen in der linken Leistengegend sehr heftig gewesen, später haben sie aber an diesem Orte aufgehört. Bei Druck schmerzhafte Stellen der Weichteile habe ich niemals — weder auf dem Orte der Schmerzen noch sonst — auffinden können. Die Druckempfindlichkeit auf der Wirbelsäule hat gewechselt, so daß dieselbe bei verschiedenen Gelegenheiten über verschiedenen Wirbeln (jedenfalls niemals über den Halswirbeln oder den obersten Brustwirbeln) vorhanden gewesen ist und oftmals auch überhaupt gefehlt hat. Eine Difformität der Wirbelsäule, gleichwie irgend welche andere objektive Veränderung habe ich während dieser Zeit niemals feststellen können.

Anfangs März ist leichter Dorsalklonus des rechten Beines aufgetreten. Dieses Symptom ist aber nicht konstant gewesen, und weder damals noch später sind irgend welche andere Erscheinungen einer Rückenmarkskompression vorgekommen. Etwas später wurde eine Schmerzhaftigkeit beim Drucke auf die Beckenknochen beobachtet, welche aber nur zeitweise vorhanden war.

Im Laufe des Monats Mai habe ich eine Formveränderung des knöchernen Beckens bemerkt, nämlich eine Anschwellung am vorderen Teile der rechten Crista iliaca. Diese hat nachher allmählich zugenommen. Gleichzeitig wurde es auch beobachtet, daß die Crista iliaca nicht ihre normale Konsistenz besaß. Bei der Palpation hier bekam man eine ganz eigenartige Empfindung: Man hatte den Eindruck, daß die Konturen des Beines für die Palpation weniger distinkt hervortraten, als normal (und wie das auf der linken Seite der Fall war).

Sowohl die Schmerzen als der allgemeine Zustand sind allmählich schlechter geworden. Die Abmagerung hat Fortschritte gemacht und Kachexie ist später eingetreten. Die Fähigkeit der Kranken, sich zu bewegen, hat — wenn auch mit wochenlangen launenhaften Unterbrechungen — immer abgenommen. Im Laufe des Herbstes 1901 war sie nicht mehr im stande zu gehen. In dieser Zeit wurde auch eine erhebliche Zunahme der rechtsseitigen Anschwellung der Beckenknochen festgestellt.

Eine Zeitlang während des Herbstes wurde die Pat. mit Cancroininjektionen (Adamkiewicz) behandelt; später wurden sie aber wegen ihrer großen Schmerzhaftigkeit nach dem Wunsche der Kranken ausgesetzt. Vielleicht wurde sowohl der allgemeine Zustand als die Schmerzen darunter ein wenig verbessert, jedenfalls bekam ich den Eindruck, daß die Verschlimmerung unmittelbar nach dem Aufhören der Injektionen ungewöhnlich schnell verlief.

Erscheinungen einer inneren Organerkrankung traten niemals auf. Nur hatte die Kranke die letzten Monate beim Stuhlgang viel Schmerzen gehabt, welche nicht genau lokalisiert werden konnten. Es wurde beobachtet, daß sie bei trägem Stuhlgange viel größer waren.

Erst in der letzten Zeit des Lebens ist Erbrechen aufgetreten. Die Kranke, welche intelligent und lebhaft war, hat ihre intellektuellen Fähigkeiten sehr lange ganz ungestört bewahrt und hat auch ihr äußerst peinliches Leiden mit auffallend guter Laune ertragen. Während der letzten Wochen ist jedoch zuerst eine psychische Abgestumpftheit, später eine Somnolenz eingetreten, welche sich allmählich gesteigert hat, so daß die Kranke sich die letzten Tage in ganz soporösem Zustande befunden hat. Der Tod erfolgte Ende Dezember 1901.

Während des ganzen Krankheitsverlaufes ist es auffallend gewesen, daß der Ort der Schmerzen vielfach und launenhaft gewechselt hat, ebenso

wie auch die bei Druck schmerzhaften Stellen der Wirbelsäule. Konstant ist an den Schmerzen nur dies gewesen, daß sie in völliger Ruhe gering waren, daß sie aber bei Veränderungen der Lage und der Haltung des Körpers am stärksten hervorgetreten sind. Ferner ist es auffallend gewesen, daß eine bestimmte Erklärung der Unfähigkeit der Kranken, zu gehen, nicht nachgewiesen worden ist; eine Lähmung ist niemals vorhanden gewesen, und auch die Schmerzen scheinen nicht diese Unfähigkeit bewirkt zu haben.

Die Sektion, welche in der Wohnung ausgeführt wurde, zeigte eine linksseitige Rippenmetastase, der Operationsnarbe gegenüber (eine spindelförmige Anschwellung der Rippe). Ferner waren die Beckenknochen zum weitaus größten Teile völlig destruiert. Im Inneren der Oss. iliac. war beiderseits ein großer cystischer Raum mit wasserklarem, dünnem Inhalte entwickelt. Rechterseits war dieser Raum am größten und von ganz kolossalem Umfange. Diese Räume besaßen eine vollständige Wand von Knochensubstanz, welche aber ganz dünn war, und zwar dies besonders rechterseits. Gehirn, Leber und sonstige inneren Organe zeigten für die makroskopische Beobachtung keine Metastasen. Die Wirbelsäule nicht deformiert; sie wurde nicht durchgesägt.

Dieser Fall liefert uns ein Beispiel einer Carcinose des Rumpfskelettes nach Carcinom der Brustdrüse, wo die gewöhnlichen auffallenden Symptome, nämlich die Kompression des Rückenmarks und die Difformitäten der Wirbelsäule gefehlt haben. Im letzten Halbjahre ist eine immer zunehmende Difformität der Beckenknochen aufgetreten. Eine Difformität dieser Art, und besonders die Entwickelung der großen cystischen Räume im Inneren der Knochen dürften ziemlich seltene Erscheinungen darstellen. Damit werde ich mich aber nicht weiter beschäftigen, besonders da die äußeren Umstände eine nähere anatomische Untersuchung verhindert haben.

Schon lange vor dem Auftreten der objektiven Veränderungen der Beckenknochen hat die Kranke Symptome der Skelettcarcinose dargeboten. Während dieser Zeit sehen wir also ein Beispiel einer Carcinose des Skelettes ohne irgend welche objektive, nachweisbare Veränderungen. Die damaligen Symptome haben fast ausschließlich in Schmerzen bestanden.

Es leuchtet ein, daß es viel Interesse darbieten würde, falls wir ein für diese Krankheit charakteristisches Verhalten der Schmerzen nachweisen könnten. Bei diesem Falle ist es, wie schon oben erwähnt, auffallend gewesen, teils daß die Schmerzen von unbestimmter Lokalisation gewesen sind, teils daß ihr Ort bei verschiedenen Gelegenheiten gewechselt hat. Ferner mag es bemerkt werden, daß ich bei Druck schmerzhafte Stellen weder der Muskulatur, noch der Nerven, noch des Skelettes, welche dem Orte der spontanen Schmerzen entsprachen, und dieselben vielleicht mehr oder weniger erklären könnten, habe nachweisen können. Sodann mag hervorgehoben werden, daß die Schmerzen in der Ruhe anfänglich nicht und später weniger hervortraten, bei Be-

wegung aber stärker wurden. Besonders aber haben die Veränderungen der Lage und der Haltung des Körpers, wie das Aufrichten, das Aufsitzen, das Umdrehen im Bette u. s. w. die schwersten Schmerzen bedingt. Noch ist hinzuzufügen, daß eine Verminderung der Bewegungsfähigkeit und besonders der Gehfähigkeit eingetreten ist, welche sich weder durch Paresen, noch durch die Schmerzen, noch durch andere objektive Veränderungen erklären ließ.

Später komme ich auf die Frage zurück, inwiefern die erwähnten Eigenschaften der Schmerzen in diesem Falle als charakteristisch für die Carcinose des Rumpfskelettes aufgefaßt werden können.

Was die Ausbreitung der Geschwulstbildung in diesem Falle betrifft, so ist erstens zu bemerken, daß eine dauernde Kompression des Rückenmarks niemals eingetreten ist. Allerdings war im Frühjahr 1901 ein leichter Dorsalklonus des rechten Fußes vorhanden, welches Symptom aber später wieder zurückgegangen ist. Andere Erscheinungen einer Kompression sind niemals vorgekommen. Nichtsdestoweniger dürfte es sehr wahrscheinlich sein, daß das erwähnte Symptom die Folge einer durch die Metastasen der Wirbelsäule direkt oder in irgend welcher Weise indirekt bewirkten, leicht vorübergehenden Kompression des Rückenmarks darstellte.

Inwiefern die Schmerzen als Wurzelsymptome aufzufassen sind, läßt sich wohl nicht sicher entscheiden. In der linken Leistengegend waren die Schmerzen lange gut lokalisiert, sind aber später an dieser Stelle verschwunden. Es lag deshalb nahe, eine allmählich eingetretene Zerstörung der betreffenden hinteren Wurzel durch die Geschwulstbildung anzunehmen; eine entsprechende Herabsetzung der Hautsensibilität, welche man unter solchen Verhältnissen hätte erwarten können, habe ich demnach genau gesucht, niemals aber nachweisen können. Allerdings verbleibt es sehr möglich und wohl auch wahrscheinlich, daß die Schmerzen zum Teil als Wurzelschmerzen aufzufassen sind, wenn es auch nicht zu völligem Untergange der Wurzeln (bezw. einer genügenden Zahl der Wurzeln) gekommen ist.

Eine anatomische Untersuchung der Wirbelsäule ist zwar in diesem Falle nicht vorgenommen worden; wenn man aber die oftmals vorhandene Druckempfindlichkeit der Wirbelsäule, wie auch die erwähnten Gründe dafür, einige der Symptome in diesem Falle als Wurzelsymptome und sogar als die Folge einer Kompression des Rückenmarks aufzufassen, in Erwägung zieht, so wird es offenbar in höchstem Grade wahrscheinlich, daß diese Carcinose sich auch auf die Wirbelsäule erstreckt hat.

Schon früher sind bei Carcinose der Wirbelsäule Symptome, die mit den bei diesem Falle geschilderten in der Hauptsache übereinstimmen, beobachtet worden (vergl. darüber den späteren Literaturbericht). Jetzt mag aber daran erinnert werden, daß in diesem Falle die Beckenknochen von der Metastasenbildung weit stärker angegriffen

waren, als die Wirbelsäule; deshalb dürfte es wohl auch ziemlich wahrscheinlich sein, daß die Krankheit in jenem Teile des Skelettes früher als in diesem aufgetreten ist. Falls diese Annahme eine zutreffende wäre, würde dieser Fall dafür sprechen, daß Schmerzen von ähnlichem Verhalten bei Carcinose der Beckenknochen wie bei solcher der Wirbelsäule vorkommen können. Allerdings mag es zugegeben werden, daß diese Schlußfolgerung nicht in entscheidender Weise bewiesen wird, denn dafür wäre es nötig gewesen, daß man durch eine anatomische Untersuchung das Freisein der Wirbelsäule von Metastasen festgestellt hätte, was in diesem Falle ein sehr unerwartetes Ergebnis gewesen wäre.

Fall II. Frau K. E. aus Skutskaer, 52 J. alt. Im Anfange des Jahres 1894 hatte sie einige kaum haselnußgroße, ziemlich harte Geschwülste der linken Brustdrüse bemerkt. Gleichzeitig traten Schmerzen im linken Arme bei Arbeit etwas anstrengender Art auf. Die Zahl und Größe der Geschwülste ist gewachsen; später sind ähnliche Tumoren auch in der linken Achsel aufgetreten. Im Juni desselben Jahres ist im Krankenhause zu Gefle eine Exstirpation der Brustdrüse und eine Ausräumung der Achselhöhle ausgeführt worden.

Nachher soll die Pat. angeblich ganz gesund gewesen sein bis zum Frühjahre 1902; da hat sie sehr heftige Schmerzen etwa in der Mitte des Rückens bekommen, welche zur vorderen Seite des Leibes ausstrahlten und ihr die aufrechte Haltung unmöglich gemacht haben. Ihrer eigenen Meinung nach sind die Schmerzen dadurch entstanden, daß sie sich verhoben habe. Danach ist sie einen Monat lang im Bette verblieben, wodurch sie gebessert wurde. Als sie später aber ihre gewöhnlichen Beschäftigungen wieder aufnehmen wollte, steigerte sich die Intensität der Schmerzen wieder; jetzt kamen sie nicht nur im Rücken, sondern auch in der rechten Hüfte und im Oberschenkel vor. Ihre Intensität wechselte aber bei verschiedenen Gelegenheiten in hohem Maße, sie waren zuweilen ziemlich leicht, zuweilen sehr heftig. Während dieser Zeit bemerkte die Kranke weiter, daß ihre Fähigkeit, das rechte Bein zu bewegen, vermindert, und ferner besonders das Vornüberbeugen des Rumpfes gehemmt war.

Im Laufe des Sommers hat ihr Zustand ziemlich gewechselt, die Schmerzen haben aber niemals aufgehört. In den ersten Tagen des August trat eine Verschlechterung ein und es fingen Schmerzen in der rechten Seite des Bauches an; dabei nahmen die im rechten Oberschenkel ab. Die Kranke war wieder genötigt, im Bette zu verbleiben und wurde am 19. Aug. in die medizinische Klinik zu Upsala aufgenommen. Seit dem Auftreten der Symptome im Frühjahre hat die Pat. schlechten Appetit gehabt und soll viel abgemagert sein.

Status Anfang September 1902: Ernährungszustand und Muskulatur etwas reduziert; Gesichtsfarbe gelblich bleich, das Aussehen etwas kachektisch. Sie klagt über Schmerzen im rechten Oberschenkel, Hüfte und in der Gegend der Lendenwirbelsäule. Wenn Sie aber ganz still im Bette liegt, spürt sie im allgemeinen keine Schmerzen. Der rechte N. ischiadicus ist bei Druck schmerzhaft; dies gilt auch in Bezug auf den 12. Brust- und den 1. Lendenwirbel. Die Bewegungen der Kranken sind auffallend schwerfällig; besonders tritt dies bei den Veränderungen der Körperlage, wie Aufsitzen, Aufrichten u. s. w. und auch beim Gange stark hervor. Offenbar schmerzen diese Bewegungen sehr. Die Störungen dieser

Bewegungen lassen sich doch nicht durch die Symptome der rechtsseitigen Ischias erklären. Die genaue Untersuchung der Kranken lehrt (allerdings erst Ende September), daß der vordere Teil der Crista iliaca dext. bei Druck schmerzhaft ist und daß hier eine wenn auch nicht sehr deutliche Auftreibung vorhanden ist. Wieder bekam ich hier denselben Eindruck, wie im Falle I, daß die Konturen des Knochens für die Palpation weniger distinkt hervortraten, als normal (und wie auf der linken Seite).

Eine Anschwellung der Lymphdrüsen konnte nicht nachgewiesen werden. Leber stark vergrößert, reicht in der Mammillarlinie 5 cm unterhalb des Rippenbogens. Ihre Oberfläche scheint eben zu sein. Die Milz erstreckt sich unterhalb des Rippenbogens und läßt sich palpieren. Systolisches Geräusch an der Herzspitze.

Am 27. Aug. 4960000 rote Blutkörperchen und 4400 weiße.

Am 17. Sept. sind die entsprechenden Werte 3450000 und 3750. Der Hämoglobingehalt (nach TALQUIST) 65 Proz.

Die Untersuchung in Bezug auf das Nervensystem negativ; keine Paresen; keine Sensibilitätsstörungen auf dem rechten Beine.

Den 25. Sept. werden 2 kleine Lymphdrüsen in der rechten Achselhöhle entdeckt. Ascites läßt sich jetzt nachweisen. Bei Palpation der Leber beobachtet man jetzt eine höckerige Oberfläche.

Im Laufe des Oktober verschlechterte sich der Zustand der Kranken schnell. Deutlicher Ikterus mit Gallenfarbstoffreaktion des Harnes trat ein. Die Pat. wurde psychisch stark abgestumpft und somnolent und verbrachte auch den Tag zum großen Teile im Schlafe.

Sie starb am 20. Okt. 1902.

Sektion (Prof. QUENSEL): Hochgradiger Ikterus. Hydrops der unteren Extremitäten. Auf den Händen und im Gesichte in der Haut rotblaue, erbsengroße, oberflächlich gelegene Blasen, welche mit einem hämorrhagischen Serum gefüllt sind. (Sie waren während der letzten 2—3 Wochen entstanden und sehr schnell gewachsen.)

Im Bauche 4,5—5 l Ascites von gelber Farbe. Peritoneum zeigt überall eine lebhafte venöse Injektion und hier und da einige kleine, punktförmige Blutungen, sonst ohne Befund.

In der rechten Pleurahöhle 150 ccm blutige, ikterisch gefärbte klare Flüssigkeit. Flüssigkeit derselben Art ist auch linkerseits vorhanden. Hier subpleurale Blutungen in der Gegend der Angul. costar.

Pericardium ohne Befund. Das Herz etwas klein, etwas schlaff; die Muskulatur atrophisch, von brauner Farbe. Die Mitralisöffnung etwas verengt, läßt 2 Finger nicht ganz durch. Die Klappen etwas verdickt und retrahiert. Weiter auf den Schließungsrändern hier und da kleinere papilläre Exkreszenzen. Ein offenstehendes Foramen ovale ist vorhanden; offenbar haben aber die Klappen einander gedeckt.

Infarktbildung ist beiderseits vorhanden in den oberen Lungenlappen. Sonst keine Veränderungen der Lungen.

Die Leber ist vergrößert, zeigt an ihrer Oberfläche eine Menge blauweißer Geschwulstknötchen, hier und da mit nabelähnlichen Einziehungen in der Mitte. Bei Durchschnitt sieht man, wie fast der ganze rechte Leberlappen von einer diffusen Geschwulstbildung eingenommen ist, während im linken Lappen teils walnußgroße, teils kleinere Geschwulstknötchen im Parenchym dicht zerstreut liegen. Das zurückgebliebene Parenchym zeigt viel Fett und an einigen Orten Stauung.

Die Gallenblase und die sämtlichen Gallengänge sind erweitert und von Galle ausgefüllt. Im Ligamentum hepatico-duodenale sieht man einige

angeschwellte Lymphdrüsen, welche offenbar den Ductus choledochus komprimiert hatten.

Die Milz erheblich vergrößert, von weicher Konsistenz, die Schnittfläche sehr blutreich. Sonstige Organe ohne Befund, nur im Uterus einige kleinere intramuskuläre Myome.

Eine Difformität des Skelettes konnte nicht nachgewiesen werden. Beim Versuche, das rechte Os ileum durchzuschneiden, zeigte sich die Konsistenz so weich, daß ein gewöhnliches Messer ohne besondere Schwierigkeit von der Crista iliaca und abwärts durch das Bein geführt werden konnte. Die mikroskopische Untersuchung zeigte hier eine Carcinose des Knochens.

Bei diesem Falle ist erstens die lange Latenz des Carcinoms auffallend. Die Kranke behauptet ganz bestimmt, daß sie von der Amputatio mammae ab während $7^1/_2$—8 Jahren keine Symptome gehabt habe. Die Latenz der Krankheit während so langer Zeit ist bisher sehr selten beobachtet worden. Ich will hier deshalb einige Fälle von Carcinom der Brustdrüse mit langer Latenzzeit zwischen der Operation und dem Auftreten der Symptome von Skelettmetastasen kurz anführen, ohne daß ich dabei Vollständigkeit beanspruche.

Ritchie and Stewart. Beim Alter der Kranken von 47 Jahren wurde die rechte Brustdrüse wegen eines Carcinoms exstirpiert. Nachher war sie gesund bis 6 Jahre 8 Monate nach der Operation: da traten schwere Schmerzen im Rücken und in den Extremitäten auf, welche durch Bewegungen hervorgerufen wurden, bei anderen Gelegenheiten aber auch spontan vorkamen. Nach einigen Wochen hörten die Schmerzen auf, kamen aber nach einigen Monaten wieder zurück, wenn auch weniger heftig. $1^1/_2$ Jahre nach dem ersten Auftreten der Schmerzen bekam die Pat. wieder einen Anfall heftiger Schmerzen. Nach diesem wurde sie niemals mehr gesund, hatte immer Schwierigkeiten, sich zu bewegen. Ein Jahr später wurde Abmagerung und Blässe beobachtet, ferner Deformität des Rumpfskelettes, ähnlich wie bei Osteomalacie. Der Zustand wurde jetzt schnell verschlechtert, ein spontaner Rippenbruch trat ein, und der Tod folgte nach einem Monate: 33 Monate nach dem ersten Auftreten der Schmerzen und 9 Jahre 5 Monate nach der Exstirpation des Carcinoms. Das Vorhandensein von Carcinose des Skelettes wurde durch die mikroskopische Untersuchung festgestellt.

Bruns erwähnt kurz in seiner bekannten Monographie, daß er in einem seiner Fälle ein Intervall von 8 Jahren zwischen der Entfernung des Brustkrebses und den ersten Erscheinungen der Metastasen in der Wirbelsäule beobachtet hat.

Unter den zahlreichen Mitteilungen von Snow über die Carcinose des Skelettes habe ich folgende Fälle mit langer Latenzzeit der Krankheit erwähnt gefunden.

1) Bei einem (damals?) 40-jähr. Weibe mit Brustkrebs seit 6—12 Monaten wurde Exstirpation der linken Brustdrüse mit Ausräumung der Achselhöhle im Juni 1887 vorgenommen. Im Dezember 1892 „quasirheumatische“ Schmerzen. Im Dezember 1893 wurden 2 kleine Knötchen („nodules“) gerade beim Brustbeine gefunden und kurz nachher noch ein

dritter. Im Januar 1894 wurden die Drüsen der rechten (SNOW schreibt — dem Zusammenhange nach zu urteilen — irrtümlicherweise „linken") Achselhöhle vergrößert. Später Metastase auch dieser Brustdrüse. Tod 1895.

2) Im Juli 1886 bei einem (damals?) 61-jähr. Weibe Exstirpation der einen Brustdrüse wegen eines Carcinoms, das seit 2 Jahren bemerkt worden war; dabei Ausräumung der Achselhöhle. Erst im Juni 1893 traten wieder Symptome des Krebses auf; es wurde eine Auftreibung des Brustbeins, ein subkutanes Knötchen am Processus ensiformis und vergrößerte Drüsen der entgegengesetzten Achselhöhle nachgewiesen. Einen Monat später ist die Pat. an Paraplegie durch Metastasen der Wirbelsäule gestorben.

3) Linke Brust bei einem 42-jähr. Weibe wegen eines 7 Monate lang beobachteten Carcinoms im März 1881 exstirpiert. Im Mai 1892 ist sie zurückgekommen mit ausgebreiteten Metastasen oberhalb des Schlüsselbeins und anderswo („elsewhere").

4) Ein Fall im Juni 1879 operiert. Im Juni 1886 hat sie erhebliche Lebermetastasen dargeboten. Sonst werden keine Nachrichten geliefert [SNOW (25)].

5) Im Januar 1887 wurde bei einem (damals?) 31-jähr. Weibe die rechte Brustdrüse wegen einer haselnußgroßen Krebsgeschwulst exstirpiert. Der Tumor war nur 5 Wochen lang beobachtet worden. Die beim Druck schmerzhaften, nicht aber vergrößerten Drüsen in der Achselhöhle wurden entfernt.

Erst im November 1898 kam die Pat. zurück und wies dabei ein hartes, an der 4. Rippe fixiertes Knötchen auf. Dieses wurde entfernt, und die Diagnose einer Krebsmetastase durch die mikroskopische Untersuchung festgestellt [SNOW (29)].

Gegen die drei letztzitierten Fälle von SNOW läßt sich allerdings der Einwand erheben, daß nicht ausdrücklich angegeben wird, wie lange die Metastasen schon von den Kranken bemerkt worden waren. Auch bei Beachtung dieser Fehlerquellen können wir aus den zitierten Fällen, wie auch aus dem meinigen den Schluß ziehen, daß nach der Exstirpation eines Brustkrebses die Krankheit während 7—8 Jahren oder sogar bis zu 10—11 latent verbleiben kann, bevor die Symptome der Metastasen oder wenigstens ihre mehr auffallenden Symptome auftreten.

Nur in einem der hier angeführten (8) Fälle mit langer Latenz werden Metastasen nur der inneren Organe (Leber) erwähnt. Bei den sämtlichen anderen hat es sich nämlich um Metastasen im Skelette (wenn auch in meinem betreffenden Falle gleichzeitig um Metastasen der Leber) gehandelt. Die Krankengeschichte jenes Falles hat aber SNOW meines Wissens nicht veröffentlicht, und folglich läßt sich die Möglichkeit nicht abweisen, daß Metastasen des Skelettes auch in diesem Falle zur Entwicklung gekommen waren, und zwar früher als diejenigen der Leber. Eine solche Annahme ist offenbar sehr wahrscheinlich; denn unserer ganzen sonstigen Erfahrung nach können wir wohl ganz sicher

behaupten, daß Krebsmetastasen der Leber nicht mehrere Jahre lang dauern können, sondern in viel kürzerer Zeit zum Tode führen. Andererseits zwingen uns die anderen, oben zitierten Fälle zu der Schlußfolgerung, daß Knochenmetastasen nach Brustkrebs viele Jahre „latent" bleiben können, ohne daß der allgemeine Zustand darunter in erheblichem Maße leidet. Folglich müssen wir annehmen, daß das Carcinom im Knochengewebe zuweilen sich langsamer entwickeln kann als in den anderen Organen. Eine so lange Latenz der Knochencarcinose dürfte aber, soweit sich diese Sache aus der Literatur beurteilen läßt, ein sehr seltenes Vorkommnis sein.

Wenn wir jetzt zu meinem Falle II zurückkehren, hat die objektive Untersuchung — von den Metastasen der Leber abgesehen — eine Druckempfindlichkeit teils des rechten Ossis ilei, teils der Proc. spin. des zwölften Brust- und des ersten Lendenwirbels nachgewiesen, ferner eine Veränderung der rechten Crista iliaca bei der Palpation, die derselben Art gewesen ist wie diejenige, welche ich schon vorher im Falle I auf einem nicht zu weit entwickelten Stadium der Krankheit beobachtet habe und welche darin besteht, daß die Konturen des Knochens bei der Palpation weniger distinkt als normal hervortreten und eine (ganz leichte) Auftreibung des Knochens zu stande kommt. Ich glaube demnach, daß diese, bei der Palpation hervortretende, allerdings nicht sehr deutlich veränderte Beschaffenheit des Knochens, welche ich bei diesen beiden Fällen festgestellt habe, ein Symptom der Carcinose des Skelettes an diesem Orte darstellt, und zwar ein Symptom, welches diagnostischer Bedeutung nicht entbehren wird[1]).

Die sonstigen Symptome von Carcinom des Skelettes haben auch in diesem Falle fast nur in Schmerzen und Störung der Bewegung be-

1) Es dürfte am Platze sein, hier zu berichten, wie ich bei einem weiteren Falle (den ich nur einmal zu untersuchen Gelegenheit hatte), die erwähnte Veränderung der Beckenknochen (der einen Crista iliaca) zu erkennen geglaubt habe. Das ganze Symptomenbild ähnelte sehr demjenigen, welches ich bei den hier mitgeteilten Fällen beobachtet habe. Die Kranke starb an zunehmender Kachexie; bei der Sektion wurde aber keine andere Todesursache als schlaffe Herzmuskulatur gefunden, folglich kein primärer Tumor. Die äußere Inspektion des Skelettes ergab nichts Abnormes; eine weitere Untersuchung wurde nicht vorgenommen. In diesem Zusammenhange mag daran erinnert werden, wie in meinem Falle II die Metastasen der Beckenknochen nicht bei der äußeren Untersuchung, sondern erst beim Versuche, den Knochen mit dem Messer durchzuschneiden, entdeckt wurden. Wenn in Erwägung gezogen wird, daß gar keine Erklärung für die Kachexie nachgewiesen werden konnte, so dürfte die Frage des Vorhandenseins einer malignen Geschwulstbildung des Skelettes in diesem Falle als eine unentschiedene betrachtet werden können. Folglich kann ich den Fall nicht als ein Beispiel der Unsicherheit des von mir hier beschriebenen Symptoms bei Carcinose des Beckenknochens anerkennen.

standen. In diesem Falle, gleich wie im Falle I, ist es auffallend gewesen, daß die Schmerzen hauptsächlich bei Lageveränderungen des Körpers aufgetreten sind, ferner daß eine Schwerfälligkeit des Ganges und der Bewegungen des Rumpfes vorhanden gewesen ist, für welche keine genügende Ursache durch die gewöhnliche klinische Untersuchung nachgewiesen worden ist. Noch folgendes ist in dieser Krankengeschichte sehr bemerkenswert, nämlich daß der Verlauf ein sehr wechselnder gewesen ist: die Patientin hat plötzlich einen heftigen Schmerzanfall bekommen, so daß sie einen Monat lang im Bette verbleiben mußte, ist später aber so weit gebessert worden, daß sie ihre Beschäftigung aufzunehmen, wenigstens hat versuchen können.

Die Art der Schmerzen und der Bewegungsstörung entspricht also auch in diesem Falle dem, was man in der späteren Zeit bei Carcinose der Wirbelsäule zuweilen beobachtet hat. Andererseits ist hier eine Carcinose der Beckenknochen durch die mikroskopische Untersuchung festgestellt worden. Bei der Beurteilung dieses Falles begegnen wir also derselben Schwierigkeit wie beim vorigen, nämlich derjenigen, ob die betreffenden Symptome, die Schmerzen und die Bewegungsstörung, die Folge einer Carcinose der Wirbelsäule oder der Carcinose der Beckenknochen dargestellt habe.

Eine Deformität der Wirbelsäule oder Erscheinungen einer Kompression des Rückenmarks sind niemals vorhanden gewesen; auch liegen keine besonderen Gründe vor, einige der Symptome als Wurzelsymptome aufzufassen. Für eine Affektion der Wirbelsäule spricht demnach in diesem Falle nichts Besonderes außer der Druckempfindlichkeit auf zwei Wirbeln. Unsere sonstige Erfahrung lehrt aber, daß wir in einem solchen Falle das Freisein der Wirbelsäule von Metastasen mit Sicherheit nur dann behaupten können, falls wir dieselbe durch die anatomische Untersuchung festgestellt haben.

Wenn wir aber in Betracht ziehen, daß teils die Carcinose des Beckens sehr hochgradig entwickelt war, so daß ein gewöhnliches Messer ohne Schwierigkeit durch die Knochensubstanz geführt werden konnte, teils außer der Druckempfindlichkeit einiger Wirbel keine direkten Erscheinungen einer Metastasierung der Wirbelsäule, also keine Symptome einer Kompression weder des Rückenmarks noch der Wurzeln vorhanden waren, so dürfte es allerdings fast sicher sein, daß die Carcinose der Beckenknochen in diesem Falle viel stärker (auch früher?) entwickelt gewesen ist als eine eventuell vorhandene Carcinose der Wirbelsäule. Deshalb spricht dieser Fall mit einer gewissen Wahrscheinlichkeit dafür, daß die betreffenden Symptome, nämlich die Schmerzen bei Lageveränderungen des Körpers und die Schwerfälligkeit, bez. die Unmöglichkeit dieser Bewegungen wie auch des Ganges, die Folge einer Carcinose nicht nur der Wirbelsäule, sondern auch der Beckenknochen darstellen kann, ohne daß wir aber durch diesen Fall ebensowenig

wie durch den früheren zu einer entschiedenen Lösung dieser Frage gelangt sind.

Zuletzt will ich noch hervorheben, wie leicht die Carcinose des Skelettes auch bei der Sektion der Aufmerksamkeit entgehen kann; dafür liefert nämlich dieser Fall ein gutes Beispiel. Die Metastasierung des Skelettes wurde, obgleich sie klinisch von mir diagnostiziert worden war, zuerst nicht entdeckt, weil das Becken keine äußere Difformität darbot. Da ich aber meine Diagnose sehr gut gegründet glaubte, habe ich den Knochen mit dem Messer geprüft und dabei die veränderte Konsistenz entdeckt, deren Ursache nachher durch die mikroskopische Untersuchung sichergestellt worden ist.

Fall III. U. S., 58 Jahre, Hebamme, verheiratet, aus Skogstibble. Die Pat. soll seit mehreren Jahren an „rheumatischen" Schmerzen gelitten haben, ist sonst, von einer typischen Migräne abgesehen, gesund gewesen. Schon im Alter von 22 Jahren hat sie eine Geschwulst der linken Brustdrüse von der ungefähren Größe eines kleinen Hühnereies bemerkt, welche sich gegen die Umgebung gut verschieben ließ. Angeblich soll diese Geschwulst bis zum Herbste 1900 ganz unverändert geblieben sein, dann hat sie sich zu vergrößern und mit der Haut zu verwachsen angefangen. Im Januar 1901 wurde sie in der hiesigen chirurgischen Klinik operiert, und die Diagnose: Carcinom durch die mikroskopische Untersuchung festgestellt.

Nachher war sie gesund bis zum November desselben Jahres: Schmerzen und Steifigkeit der linken Hüfte, sowie Schwierigkeit beim Gehen stellten sich ein. Von etwa derselben Zeit an hat sie Abmagerung bemerkt. Seit dem letzten August hat sie allmählich ihre Fähigkeit, den Mund zu öffnen, eingebüßt. Am 5. Nov. 1902 wurde sie in die hiesige medizinische Klinik aufgenommen.

Status den 6. Nov. 1902. Die Pat. ist blaß, nicht stärker abgemagert. Sie zeigt eine starke psychische Stumpfheit, ist sehr schläfrig und schläft oft am Tage. Sie klagt über heftige Schmerzen im Kreuze, in der linken Hüfte und zuweilen auch im linken Beine. Sie ist bettlägerig und kann wegen der Schmerzen nur Rückenlage einnehmen.

Die Region des linken Kiefergelenkes zeigt eine deutliche Auftreibung. Offenbar ist hier eine Metastase vorhanden, welche die Einschränkung der Beweglichkeit des Unterkiefers bewirkt hat. Oedem des linken Arms, besonders des Oberarms. Die Rippen zeigen keine nachweisbaren Veränderungen. Die linke Crista iliaca scheint erheblich verdickt zu sein und schmerzt in hohem Grade auf Druck. Ueberhaupt zeigt die ganze linke Hälfte des Beckengürtels, so weit sie für Palpation zugänglich ist, Schmerzhaftigkeit auf Druck. Auch der obere Teil des linken Schenkelbeines schmerzt auf Druck; eine objektive Veränderung dieses Knochens läßt sich bei der Palpation jedoch nicht nachweisen. Die sämtlichen Bewegungen des linken Hüftgelenkes sind eingeschränkt und schmerzhaft. Keine vergrößerten Lymphdrüsen. Keine Symptome auf Metastasen der inneren Organe.

Einige Tage später wurden Symptome einer trockenen rechtsseitigen Pleuritis gefunden. Die Pat. ist am 16. Dez. verstorben, ohne daß besondere Symptome hinzugetreten waren; nur hat sowohl die psychische Stumpfheit als die allgemeine Kraftlosigkeit allmählich zugenommen.

Sektion (Laborator Vestberg). Der Körper abgemagert. Sehr blasse Hautfarbe. In der Narbe nach der Exstirpation der linken Brust einige etwa erbsengroße, harte, mit der Haut verwachsene Knötchen, die beim Einschnitte eine graugelatinöse Farbe und ein geschwulstähnliches Aussehen darbieten. Linkerseits sind die Ober- und Unterschlüsselbeingruben von einer festen Geschwulstmasse ausgefüllt, die mit dem Schlüsselbeine verwachsen ist. Der linke hintere Teil des Unterkiefers ist angeschwollen. Oedem von ziemlich fester Konsistenz im linken Arme, besonders dem Oberarme. Die linke Crista iliaca tritt etwas deutlicher hervor als die rechte. Großer Dekubitus über dem Kreuze.

Das Periost des linken Schlüsselbeins ist mit grauweißen, weichen Geschwulstmassen stark infiltriert; diese erstrecken sich auch in die Tiefe, so daß die großen Gefäße und Nervenstämme darin eingebettet sind. Diese Infiltration erstreckt sich auch auf den unteren Teil der Gefäßscheide der Halsgefäße. Das Periost am linken Unterkieferwinkel mit der Insertion des Masseter ist verdickt, sogar von einer Dicke von 1 cm; seine Schnittfläche graugelatinös, schwielig.

Auf dem im Herzbeutel gelegenen Teile der Aorta pulmonalis kleine oberflächliche Geschwulstmetastasen. Auf der hinteren Seite des linken unteren Lungenlappens mehrere Gruppen subpleuraler, etwa linsengroßer Metastasen. In den hinteren Teilen der rechten Lunge bronchopneumonische Herde. In der rechten Niere ein subkapsuläres Lipom. Die Rinde der rechten Niere ist auf der Schnittfläche vorquellend, trüb, graublaß, mit schwarzroten hämorrhagischen Streifen. Linkerseits erhebliche trübe Schwellung der Rinde.

Unterhalb der Leberkapsel, besonders auf dem rechten Lappen, finden sich einige wenige, haselnußgroße, schalenförmig eingesenkte, grauweiße Metastasen. Im Inneren des linken Lappens, nahe am Ligament. suspens. eine walnußgroße Geschwulst, und nahe dabei im rechten Lappen eine etwas größere. Sonst keine Metastasen der Bauch- oder Beckenorgane.

Nach einer (gröberen) Skelettierung scheint die linke Crista iliaca, mit der rechten verglichen, nur ein wenig verdickt zu sein. Eine Geschwulstbildung oder Difformität läßt sich hier nicht entdecken. Das Periost der linken Fossa iliaca und der Ursprung des linken Musc. iliacus sind fast überall von grauweißen, oftmals konfluierenden, flachen Geschwulstknötchen infiltriert. Die mikroskopische Untersuchung dieser Geschwulstmassen ergab die Diagnose: Cancer simplex. Rechterseits findet man an symmetrischen Stellen dieselbe Veränderung, hier aber weniger entwickelt. Das linke Hüftgelenk frei. Die rechte neunte Rippe zeigt an ihrem vorderen Ende eine geschwulstähnliche Auftreibung des Periost.

In diesem Falle ist das vorher erwähnte charakteristische Verhalten der Schmerzen, nämlich daß sie besonders bei Lageveränderungen des Körpers auftreten, nicht festgestellt worden. Schon bei der ersten Aufnahme der Kranken war aber ihr Zustand sehr schlecht, und besonders ihre Fähigkeit, sich zu bewegen, fast aufgehoben; die Symptome von der Carcinose des Rumpfskelettes waren also hier viel weiter entwickelt als bei meiner ersten Beobachtung der Fälle I und II. Es stimmt mit meiner Erfahrung vom Falle I überein, daß das erwähnte Verhalten der Schmerzen im späteren Verlaufe der Krankheit, wenn die Bewegungsfreiheit sehr stark vermindert worden ist, weniger deutlich

hervortritt. Was die vorher abgehandelte Frage von den Symptomen, welche durch die Carcinose nur der Beckenknochen verursacht werden, betrifft, so gibt dieser Fall keinen Grund ab, zu dem, was ich vorher auseinandergesetzt habe, noch etwas hinzuzufügen.

Der Fall stellt mein drittes Beispiel auf Krebs der Beckenknochen dar. Was die Häufigkeit der Metastasen der Beckenknochen bez. der Wirbelsäule betrifft, so sind die statistischen Angaben widersprechend. LEUZINGER ist durch die Zusammenstellung einer Reihe jetzt etwas älterer Statistiken über klinisch beobachtete Fälle (von WINIWARTER, ESTLÄNDER u. a.) zu dem Ergebnisse gekommen, daß unter 858 Fällen von Brustkrebs Metastasen der Wirbelsäule bei 21 Fällen vorgekommen waren. In diesen Statistiken scheint aber kein Fall von Krebs der Beckenknochen erwähnt worden zu sein. Bei meinen sämtlichen 3 Fällen wurde die klinische Diagnose auf Krebs der Beckenknochen gestellt.

Wenn wir aber die Statistiken in Betracht ziehen, welche sich auf Sektionsmaterial beziehen, so finden wir durch eine Zusammenstellung der Ziffern teils von TÖRÖK und WITTELSHÖFER, teils von SOMMERFELD unter 402 Fällen von Brustkrebs Metastasen der Wirbelsäule 14mal und der Beckenknochen 10mal. In der neueren Zeit hat sich besonders SCHLESINGER dafür ausgesprochen, daß der Wirbelkrebs nicht besonders selten wäre, und hat für diese Ansicht — mit Fug und Recht — die Tatsache angeführt, daß in einer der medizinischen Kliniken zu Wien während 21 Monaten 10 Fälle von Wirbelkrebs zur Sektion gekommen sind, und zwar ist ohnedies in derselben Zeit eine weitere Reihe solcher Fälle nur klinisch beobachtet worden.

Offenbar besitzen wir noch keine genügenden Kenntnisse darüber, wie oft der Krebs der Beckenknochen tatsächlich vorkommt, und wir können mit großer Wahrscheinlichkeit annehmen, daß die betreffenden Metastasen öfters vorgekommen sind, als die erwähnten Statistiken angeben.

Fall IV. T. W. B., 53 Jahre, Beamter. Früher gesund. Im Februar 1899 Influenza mit heftigen Schmerzen im Rumpfe, wobei er 6 Wochen lang bettlägerig war. Die Schmerzen blieben in den Hüften zurück, haben aber später nach dem Gebrauche von warmen Bädern aufgehört. In derselben Zeit des folgenden Jahres wieder bettlägerig während 2 Wochen mit Fieber und Husten; danach langwierige Heiserkeit. Seither ein paar Jahre gesund.

Im Mai dieses Jahres bemerkte der Kranke, daß ein Zahn hinten an der linken Seite des Unterkiefers schmerzhaft und lose wurde. Der Zahn wurde von einem Feldscher extrahiert; ein Geschwür blieb aber an dieser Stelle zurück und heilte nicht. Im Laufe des Sommers hat die Frau des Kranken bemerkt, daß er niedergeschlagen und ängstlich gewesen ist (soll auch in dieser Zeit ökonomische Schwierigkeiten gehabt haben), wie auch, daß er sich um solche Sachen nicht bekümmert hat, welche ihn früher interessiert hatten. Auch soll er sich wegen des Geschwüres im Munde geängstigt haben.

Am 4. Sept. fand ein Arzt an der erwähnten Stelle im Munde ein Geschwür mit scharfen Rändern, aber keine Anschwellung des Unterkiefers und auch sonst keine Zeichen einer Geschwulstbildung. Da aber das Geschwür so lange bestanden hatte, wurde eine Probeexcision vorgenommen. Ueber die mikroskopische Untersuchung hat mir Laborator Vestberg gefälligst mitgeteilt, daß das Epithel keine Spur einer abnormen Proliferation zeigte. Was aber das Granulationshäutchen im Grunde des Geschwüres betrifft, so konnte Dr. Vestberg trotz genauer Untersuchung nicht entscheiden, ob es sich um einfaches Granulationsgewebe oder vielleicht um sarkomatöses Gewebe handele.

Im Sept. traten Schmerzen im Rücken auf und zwar besonders bei Bewegungen. Während des Gebrauches von Jodkalium wurden diese Schmerzen eine Zeitlang gebessert, kehrten aber später wieder zurück.

Am 3. Nov. 1902 wurde er in die hiesige medizinische Klinik aufgenommen. Das Geschwür auf dem Zahnfleische des Unterkiefers ist noch vorhanden; dasselbe bot kein charakteristisches Aussehen dar. An dieser Stelle konnte weder eine Auftreibung des Knochens noch eine Infiltration vom Grunde des Geschwürs nachgewiesen werden.

Der Kranke klagt über Schmerzen im Rumpfe, ohne daß er eine bestimmte Lokalisation für dieselbe angeben kann. Die genauere Analyse dieser Schmerzen lehrt, daß sie bei völliger Ruhe des Kranken, besonders in liegender Stellung, fast völlig fehlen. Auch der Gang des Kranken bietet keine auffallende oder sichere Abweichung dar. Anders verhält es sich aber bei jeder Lageveränderung des Rumpfes; nur mit großer Schwierigkeit konnte er sich aus liegender Stellung aufsetzen, aus sitzender erheben oder niederlegen, und alle diese Bewegungen bereiteten ihm starke Schmerzen. Es fiel ihm überhaupt sehr schwer zu sitzen, auch wenn er dabei jede Lageveränderung des Rumpfes möglichst vermied. Das Vornüberbeugen gleichwie jede andere Bewegung der Wirbelsäule, auch das Umdrehen im Bett, war in höchstem Grade schmerzhaft oder sogar unmöglich.

Bei Untersuchung des Kranken wurde zunächst festgestellt, daß die Wirbelsäule auf Druck nirgends schmerzhaft oder empfindlich war. Stoß in der Richtung der Wirbelsäule war jedoch etwas, allerdings nur ganz wenig schmerzhaft. Dagegen wurde auf der 10. linken Rippe in der vorderen Axillarlinie eine sehr starke Schmerzhaftigkeit auf Druck konstatiert, bei dieser Gelegenheit aber keine objektive Veränderung an diesem Orte. Linkerseits wurde ferner eine gürtelförmige Hyperalgesie etwa in der Mitte zwischen dem transversalen Mammillar- und dem Nabelplane gefunden.

Die Untersuchung des zentralen Nervensystems ergab sonst ein fast völlig negatives Ergebnis. Eine Herabsetzung der Sensibilität war nirgends vorhanden. Keine Parese. Die Patellarreflexe normal. Der Achillessehnenreflex war rechts vorhanden, fehlte aber links. Keine Störung der Blasenfunktion.

Die Zahl der roten Blutkörperchen betrug 5 100 000; der Hämoglobingehalt 80 Proz. (Fleischl). Die Untersuchung der inneren Organe hat nichts Krankhaftes ergeben.

Bei der ersten Untersuchung des Kranken habe ich zunächst an die Möglichkeit einer Meningitis spinalis syphilitica gedacht. Ueber die Natur des Geschwüres im Munde konnte ich damals ebensowenig als später zu einer bestimmten Meinung gelangen. Behandlung mit Quecksilbersalbe und Jodkalium wurde versucht.

Am 12. Nov. wurde links eine Auftreibung der 10. Rippe auf der bei Druck schon vorher schmerzhaften Stelle nachgewiesen. Auch rechterseits wurde eine symmetrische Anschwellung gefunden.

Der Zustand des Kranken verschlechterte sich in jeder Hinsicht sehr schnell. Die Schmerzen bei Bewegungen des Rumpfes nahmen immer zu. Nach einigen Tagen wurde die zuerst versuchte Behandlung mit warmen Vollbädern unmöglich, weil das Auf- und Absteigen beim Bade ihn zu viel schmerzte. Etwa von der Mitte des Monats ab lag der Kranke immer unbeweglich auf dem Rücken, weil jede Abweichung aus dieser Lage ihm sehr heftige Schmerzen verursachte. Dabei konnte er aber von Schmerzen frei sein, wenn er nur genügend unbeweglich verblieb. Gleichzeitig verschlechterte sich auch der allgemeine Zustand schnell. Psychische Stumpfheit und Somnolenz entwickelten sich immer mehr.

Am 25. Nov. wurde die Stimme undeutlich, der Kranke wurde erheblich soporös und fing an, den Harn ins Bett zu lassen. Am 27. Nov. ist er gestorben.

Bei der Sektion wurde leider kein genaueres Protokoll geführt. Die Leber zeigte Geschwulstmetastasen, sonst boten die inneren Organe keine besonderen krankhaften Veränderungen dar. Linkerseits war eine geschwulstähnliche Infiltration der Gland. submax. lymphat. vorhanden. Eine Geschwulstbildung des Unterkiefers konnte nicht festgestellt werden. Eine große Zahl der Rippen zeigte spindelförmige Anschwellungen, die offenbar von Geschwulstbildungen bedingt waren. Bei der Prüfung stellte sich heraus, daß fast die sämtlichen Rippen sehr brüchig waren, so daß nach der Eröffnung des Brustkastens ein ganz leichter Druck mit dem Finger genügt, um sie abzubrechen. Eine mikroskopische Untersuchung wurde leider nicht vorgenommen.

Dieser Fall ist ja in mehr als einer Hinsicht ungenügend aufgeklärt. Besonders ist die Art der Geschwulst, ob Carcinom oder Sarkom, nicht festgestellt worden, obgleich die frühere mikroskopische Untersuchung eher für diese Möglichkeit gesprochen hat. Ebenso verbleibt auch die Frage vom Zusammenhange zwischen der Geschwulstbildung und dem Geschwüre im Munde und also auch vom Ursprungsorte der Geschwulst unbeantwortet. Es dürfte vergebens sein, hier diese Fragen diskutieren zu wollen; auch dürfte ihre Lösung für den Gesichtspunkt, von welchem aus uns der Fall hier interessiert, völlig belanglos sein.

In pathologisch-anatomischer Hinsicht ist das Wichtigste für uns das, daß sich maligne, multiple Geschwülste des Skeletts oder wenigstens der Rippen vorfanden, denn die Symptome der multiplen, malignen Geschwülste sind unserer sonstigen Erfahrung nach in der Hauptsache dieselben, sei es daß es sich um Carcinom, sei es daß es sich um Sarkom handelt. Die Geschwulstbildung ist in den Rippen sehr hochgradig entwickelt gewesen, wie die bei der Sektion nachgewiesene, allgemeine und erhebliche Brüchigkeit dieser Knochen beweist.

Was die klinischen Symptome in diesem Falle betrifft, so ist hier die Abhängigkeit der Schmerzen von den Bewegungen des Rumpfes in sehr klarer Weise hervorgetreten. In der letzten Zeit vermochte er wegen

der sehr heftigen Schmerzen sogar keine Bewegungen des Rumpfes auszuführen, konnte aber bei völliger Ruhe in der Rückenlage schmerzfrei sein. Die Symptome stimmen also hier zum großen Teile wieder mit denjenigen überein, welche man bei Carcinose der Wirbelsäule zuweilen beobachtet hat. Für die Beurteilung des Falles besteht leider wieder dieselbe Unsicherheit, weil nicht durch genaue anatomische Untersuchung festgestellt worden ist, ob die Wirbelsäule von der Geschwulstbildung ergriffen gewesen ist. Die ganz leichte Schmerzhaftigkeit beim Stoße in der Richtung der Wirbelsäule dürfte in diesem Falle nicht als Grund für eine Affektion der Wirbelsäule gelten können, denn offenbar muß eine so hochgradige Zerstörung der Rippen wie in diesem Falle das betreffende Symptom verursachen können.

Das Gleiche gilt offenbar auch in Bezug auf dasjenige Symptom, welches wir hier mit Fug und Recht als Hauptsymptom bezeichnen können, nämlich die an die Bewegungen, besonders die Lageveränderungen des Rumpfes gebundenen Schmerzen. Wie es sich auch in diesem Falle mit der Wirbelsäule verhalten haben mag, wir können meines Erachtens aus diesem Falle schließen, daß Schmerzen von dem oftmals erwähnten Typus durch multiple, maligne Geschwülste der Rippen verursacht werden können.

Schon in der Einleitung habe ich hervorgehoben, wie man früher von den Symptomen des Carcinoms der Wirbelsäule im allgemeinen nur die Difformitäten und die Erscheinungen durch die Kompression des Rückenmarkes oder auch die sicheren Wurzelsymptome beachtet hat. In der späteren Zeit aber hat man auch den frühen Symptomen der Krankheit, die hauptsächlich in Schmerzen bestehen, Aufmerksamkeit geschenkt. Ich werde hier zunächst einiges aus der Literatur (auch der etwas älteren), teils die frühen Symptome bei Carcinose der Wirbelsäule, teils die viel weniger beachteten Symptome beim Carcinom der Beckenknochen betreffend, zusammenstellen. Nachher werde ich untersuchen, zu welchen Schlüssen wir aus der Literatur und durch unsere eigenen Beobachtungen in Bezug auf das gewöhnliche Verhalten dieser Symptome gelangen können.

Schon Rokitansky hat das Carcinom des Knochensystems als „sehr häufig“ bezeichnet. Dann hat bekanntlich Charcot (1865) erkannt, daß die Paraplegia dolorosa die Folge des Krebses der Wirbelsäule darstellt, und dadurch die allgemeine Aufmerksamkeit auf diese Fälle gerichtet. Andererseits scheint es weniger allgemein beachtet worden zu sein, wie Charcot in derselben Mitteilung hervorhebt, daß das Carcinom der Wirbelsäule nur in einer geringeren Zahl von Fällen diese Paraplegia dolorosa bewirkt, am meisten aber „latent“ verbleibt. Das Auftreten von Schmerzen bei diesen latenten Fällen erwähnt er allerdings nicht.

Leyden gibt in seinem Handbuche der Rückenmarkskrankheiten (1874) als Symptome beim Krebs der Wirbelsäule die folgenden an: Spontaner Wirbelschmerz, welcher sehr heftig sein, aber auch fehlen kann, und welcher oftmals nicht mit Druckempfindlichkeit verbunden ist. Drehung und Bücken der Wirbelsäule wird besonders schmerzhaft und beschränkt. Später Wurzelschmerzen und die Erscheinungen durch die Kompression des Rückenmarks. Zu dieser Darstellung fügt das spätere Handbuch von Leyden und Goldscheider (1904) nichts Neues.

Von Sudhoff ist ein Fall von Wirbelkrebs mit Kompression des Rückenmarks (1875) veröffentlicht worden. Aus der Krankengeschichte mag folgendes erwähnt werden: „Seit etwa 3 Jahren litt die Kranke an Gliedschmerzen und Müdigkeit. Seit einem Wochenbette (Juli 1873) steigerten sich die Schmerzen in den Beinen bedeutend. Auch im Rücken traten heftige Schmerzen auf, so daß Pat. nur mit großer Anstrengung gehen und etwas arbeiten konnte. Die Schmerzen wechselten sehr in ihrer Heftigkeit und traten an allen Stellen der unteren Körperhälfte zu verschiedenen Zeiten auf, nahmen aber wieder ein wenig ab; die unteren Extremitäten waren noch vollkommen beweglich. Im Mai 1874 wurden die Rückenschmerzen wieder sehr heftig; Pat. ist seitdem beständig an das Bett gefesselt. Von nun an nahm die Bewegungsfähigkeit der unteren Extremitäten allmählich ab". Später völlige Paraplegie.

Bei Volkmann (1882) findet sich die Angabe, daß „Fälle, in denen es trotz Ausdehnung der Krankheit über große Körperteile zu keinen Deformationen des Skelettes kommt, meist mit rheumatischen Affektionen verwechselt werden".

In der schon vorher erwähnten Arbeit von Leuzinger (1886) werden die Symptome durch die Kompression der Wurzeln und des Rückenmarks beschrieben; ferner bemerkt aber dieser Autor, daß „die Patienten zuweilen an außerordentlichen Schmerzen leiden, welche in der Rückengegend lokalisiert sind und weder von Symptomen seitens der austretenden Wurzeln noch von solchen des Rückenmarks begleitet sind".

In Bezug auf die Krebsmetastasen in den Beckenknochen spricht sich Leuzinger dahin aus, daß „die Symptome meist nicht hervortretend sind", daß aber „ausgebreitetere krebsige Veränderungen des Kreuzbeins oder des ganzen Beckenringes Difformitäten, heftige ischiasartige Schmerzen, Störungen von seiten des Urinaltraktus u. s. w. zur Folge haben können".

Middeldorpf hat einen Fall von als malignes Adenom aufgefaßten Schilddrüsentumor mit Metastasen in der Gegend der linken Kreuzdarmbeinfuge mitgeteilt. Eine bei Druck schmerzhafte Hervorwölbung war hier vorhanden. Sonst wird kein anderes Symptom erwähnt, als daß die Pat. „bei seitlicher Kompression des Beckens und bei Druck auf die Spina il. ant. sup. über Schmerzen in der Gegend der Anschwellung klagte".

In seiner einschlägigen Monographie giebt Bruns folgende Schilderung der Knochensymptome selbst bei Carcinom der Wirbelsäule. Sie

bestehen in Schmerzen, die „beständig oder nur bei besonderen Gelegenheiten wie bei Druck auf die Wirbelsäule, bei Husten, Niesen oder bei bestimmten Bewegungen vorhanden sein können". In diesen letzteren Fällen „sucht der Kranke jede Bewegung oder Erschütterung der Wirbelsäule möglichst zu vermeiden, wodurch alle seine Bewegungen, besonders auch die Haltung seines Kopfes, etwas Steifes annehmen können". BRUNS gibt an, daß die Knochenschmerzen im allgemeinen die frühesten sind, daß sie aber auch zuweilen ganz fehlen können, so daß die Krankheit mit den Wurzel- oder Marksymptomen anfängt.

Folgender Fall, welchen BRUNS später mitgeteilt hat, mag hier erwähnt werden. Bei der Kranken ist vor 5 Jahren Amputation der rechten Mamma wegen einer Geschwulst, wahrscheinlich Krebs, vorgenommen worden. „Seit etwa einem Jahre sollen Schmerzen im Rücken und in den Oberschenkeln, Schwäche im Rücken und in den Beinen bestehen und allmählich zugenommen haben." Bei Status Druckempfindlichkeit der zwei unteren Brustwirbel. Später konnte sie nicht mehr stehen und sitzen, obgleich eine eigentliche Lähmung weder in den Muskeln des Rumpfes noch in denen der unteren Extremitäten vorhanden war. Eine Zeitlang hatten auf der linken Seite gürtelartige Schmerzen, von der Wirbelsäule in die Weichen ausstrahlend, bestanden. Patellarklonus beiderseits vorhanden. Nach dem Zeitpunkte des Status hat die Kranke mehr als ein Jahr gelebt, ohne daß Lähmungen (nur waren bulbäre Symptome vorhanden) oder andere besondere Symptome hinzugetreten sind. Die Sektion zeigte eine ausgedehnte Carcinomatose der ganzen Wirbelsäule.

SCHLESINGER gibt in seiner Monographie an, daß bei Carcinom der Wirbelsäule sowohl spontane Schmerzen als Druckempfindlichkeit der Wirbelsäule zwar im allgemeinen vorhanden sind, zuweilen aber auch fehlen können. In den meisten Fällen hat er eine auffällige Steifigkeit bestimmter Abschnitte der Wirbelsäule beobachtet.

„Bewegungen, besonders plötzliche Lageveränderungen, werden schmerzhaft empfunden, Husten und Niesen rufen durch die Erschütterung des Körpers peinliche Sensationen hervor. Besonders auffallend wird die Rigidität beim Bücken oder plötzlichen Aufrichten oder bei versuchter Neigung einer Seite bei fixiertem Becken. — Das Umdrehen im Bette wegen der Schmerzen sehr erschwert".

Bei STERNBERG findet sich folgende Schilderung der Symptome beim Wirbelkrebse:

„Die Schmerzen sind außerordentlich mannigfaltig. In manchen Fällen geben die Kranken mit Bestimmtheit an, daß sie den Schmerz in den Knochen selbst empfinden. Gewöhnlich ist jedoch die Lokalisation der Schmerzen undeutlich, sie werden als in den Gliedern, im Rücken u. s. w. angegeben. Entweder treten sie spontan auf, oder sie werden durch Bewegungen und Druck hervorgerufen, während sie in der Ruhe gering sind oder ganz fehlen. Schmerzhaftigkeit bei Bewegungen ist die Regel, wenn die Neubildung beträchtliche Erweichung und Verbiegung des Skelettes verursacht hat. In manchen Fällen kommen die Schmerzen anfallsweise."

Besonders in Bezug auf die Fälle von sehr weit verbreiteter Carcinose des Skelettes, welche STERNBERG als Osteomalacia carcinomatosa bezeichnet, gibt er an, daß die Gehfähigkeit sehr beschränkt wird. Noch folgendes mag zitiert werden:

„Mitunter kommen Remissionen vor, die in seltenen Fällen sogar über ein Jahr dauern können, so daß sie für Heilung gehalten werden. Solches ist nach Darreichung von antirheumatischer Behandlung oder nach Phosphorleberthran beobachtet worden."

Bei einem Falle, wo die Sektion Magenkrebs und Carcinose der ganzen Wirbelsäule aufwies, hatte NONNE im Anfange „heftige Rückenschmerzen, die ihren Höhesitz scheinbar grundlos wechselten", beobachtet. Die Wirbelsäule war in ihrer ganzen Länge diffus empfindlich. Keine anderen lokalen Symptome von Wirbelkrebs scheinen eingetreten zu sein.

BAMBERGER und PALTAUF haben einen Fall von Prostatacarcinom mit Knochenmetastasen veröffentlicht. Im Winter (etwas mehr als ein Jahr vor dem Tode) „begannen zunächst vorübergehende, dann immer mehr andauernde Schmerzen im Rücken, die Pat. für rheumatische hielt; in der Ruhe waren sie von mäßiger Intensität, steigerten sich bei Bewegungen und nahmen den ganzen Rücken und die beiden Seiten ein". Im Frühjahre auch Schmerzen in den Beinen, während des Sommers verbreiteten sie sich auch auf den Bauch. „Den größten Teil des Sommers verbrachte er sitzend zu, erst im September wurde er dauernd bettlägerig." Im Laufe des folgenden Winters kam eine Kyphose der unteren Brustwirbel allmählich zur Entwickelung, später auch eine Skoliose. Wirbelsäule nirgends druckempfindlich. An den Beckenknochen nichts Abnormes nachweisbar. Ferner Erscheinungen von Metastasen der Rippen, Scapula und Clavicula. Tod im März. Die Sektion zeigte ausgebreitete Carcinose der Wirbelsäule. In beiden Fossae iliacae erhebliche Geschwulstmassen unter Musc. iliacus.

Die Metastasen des Beckens scheinen in diesem Falle denjenigen geähnelt zu haben, welche ich im Falle III beobachtet habe. Diese Lokalisation des Krebses ist im Falle von B. und P. klinisch nicht nachgewiesen worden. In diesem Zusammenhange möchte ich indessen hervorheben, daß die Veränderungen der Beckenknochen für die Palpation in meinem Falle II, gleichwie bei der ersten Erkennung im Falle I, ziemlich undeutlich gewesen sind.

Von WOLFF ist ein Fall von (erst mikroskopisch erkanntem) Prostatacarcinom mit Knochenmetastasen mitgeteilt worden. Der Kranke litt „an heftigen Schmerzen im Kreuz und in der linken Hüfte, welche in das linke Bein ausstrahlten und bei jeder stärkeren Bewegung des Beckens und beim Aufrichten des Pat. auftraten". In einer späteren Arbeit über denselben Gegenstand hebt WOLFF hervor, daß die Schmerzen auftraten, auch wenn die Bewegungen des Beines „nicht besonders brüsk und excessiv vorgenommen wurden. Druck auf die linke Sacro-iliacalfuge war sehr schmerzhaft." Neben der angenommenen Prostatahypertrophie wurde eine chronische rheumatische Arthritis in diesem Gelenke vermutet.

Bei der Sektion konnte keine Deformität an den Beckenknochen oder am Kreuze nachgewiesen werden; „auch waren sie außen hart". Durch

die mikroskopische Untersuchung wurden indessen Krebsmetastasen im Kreuzbeine und im angrenzenden Teile des Hüftbeins festgestellt.

Courvoisier hat mehrere Fälle von Knochenmetastasen nach Prostatacarcinom beobachtet. In einem dieser Fälle (XIX) mit Metastasen der Lendenwirbelsäule und der Beckenknochen (wie auch mehrerer anderer Knochen) begann das Leiden „mit rheumatischen Schmerzen im Kreuz und den Beinen". 4 Monate später trat plötzlich bei der Arbeit (Bahnarbeiter) „heftiger Schmerz in der linken Hüfte auf. Pat. legt sich zu Bett, das er seither nie verlassen hat. Später diffuse Schmerzen im Becken." Crista ilei links in der Gegend der Spina ant. sup. nach innen und außen von einer derben Geschwulst umgeben mit undeutlichen Konturen, nicht druckempfindlich.

Noch ein anderer Fall von demselben Autor mit Metastasen in der Lendenwirbelsäule und dem linken Darmbeine (und auch anderer Knochen) mag hier erwähnt werden. Der Kranke, der unter der Diagnose Rheumatismus artic. et musc. in das Krankenhaus geschickt wurde, hatte „seit 6 Monaten Schmerzen in den Beinen, dann in den Armen und im ganzen Körper Schwächegefühl. Schmerzen bald auch in der Symphysengegend und den Beckenknochen; bisweilen sämtliche Knochen schmerzhaft und druckempfindlich. — Später Schmerzen in den Knochen, wechselnd an Intensität. — Beiderseits hie und da Fußclonus auszulösen."

Buckley hat einen Fall von Brustkrebs mit Paraplegie durch Wirbelmetastasen mitgeteilt, wo die Kranke 6 Jahre früher einen Anfall von „Rheumatismus" gehabt hatte. (Buckley liefert gar keine näheren Angaben über diesen Anfall, und ihre Art bleibt folglich ganz unmöglich zu beurteilen.) Ein Jahr vor der Aufnahme ins Krankenhaus hatte sie einen Anfall von heftigen Schmerzen im Rücken. Dieser dauerte nur einen Tag, und am folgenden konnte sie aufstehen, obgleich sie nur mit Schwierigkeit gehen konnte. Diese Schwierigkeit nahm immer mehr zu, und 3 Monate vor der Aufnahme wurde sie bettlägerig. Bei der Aufnahme die Paraplegie schon entwickelt.

Ehe ich diesen Literaturbericht abschließe, muß ich noch die ganz originalen Ansichten von Snow über das Verhalten der Knochenmetastasen beim Brüstkrebse kurz erwähnen. Dieser Autor hat seine Meinungen in zahlreichen Aufsätzen und zwei Monographien abgehandelt. Ich werde versuchen, das Hauptsächlichste kurz wiederzugeben, dabei den letzten Darstellungen von Snow folgend.

Eine „Infektion" des Knochenmarks mit Carcinom erfolgt in der weitaus größten Zahl der Fälle von Brustkrebs. Diese Infektion erfolgt auch sehr früh, gewöhnlich nach einer Dauer des Brustkrebses von wenigen, durchschnittlich nur 3—4 Monaten. Objektive Symptome dieser Infektion treten aber nicht früher als nach einem oder zwei Jahren auf. Zuerst wird am öftesten der Humerus derselben Seite infiziert, und zwar seine oberen, zentralen Teile. Nachher kommt die Infektion zum Brustbeine; nur falls die Geschwulst ihren Platz in den medialsten Teilen der Drüse hatte, erfolgt sie in diesem Knochen zuerst. Die Infektion dieser Knochen würde durch die Lymphgefäße zu stande kommen. Snow bringt darüber auch nähere, mehr detaillierte Angaben, die allerdings nicht auf direkten Untersuchungen fußen, sondern nur rein spekulativer Art sind; auch scheint Snow dieselben nicht als endgültig zu betrachten, und ich gehe deshalb auf diese Frage nicht weiter ein.

Nachweisbare Symptome der Infektion des Knochenmarks treten, wie vorher erwähnt, erst nach einem oder zwei Jahren auf. (Die Schlußfolgerung, daß die Infektion so früh eingetreten sei, kann also nur durch die fortgesetzte Beobachtung einer größeren Reihe von Fällen und die Zusammenstellung ihrer Ausgänge gezogen werden.)

Die Symptome bestehen darin, daß das obere Drittel des Humerus druckempfindlich wird und den Eindruck macht, etwas verdickt zu sein. Eine reelle Verdickung des Knochens soll jedoch nicht vorhanden sein, sondern dieser Eindruck bei der Palpation von „einer irritativen Hyperämie des Periosts" herrühren, welche später auch schwinden kann. Die betreffende Hyperämie scheint Snow nicht anatomisch nachgewiesen, sondern nur aus klinischen Gründen angenommen zu haben. Bei der Sektion wird sehr oft gefunden, daß der obere Teil des Humerus sich durchschneiden läßt.

Die Symptome seitens des Brustbeines bestehen darin, daß der Knochen in seinem oberen Teile, im Niveau der zweiten Rippe „prominent" wird. Weder Schmerzen noch Druckempfindlichkeit sind hier vorhanden. Später nimmt die Prominenz nicht mehr zu und entwickelt sich nur äußerst selten zu einer wahren Geschwulst. Die Erscheinung tritt beim Stehen mehr als beim Liegen auf und soll von Entkalkung an diesem Orte abhängen. Unter den beiden hier beschriebenen Symptomen gibt Snow zu, daß das ersterwähnte wenig zuverlässig und auch nicht konstant sei. Auf das sternale Symptom legt er mehr Gewicht, gibt aber gleichzeitig zu, daß die Erscheinung einerseits von der Kranken im allgemeinen nicht bemerkt wird, andererseits daß das Brustbein schon unter normalen Verhältnissen zuweilen ein entsprechendes Bild darbieten kann.

Als drittes Symptom kommen später die sogenannten rheumatischen Schmerzen, welche nachts am stärksten sind und durch antirheumatische Behandlung beeinflußt werden. Sie sitzen im Arme und in der Gegend der Scapula von der Seite der Geschwulst, ferner im Rücken, besonders in der Lendenregion, oder auch fast überall sonst. Die Schmerzen sind nicht an die Gelenke gebunden, sondern an die Knochen selbst; sie sind tief gelegen. Die Carcinose soll fast immer die Lendenwirbelsäule angreifen.

Dieser Zustand — mit keinen anderen Symptomen als den Schmerzen und den erwähnten undeutlichen Veränderungen bei der Palpation — dauert jetzt während einer Periode, die von 2 zu 5—6 Jahren währt. Snow nimmt folglich an, daß der Krebs sehr lange im Marke der Knochen verweilen kann, ohne sich in stärkerer Entwickelung zu befinden. Später erfolgt die „Blutinfektion", welche zu Metastasen der inneren Organe und folglich bald zum Tode führt.

Dieser Verlauf soll nach Snow bei Brustkrebs den gewöhnlichsten darstellen; nur in einer weit geringeren Zahl der Fälle treten deutliche Tumorbildungen oder Deformitäten des Skelettes, spontane Frakturen oder Rückenmarksymptome auf. In einem seiner Aufsätze gibt Snow an, daß unter 150 Fällen, die Brustkrebs gehabt hatten, Knochenmetastasen („Markmetastasen") im weiteren Verlaufe des Lebens nur bei 30 Fällen entbehrt wurden. Unter diesen war das Carcinom bei 12 weniger als 6 Monate alt, bei 4 zwischen $^1/_2$ und 1 Jahre, bei 12 handelte es sich um eine äußerst chronische Form des Brustkrebses, welcher in diesen Fällen 2—16 Jahre bestanden hatte.

Snow berichtet, daß er seine Ansichten durch mikroskopische Untersuchungen kontrolliert und bestätigt hat. Allerdings scheint dies nur in

sehr mäßigem Umfange geschehen zu sein, und die Vorstellungen des Verfassers fußen offenbar zum weitaus größten Teil auf rein klinischen Beobachtungen. Snows Arbeiten scheinen in der Literatur wenig Beachtung gefunden zu haben. Vor einigen Jahren hat Villy Kontrolluntersuchungen vorgenommen und dabei gefunden, daß unter 6 Fällen von Brustkrebs Knochenmetastasen in 5 vorhanden waren. (Aus der Darstellung kann ich nicht ersehen, ob im 6. Falle andere Knochen als der Humerus näher untersucht worden sind.) Carcinom des Brustbeins ist in 4 Fällen nachgewiesen worden, und die anderen Knochen scheinen in diesem Punkte nicht näher untersucht zu sein. In Bezug auf den Humerus waren dagegen Metastasen nur in 2 unter den 4 darauf untersuchten Fällen vorhanden.

Die hier skizzierte, von Snow mehrmals dargelegte Auffassung weicht ja in höchstem Grade von den sonst herrschenden ab. Was aber weit mehr geeignet ist, uns dieser Auffassung gegenüber skeptisch zu stellen, ist meines Erachtens, daß sie so stark schematisiert ist: eine solche Regelmäßigkeit und Gleichförmigkeit beim Verlaufe des Metastasierungsprozesses muß uns unwahrscheinlich vorkommen. Was besonders die von Snow, als die ersten objektiven Symptome von der Metastasierung des Skelettes, nämlich die erwähnten Veränderungen des Humerus und des Brustbeines, betrifft, so ist zu bemerken, wie diese Symptome von Snow selbst als wenig scharf hervortretend, sogar als unsicher bezeichnet werden. Weiter gibt er selbst zu, daß die Veränderung des Humerus, sofern die Sache sich durch die Palpation entscheiden läßt, im Verlaufe der Krankheit wieder zurückgehen kann. Auch muß ich bemerken, daß die Schilderung dieses Symptomes in den verschiedenen Arbeiten von Snow nicht ganz unerheblich gewechselt hat. Gross hat bei einer größeren Reihe von Fällen nach der Erscheinung gesucht, sie aber nur sehr selten gefunden. (Mir waren die Arbeiten von Snow noch unbekannt, als ich meine Fälle beobachtete.) Aus all diesen Gründen kann ich mich der Auffassung nicht entziehen, daß die Lehre von der klinischen Bedeutung der erwähnten objektiven Knochenveränderungen sehr unsicher ist.

Allerdings kann ich diese Frage nicht als den Hauptpunkt der Snowschen Darstellung betrachten, sondern diese findet sich in der Auffassung, daß das Auftreten von Knochenmetastasen nach Brustkrebs eine viel gewöhnlichere Erscheinung darstellt, als wie man angenommen hat. In Bezug auf diesen Punkt finde ich weniger überzeugende Gründe, die Snowsche Auffassung, die offenbar auf einem großen klinischen Material fußt, abzulehnen. Auch die erwähnten Kontrolluntersuchungen von Villy lassen sich offenbar gar nicht gegen diesen Hauptpunkt der Snowschen Auffassung anführen.

Wenn wir jetzt die Aufmerksamkeit nur auf die Carcinose der Wirbelsäule richten, so dürfte es gegenwärtig allgemein bekannt sein, daß die Knochensymptome (im Gegensatze zu den Wurzelsymptomen und den Symptomen durch die Kompression des Rückenmarks) oftmals

die ersten Erscheinungen dieser Krankheit darstellen, mit anderen Worten, eine Zeitlang ihre einzigen Symptome. Schon aus diesem Grunde wird das Studium dieser Symptome in diagnostischer Hinsicht sehr wichtig.

Ferner ist aber die Frage zu beachten, ob die Knochensymptome bei Carcinose der Wirbelsäule immer von Wurzel- oder Rückenmarksymptomen gefolgt sein müssen, oder ob sie nicht bis zum Tode die einzigen Symptome der Krankheit bleiben können? Bei Beantwortung dieser Frage müssen wir zwischen den Fällen von Wirbelkrebs je nach dem Sitze der primären Geschwulstbildung einen Unterschied machen.

Aus der späteren Zeit liegen eine ganze Reihe Untersuchungen über die Knochenmetastasen bei Prostatakrebs vor, welche offenbar durch die bekannte Arbeit von RECKLINGHAUSEN hervorgerufen worden sind. (ERBSLÖH, SASSE, SYDNEY CONE, BAMBERGER und PALTAUF, WOLFF, FRAENKEL, BRAUN, COURVOISIER.) Diese Arbeiten lehren zwar, daß diese Lokalisation des primären Krebses oftmals Knochenmetastasen zur Folge hat, geben uns aber keine Antwort auf die Frage, wie oft diese Metastasen vorkommen, weil in den Mitteilungen nur Fälle von Prostatakrebs mit Knochenmetastasen erwähnt werden. Diese Einschränkung gilt aber nicht für die Arbeit von COURVOISIER; er berichtet nämlich, daß er unter 21 Fällen von Prostatakrebs bei 15 Knochenmetastasen gefunden hat. Da COURVOISIER, gleichwie alle die sonstigen späteren Untersucher, RECKLINGHAUSENS Angabe bestätigt haben, daß bei diesen Fällen die Wirbelsäule den von den Metastasen am meisten angegriffenen Teil des Skeletts darstellt, werden wir folglich durch die bisherige Erfahrung zu dem Schlusse geführt, daß die Wirbelsäule bei der Mehrzahl der Fälle von Prostatakrebs der Sitz für Metastasen wird.

Die zitierten zahlreichen Arbeiten über die Knochenmetastasen nach Prostatakrebs beziehen sich hauptsächlich auf die anatomischen Verhältnisse, und klinische Erscheinungen der Knochenaffektion werden in einigen der Mitteilungen gar nicht erwähnt. In anderen wird angegeben, wie die Kranken durch Schmerzen, welche wenigstens zum größten Teile als Knochensymptome aufzufassen sind, viel gelitten haben (SASSE, CONE, BAMBERGER und PALTAUF, WOLFF, COURVOISIER). Symptome von Kompression des Rückenmarks sind aber in keinem dieser Fälle aufgetreten. Wenn wir die ziemlich große Zahl dieser Fälle in Betracht ziehen, müssen wir demnach als eine allgemeine Regel anerkennen, daß die Wirbelmetastasen bei Prostatakrebs sehr wenig oder keine Neigung haben, Kompression des Rückenmarks zu verursachen. Offenbar steht dies mit der bekannten, von RECKLINGHAUSEN entdeckten Eigenschaft dieser Metastasen, Knochenneubildungen zu bewirken, im Zusammenhange.

Die zugängliche Kasuistik über Wirbelmetastasen nach Brustkrebs macht in dieser Hinsicht einen ganz anderen Eindruck. Bei der weitaus größten Zahl der Fälle ist eine Paraplegie früher oder später zur Entwickelung gekommen. Es gibt allerdings einige Ausnahmen von dieser Regel. BRUNS macht in seiner Monographie keine Angabe, daß solche Ausnahmen vorkommen können, hat aber später einen (oben zitierten) Fall dieser Art mitgeteilt, wo indes bulbäre Symptome vorhanden waren, die durch die Sektion nicht erklärt wurden. Von FIRKET gibt es eine etwas ältere, hierher gehörende Beobachtung. Bei meinem Falle I habe ich aus klinischen Gründen eine Carcinose der Wirbelsäule fast sicher behaupten können, eine deutliche Kompression des Rückenmarks ist aber niemals eingetreten. Was meinen Fall II betrifft, wo keine Rückenmarksymptome vorgekommen sind, so kann ich nur sagen, daß Wirbelmetastasen einigermaßen wahrscheinlich sind.

Die wichtigsten Beiträge dieser Art finden sich bei SCHLESINGER. Er berichtet, daß er selbst 28 Fälle von anatomisch nachgewiesenem Wirbelkrebs klinisch verfolgt hat. Unter diesen „waren 8 ganz ohne Erscheinungen verlaufen". (Es wäre allerdings von großem Interesse zu wissen, ob der Autor darunter versteht, daß er keine objektiven Symptome der Krankheit gefunden hat, oder ob sie auch von Schmerzen, die sich nicht in anderer Weise erklären ließen, die ganze spätere Zeit ihres Lebens tatsächlich frei gewesen sind.) Von den restierenden 20 Fällen waren 3 ohne Wurzelsymptome verlaufen, und in 4 fehlten Rückenmarksymptome bis zum Tode. Wahrscheinlicherweise sind diese Angaben wohl so zu verstehen, daß einige Fälle während des ganzen Krankheitsverlaufes nur Knochensymptome dargeboten haben.

Ferner mag an den oben zitierten, jetzt 40 Jahre alten, später wohl oft übersehenen Ausspruch von CHARCOT erinnert werden, daß Metastasen der Lendenwirbelsäule nach Brustkrebs sehr gewöhnlich sind („on les rencontre très habituellement"), am meisten aber latent bleiben. CHARCOT stützt sich dabei auch auf die übereinstimmende Erfahrung seines Vorgängers in der Salpêtrière, CAZALIS.

Diese Auseinandersetzung spricht also dafür, daß sowohl klinisch nachweisbare als latente Fälle von Wirbelkrebs vorkommen, die niemals zu Rückenmarksymptomen und auch nicht zu Wurzelsymptomen führen. Ferner spricht besonders die Erfahrung von CAZALIS, CHARCOT und SCHLESINGER dafür, daß solche Fälle nicht besonders selten sind. In diesem Zusammenhange mag an die Ansicht von SNOW erinnert werden, daß Knochenmetastasen nach Brustkrebs die Regel darstellen, wenn nicht die Operation sehr früh vorgenommen worden ist, und daß die Lendenwirbelsäule in der Mehrzahl der Fälle angegriffen wird. Ich habe oben meine Gründe auseinandergesetzt, warum die von SNOW als Symptome der Knochencarcinose beschriebenen objektiven Veränderungen des Skelettes mir unsicher vorkamen. Wenn wir von diesen

Symptomen absehen, ist es mir nicht ganz klar, wie weit SNOWS erwähnte Ansicht durch seine Erfahrung gestützt werden kann, da SNOW keine größere Reihe von Fällen anatomisch untersucht hat. Als Grund für seine Auffassung bleiben wohl nur die Schmerzen, die später auftretenden sicheren Metastasen und der tödliche Ausgang durch Kachexie. Wie oft er aber die beiden letzten Ereignisse festgestellt hat, habe ich aus seinen vielen verschiedenen Mitteilungen nicht sicher herausfinden können. Folglich liegen keine genügenden Gründe vor, um SNOWS Auffassung sicherzustellen. Allerdings kann ich nicht umhin, die Erfahrung dieses Autors als einen wertvollen Beweis für eine relativ große Frequenz der Knochenmetastasen und folglich auch der Wirbelmetastasen nach Brustkrebs zu betrachten.

Wie oft Fälle von Carcinose des Skelettes nach Brustkrebs, bei welchen entweder keine Symptome vorhanden sind oder nur Knochensymptome zur Entwickelung kommen, tatsächlich vorkommen, dies wissen wir gegenwärtig gar nicht. Nur eine mikroskopische Untersuchung des Skelettes bei einem größeren Material kann eine Antwort auf diese Frage geben. In diesem Zusammenhange mag daran erinnert werden, daß, wenn wir jetzt zu der Erkenntnis gekommen sind, daß Wirbelmetastasen sehr oft, wahrscheinlich in der Mehrzahl der Fälle von Prostatakrebs vorkommen, so ist dies nur dadurch erreicht worden, daß mehrere Autoren unter dem Einflusse der Arbeit von RECKLINGHAUSEN ziemlich zahlreiche Fälle auch ohne auffallende klinische Symptome untersucht haben. Eine entsprechende Aufmerksamkeit ist dem Skelette nach Brustkrebs aber noch nicht zu teil geworden.

Die Erfahrung von CHARCOT und SCHLESINGER spricht dafür, daß die Fälle von Wirbelkrebs oft latent verlaufen. Meines Erachtens ist es aber noch eine offene Frage, in welchem Maße weitere Beobachtungen, wo dieser Punkt besonders berücksichtigt wird, Schmerzen als die Folge der Knochenaffektion eruieren. Für diese Möglichkeit scheint mir nämlich SNOWS Erfahrung einen nicht unwichtigen Grund darzustellen.

Aus der hier gelieferten Auseinandersetzung geht also hervor, daß Wirbelkrebs sehr oft anfänglich nur Knochensymptome bedingt, ferner, daß die Fälle, welche nach Prostatakrebs entstanden sind, sehr oft (oder immer?) im ganzen Verlaufe der Krankheit keine anderen Symptome als die Knochensymptome zur Folge haben, und endlich, daß dasselbe zuweilen auch bei den Fällen von Wirbelmetastasen nach Brustkrebs der Fall ist. Folglich wäre es in diagnostischer Hinsicht von großem Gewicht, möglichst genau kennen zu lernen, welche diese Knochensymptome bei Skelettmetastasen des Carcinoms im allgemeinen sind,

unter welchem klinischen Bilde diese Fälle gewöhnlich auftreten.

Die weitaus wichtigsten Knochensymptome stellen die Schmerzen dar. Zeigen aber diese Schmerzen ein charakteristisches Verhalten?

Die Durchmusterung der hierher gehörenden Kasuistik nötigt uns zuerst zu dem Schlusse, daß die betreffenden Symptome bei verschiedenen Fällen sehr wechseln können. Die Wurzelschmerzen sind bekanntlich dadurch charakterisiert, daß sie sehr heftig und sehr lange Zeit an derselben Stelle vorhanden sind. Bei Wirbelkrebs dürfte es zuweilen unmöglich sein, zu entscheiden, ob die Schmerzen als Wurzelsymptome oder als Knochensymptome aufzufassen sind. (So verhielt es sich z. B. mit den Schmerzen in der Regio inguinalis bei meinem Falle I.) Andererseits gibt es auch Fälle, wo die Schmerzen keine bestimmte Lokalisation haben, sondern bei verschiedenen Gelegenheiten ohne irgend welche Ursache ihren Sitz regellos wechseln. In diesen Fällen sind sie offenbar als Knochensymptome aufzufassen, und die Erscheinung kann wohl nur durch eine große Ausbreitung der Knochenmetastasen erklärt werden. Dieser Art sind die Schmerzen bei meinem Falle I (mit der oben erwähnten Ausnahme) gleich wie im Falle IV gewesen. Dasselbe Verhalten der Schmerzen haben auch SUDHOFF (der primäre Tumor nicht gefunden) und NONNE (der primäre Tumor ein Carcinoma ventriculi) erwähnt. Ein solcher unregelmäßiger Wechsel des Sitzes der Schmerzen scheint also, soweit die zugängliche Kasuistik uns darüber Aufklärung gibt, gar nicht sehr gewöhnlich zu sein. Da aber Schmerzen dieser Art mit einer so regellos wechselnden Lokalisation sonst kaum vorkommen dürften, glaube ich allerdings, daß ihrem Auftreten eine Bedeutung für die Diagnose der Wirbelcarcinose zuerkannt werden kann. Am nächsten wären sie wohl mit funktionellen nervösen Schmerzen ohne anatomische Unterlage zu verwechseln; indes dürften sie von diesen unterschieden werden können, besonders weil die Schmerzen bei Wirbelcarcinose, wie auch SNOW hervorgehoben hat, tief gelegen sind.

Druckempfindlichkeit der Knochen ist zwar oft vorhanden, immer ist dies aber nicht der Fall. Ferner kommt es vor, daß der Ort der Druckempfindlichkeit wechselt, wie auch, daß das Symptom bei demselben Falle nur zuweilen vorhanden ist (wie in meinem Falle I). Wie auch dies Symptom bei den verschiedenen Fällen gewechselt hat, so kann es doch als eine allgemeine Regel bezeichnet werden, daß die Schmerzen nicht mit einer solchen Druckempfindlichkeit weder der Knochen noch der Weichteile verbunden sind, daß sie durch diese erklärt werden. Ueberhaupt dürfte zwischen den Lokalisationen dieser beiden Symptome keine nähere Uebereinstimmung bestehen.

Bei drei unter meinen Fällen war es auffallend, daß die Schmerzen

besonders durch Bewegungen, und zwar Bewegungen des Rumpfes, hervorgerufen wurden. Daß ich diese Erscheinung beim Falle III nicht beobachtet habe, könnte vom sehr schlechten Zustande dieser Kranken schon bei der Aufnahme in die Klinik abhängen. Andererseits braucht dies Symptom gar nicht früh im Verlaufe der Krankheit zu verschwinden. So konnten die Kranken bei meinen Fällen I und IV bei genügend ruhigem Verhalten und bequemer Lage des Körpers noch im späten Stadium der Krankheit fast schmerzfrei sein; gleichzeitig riefen aber Veränderungen in der Lage oder Haltung des Körpers, wie das Aufsitzen, Aufrichten, Niederlegen oder Umdrehen im Bett, sehr schwere Schmerzen hervor. Dasselbe Verhalten der Schmerzen ist mehrmals früher erwähnt worden (LEYDEN, RITCHIE und STEWART, BAMBERGER und PALTAUF, BRUNS, SCHLESINGER, STERNBERG); es dürfte wohl möglich sein, daß man bei genügender Aufmerksamkeit in diesem Punkte bei diesen Fällen die Erscheinung konstant finden würde.

Bei meinen sämtlichen Fällen (mit Ausnahme des Falles III, wo die Kranke schon bei der Aufnahme das Bett dauernd hüten mußte) habe ich die Beobachtung gemacht, daß eine Schwerfälligkeit der Bewegungen und später eine mehr oder weniger vollständige Unfähigkeit zu gehen eingetreten ist, ohne daß dies durch Lähmungen oder durch eine sonst nachweisbare Schwäche der Muskulatur hat erklärt werden können. Es mag ausdrücklich hervorgehoben werden, daß ich nicht den Eindruck bekommen habe, daß der Gang direkt durch die Schmerzen verhindert worden ist. Ein ähnliches Verhalten ist auch von BRUNS bemerkt worden. Auch wenn das weitere Studium der Fälle dieser Art ergeben würde, daß diese Erscheinung öfters vorkäme, wird jedenfalls ihre diagnostische Bedeutung dadurch beeinträchtigt, daß sie ein verhältnismäßig spätes Symptom der Krankheit darstellt.

Die Durchmusterung der hierher gehörigen Kasuistik gibt uns in Bezug auf den allgemeinen Verlauf der Krankheit ferner die wichtige Kenntnis, daß dieser Verlauf nicht selten sehr erheblichen Wechsel aufweisen kann, indem lange Remissionen der Symptome vorkommen und heftige, wie auch plötzlich eingetretene Schmerzanfälle von relativ schmerzfreien Perioden gefolgt werden (SUDHOFF, RITCHIE und STEWART, BAMBERGER und PALTAUF, BUCKLEY, OPPENHEIM, COURVOISIER, mein Fall II). Von wechselnden Symptomen verdient auch die Beobachtung bei meinem Falle I erwähnt zu werden, nämlich daß Dorsalklonus eine Zeitlang vorhanden war, nicht aber konstant verblieb, ohne daß später irgend welche anderen Rückenmarksymptome hinzutraten. Aehnliches hat COURVOISIER bei einem oben zitierten Falle nach Prostatakrebs beobachtet, indem er erwähnt, „hie und da Fußklonus auszulösen"; auch bei diesem Falle keine Lähmung im späteren Verlaufe der Krankheit.

Die Zusammenstellung der sämtlichen hier angeführten mehr oder weniger konstanten Züge des Krankheitsbildes bei Carcinose der Wirbelsäule im Stadium, wenn nur Knochensymptome zur Entwickelung gekommen sind, dürfte zu der Schlußfolgerung berechtigen, daß, wenn auch die Symptome bei verschiedenen Fällen sehr wechseln können, sie oftmals (oder am öftesten?) genügend charakteristisch sein dürften, um eine sichere Diagnose zu erlauben.

Bisher habe ich nur von den Symptomen der Carcinose der Wirbelsäule geredet. Nur auf diese Lokalisation im Skelette des Rumpfes haben sich im allgemeinen auch die klinischen Beobachtungen bezogen. Bei meinen Fällen I—III handelte es sich um eine anatomisch festgestellte Carcinose der Beckenknochen. Oben habe ich die Frage abgehandelt, ob die Knochensymptome bei diesen Fällen von den Metastasen des Beckens bedingt worden sind. Wegen der fehlenden anatomischen Untersuchung der Wirbelsäule habe ich diese Frage nicht mit Sicherheit beantworten können; allerdings dürften meine Beobachtungen mit großer Wahrscheinlichkeit dafür sprechen, daß die Carcinose der Beckenknochen bei gewissen Fällen in der Hauptsache die gleichen oder analogen Symptome hervorrufen kann wie die, welche wir bei der entsprechenden Affektion der Wirbelsäule kennen gelernt haben.

Wolff hat in seinem oben zitierten Falle von Carcinose der Beckenknochen ein ähnliches Verhalten der Schmerzen wie ich, nämlich ihre Abhängigkeit von den Bewegungen des Kranken, erwähnt; aber auch er hat die Wirbelsäule (außer dem Sacrum) nicht anatomisch untersucht. Was die sonstigen Symptome der Carcinose der Beckenknochen betrifft, so mag bemerkt werden, daß die Schmerzen nur in einem von meinen Fällen (II) den Charakter von Ischias etwas deutlicher angenommen hatten.

Wenn wir von mehr auffallenden Symptomen, wie Difformitäten oder bei Druck schmerzhaften Anschwellungen der Beckenknochen, absehen, so enthält die Literatur sonst wenige Angaben über die Symptome bei dieser Krankheit. Nur Middeldorpf erwähnt in seinem vorher zitierten Falle, daß die Patientin bei seitlicher Kompression des Beckens über Schmerzen klagte.

Meine hier mitgeteilten Fälle sprechen dafür, daß die Diagnose auf Carcinose der Beckenknochen gut möglich ist, auch wenn keine erhebliche Difformität zur Entwickelung gekommen ist. Bei zwei meiner Fälle habe ich eine besondere Veränderung der Beckenknochen und zwar in der Gegend der Spina il. ant. sup. nachgewiesen, welche aber nicht sehr deutlich gewesen ist. Es scheint mir nicht leicht zu sein, eine exakte Schilderung dieser Veränderung zu geben. Ich habe sie so zu bezeichnen versucht, daß die Konturen des Knochens bei der Palpation weniger hart erscheinen und weniger distinkt hervortreten als

„normal"; ferner bekommt man den Eindruck, daß der Knochen hier etwas aufgetrieben ist, allerdings ohne daß man eine ganz sichere Verdickung des Knochens behaupten kann.

Es dürfte nahe liegen, diese Veränderung mit SNOWs Schilderung von der Beschaffenheit des Humerus nach Brustkrebs zu vergleichen. Eine Zurückbildung des Symptomes im späteren Verlaufe der Krankheit, wie SNOW in Bezug auf den Humerus erwähnt, habe ich aber nicht beobachtet. Oben habe ich die Gründe dargelegt, warum ich mich gegenüber der Auffassung von SNOW in diesem Punkte skeptisch verhalten muß. Was meine beiden hierher gehörenden Fälle betrifft, so will ich hier nur daran erinnern, daß bei dem einen die Carcinose der Beckenknochen mikroskopisch festgestellt wurde, und daß im anderen die spätere Beobachtung des Falles das Eintreten einer sehr erheblichen anatomischen Veränderung der Beckenknochen nachweisen ließ. Ich finde deshalb keinen Grund gegen meine Auffassung, daß die betreffende Veränderung bei der Palpation die Folge von der Carcinose der Beckenknochen darstellt.

Mein Fall IV spricht für die Annahme, daß sehr ausgebreitete maligne Geschwülste auch der Rippen Schmerzen und Bewegungsstörungen derselben Art, wie wir sie bei der Wirbelcarcinose kennen gelernt haben, hervorrufen kann. In diesem Zusammenhange will ich hervorheben, daß die Durchmusterung der betreffenden Kasuistik mir keinen wesentlichen Unterschied in Bezug auf die Symptome oder wenigstens das Verhalten der Schmerzen zwischen der Carcinose und der sonstigen multiplen, malignen Geschwülste der Wirbelsäule (auch der multiplen Myelome) hat entdecken lassen (MARCKWALD, BUCH, RUNEBERG, WIELAND, GRAWITZ, SEEGELKEN, WINKLER, JOCHMANN und SCHUMM, KAHLER, WEBER, ROSIN, NAUNYN, KALISCHER). Folglich muß eine entsprechende Einschränkung einbegriffen werden, wenn ich oben von dem zu einem gewissen Grade charakteristischen Verhalten der Knochensymptome bei Wirbelcarcinose gesprochen habe.

Wenn ich zuletzt versuchen wollte, das, was ich als das Ergebnis meiner Behandlung dieser Frage betrachte, mit wenigen Worten wiederzugeben, wäre dies nur folgendes:

Die Skelettcarcinose bei Prostatakrebs gibt im allgemeinen oder immer nur Knochensymptome (ich sehe bei diesem Ausdrucke von den Difformitäten und den spontanen Frakturen ab), nicht aber Wurzel- oder Rückenmarksymptome; die Skelettcarcinose nach Brustkrebs gibt zuweilen (oder oft??) nur dasselbe.

Folglich müssen wir beim Auftreten von schweren und lange bestehenden Schmerzen nach Brustkrebs, wie auch bei Prostatakrebs, deren Ursache durch die Untersuchung des Kranken nicht dargelegt werden kann, an

Carcinose des Skelettes denken. Auch wenn die Amputatio mammae schon mehrere Jahre zurückliegt, die Lokalisation der Schmerzen unbestimmt und wechselnd und die Dauer der Schmerzen sehr langwierig ist, ohne daß es zu objektiven Veränderungen des Skelettes oder bestimmten Kompressionserscheinungen seitens der Wurzeln oder des Rückenmarks kommt, auch wenn der Verlauf dieser Symptome sehr wechselnd ist, so daß die Schmerzen in vorübergehenden Anfällen mit langen, mehr oder weniger vollständig freien Zwischenperioden auftreten, auch unter diesen Verhältnissen haben wir Grund, den Verdacht auf Carcinose des Skelettes zu lenken.

Wenn dazu noch kommt, daß die Schmerzen besonders an Bewegungen des Rumpfes gebunden sind, oder daß eine Schwerfälligkeit der Bewegungen, besonders des Ganges, oder Unfähigkeit zu gehen hinzutritt, für welche sich eine genügende objektive Ursache nicht nachweisen läßt, so wird die Diagnose der Knochenmetastasen sehr wahrscheinlich.

Literatur.

1) Bamberger, E. und Paltauf, R., Ein Fall von osteoplastischem Prostatacarcinom. Wien. klin. Wochenschr., 1899, p. 1100.
2) Braun, L., Ueber osteoplastische Carcinome der Prostata. Wien. med. Wochenschr., 1896, p. 481.
3) Bruns, L., Die Geschwülste des Nervensystems. Berlin 1897.
4) — Ueber einen Fall von metastatischem Carcinom an der Innenfläche der Dura mater cervicalis. Arch. f. Psych., Bd. 31, 1898, p. 128.
5) Buckley, A. C., A case of metastatic carcinoma of the spine and meninges. The Journ. of the nerv. and ment. dis., Bd. 29, 1902, p. 193.
6) Charcot, J. M., Soc. méd. des hôpit., 1865, zit. nach Oeuvres compl., T. 5, Paris 1888, p. 308.
7) Cone, S. M., A case of carcinoma metastases in bone from a primary tumor of the prostate. Johns Hopkins Hosp. Bull., 1898, p. 114.
8) Courvoisir, W., Das Prostatacarcinom. Inaug.-Diss. Basel, 1901.
9) Erbslöh, W., 5 Fälle von osteoplastischem Carcinom. Virchows Arch., Bd. 163, 1901, p. 20.
10) Firket, Ch., Carcinose généralisée des os à la suite d'un noyau carcinomateux non ulceré du sein. Progr. méd., 1882, p. 160.
11) Fraenkel, E., Dtsch. med. Wochenschr., 1899, V.-B. p. 189.
12) Gross, S. W., A clinical study of carcinoma of the breast and its treatment. Americ. Journ. of the med. sc., Bd. 95, 1888, p. 219.
13) Leuzinger, E. F., Die Knochenmetastasen bei Krebs. Inaug.-Diss. Zürich, 1886.
14) Leyden, E., Klinik der Rückenmarkskrankheiten. Berlin 1874—75.

15) Leyden u. Goldscheider, Die Erkrankungen des Rückenmarks. Nothnagels Handbuch, 1904.
16) Middeldorpf, K., Zur Kenntnis der Knochenmetastasen bei Schilddrüsentumoren. Arch. f. klin. Chir., Bd. 48, 1894, p. 502.
17) Nonne, Neurol. Centralbl., Bd. 18, 1899, p. 1143.
18) Oppenheim, H., Lehrbuch der Nervenkrankheiten. Berlin 1902.
19) v. Recklinghausen, F., Ueber Ostitis, Osteomalacie und osteoplastische Carcinose. Festschr. d. Assistenten für Virchow, 1891.
20) Ritchie, J., and Stewart, J. P., General secondary carcinoma of the bones; osteomalacia carcinomatosa. The Edinb. med. Journ., Vol. 42, 1896, p. 208.
21) Sasse, F., Ostitis carcinomatosa bei Carcinom der Prostata. Arch. f. klin. Chir., Bd. 48, 1894, p. 593.
22) Schlesinger, H., Beiträge zur Klinik der Rückenmarks- und Wirbeltumoren. Jena 1898.
23) Snow, H., A note on the bone lesions (usually insidious) of mammary carcinoma. The Lancet, 1891, 1, p. 536.
24) — A treatise, practical and theoretic on cancers and the cancer-process. London 1893.
25) — Notes on 300 cases of breast excision for malignant disease. The Brit. med. Journ., 1896, 2, p. 1085.
26) — The insidious marrow-infection of mammary carcinoma. The Lancet, 1897, 1, p. 101.
27) — Twenty-two years experience in the treatment of cancerous and other tumours. London 1898.
28) — The bone marrow of cancer patients: a reply to Dr. F. Villys first paper. The Journ. of path. and bact., Vol. 5, 1898, p. 352.
29) — Excision of breast scirrus: „recurrence" nearly twelve years afterwards. The Brit. med. Journ., 1899, 1, p. 1025.
30) Sommerfeld, S., Ueber den Krebs der Brustdrüse. Inaug.-Diss. Berlin, 1878.
31) Sternberg, Max, Vegetationsstörungen und Systemerkrankungen der Knochen. Nothnagels Handbuch, 1899.
32) Sudhoff, K., Ueber primäre multiple Carcinome des Knochensystems. Inaug.-Diss. Erlangen, 1875.
33) v. Török, G. und Wittelshöfer, R., Zur Statistik des Mammacarcinoms. Arch. f. klin. Chir., Bd. 25, 1880, p. 873.
34) Villy, F., The bone marrow of cancer patients. The Journ. of path. and bact., Vol. 5, 1898, p. 69, 229.
35) Volkmann, R., Pitha-Billroths Handbuch der Chirurgie, Bd. 2, 1882, p. 472.
36) v. Winiwarter, M., Beiträge zur Statistik der Carcinose. Stuttgart 1878.
37) Wolff, R., Zur Kenntnis der metastatischen Erscheinungen der Prostatacarcinome und ihrer diagnostischen Bedeutung. Dtsch. Zeitschr. f. Chir., Bd. 52, 1899, p. 397.
38) — Ueber die bösartigen Geschwüste der Prostata, insbesondere über die Carcinome derselben. Dtsch. Zeitschr. f. Chir., Bd. 53, 1899, p. 126.

Frommannsche Buchdruckerei (Hermann Pohle) in Jena. — 2844

Nachdruck verboten.

XXVI.

Zur Naturgeschichte der Gallensteine und zur Cholelithiasis.

Von

B. Naunyn, Straßburg (Baden-Baden).

(Hierzu Tafel IX.)

Die moderne Aera der Cholelithiasis beginnt erst vor 13 Jahren. In den Hauptpunkten der Pathogenese war schnell Uebereinstimmung erzielt: Daß die Ursache der Konkrementbildung in infektiöser Cholangitis zu suchen ist, ist anerkannt, und die maßgebende Rolle, welche die Infekte der Gallenwege auch als sekundäre Komplikation für die Gestaltung der Gallensteinkrankheit spielen, ist jedermann geläufig.

In den Diskussionen der letzten Jahre ist nun eine gewisse Einseitigkeit nicht zu verkennen. Von ganz wenigen Autoren abgesehen, wendet sich das Interesse durchaus der therapeutischen Seite zu. Hier, in der Therapie, hat die Chirurgie eine Stellung erobert, an welche noch vor 10 Jahren nur wenige dachten, und in der chirurgischen Behandlung der Gallensteine ist unzweifelhaft der bedeutsamste Fortschritt zu sehen. Wenn sich zu einer Zeit bei den auf diesem Gebiete führenden Chirurgen vielleicht Neigungen bemerkbar machten, die einen chirurgischen Terrorismus fürchten ließen, so sind diese Anwandlungen längst überwunden, die Grenzstreitigkeiten zwischen Chirurgen und Internen sind hier recht schnell durch einen ganz befriedigenden modus vivendi zur Ruhe gebracht. Die Frühoperation ist im allgemeinen aufgegeben, dafür ist die chronische rezidive Cholelithiasis eine Domäne der Chirurgie geworden. Von speziellen Indikationen steht die infektiöse Cholecystitis in erster, die chronische Gallengangsobstruktion wegen ihrer unsicheren Diagnose und größeren Operationsgefahr an zweiter Stelle.

Für die Bestrebungen der inneren Aerzte war, seitdem Dr. August Hermann auf der Düsseldorfer Naturforscherversammlung sich zuerst klar in diesem Sinne ausgesprochen, die Erkenntnis maßgebend geworden, daß es sich in der nichtchirurgischen Behandlung nur darum handelt, die Latenz, aus welcher das Gallensteinleiden durch Einklemmung der Steine und durch komplizierende Infekte aufgerüttelt wird,

wieder herbeizuführen. Eine Heilung durch Auflösung der Steine hatte man als unerreichbar aufgegeben.

In neuester Zeit ist wieder das Bestreben erwacht, dem Gallensteinleiden durch Lösung der Konkremente zu Leibe zu gehen, und es sind Mittel auf den Markt gebracht, welche sich dazu eignen sollen. Doch finde ich nicht, daß sie sich bewähren; was ich aus eigener Erfahrung und aus der Literatur über diese neuen Mittel kennen gelernt habe, hat mich dem altbewährten Verfahren — Kataplasmen und heißes Karlsbader Wasser — durchaus nicht abwendig machen können, und ich freue mich, zu sehen, daß sehr erfahrene Männer, auch Chirurgen — z. B. TÖRNQUIST — von diesem die gleichen guten Erfolge haben. Das, was über vermeintlich durch jene neuen Mittel erzielte Erfolge berichtet wird, geht nicht über das hinaus, was man ohne sie leicht erreicht: Wer mit dem unberechenbaren Verlaufe des Gallensteinleidens bekannt ist, wird nicht gleich in Besserungen nach irgend welchem Mittel dessen Wirkung sehen.

Erstaunlich und meines Erachtens in wissenschaftlichen Diskussionen nicht erlaubt ist die Leichtigkeit, mit der immer die „Lösung" der Konkremente durch die angewandten Mittel angenommen wird, ohne daß, so viel ich sehe, jemals gezeigt wird, daß solche Lösung dem Therapeuten wirklich je gelungen ist. Ich gewinne den Eindruck, als beruhe solche „Leichtigkeit" darauf, daß den Autoren die Schwierigkeit dieser Frage nicht zum Bewußtsein gekommen ist.

Ich werde deshalb meine Erfahrungen über Auflösung von Gallensteinen hier kurz mitteilen, schicke aber dem hier noch eine Bemerkung zur Therapie voraus: Gleichgültig, ob man nur durch Behandlung der komplizierenden Infekte der Gallenwege die gestörte Latenz wieder herstellen, oder ob man die Steine auflösen will, es kommt alles darauf an, den Gallestrom anzutreiben, um die Gallenwege zu spülen, und so sucht man alles Heil in den „Cholagogis". Indessen will es mir scheinen, daß klare Vorstellungen darüber fehlen, was man füglich von den Cholagogis erwarten kann und was man von ihnen verlangen muß, und ich muß deshalb an das erinnern, was über diese Dinge bereits im Jahre 1900 auf dem internationalen medizinischen Kongreß in Paris gesagt wurde: Gelänge es wirklich, durch die „Cholagoga" einen kräftigen Gallestrom in den Gallenwegen zu erzeugen, so wäre das sicher das beste Mittel, die Gallensteine flottzumachen, die in den Gallenwegen aufgekommenen Infekte, die Cholangitis und die Cholecystitis, zu heilen und die Konkremente zu lösen. Sogenannte Cholagoga gibt es genug, das sind Mittel, welche im Experimente an Tieren (scil. mit Gallefistel!) die Gallesekretion in der Leber steigern. Doch ist damit, daß die Leberzellen reichlicher Galle absondern, nichts genützt. Was wir brauchen, ist ein lebhafter Strom von Galle durch die Gallenwege, und dazu ist außer lebhafter Absonderung seitens der Leberzellen auch nötig, daß der Abfluß frei ist. Dafür ist im Experimente, in dem man die Galle aus einer

Choledochus- oder Blasenfistel sammelt, gesorgt. Unter natürlichen Verhältnissen liegt die Sache aber nicht so einfach! Hier kommt der sphincter ductus choledochi in Betracht! Er stellt, wie wir durch HENDRICKSON (Johns Hopkins Bulletin, Sept./Okt. 1898) wissen, einen kräftigen Muskelapparat dar, der dem Ausfluß der Galle einen starken Widerstand entgegensetzt, und so lange er geschlossen ist, hilft alle Steigerung der Sekretion nichts, da die von den Leberzellen sezernierte Galle nicht abfließen kann. OGGI hat die Kraft, mit der der Sphinkter schließt, auf 700 mm Wasser bestimmt. Das ist viel mehr, als durch eine Steigerung der Sekretion je überwunden werden kann; denn der Sekretionsdruck der Galle geht nicht über 300 mm Wasser; ist der Druck in den Gallengängen höher, so sezernieren die Leberzellen nicht mehr in die Gallengänge, sondern die von ihnen gebildete Galle wird durch Lymphgefäße, welche die Leberzellen umspülen, aufgenommen und nach dem ductus thoracicus abgeführt. Tatsächlich ist nun das Ostium duodenale des ductus choledochus durch seinen Sphinkter dauernd geschlossen, nur während der Verdauung nach reichlicherer Mahlzeit öffnet es sich und nur dann findet Galleausfluß statt. Hierbei muß eine aktive Erschlaffung des Sphinkter stattfinden und für die Spülung der Gallenwege, das ist für die Therapie durch Cholagoga, käme es überall darauf an, nicht nur die sekretorische Tätigkeit der Zellen anzutreiben, denn so sehr wir das tun mögen, die Kraft des Sphincter choledochi bleibt immer 400 mm Wasser höher, als der höchstgesteigerte Druck in den Gallengängen, sondern auch den Sphinkter aktiv zu eröffnen, und dafür, daß wir mittelst der Cholagoga die Mechanismen beherrschen, von deren Spiel dies abhängt, dafür liegt nichts vor. Danach versprechen die „Cholagoga" selbst bei normalem Zustande der Gallewege von vornherein nicht viel!

Es wäre zu wünschen, daß man das beherzigen möchte.

I. Ueber die Auflösung der Konkremente ist folgendes zu sagen:

Von den regelmäßigen Bestandteilen der Gallensteine kommen in Betracht: Cholesterin, Bilirubinkalk und Kalkkarbonat und -phosphat. Von diesen sind Bilirubinkalk und die anorganischen Kalksalze in Galle unlöslich. Cholesterin hingegen wird durch Galle von Menschen oder Tieren in ziemlicher Menge gelöst; in normaler Galle ist so gut wie niemals bereits so viel Cholesterin enthalten, daß sie nicht noch größere Mengen lösen könnte.

So ist es denn auch kein Zweifel, daß Cholesterinsteine in der Galle sich allmählich lösen können. LABES hat bereits vor ungefähr 30 Jahren Versuche hierüber angestellt. Er brachte Stückchen von Gallensteinen oder ganze Steine in die Gallenblase eines Hundes, und als der Hund nach 2 Monaten getötet wurde, war eine teilweise Lösung des Eingebrachten eingetreten; ein Stück eines Cholesterinsteines im Gewichte

von 0,37 eingebracht, wog nur noch 0,09. Hiernach ist die Möglichkeit vorhanden, daß Gallenkonkremente in der menschlichen Galle wieder gelöst werden; denn fast alle enthalten Cholesterin in bedeutender Menge, und wenn der Stein auch neben dem Cholesterin in Galle unlösliche Kalksalze in verschieden großer Menge enthält, so wird er doch leicht durch das Herausschmelzen des Cholesterin bröckelig und so zerbrechlich werden, daß vielleicht die geringen, in der Gallenblase zur Geltung kommenden mechanischen Kräfte ausreichen, um ihn zu zertrümmern. Tatsächlich kommt aber doch Wiederauflösung und Zerfall der einmal gebildeten richtigen Gallenkonkremente beim Menschen höchst selten vor, und daß sie für die Gestaltung und Heilung des Gallensteinleidens irgend eine Bedeutung habe, ist höchst unwahrscheinlich. Wer etwa behauptet, daß er ein Mittel besitzt, welches die Gallensteinkrankheit durch Auflösung der Steine heilt, muß vor allem den Beweis dafür liefern, daß unter dem Einflusse dieses Mittels dieses sonst wertlose Vorkommnis häufiger ist und wirklich Heilung bringt. Mit der Lösung als einem bereits bewährten Heilungsvorgang zu rechnen, ist nicht zulässig.

Es heilt vielmehr die Cholelithiasis, soviel bis jetzt bekannt, nur durch Abgang der Steine, und dieser kann sich per vias naturales vollziehen. Vollständiger Abgang sämtlicher Steine mit Heilung kommt aber sicher häufiger durch Fistelbildung zu stande, und ich glaube nicht, daß für diese die „galletreibenden und steinlösenden" Mittel irgend welchen Erfolg versprechen.

Der Grund dafür, daß die Konkremente nicht wieder gelöst werden, dürfte in zweierlei zu suchen sein. Das Wichtigste ist wohl, daß durch die Steine in der Blase die Motilität dieser beeinträchtigt wird: sie entleert sich nicht vollständig, es bleibt stets ein Residuum von Galle — Residualgalle — in der Blase zurück, und es fehlt so die energische Spülung der Blase mit Galle, dem Lösungsmittel. Außerdem ist die Galle bei Cholelithiasis nicht selten mit Cholesterin überladen wegen der bestehenden Katarrhe der Gallenwege.

Ich habe, dank dem freundlichen Entgegenkommen des Herrn Prof. VON RECKLINGHAUSEN, durch ungefähr 15 Jahre das Material des hiesigen pathologischen Institutes mir nutzbar machen können. Unter den mehr als 1000 Fällen, die mit Gallensteinen behaftet zur Obduktion gekommen sind und von denen ich die Steine zu sehen bekam, habe ich vielleicht 10mal sichere Wiederauflösung von Steinen gesehen; Fälle, in denen nur ganz oberflächliche Erosionen hier und da an den Konkrementen bestanden, ziehe ich nicht in Betracht. Wo sich richtige Auflösung bis zum Zerfalle von Konkrementen fand, handelte es sich nicht um ein vereinzeltes Vorkommnis etwa an einem einzelnen Steine, sondern es fanden sich die Zeichen der Wiederauflösung an vielen der in der Blase vorhandenen Steine. Es handelte sich fast immer um kleine oder

höchstens mittelgroße bis kirschgroße Steine, fast immer von der Art, die ich als die gemeinen Gallenblasensteine bezeichnet habe. Die Hauptmasse dieser Steine besteht aus Cholesterin; doch sind es nicht die massiven, fest kristallinischen Cholesterinsteine — an solchen Cholesterinsolitären und an Bilirubinkalksteinen habe ich nie sichere Lösung beobachtet.

Unsere Steine hatten meist noch einen weichen, nicht kristallinischen Kern, und falls auch im Kern schon kristallinische Struktur bemerkbar war, war seine Masse doch noch brüchig, und die in Lösung begriffenen Konkremente zerfielen leicht in radiärgestreifte Sektoren.

Die Lösung der Steine vollzieht sich fast immer so, daß das Konkrement zuerst an einer oder mehreren Stellen seiner Oberfläche wie angenagt wird, der so entstehende Defekt wächst im Umfang und in die Tiefe bis der zentrale, meist weichere oder wenigstens brüchigere Kern eröffnet ist, in dieser Kernmasse schreitet dann der Zerfall schneller vor, indem diese brüchige, radiärkristallinische Kernmasse in Sektoren zerfällt. Die peripheren Schichten werden gelegentlich gelockert und in Gestalt von schildförmigen Schalenteilen abgestoßen.

Es ist mir zweifelhaft, ob es sich hier um einfache Lösung des Cholesterin des Steines in der umspülenden Galle handelt. Dagegen spricht schon, daß ich diesen Zerfall am häufigsten da gefunden zu haben glaube, wo die Gallenblase viele Konkremente enthielt, so daß sicher ihre Motilität gestört und die Spülung mit Galle sehr mangelhaft war. Ferner ist die eigentümliche Art, wie der Prozeß beginnt, nicht so wie es sein sollte, wenn es sich um Lösung im umgebenden Menstruum handelte; dann sollte die Schmelzung im großen Umfang die Oberfläche angreifen; hier tritt meist an zirkumskripter Stelle ein tiefergreifender Destruktionsprozeß (Fig. 1) auf. Kurz, ich halte es für recht wahrscheinlich, daß es sich bei dieser „Wiederauflösung" der Konkremente in der Blase um etwas ganz anderes handelt, nämlich um Spaltpilzwirkungen. Die Art, wie die Steine zunächst angenagt werden, sieht ganz hiernach aus. Ist der Stein so weit angenagt, daß der Kern eröffnet wird, so mag nun lösende Wirkung der Galle hinzukommen, dies will ich nicht bestreiten, ist mir das sogar für solche Fälle, in denen die Schichten der Rinde sich wie Schalen vom Steine lösen, sehr wahrscheinlich. Auch bestreite ich nicht, daß Lösung ohne Mitwirkung von Bakterien vorkommt. Das aber bei der Auflösung der Gallenkonkremente wenigstens häufig Bakterien im Spiele sind, dafür spricht weiter dies, daß man die Lösung gelegentlich Hand in Hand gehen sieht mit der Ablagerung von anorganischem Kalke — Phosphat und Karbonat — in den Steinen; diese ist sicher auf Bakterientätigkeit zurückzuführen!

Ich muß auf diese Petrifizierung der Gallekonkremente scil. durch anorganischen Kalk ausführlicher eingehen. Es handelt sich hier fast immer um Ablagerung eines Gemisches von Kalkkarbonat und Kalk-

phosphat; der Kürze halber werde ich gelegentlich von Kalkkarbonat sprechen, wenn ich solches Gemisch meine. Kalkablagerung in den Steinen kann ein primärer Vorgang sein, d. h. aus dem Schleimhautsekret kann sich, wie FRERICHS schon zeigte, auf der Oberfläche eine Schicht von Kalksalzen ablagern, so gut wie ein anderes Mal eine Schicht von Cholesterin oder von Bilirubinkalk. Nicht selten aber geschieht die Ablagerung von anorganischem Kalke sekundär, d. h. durch Metamorphose in dem bereits formierten Stein. So sieht man von einer den ganzen Stein überkleidenden oder durchziehenden Kalkkarbonatschicht säulenartig den anorganischen Kalk zentralwärts hin die darunterliegenden Schichten durchwachsen. Die Verkalkung ergreift hier jede Schicht nur in einem ganz beschränkten Umfang, so daß in ihr eine Kalkscholle resultiert, und aus solchen übereinanderliegenden Schollen baut sich ein säulenartiges Gebilde auf, das die Schichten des Steines von der Peripherie zum Zentrum hin durchwächst (Fig. 7). An den Stellen solcher Ablagerung anorganischen Kalkes ist selten roter Gallenfarbstoff (Bilirubin) zu treffen, diese anorganischen Kalk führenden Steine sind oft an ihrer grünlichen Farbe kenntlich, das Bilirubin ist zu Biliverdin oxydiert. Dies hängt damit zusammen, daß es sich hier um Produkte der Tätigkeit oxydierender Bakterien handelt. Die Ablagerung anorganischer Kalksalze in den Sekreten auf den Schleimhäuten und die Bildung von Konkrementen aus anorganischem Kalk im Tiere geschieht überall durch Bakterien, das hat GALIPPE in zahlreichen Arbeiten festgestellt (V. GALIPPE, Notes et recherches originales, Paris 1889, 1891, 1893), in denen er hiermit der modernen Lehre von der Entstehung der Gallensteine vorarbeitete.

Sehr starke Petrifizierung der Gallenkonkremente durch anorganischen Kalk sieht man nun, wie schon gesagt, gelegentlich zusammen mit Lösung der nichtpetrifizierten Substanz der Steine. In 2 Fällen fand ich in Steinen, welche ein sekundär entstandenes zusammenhängendes Kalkskelett besaßen, die diesen Kalkbau durchsetzenden Hohlräume erfüllt von lockerer pulvriger Masse humusartiger Substanz. Hier war die organische Substanz des Steines — dessen frühere Zusammensetzung dahingestellt bleibt — einerseits zu Huminkörpern, andererseits zu Kohlensäure und Phosphorsäure zersetzt und durch die reichliche Ablagerung von Kalkkarbonat und (-phosphat) konnte ein festes Skelett gebildet werden, das den Stein konservierte.

Daß es sich hier um Bakterientätigkeit handelt, halte ich für ausgemacht, und wo die Lösung der Steinsubstanz mit solcher Ablagerung anorganischen Kalkes Hand in Hand geht, darf man auch für sie Bakterien verantwortlich machen. Doch geschieht die Auflösung der Steine wohl häufiger ohne gleichzeitige Bildung anorganischen Kalkes, und die Rolle der Bakterien für diese Fälle wäre erst noch genauer festzustellen.

Es scheint mir nicht ausgeschlossen, wenn auch wenig wahrschein-

lich, daß es bestimmte Spaltpilzarten sind, welche die Konkremente angreifen. Die Steine der Art, die mir in die Hände kamen, haben für Untersuchungen, wie sie hier nahe liegen, keine Gelegenheit gegeben, denn von diesen aus Leichen stammenden Konkrementen hat in der Regel das Colibacterium bereits Besitz ergriffen.

Vielleicht spielen den Chirurgen ihre Operationen einmal geeignete Untersuchungsobjekte in die Hände; vielleicht gelingt es, litholytische Bakterien zu finden.

Angenommen, selbst daß es gelänge, die Konkremente durch irgend welche Mittel zu lösen, so ist es doch noch sehr zweifelhaft, wie viel damit erreicht wird. Denn die Bruchstücke der zerfallenden Steine bleiben zunächst in der Blase und die Schleimhaut bleibt krank, und so ereignet es sich leicht, daß diese Bruchstücke in der Gallenblase wieder zu neuen Steinen zusammenbacken.

Es geschieht das durch Bilirubinkalkniederschläge, deren Entstehung das kalkreiche Sekret der infizierten und entzündeten Schleimhaut begünstigt. Ich habe das öfters gesehen. In einem Falle fanden sich in der Gallenblase etwa 40 Bruchstücke, die anscheinend aus 2 großkirschgroßen Steinen hervorgegangen waren. Es waren 2 gewöhnliche Gallensteine gewesen mit bräunlichem, deutlich radiärkristallinischem, noch sehr brüchigem Kern und einer aus etwa 6 Schichten bestehenden, im ganzen 3 mm dicken, festeren Rinde; alles mit wenig Bilirubinkalk gemischtes Cholesterin. Die Bruchstücke waren nun zum Teil mit einer neuen dicken Rinde von Bilirubinkalk überzogen oder auch durch das gleiche Material zu neuen (Konglomerat)-Steinchen verkittet. So waren 10 oder mehr Konglomerate bis zu Kirschkerngröße entstanden, jetzt Bilirubinkalksteine, die im Inneren die deutlich erkennbaren Bruchstücke der alten Cholesterinsteine enthielten. Fig. 5 gibt die Abbildung vom Durchschnitt eines dieser Konglomeratsteine.

Nach all dem scheint mir die Auflösung der Konkremente nicht berufen, eine bedeutsame Rolle in der Heilung der Cholelithiasis zu spielen; meiner Ueberzeugung nach bleibt die Aufgabe der inneren Therapie die Behandlung der die Cholelithiasis komplizierenden Infekte der Gallenwege, und diese geschieht, um es immer wieder zu sagen, meiner Erfahrung nach durch nichts so erfolgreich als durch die konsequente und energische Anwendung von Kataplasmen auf die Lebergegend und von heißem Karlsbader oder einem ähnlichen heißen kohlensäurehaltigen alkalischen Glaubersalzwasser innerlich. Weder die Abführmittel einiger Chirurgen noch die Cholagoga etc. der allerneuesten internen Aera haben mir so gute Erfolge gegeben.

II. Ueber den Nachweis von Gallenkonkrementen durch Röntgenstrahlen ist in der Neuzeit mehrfach gesprochen.

Das Ergebnis ist, daß diese Untersuchungsmethode keine große Rolle in der Diagnostik der Cholelithiasis spielt. Ich kann dem nach meinen Erfahrungen nur beipflichten. Zwar habe ich öfters bei Röntgendurchleuchtung verdächtiger Fälle unter Anwendung der SCHÖNBERGschen Blende in der Gallenblasengegend Schatten erhalten, die man auf Steine beziehen konnte und bei nachfolgender Operation wurden dann in der Blase auch wirklich haselnußgroße Konkremente gefunden. Dennoch glaube ich nicht, daß der Schatten den Steinen angehört hatte; denn die Blase, in der die Steine lagen, war mit konzentrierter Galle gefüllt und wie sich nachher zeigte, waren sie — die Steine — für die Röntgenstrahlen sogar etwas besser durchgängig als die Galle, in der sie lagen.

Wenn man einen dieser Steine vorn oder hinten auf den Körper eines Lebenden, ziemlich korpulenten Menschen auflegte, so war er im photographischen Bilde vollkommen deutlich zu erkennen — Belichtung beide Male von vorn —. In einer mit dünner Ochsengalle gefüllten Gallenblase vom Ochsen hingegen gab er kaum noch einen deutlichen Schatten und in der Gallenblase von einem Menschen mit dicker menschlicher Galle gefüllt, gab er gar keinen Schatten mehr oder sogar — wenn die Galle sehr dick war — einen helleren Fleck (Fig. 2 *b*).

Dennoch ist damit die Angelegenheit noch nicht erledigt. Es ist vielmehr folgendes im Auge zu behalten: Die Steine, mit denen ich es in meinen Fällen zu tun hatte, waren alles solche, die für die Röntgenstrahlen verhältnismäßig gut durchgängig sind — sie waren kalkarm.

Die Schattengebung der Steine bei der Röntgenstrahlendurchleuchtung hängt in erster Linie von ihrem Kalkgehalt ab, und dieser ist außerordentlich verschieden. Ich habe mich schon 1900 auf dem Pariser internationalen Kongreß hierüber ausgelassen und damals schon gesagt, daß, während die Cholesterinsteine und die gemeinen Gallensteine oft nur 0,5 Proz., selbst weniger, CaO — auf Trockensubstanz — enthalten, es Konkremente — und zwar auch solche, die nach ihrem sonstigen Habitus zu den gemeinen Gallensteinen zu zählen sind — gibt, die 21 Proz. CaO enthalten. Die Schattengebung dieser so kalkreichen Steine ist nun eine viel stärkere, so stark, daß diese auch in konzentrierter Menschengalle noch deutlich in der Skiophotographie hervortreten (Fig. 2 *a*). Solche Steine würde man meiner Meinung nach bei diagnostischer Durchleuchtung wahrnehmen können. Das Radiogramm, das BECK in „Fortschritte auf dem Gebiete der Röntgenstrahlen", Bd. III, Taf. 25, Fig. 3, veröffentlicht, dürfte von solchen kalkreichen Steinen stammen. Sie sind recht selten, aber doch nicht so selten, daß man mit ihnen nicht zu rechnen brauchte. In Fällen, in denen ohne dies eine sichere Diagnose nicht zu machen ist, dürfte doch immer noch ein Versuch mit Röntgendurchleuchtung geboten sein.

III. Ueber akute Entstehung von Gallenkonkrementen.

Die Schilderung, die ich in meiner Klinik der Cholelithiasis, p. 22 u. 23, von der Entstehung der ersten Anlage von Gallenkonkrementen gegeben habe, läßt keinen Zweifel darüber, daß es sich hierbei um Vorgänge gehandelt, welche zu ihrem Ablauf sicher nur kurzer Zeit, vielleicht nur Stunden bedürfen. Danach ist akutes Entstehen von Gallenkonkrementen nichts Ungewöhnliches. Indessen handelte es sich da um kleinste Konkremente, welche kaum die Größe von Hirsekörnern erreichen. Vereinzelt war ich auch damals schon größeren Konkrementen begegnet, welche mir akuter Entstehung zu sein schienen, indessen gelang es mir nicht, zu bestimmteren Anschauungen zu gelangen. Was seitdem an Experimenten und anatomischen Beobachtungen (v. HANSEMANN) beigebracht ist, hat der akuten Entstehung von Gallenkonkrementen nicht das Wort geredet. Schneller als in Frist von Monaten hat man sie nie entstehen sehen.

Ich selbst habe indessen doch wieder einzelne Beobachtungen gemacht, welche mich berechtigen, auf der von mir vor 13 Jahren vertretenen Ansicht, daß auch große Konkremente akut entstehen können, zu beharren.

Um recht verstanden zu werden, muß ich hier voranschicken,

1) daß auch, meiner Ansicht nach, chronische Entstehung da selbstverständlich ist, wo es sich um Cholesterinsteine erheblicherer Größe, über erbsengroß, von gleichmäßig festem, kristallinischen Gefüge handelt. Fraglich bleiben mir in Bezug auf den hier behandelten Punkt manche Konkremente mit weichem Kern und manche Bilirubinkalksteine. Gerade unter den großen, selbst nußgroßen und größeren Bilirubinkalksteinen, sofern sie nicht schon sekundäre kristallinische Cholesterinausscheidungen in ihrem Inneren tragen, sind solche, die mir auf Entstehung in kurzer Zeit sehr verdächtig sind.

2) ist zu betonen, daß Steine akut entstanden und doch sehr alt sein können, lange nach ihrer Entstehung in der Blase gelegen haben können; sekundäre Cholesterinfiltrationen zeigen allemal mit Bestimmtheit höheres Alter an.

3) Wenn ich von akuter Entstehung spreche, so meine ich Vorgänge, die ich mir in ganz kurzer Zeit, Tagen, vielleicht Stunden, verlaufend vorstelle. Genauere Zeitbestimmung ist vorläufig unmöglich. Nicht nur in dieser Hinsicht haften dem hier Vorzutragenden höchst bedauerliche Unsicherheiten an!

Zunächst habe ich über einen Fund zu berichten, in dem es sich offenbar um größere Gallenkonkremente akuter Entstehung gehandelt hat.

Die Gallenblase einer alten Frau, über die weiter nichts mehr festzustellen war, fand sich voll dicker, zäher Galle, und in dieser

2 Konkremente von Form und Größe je einer großen Olive. Die Konkremente waren dunkel, fast schwarzbraun, und so fest, daß sie nach ziemlich rücksichtslosem Umgehen mit ihnen bei der Sektion und mehrfachem Herumtragen, Abspülen in Wasser und ähnlichen Manipulationen nicht gelitten hatten, doch waren sie nicht so fest, daß sie nicht leicht zwischen den Fingern hätten zerdrückt werden können. Nach Härten in Sublimatlösung oder in Formalin konnten sie in Celloidin eingebettet und geschnitten werden. In Fig. 6 gebe ich die Abbildung eines nach Erhärtung in Formalin so erhaltenen, mit Jodglycerin behandelten Schnittes[1]). In der Hauptsache besteht das Konkrement aus einer körnigen, im ungefärbten Präparat bräunlichen, feinkörnigen Masse. Ich habe mich mit diesen Massen, welche das Bildungsmaterial für solche Gallenkonkremente abgeben, früher viel beschäftigt; sie bestehen in der Hauptsache aus amorphem Bilirubinkalk und Cholesterin. In dieser körnigen Grundmasse finden sich nun hier eigentümliche Bröckel und Bildungen verschiedenster Größe und Form eingebettet, welche Fig. 3 bei stärkerer Vergrößerung darstellt. Die schildförmigen Bildungen (*a. a.*) enthielten Kalk; auf Schwefelsäurezusatz schieden sich nach einiger Zeit Kristalle, die ich für Gips ansprach, aus; da keine Kohlensäure entwich, dürfte es sich um Kalkphosphat gehandelt haben. Die geschichteten Bildungen (*b. b.*) dürften abgestoßene Schleimhautauflagerungen darstellen; bei *d.* knollige und kugelige Bildungen (Kalkkörper?).

Es dürfte berechtigt sein, in diesen mannigfachen Bildungen Produkte einer Cholecystitis zu sehen, deren Ursprung und Natur unbekannt ist; und es dürfte berechtigt sein, anzunehmen, daß die Entstehung des Konkrementes durch ihr Zusammenbacken ganz schnell vor sich ging. Wahrscheinlich so, daß bei der Entleerung der Gallenblase die festeren Inhaltsmassen zurückbleiben und durch den Druck der Gallenblasenwandung Form erhielten.

Solche Konkremente, wie die hier beschriebenen, verraten ihre Jugend durch das Fehlen jeder festen Schale. Den Vorgang der Schalenbildung um solche Anfänge von Konkrementen habe ich in der Klinik der Cholelithiasis eingehend beschrieben, für die Beantwortung der Frage aber, inerhalb wie langer Zeit sich die Bildung einer festen Schale um solch weichen Kern vollzieht, fehlen noch alle Grundlagen. Auch diese äußere Schale wird aus Produkten der Schleimhauterkrankung, Cholesterin und Kalkverbindungen gewöhnlich Bilirubinkalk gebildet; schon darüber, wie es geschieht, daß diese Konkrementbildner bei der Schalenbildung in ein so festes Gefüge gebracht werden, wissen wir kaum etwas Sicheres — und dementsprechend steht es mit unseren Vorstellungen darüber,

---

1) Die Untersuchung dieser Steine wurde von Dr. Bär und Dr. Mundt ausgeführt.

welche Zeit diese unbekannten Vorgänge in Anspruch nehmen. Vielleicht sind Monate, vielleicht aber auch nur Tage oder Stunden dazu nötig — das eine ist so wenig erwiesen wie das andere.

So scheint es mir berechtigt, noch eine andere Beobachtung hier mitzuteilen, welche, so wenig eindeutig sie ist, doch ebenfalls geeignet ist, der akuten Entstehung und Gestaltung von Gallenkonkrementen das Wort zu reden.

Ich erhielt aus der Leiche eines alten Mannes, von dem leider wieder nichts weiter bekannt ist, einen Gallenstein von Hühnereiform und -größe (Fig. 4), offenbar aus der Gallenblase stammend.

Der Stein war vor 2 Tagen aus der Leiche entnommen, zeigte äußerlich das gleiche Aussehen und die gleiche Härte wie heute; beim Schütteln war anfangs kein Geräusch in ihm wahrzunehmen. Nachdem er aber ungefähr 8 Tage in einem — es war zur Winterszeit — warm geheizten Zimmer gelegen hatte, hörte man jetzt beim Schütteln des Konkrementes deutlich ein Klappern, wie von einem in ihm lose liegenden harten Körper. Aufgesägt zeigt der Stein in seinem Inneren in lufterfüllter Höhle frei beweglich liegend einen kleineren Stein von ungefährer Größe und Gestalt eines Sperlingseies (Fig. 4). Dieser eingeschlossene Stein ist ein alter Cholesterinsolitär, durchweg gleichmäßig fest kristallinisch. Der große Stein, in welchem er eingeschlossen war, besteht in seiner mächtigen, an den Polen bis 12 mm dicken Rinde gleichmäßig aus einem Gemisch von Bilirubinkalk und Cholesterin, er zeigt die Farbe der von mir sogenannten gemischten Bilirubinkalksteine, welche noch 25 Proz. und mehr Cholesterin zu enthalten pflegen. Die Rinde ist in ihrem peripheren Teile von gleichmäßigem festen Gefüge und zeigt, soweit sie das ist, deutlich Schichtenbildung; es mögen 10 bis 12 Schichten zu zählen sein. Der zentrale Teil der Rinde ist bröckelig, wie porös, zeigt keine Schichtung, hingegen zahlreiche, tiefe Schrunden und Furchen, sehr gut vergleichbar mit dem Boden eines Teiches, dessen Schlamm nach plötzlicher Entwässerung schnell zusammengetrocknet ist.

Hiernach glaube ich, daß die zentrale Höhle (scil. um den eingeschlossenen Stein) ursprünglich, d. h. damals, als der Stein in meine Hände kam, noch nicht leer, sondern angefüllt war, und zwar von einer breiigen Masse, welche dann beim Liegen in der Wärme zu der brüchigen Masse, dem zentralen Teile der Rinde, zusammentrocknete; es sind die Schrunden und Furchen in dieser Masse, welche das schnelle Zusammentrocknen zeigen.

Ich entsinne mich nun, in früherer Zeit ein Konkrement in den Händen gehabt zu haben, dessen zentrale Masse sich noch in solchem breiigen Zustande befand: Es war ein ganz gleich, wie der hier vorliegende, aussehender braunroter, gemischter Bilirubinkalkstein, mit harter, geschichteter Rinde, die zentralen Partien gebildet

von einem dicken, schon locker zusammenhängenden, doch noch schmierigen Brei, von ungefähr derselben gleichen chemischen Zusammensetzung, wie die Rinde, d. h. Bilirubinkalk mit bedeutendem Gehalt an Cholesterin; auch dieser Stein zeigte als Einschluß in dem Bilirubinkalkbreie eingebettet einen kleinen, alten Cholesterinsolitär. Ich entsinne mich dann weiter, Gallenblasen in Händen gehabt zu haben, welche ganz erfüllt waren von einem Bilirubinkalkbrei, ganz gleich dem weichen Inhalte dieses eben besprochenen Konkrementes, in diesem Brei lagen wieder ein oder mehrere ältere Konkremente.

Ich glaube nach dem allen mir die Bildung der großen Bilirubinkalksteine in diesen Fällen so vorstellen zu können: Es war bereits ein älteres Konkrement in der Gallenblase vorhanden, und es war durch dieses der Blasenhals verstopft. In der Gallenblase hatte sich nach Resorption der sie ursprünglich füllenden Galle eingedicktes Sekret der entzündeten Gallenblasenschleimhaut angesammelt; derartiges sieht man gelegentlich: ein Gallenstein, am häufigsten immer ein alter Cholesterinsolitär, in der Blase eingebettet in nicht galliger, grauer, breiiger Masse; solche Massen können viel Kalk enthalten, in allen Schleimhautsekreten findet sich Kalk. Nun geschah es irgendwie, daß der Verschluß des Gallenblasenhalses sich lockerte, und daß wieder Galle in die Blase floß, so konnte hier schnell ein massiger Niederschlag von Bilirubinkalk aus dem Bilirubin der zuströmenden Galle durch in der Blase aufgespeicherten Kalk entstehen (vergl. Klinik der Cholelithiasis, p. 17: Bilirubinkalk). Die Bildung der harten Schale und die Formung des Steines aus dem Bilirubinkalkbrei stelle ich mir dann so vor, daß die Wand der Blase sich um die weiche Masse zusammenzieht und durch Resorption von der Oberfläche des umschlossenen breiigen Klumpens diese trocknet und verdichtet. Auch sondert die Gallenblasenschleimhaut fortdauernd weiter ihr kalkhaltiges Sekret ab und befördert so das Entstehen einer festen Bilirubinkalkschale auf der Oberfläche des Breiklumpens. Ist so durch Bildung der ersten Schale der Stein formiert, so kann sich in schneller Folge Schicht auf Schicht auf seiner Oberfläche ablagern, indem sich bei jedem folgenden neuen Einfließen von Galle in die Blase der eben geschilderte Vorgang wiederholt; nur mit dem Unterschiede, daß jetzt, wo die Gallenblase durch das bereits vorhandene große Konkrement fast erfüllt ist, nur jedesmal ein geringes Quantum Galle einfließt und auf einmal zu bewältigen ist, welches dann bei nachfolgender Kontraktion der Blasenwand sogleich in Form einer dünnen Schicht um den Stein gepreßt und getrocknet und hart wird.

Diese, wie ich meine, akute Bildung großer Bilirubinkalksteine spielte sich allerdings, soweit meine Erinnerung reicht, immer in Blasen ab, in denen bereits Konkremente vorhanden waren. Indessen halte ich sie für möglich auch da, wo noch keine Cholelithiasis besteht. Ich halte es für nicht unwahrscheinlich, daß eine Cholangitis — nicht kalku-

lösen Ursprunges — zu Aufsammlung solch kalkhaltiger Sekrete in der verschlossenen Gallenblase und dann, wenn wieder einmal Galle hinzutritt, zur plötzlichen Bildung eines Bilirubinkalksteines führen kann. Jedenfalls aber kann ein kleiner alter Gallenstein mit obsoleter Cholecystitis so plötzlich zu einem großen und durch seine Größe bedeutsamen Gebilde wachsen.

IV. Bemerkungen zur speziellen Diagnostik des Gallensteinleidens.

Die spezielle Diagnostik des Gallensteinleidens gehört zu den im ganzen sehr unerfreulichen Themen. Soviel ich mich mit ihr zu beschäftigen Gelegenheit gehabt habe, ich bin nicht weit über das hinausgekommen, was ich schon in meiner Klinik der Cholelithiasis sagen konnte, Ich gebe zu, daß der Spezialist hier wie überall, dank seiner Erfahrung, sich eine größere Sicherheit und Zuverlässigkeit seines Urteiles darüber: wo der Stein liegt, ob Pericholecystitis mit Adhäsionen, ob Fisteln, ob Karcinom als Komplikation bestehen, erwerben mag, aber groß wird die Zuverlässigkeit niemals und die Diagnostik behält hier in ganz besonderem Maße etwas Intuitives; das, was uns leitet, läßt sich nicht vollständig in Worte fassen. Die Diagnose der Cholelithiasis als solche hat mir selten große Schwierigkeiten gemacht. Dies soll nicht besagen, daß nicht oft genug Gallensteine gefunden werden, wo wir sie nicht vermuten; die Frage aber, ob bestehende Beschwerden auf Cholelithiasis beruhen oder nicht, ist meist nicht schwer zu entscheiden. Die Differentialdiagnose von Cholelithiasis und Carcinom der Gallenwege oder der Leber nimmt da eine besondere Stellung ein und verlangt eine besondere Besprechung, die am Schlusse erfolgt.

Bei der Diagnose der Cholelithiasis handelt es sich in den schwierigeren Fällen meist um ihre Unterscheidung von Magenleiden. In erster Linie sind da wichtig der lokale Befund an der Leber, von dem die Druckempfindlichkeit der Gallenblasengegend nur selten fehlt, und der Ikterus. Für die Fälle aber, in denen, dies alles fehlt, kann nicht nachdrücklich genug aufmerksam gemacht werden auf die Wichtigkeit der Anamnese, d. h. der Angaben über das erste Auftreten des Leidens. Im späteren Verlaufe stehen häufig die Beschwerden in ausgesprochener Abhängigkeit von der Nahrungsaufnahme; schuld daran sind wohl, wie vielleicht Kehr am nachdrücklichsten hervorgehoben hat, die Verwachsungen am Pylorus und dem Duodenum, anfangs aber besteht solche Abhängigkeit fast nie. Der erste Schmerzanfall tritt bei der Cholelithiasis meist unvorbereitet, selten nach der Mahlzeit, auch selten nach einem Diätfehler, vielmehr recht oft zu einer Zeit ein, wo die Anfälle im Anfange eines Magenleidens sehr selten erscheinen — um Mitternacht. Schmerzanfälle, die auf Darmleiden beruhen, geben hingegen zu Verwechselungen dadurch Veranlassung, daß sie um die gleiche Zeit

eintreten. Ferner ist es doch bei Cholelithiasis recht selten, daß, wenn auch die Schmerzen immer im Epigastrium begonnen haben mögen, nicht doch ihre Beziehung auf das rechte Hypochondrium dem Kranken deutlich geworden ist, und daß nicht einmal eine „Anschwellung der Leber" bemerkt worden ist. Sind die Beschwerden in der rechten Bauchhälfte lokalisiert, so ist der entscheidende Schritt in der Diagnose getan; die Verwechselung mit Appendicitis braucht man nicht sehr zu fürchten; sind einmal lokale Erscheinungen deutlich, so überzeugt man sich bald davon, ob sie in die Leber- oder Appendixgegend gehören. Die Unterscheidung von rechtsseitiger Nierenkolik kann schwieriger werden! Ich kenne aus eigener Erfahrung.

In der spezialisierenden Diagnostik erscheint mir die Diskussion der folgenden Punkte wichtig und nicht ganz aussichtslos.

1) Die Diagnose der akuten Cholecystitis und des chronischen Hydrops vesicae felleae hat kaum je unüberwindliche Schwierigkeiten; sie wird heutzutage überall mit Erfolg geübt. Unter den Fällen von „chronischem Hydrops" passieren dann manche, wo statt des Hydrops ein Empyem vorliegt. Im einen oder anderen dieser Fälle weisen Fieber, lokale Schmerzen und Druckempfindlichkeit der Bauchdecken, Oedem, auf die eiterige Natur des Inhaltes hin, doch erlebt man manche Ueberraschung.

Ganz schlimm hingegen steht es mit der Diagnose der bei chronisch rezidiver Cholelithiasis so häufigen Fälle von Empyem der Gallenblase, in denen nicht nur keine Ektasie besteht, sondern die Gallenblase geschrumpft ist!

2) An zweiter Stelle steht ihrer Wichtigkeit nach die Diagnose der Choledochusobstruktion.

Die akute Choledochusobstruktion halte ich überhaupt nicht für Gegenstand der Diagnose. Es sind die akuten Gallensteinanfälle, die Anfälle eigentlicher Gallensteinkolik im alten Sinne dieses Wortes, bei denen sie in Frage kommt. Wenn in diesen Anfällen starker Ikterus eintritt, so meint man immer noch, daß der Stein bei seiner Wanderung im Ductus choledochus liegen geblieben ist und diesen verstopft. Indessen ist dieser Schluß, der sich ganz und gar darauf stützt, daß der Ikterus bei der Cholelithiasis vom Verschluß der großen Gallengänge abhängig sei, hinfällig; denn die Prämisse gilt nicht mehr, wie wir gleich bei der chronischen Choledochusobstruktion besprechen werden. Auch diese — die chronische Choledochusobstruktion — stellt eine wenig befriedigende diagnostische Aufgabe dar, deren Schwierigkeit übrigens vielfach unterschätzt wird. Die eine Schwierigkeit, nämlich die, zu entscheiden, ob eine angenommene Obstruktion des Choledochus durch Steine oder durch eine Neubildung bedingt ist, werden wir nachher behandeln, wenn von den Neubildungen die Rede ist, hier soll uns die Frage beschäftigen, woraufhin bei be-

stehender Cholelithiasis die chronische Choledochusobstruktion angenommen werden darf. Es ist von je der chronische Ikterus gewesen, von dem man sich leiten ließ, und noch heute halten viele Diagnosten andauernd starken chronischen Ikterus bei Cholelithiasis für genügend, um chronische Choledochusobstruktion zu diagnostizieren. Dem liegt wieder die alte Anschauung zu Grunde, daß der Ikterus bei der Cholelithiasis ein Obstruktionsikterus sei. Dies ist aber nicht so; der Ikterus bei der Cholelithiasis ist viel seltener ein Obstruktionsikterus als ein entzündlicher, wie RIEDEL ihn zuerst getauft hat, er ist nicht die unmittelbare Folge von Verschluß des Ductus choledochus oder hepaticus, sondern seine Ursache ist die infektiöse Cholangitis, welche auch ohne Obstruktion der großen Gallengänge bestehen kann. Ikterus, auch chronischer Ikterus, kommt bei Cholelithiasis vor, ohne daß die Steine die Gallenblase verlassen haben und ohne Steine in den großen Gängen, so gut wie er fehlen kann bei weitgehender Obstruktion des Choledochus durch Konkremente. Ich habe für beides schon vor 13 Jahren schlagende Beispiele beigebracht.

Nächst RIEDEL ist derjenige, der am eingehendsten den entzündlichen Ikterus studiert hat — zum Teil in Gemeinschaft mit Dr. STOLZ — Professor EHRET in Straßburg. Von EHRET liegt dann ein vollkommen selbständiger Versuch vor, das Symptomenbild der chronischen Choledochusobstruktion festzustellen[1]), den ich für glücklich halte. EHRET schließt die Fälle aus, bei denen dauernd Acholie der Faeces besteht — wohl wegen des hieraus abzuleitenden Verdachtes auf Obstruktion durch Neoplasma. Liegt also ein solcher Verdacht nicht vor, und ist Cholelithiasis ausreichend wahrscheinlich, so meint E., da Steine im Choledochus annehmen zu dürfen, wo fieberloser chronischer Ikterus mit nicht zu seltenen plötzlichen Exacerbationen besteht, welche regelmäßig von plötzlichen hohen Temperatursteigerungen ohne sehr heftige Schmerzen begleitet sind. Ich stehe nicht an, EHRET beizustimmen, daß chronische Choledochusobstruktion durch Konkremente sich so zu gestalten pflegt, und ich kann nicht behaupten — außer vielleicht bei komplizierenden Leberabscessen — die gleiche Vereinigung von Symptomen bei Cholelithiasis ohne Steine im Choledochus gesehen zu haben.

Die theoretische Ableitung dieses Symptomenbildes, welche EHRET gibt, ist sehr lehrreich; ich führe aus ihr nur dies an, daß EHRET sowohl die anfallsweise Steigerung des Ikterus wie das Fieber auf Aufflackern einer Cholangitis bezieht. Der Stein im Choledochus ist deshalb besonders geeignet, solche Cholangitisanfälle zu vermitteln, weil er am Duodenalende des Ganges zu liegen pflegt, er begünstigt so das Einwandern von Bacillen aus dem Darm. Wenn nun, wie das zeitweilig leicht ge-

---

1) EHRET, Diagnostic de siège des calculs biliaires. Semaine méd., 7. Jan. 1903.

schieht, der Fluß der Galle neben dem Stein vorbei unterbrochen wird, so kommt in der vorher durch vom Darme eingewanderte Mikroben stark infizierten Galle schnell ein schwerer Infekt auf, der ebenso schnell wieder erlöschen kann, sobald nämlich die Galle wieder ihren Weg neben dem Stein vorbei findet und der Choledochus gespült wird.

3) Praktisch von größter Wichtigkeit ist die Differentialdiagnose zwischen Cholelithiasis und Neubildung.

Diese differentialdiagnostische Frage kann in zwiefachem Sinne aufgeworfen werden. Bei als sicher geltender Choledochusobstruktion ist oft zu entscheiden, ob die Obstruktion durch ein Konkrement oder durch Neubildung geschieht, und viel häufiger noch liegt die kaum weniger wichtige Frage vor, ob überhaupt neben der sicheren Cholelithiasis nicht auch noch Neoplasma besteht.

Für Choledochusobstruktion durch Neoplasma gilt längst als das Wichtigste die dauernde Acholie der Stühle. Sie ist sicher sehr wichtig, kommt aber bestimmt auch bei Gallensteinobstruktion vor, und andererseits kommt auch bei Neoplasma einmal Wechseln gallefreier und gallehaltiger Stuhlgänge vor, beides ist sicher selten, doch habe ich bestimmt beides gesehen.

Auf das Verhalten der Gallenblase, scil. ob sie ektatisch vorliegt, oder ob sie nicht zu finden, geschrumpft, ist, lege ich keinen großen Wert mehr, wenigstens habe ich entgegen dem, was ich mit anderen früher selbst meinte, mittlerweile zu häufig große ektatische Gallenblase bei Steinobstruktion des Choledochus gesehen, noch häufiger aber sie bei Neoplasma vermißt.

Großen Wert lege ich auf den Milztumor: bei längerem Bestehen des fraglichen Ikterus spricht Fehlen eines deutlichen Milztumors nachdrücklich gegen Gallensteinobstruktion!, und großer palpabler Milztumor spricht entschieden cet. par. für Cholelithiasis. Die Wichtigkeit eines charakteristischen Befundes an der Leber — scil. für Neoplasma charakteristisch! — brauche ich nicht zu betonen und seine Schilderung brauche ich hier nicht zu geben. Ob der EHRETsche Symptomenkomplex auch für diese Differentialdiagnose stichhaltig, lasse ich dahingestellt, ich will es nicht bestreiten! EHRET will ja übrigens nur die Lage der Steine im Choledochus in den Fällen aus ihm erschließen, in denen Cholelithiasis angenommen ist und in denen die Stuhlgänge nicht dauernd gallefrei sind.

Noch viel schwerer zu beantworten ist die Frage, ob neben der angenommenen Cholelithiasis Neoplasma zu fürchten sei. Bei lange bestehender Cholelithiasis oder da wo vor langer Zeit einmal solche vorlag, bei alten Leuten und insonderheit mit chronischem Ikterus, sei man mißtrauisch! Durch die Kachexie lasse man sich aber nur dann für Karcinom bestimmen, wenn sie sich schnell entwickelt hat — durch Cholelithiasis allein pflegen die Kranken, auch die stark Ikterischen, außer

bei größeren und wiederholten Blutverlusten nicht in kürzerer Zeit als Monaten kachektisch zu werden. Sehr bedenklich für Neubildung ist immer Ascites, wenigstens sobald er nicht ganz unbedeutend bleibt, oder falls richtige Cirrhose besteht.

Die metastatische Lymphdrüse in der linken Fossa supraclavicularis [1]) — so groß ihre Bedeutung für die Diagnose der Neoplasmen der Bauchorgane sonst ist — leistet hier sehr wenig, wohl deshalb, weil die Schwierigkeiten der Differentialdiagnose, die ich hier behandle, fast nur für solche Fälle gelten, in denen die Neubildung noch nicht alt genug ist, um Metastasen zu machen.

4. Schließlich noch die Fisteln. Fistelbildung und Abgang von Steinen auf diesem Wege kann sich in jeder Periode der Cholelithiasis ereignen. Interessant sind die Fälle, wo bei bis dahin latenter Cholelithiasis Durchbruch nach außen erfolgt. Der Fall stellt sich als eine akute entzündliche Infiltration der Bauchdecken im rechten Hypochondrium oder im Epigastrium aus unbekannter Ursache dar, welche abscediert; der Durchbruch erfolgt am häufigsten in der Nabelgegend oder geradezu im Nabel (vergl. Klinik der Cholelithiasis, p. 187). Fast immer geht die Perforation von der Gallenblase, d. h. einem kalkulösen Gallenblasenempyem aus. Oft ist die Ueberraschung, wenn dann der oder die Steine zu Tage treten, groß! Auch in den Darm kann der Durchbruch erfolgen, ohne daß sich die Cholelithiasis bis dahin bemerkbar gemacht hatte; seit bald 100 Jahren bekannt sind die Fälle, in denen durchaus unerwartet und ohne Beschwerden ein großer (bei Goldschmidt fast hühnereigroßer) Stein im Stuhlgang abgesetzt wird. Ich habe das auch einmal erlebt. In diesem Falle muß eine Gallenblasenkolonfistel bestehen; denn den Dünndarm passieren Steine von irgend erheblicher Größe — sagen wir mehr wie Kirschgröße — nicht, ohne große Beschwerden. Gelangen große Steine durch eine Gallenblasenduodenal- oder eine Choledochoduodenalfistel in das Duodenum — Dünndarmfisteln gehören zu den größten Seltenheiten — so machen sie sehr stürmische Erscheinungen, nicht selten Ileus, in anderen Fällen solche, wie von diffuser Peritonitis. Solche schweren Zustände können wochenlang andauern, und wenn dann schließlich die Operation beschlossen ist, so kann es sich ereignen, daß endlich noch kurz vor

1) Seit einiger Zeit ist es Gebrauch, die neoplastische Lymphdrüsenmetastase in Fossa supraclav. sin. als „Virchowsche Drüse" zu bezeichnen. Ich kenne keine Arbeit Virchows über diesen Gegenstand und weiß, daß die diagnostische Bedeutung dieser Lymphdrüsenschwellung in linker Fossa supraclavicularis von den Klinikern längst gelehrt worden ist, z. B. von Frerichs bereits 1860. Will man sie auf den Namen eines Autors taufen, so nenne man sie „Troisiersche Drüse", denn von Troisier liegt eine — soviel ich weiß, die erste eingehende — vortreffliche Arbeit über diesen Gegenstand in Archives générales vor.

dem festgesetzten Termin plötzlich mit dem Abgang des Steines per anum alles glücklich erledigt wird. Das habe ich zweimal selbst erlebt. In diesen Fällen ist es weniger der Prozeß der Fistelbildung selbst, als die Wanderung des Steines durch den Darm, die beschwerlich und gefährlich wird. Wo aber auch die Gefahren für diese hoch oben in den Darm erfolgenden Fistelbildungen liegen mögen, sie sind sehr groß, und wenn man auch mit dieser Form der Naturheilung rechnen muß, so scheint es mir doch bei dem gegenwärtigen hohen Stande der Chirurgie auf diesem Gebiete nicht mehr erlaubt, sie geduldig abzuwarten.

Erklärung der Abbildungen auf Tafel IX.

Fig. 1. In der Auflösung begriffener Gallenstein. Von der Oberfläche aus sinuös angefressen; der Kern eröffnet und in großem Umfang zerstört.

Fig. 2. Menschliche Gallenblase mit dicker, grüner Menschengalle gefüllt. Darin bei *a.* ein stark kalkhaltiger, bei *b.* ein kalkarmer Cholesterinstein. *c.* ein Stück Bleidraht.

Fig. 3. Bestandteile des in Fig. 6 dargestellten jungen Konkrementes bei stärkerer Vergrößerung (350 : 1). Die schildförmigen Bildungen *a. a.* bestehen aus Kalkphosphat. *b. b.* geschichtete Massen, die wahrscheinlich Schleimhautauflagerungen darstellen. *c. c.* amorphe Massen (Bilirubinkalk + Cholesterin in großer Menge enthaltend). *d. d.* kuglige Massen (Kalkphosphat?).

Fig. 4. Großer Gallenstein, in welchem ein kleiner älterer Stein freibeweglich eingeschlossen. Beschreibung siehe im Text, p. 547.

Fig. 5. Konglomeratstein, gebildet aus Stücken eines zerfallenen Steines; s. im Text p. 543. Vergr. 3,5 : 1.

Fig. 6. Die Hälfte vom Schnitt eines in Formalin erhärteten, noch ganz jungen Konkrementes, mit Jodglycerin behandelt. Vergr. 10 : 1.

Fig. 7. Einlagerung anorganischen Kalkes (Karbonat und Phosphat) in einem Gallenstein. Die Kalkeinlagerungen — überall an der grünen Farbe erkenntlich — überziehen die Oberfläche *a* des Steines in kontinuierlichen Schichten. Von der Oberfläche aus durchwächst der anorganische Kalk den Stein in säulenähnlichen Bildungen, welche aus übereinander gelagerten schollenartigen Bruchstücken aufgebaut sind, deren jedes einer folgenden Schicht des Steines angehört; s. Text p. 543. (Die Abbildung ist bereits in der „Klinik der Cholelithiasis“ dargestellt.) Vergr. 300 : 1.

Nachdruck verboten.

XXVII.

107 Fälle von Darminvagination bei Kindern,

behandelt im Königin Louisen-Kinderhospital in Kopenhagen während der Jahre 1871—1904.

Kurze tabellarische Darstellung.

Von

Prof. **H. Hirschsprung.**

Nachfolgende Abhandlung über Darminvagination im Kindesalter soll keine ausführliche Monographie der Krankheit sein. Ihr Zweck ist ein möglichst kurzer Bericht auf Grund einer ungewöhnlich reichhaltigen persönlichen Erfahrung betreffend eine Krankheitsform, die an vielen anderen Orten verhältnismäßig selten vorzukommen scheint, sei es nun, daß diese Anhäufung von Fällen an einem begrenzten Orte und in der Hand eines einzelnen vom Zufalle oder von tieferen Ursachen, die nicht klar zu Tage liegen, herrührt. Beim internationalen ärztlichen Kongresse in Kopenhagen 1884, an welchem die verschiedene Häufigkeit der Krankheit an verschiedenen Orten als Diskussionsthema aufgestellt war, hatte ich persönlich 19 Fälle zur Verfügung, während zur selben Zeit ein Paar Kollegen aus den Provinzen weitere 19 und 12 wohlkonstatierte Fälle aus ihrer eigenen wie aus der Praxis bekannter Kollegen zu meiner Verfügung gestellt hatten. Aus der Literatur wie auch aus den in der Diskussion fallenden Bemerkungen zu schließen, schien die Krankheit wirklich, wie sonderbar es auch erscheinen möchte, an den meisten anderen Orten selten zu sein, so auch in den anderen skandinavischen Ländern. Eine Ausnahme in dieser Beziehung bildete, zufolge den Nachforschungen meines Korreferenten Herrn Prof. Seved Ribbing in Lund, nur Malmö, die nächste Nachbarstadt Kopenhagens in Schweden.

Von englichen Aerzten, in deren Heimat auf Grund späterer Erhebungen die Krankheit gleichfalls häufiger vorkommt, nahm bei dieser Gelegenheit leider niemand teil an der Diskussion. Prof. A. Jacobi aus New York war der Meinung, daß die Krankheit gar nicht selten bei ihm zu Hause vorkomme.

In den nachfolgenden Jahren bin ich wiederholt zur selben Frage zurückgekehrt. In einer Mitteilung auf der Naturforscherversammlung in Wien 1894 war meine Zahl bis 64 gestiegen. Bei einer Diskussion in Cassel September 1903 konnte ich über 96 Fälle berichten, die größtenteils im Kinderhospitale, einige jedoch auch in meiner privaten Praxis beobachtet worden waren. November 1904 hat die Zahl 107 erreicht.

Nach dem ersten von mir beobachteten Fall sind es nur ganz wenige Jahre, in welchen nicht wenigstens ein oder zwei Fälle im Kinderhospitale zur Beobachtung gekommen sind, zu Zeiten aber haben sich die Fälle gruppiert, man möchte sagen mit fast epidemischer Häufigkeit. So sind die Jahre 1885 und 1887 jedes mit 7 Fällen repräsentiert, 1897 mit 8 und schließlich die erste Hälfte von 1904 mit nicht weniger als 10 Fällen, ein Verhältnis, das sich jeder Erklärung entzieht. Zur selben Zeit sind ganz sicher auf unserem Kommunehospital, das auch Kinder aufnimmt, mehrere Fälle vorgekommen, worüber ich im Augenblick doch nichts Näheres berichten kann.

Ein solcher Reichtum, von einzelner Hand gesammelt, verpflichtet andere in die erworbenen Resultate einzuweihen, eine Verpflichtung, die ich jetzt, da ich zum Abschluß meiner Hospitalwirksamkeit gekommen bin, einzulösen suchen werde. Dazu kommt aber ein zweites Motiv.

In unseren nordischen Bruderländern, sowie in Deutschland und Frankreich, scheint die Darminvagination fortwährend verhältnismäßig selten vorzukommen, dagegen wird es bekannt sein, bei uns namentlich durch Prof. Wichmanns eingehende und höchst interessante Arbeiten, daß die Krankheit in England häufig vorkommt und ihr dort, namentlich von den Chirurgen, das größte Interesse entgegengebracht wird. Aber auch in Deutschland scheint das Interesse erwacht zu sein und, wie es scheint, auch dort zuvörderst unter den Chirurgen. Die schon erwähnte Versammlung in Cassel hatte die Darminvagination auf ihrem Programm in der Abteilung für Chirurgie. Ich hatte die Ehre, der Versammlung beizuwohnen.

Prof. Braun leitete die Verhandlung ein [1]). Er steht seiner Erfahrung nach auf dem Standpunkt, daß man bei akuter Invagination bei Kindern so früh operieren soll, daß Desinvagination noch möglich sei. Das Anlegen eines Anus praeternaturalis zu versuchen, ist, seiner Meinung nach, das nämliche wie ein Todesurteil [2]). Nach Resektion sterben auch die meisten. Kredel hebt den enormen Unterschied zwischen dem Auftreten der Krankheit in England und Deutschland hervor. Selbst hat er 8mal operiert ohne Glück in irgend einem der Fälle; 7 von den 8 waren Kinder unter 1 Jahr, mit Ausnahme von einem. Das jüngste Kind war 11 Wochen alt. Desinvagination glückte nur in einem

1) Zitiert wörtlich nach dem Referat in Berl. klin. Wochenschr. No. 39, 28. Sept. 1903.

2) Vide Krankengeschichte No. 41.

Falle, und dieses Kind starb an Perforationsperitonitis. Trotz allem steht er doch auf dem Standpunkte, daß Operieren bessere Resultate als Abwarten gebe, wenn nur die Operation so früh wie möglich gemacht wird. JÄCKL hat 2 Kinder, 4 und 5 Monate alt, durch Desinvagination geheilt. Es wurde 19 und $11^1/_2$ Stunden, nachdem die Diagnose gestellt war, operiert. BERTELSMANN; Wassereingießen; doch nicht länger als 1 Stunde. Er hat vier in dieser Weise geheilt. PAULI hat mit Glück 5 Fälle behandelt. HIRSCHSPRUNG hat 96 Fälle bei Kindern zur Behandlung gehabt. Zwischen 50 und 60 Proz. wurden durch Taxis und Wassereinspritzen geheilt. Vorsitzender fragt: „Ob auch wirklich 50—60 Proz. Heilungen ohne operativen Eingriff erzielt sind? Prof. BRAUN: Ob die Diagnose in allen Fällen sicher war, und ob es alle akute Invaginationen waren?"

Unter dem Eindruck der Verwunderung, die meine Mitteilung hervorrief, und des Mißtrauens, welches trotz der höflichen Form sich nicht verbergen ließ, beschloß ich, sobald die Zeit es mir erlaubte, eine kurze Darstellung in tabellarischer Form aller der von mir (und meinen Assistenten) behandelten Fällen zu geben, während ich mir zur selben Zeit eine etwas ausführlichere Behandlung einzelner Seiten der Pathologie, die mir von größerem Interesse schienen, vorbehielt.

Ich werde einige allgemeine Bemerkungen vorausschicken. Ganz in Uebereinstimmung mit früheren Erfahrungen sind Knaben in absoluter Majorität gewesen. Von den 107 Kindern waren 77 Knaben, 30 Mädchen. Das jüngste Kind war ein 7 Wochen alter Zwillingsknabe (63), die drei ältesten waren 7 Jahre alt, alle Knaben. Eine sehr bedeutende Mehrzahl gehörte der Periode zwischen 4 Monaten und 4 Jahren an.

Durchgängig waren die Kinder in gutem Ernährungszustand, was ebenfalls mit der allgemeinen Erfahrung übereinstimmt — schon RILLIET (1852) machte darauf aufmerksam. Man versteht die gute Ernährung, wenn man hört, daß eine große Prozentzahl, 40 Knaben und 21 Mädchen, ausschließlich oder doch teilweise durch die Mutterbrust gestillt wurde[1]). Das Wägen ist wohl nicht bei allen Kindern durchgeführt, doch bin ich im stande, die Gewichtsverhältnisse bei 61 Kindern anzugeben, die alle unter anderthalb Jahr, unmittelbar nach der Ankunft im Krankenhause, gewogen wurden. Alle Kinder zeigten gute Ernährungsverhältnisse. Vier 3 Monate alte Kinder wogen durchschnittlich 5750 g, neun 4 Monate alte 6633, elf 5 Monate alte 7107 und vier 7 Monate alte 7250 g. Die Zahlen sind zwar nicht groß, jedoch deutlich sprechend, namentlich wenn man weiß, daß die Kinder, wenn gewogen, mehrere Tage krank gewesen sind. Wo kein Wägen

1) Die zwei Begriffe werden in den Tabellen mit Brust oder Brust + bezeichnet.

vorgenommen ist, wird das Kind öfters im Journal als groß und kräftig bezeichnet. Ich erinnere mich auch nicht, jemals bei einem atrophischen Kinde eine Invagination gesehen zu haben. TREVES' Aeußerung (zweite deutsche Ausgabe von POLLACK, 1888, p. 212), „daß die Krankheit häufiger bei schwachen als bei kräftigen Individuen vorkommen solle", paßt jedenfalls nicht, wenn von Kindern die Rede ist.

Vom tieferen Wesen der Invagination soll hier nicht die Rede sein, wir sind darauf angewiesen zu untersuchen, ob möglicherweise Verhältnisse vorliegen, die in unseren Wahrnehmungen mit solcher Häufigkeit zurückkehren, daß man genötigt sei, ihnen eine gewisse Bedeutung für die Aetiologie beizulegen, und hier treffen wir Abnormitäten in der Abführung, und namentlich erhebt die habituelle Verstopfung beim kleinen Kinde Anspruch auf die größte Aufmerksamkeit. Hier treffen wir ein Verhältnis, das um so stärker hervorgehoben werden muß, als es, im Gegensatz zur Diarrhöe als Ursache der Invagination wenig erwähnt wird, und doch ist die Obstipation außer allem Zweifel von weit größerer ätiologischer Bedeutung.

Ueber die Ursachen der trägen Oeffnung beim Kinde werde ich mich nicht aussprechen, werde nur das übrigens wohlbekannte Faktum konstatieren, daß man schon im frühen Kindesalter wird Szenen beiwohnen können, bei welchen das kleine Kind glühend rot, mit gespannten Adern und in Schweiß gebadet, damit ringt, seinen Darm zu entleeren. Der Gedanke liegt nicht fern, daß während dieses Kampfes, besonders bei häufiger Wiederkehr, sich Duplikaturen an der Darmwand bilden können, die, im Anfang leicht rückgängig, nach und nach, durch Blutstase und darauffolgender Geschwulst der Wand, zu Verwickelungen führen können, gegenüber welchen die Natur machtlos ist. Als Regel gilt gewiß, daß, wenn Verstopfung die Ursache ist, die Invagination sich im Dickdarm bildet; daß sie ausnahmsweise auch im Dünndarm auftreten kann, das zeigt beispielsweise No. 82.

Bei nicht weniger als 22 der Kinder wird Verstopfung als habituelles Symptom erwähnt; 16mal bei Knaben — die jüngsten 58 und 112 Tage alt, 6mal bei Mädchen — die jüngsten 6 und 9 Monate alt.

Weit seltener als Verstopfung hat man, wie schon angedeutet, den Darmkatarrh mit häufigen dünnen Ausleerungen für die Ursache der Krankheit halten können. Fälle der Art finden sich 9mal. Beispielsweise will ich hinweisen auf No. 27: Diarrhöe während 14 Tage; No. 40: Neigung zu Diarrhöe; No. 45: Diarrhöe während 3 Wochen. Es wird übrigens, wie TREVES bemerkt, nicht immer leicht sein, Ursache und Wirkung auseinanderzuhalten.

Man hat wiederholt gesehen, daß körperliche oder psychische Traumen, vielleicht beide gleichzeitig, der Invagination so unmittelbar vorausgegangen sind, so daß man fast gezwungen war, das Trauma als das auslösende Moment, wahrscheinlich durch Reflex zum Darme, zu be-

trachten. Mir sind auch Fälle der Art vorgekommen. Bei einem 5-jähr. Knaben tritt die Krankheit ein kurz nach einem Schlag auf den Rücken (10), bei einem 16 Monate alten unmittelbar nach einem Fall auf den Fußboden über eine Bürste, bei einem 5 Monate alten Knaben nach dem Fallen von einem Sofa herab (65), bei einem Knaben von 10 Monaten durch Herabfallen von einem Stuhl. No. 75, 18 Monate alt, hüpfte ein paar Stufen einer Treppe herab und wurde unmittelbar danach von Ileus befallen. Endlich wird behauptet, die Krankheit wäre bei einem 2-jährigen Knaben nach einer Züchtigung auf die Nates entstanden. Die Exekution war doch 2 Tage dem Anfang der Krankheit vorausgegangen.

Wenn wir es als eine feststehende Tatsache betrachten müssen, daß die Invagination mit Vorliebe das frühe Kindesalter heimsucht, liegt der Gedanke nahe, ob nicht außer den dynamischen Kräften, die sich in einer starken, vielleicht unregelmäßigen Peristaltik äußern, in anatomischen Verhältnissen beim Kinde sich begünstigende Momente finden könnten. Man hat in erster Linie an die losere Befestigung gewisser Darmpartien beim kleinen Kinde gedacht. Es ist aber kaum wahrscheinlich, daß dieses Verhalten ausschlaggebend sein kann; wenn dagegen die Invagination schon entstanden ist, muß die große Beweglichkeit der Gedärme ohne Zweifel von hervorragender Bedeutung für das Wachstum und die Wanderungen der Geschwulst sein. Auch haben sich die Längenverhältnisse der zwei Hauptabteilungen des Darmkanals in den wenigen Fällen, in welchen Messung vorgenommen wurde, als wenig abweichend von der Norm erwiesen. Die Länge des Dünndarms ist zwar beim Kinde überhaupt recht variierend; die Länge des Dickdarms hat dagegen eine mehr konstante Größe: 0,60—0,70 auf 1 m bei älteren Kindern.

Mit größerer Sicherheit wird man sich über den Zusammenhang zwischen Geschwülsten in der Darmwand und ihrem Vermögen, Invagination hervorzurufen, aussprechen können, denn hierfür liegen zuverlässige Berichte schon aus früherer Zeit vor, und meine Erfahrungen stimmen damit überein.

Eine von der Schleimhaut ausgehende polypöse Geschwulst habe ich nur in einem einzelnen Falle gesehen (No. 84). Bei einem 15 Monate alten, kräftigen, nicht rachitischen Knaben fanden wir bei der unmittelbar nach der Aufnahme vorgenommenen Laparotomie und Resektion eine im untersten Teile des Ileums lokalisierte Invagination. Am Halse der Invagination saß ein 3 cm langer, von der Mucosa ausgehender Polyp. Ein $3^1/_2$-jähriger Knabe (No. 70), welcher wegen Darmblutung aufgenommen war, hatte eine Invagination, die 35 cm des Dünndarms umfaßte. Am unteren Pol der invaginierten Partie fanden wir in der Darmwand eine Geschwulst von der Größe eines Pflaumenkerns, im submukösen Gewebe eingelagert; außerdem aber, etwas nied-

riger, an der äußeren Seite des Darmes ein wohl entwickeltes, ca. 10 cm langes Diverticulum ilii. Daß die Geschwulst in diesem Falle wesentliche Bedeutung für die Bildung der Invagination gehabt hat, scheint unzweifelhaft; wohl möglich aber ist es, daß das Divertikel, indem es der regelmäßigen Peristaltik äußerliche Hindernisse bereitete, mitgewirkt hat. Ich will schließlich an dieser Stelle noch erwähnen, daß ich zu wiederholten Malen an der Invaginationsstelle so bedeutende Schwellung der Payerschen Plaques, mitunter verbunden mit einer fingerdruck-ähnlichen Vertiefung an der korrespondierenden Peritonealseite, gesehen habe, daß sich die Frage aufdrängte, ob diese nur eine sekundäre Bedeutung hätte, oder ob es denkbar wäre, daß sie, vielleicht als Glied eines Status lymphaticus, analog mit einer Geschwulst in der Darmwand anderer Art hätte wirken und die Unregelmäßigkeit in der Peristaltik hätte hervorrufen können, die unzweifelhaft jeden Fall von Invagination bedingt.

Hier ist am Platze zu erwähnen, daß nach meiner Erfahrung auch eine mehr oder weniger diffuse Blutung im Darmparenchym eine Darminvagination hervorzurufen vermag. Ich habe unter meinen Fällen einen (No. 53), in welchem bei einem 4-jährigen Knaben mit einer Peliosis rheumatica von dem Henochschen Typus, während des Hospitalaufenthalts eine Coloninvagination mit unaufhörlich rezidivierendem Prolaps sich entwickelte. Erst nach einem Hospitalaufenthalt von 76 Tagen konnte das Kind als geheilt entlassen werden.

Wenn wir nun einen Blick auf die peritoneale Seite des Darmes werfen und hier nach Bedingungen suchen, die eventuell die Entwickelung einer Invagination begünstigen könnten, dann konzentriert sich das Interesse wesentlich auf zwei Punkte. Den einen habe ich schon erwähnt, doch nur um zu zeigen, daß ihm in dem angeführten Falle eine prinzipielle Bedeutung kaum zukommt. Daß indessen ein Diverticulum ilii — denn von einem solchen ist hier die Rede — unter sonst günstigen Verhältnissen im stande ist, eine Dünndarminvagination hervorzurufen, darüber kann kein Zweifel sein. Ich glaube dafür seinerzeit ein überzeugendes Beispiel geliefert zu haben (No. 9). Ein zweites Organ, dessen Bedeutung für die Bildung einer Invagination, und zwar einer I. ileo-coecalis, öfters hervorgehoben wird, ist der Processus vermiformis, ja es hat sich in der letzten Zeit eine kleine kasuistische Literatur über diese Frage entwickelt[1]). Mehrmals, wenn eine I. ileocoecalis vorlag, fand man zur selben Zeit eine Umstülpung des proximalen Endes des Processus verm. in die Darmhöhle hinein und meinte in diesem Verhältnis die Triebfeder zu finden, die den ganzen übrigen Prozeß in Bewegung gesetzt hatte. Daß diese Auffassung für gewisse Fälle richtig sein kann, ist möglich; es wird jedoch schwierig sein, zu beweisen, daß

1) Ackermann, Ueber die Umstülpung des Processus vermiformis und ihre Beziehungen zur Intussusception, 1902.

nicht beide Prozesse, die Invagination und die Umstülpung, von derselben Ursache abhängig sind, nämlich von einer starken Peristaltik mit immer wiederkehrenden Tenesmen.

Was meine eigene Erfahrung betrifft, so ist die genannte Umstülpung — soviel ich weiß — in keinem der vielen Fälle von Invagination, in welchen die Sektion vorgenommen wurde, doch, wie ich hinzufügen muß, auch nicht speziell nachgesucht worden ist, angetroffen worden. Ebensowenig wird sie in den wenigen Fällen, die operativ behandelt worden sind[1]), gefunden.

Familiäre Disposition zur Invagination scheint nicht groß zu sein. Unter meinen Kranken finden sich doch 2 Brüderpaare (No. 44 und 58; No. 45 und 52). Ein Bruder von No. 74 scheint auch die Krankheit gehabt zu haben.

Nach den vorliegenden Erfahrungen scheint, merkwürdig genug, auch keine große Neigung zu Rezidiven vorhanden zu sein. In den ersten 15 Jahren meiner Wirksamkeit am Kinderhospitale sah ich keinen einzigen Fall dieser Art; dann bekam ich Oktober 1885 einen 4 Monate alten Knaben zur Behandlung (No. 28), der an einer Dickdarminvagination litt; Rezidiv im Dezember und dann wieder im Juli 1886 und Juli 1889. Später hat er, soviel ich weiß, sich freigehalten. Im April 1892 hatten wir einen 6 Monate alten Knaben mit Dickdarminvagination zur Behandlung; die Krankheit rezidivierte im selben Jahre im Juli, wonach 1894 ein abortiver Fall. No. 98 gibt ein viertes Beispiel. Hier ist es der dritte Anfall einer Dünndarminvagination; Laparotomie und Darmresektion wird notwendig; das Kind stirbt.

Von der Totalsumme: 107 Fälle — 77 Knaben, 30 Mädchen — wurden 65 (46 Knaben, 19 Mädchen) = 60,75 Proz. geheilt. Das Prozentverhältnis ist ungefähr dasselbe für beide Geschlechter.

Von den 46 Knaben waren 25 unter einem Jahr, die 4 jüngsten nur 4 Monate alt; 8 zwischen 1 und 2 Jahren, 7 zwischen 2 und 4, 6 zwischen 7 und 8 Jahren.

Von den geheilten 19 Mädchen waren 9 unter einem Jahr, das jüngste 76 Tage alt; die 4 ältesten zwischen 3 und 4 Jahren.

Wenn ich danach über die angewendete Behandlung berichten soll, muß ich daran erinnern, daß es in unserem Kinderhospitale keine spezielle chirurgische Abteilung gibt, wie auch der Oberarzt nicht besonders als Chirurg ausgebildet gewesen ist; dagegen hat das Hospital

1) Umstülpung eines dilatierten Processus vermicularis (aber keine Invagination) habe ich 1883 bei einem 5-jährigen Mädchen, das an Peritonitis und Pleuritis duplex starb, gesehen. 1894 sah ich einen Fall von Invag. ileo-coecalis bei einem 99 Tage alten Knaben (No. 65), der zwar eine bedeutende Erweiterung des Proc. vermif. hatte — doch keine Umstülpung.

das Glück gehabt, jederzeit ausgezeichnete chirurgische Hilfe zur Verfügung zu haben. Demnächst muß daran erinnert werden, daß meine ersten Erfahrungen aus einer Zeit stammen, wo Antiseptik und Aseptik noch unbekannte Begriffe waren, und die Laparotomie besonders beim kleinen Kinde, als ein an und für sich außerordentlich ernsthaftes Unternehmen betrachtet wurde. Mein erster Fall von Invagination datiert nämlich aus dem Jahre 1871. Da keine andere Rettung für das Kind übrig schien, nahm ich Zuflucht zur Enterotomie, welche doch den tödlichen Ausgang abzuwehren nicht vermochte. In einem aus dem Jahre 1875 stammenden Falle subchronischer Invagination (No. 4), welcher mehrere Tage fortgesetzten Chloroformierungen und Repositionsversuchen nicht weichen wollte, waren alle Vorbereitungen zur Laparotomie getroffen und der Operateur schon anwesend, als sich bei einer erneuten Untersuchung zeigte, daß die Geschwulst verschwunden war. Das Kind war gerettet und hat später im Leben nie wieder an ähnlichen Anfällen gelitten. Endlich wurde 1888 bei einem 22 Monate alten Mädchen (No. 41), das an Coloninvagination mit Prolaps litt, die keinem der angewendeten Mittel weichen wollte, Enterotomie gemacht. Die Krankheit war augenblicklich gehoben. Der restierende Anus praeternaturalis sollte eben geschlossen werden, als das Kind unglücklicherweise von einer damals im Krankenhaus grassierenden Colitis befallen wurde, welcher es erlag.

Ich habe diese Fälle angeführt, um zu zeigen, daß wir im Kinderhospital nicht dem chirurgischen Eingriffe aus dem Wege gegangen sind, wenn er indiziert schien; daß aber ein solcher nicht zu den Mitteln gehörte, die an erster Stelle ventiliert wurden, das ergibt sich von selbst.

In den Jahren 1876—1882 waren nicht weniger als 11 Fälle von Invagination nacheinander zur Behandlung gekommen, welche alle, bis auf einen einzigen (No. 9) durch dieselben Mittel: Chloroformierung, Taxis, Wassereinspritzung mit Klysopompe geheilt wurden. Die Erfahrung lehrte uns bald, daß, wenn auch die Reposition nicht beim ersten Male glückte, sie doch beim zweiten oder dritten Versuche gelang. Das Verfahren mußte, jedenfalls vorläufig, unsere Methode verbleiben.

Und doch konnten wir vor uns selbst nicht verhehlen, daß die Wassereinspritzung unmöglich gleich gut für jede Lokalität der Invagination passen konnte. Daß der Dünndarm außerhalb des Gebietes liegen mußte, an welchem der Wasserdruck seine Wirkung üben konnte, war einleuchtend, die Formen der Dickdarminvagination mußten sein eigentliches Feld bleiben, die Invaginatio ileo-colica ein sehr zweifelhaftes. Glücklicherweise haben die I. ileo-coeccales und coli die Mehrzahl der Fälle ausgemacht; der verhältnismäßig hohe Heilungsprozentsatz ist proportionell mit der überwiegend großen Mehrzahl von Dickdarminvaginationen, die uns zu Händen gekommen sind.

Auf der anderen Seite hat die Behandlung der Dünndarminvagi-

nationen, die wir auszusondern nicht vermochten, ein trauriges Resultat gegeben; sie endeten alle — 11 an der Zahl — tödlich, unter ihnen auch der Fall (No. 9), welchen die Natur selbst durch Abstoßung des implizierten Darmstückes zu heilen versucht hatte, doch erst 5 Wochen nach der vermeintlichen Heilung durch eine von der Narbe ausgehende Perforationsperitonitis.

Lange ist es mir also klar gewesen, daß die Krankheit je nach ihrer verschiedenen Lokalisation offenbar eine verschiedene Behandlungsweise erfordere, und daß es deswegen von der größten Bedeutung sei, die Differentialdiagnose stellen zu können. Diese Aufgabe gehört aber leider nicht in jedem Falle zu den leichten. Eine Invagination beim Kinde zu diagnostizieren, bietet in der Regel keine Schwierigkeit dar, auch nicht, wenigstens nicht in besonders hohem Maße, im frühen Kindesalter. Der Symptomenkomplex ist charakteristisch, das Krankheitsbild steht schärfer und reiner vor uns als später im Leben, und die Untersuchung wird dadurch in hohem Grade erleichtert, daß der Unterleib — und das ist der Krankheit eigentümlich — die ersten Tage sich weich oder jedenfalls nicht in besonderem Grade gespannt anfühlt, wodurch der Nachweis der pathognomonischen Geschwulst, die selbstverständlich auch auf anderem zugänglichen Wege gesucht werden muß, selten oder nie verfehlt wird. So viel schwieriger ist aber manchmal die Feststellung der Lokalität der Krankheit zur selben Zeit, wo sie für die rationelle Behandlung so wichtig ist. Kommt man nämlich nach einer eingehenden Untersuchung zu der Meinung, daß die Krankheit ihren Sitz im Dickdarme hat, daß also die Heilung durch ein an und für sich so unschädliches Mittel wie die Wassereinspritzung es ist, möglich sei, würde es nach meiner Auffassung nicht zulässig sein, gleich zum Messer zu greifen, selbst nicht in einem Krankenhause, das über einen geübten und erfahrenen Chirurgen gebietet, noch weit weniger aber dort, wo die Verhältnisse nicht auf der Höhe der Situation stehen. Kommt man dagegen bei der Untersuchung zu dem Resultate, daß aller Wahrscheinlichkeit nach eine Dünndarminvagination vorliegt, und sind Versuche mit Taxis in Narkose ohne Wirkung geblieben, dann ist so wenig vom Wasserdruck zu erwarten, und so geringe Aussicht vorhanden, daß die Natur sich selbst helfen könne, daß, selbst unter weniger guten äußeren Verhältnissen, nichts verloren, vielleicht aber alles vom operativen Eingriff zu erwarten ist. Finden sich gar keine Anhaltspunkte für eine Lokaldiagnose, wird es sicherlich auch richtig sein, so bald wie möglich zu laparotomieren. Vieles hängt aber selbstverständlich in solchen Fällen von den Umständen ab.

Wenn ich eben so nachhaltig hervorgehoben habe, wie bedeutungsvoll es ist, am Krankenbette die verschiedenen Formen voneinander unterscheiden zu können, um danach die bestpassende Behandlung zu wählen, will ich im Interesse der Sache auf meinen 1894 in Wien gehaltenen Vortrag hinweisen, welcher von demselben Bestreben, die ver-

schiedenen Formen, wenn möglich, voneinander zu trennen, inspiriert war. Ich hatte mich bemüht, das am meisten Charakteristische bei der klinischen Erscheinung der Hauptformen darzustellen, ebenso wie ich auf den begleitenden Tafeln eine Darstellung der Lage der Geschwulst in den verschiedenen Formen, ihrer Größe, ihrer Beweglichkeit oder Stabilität versucht hatte, alles als Hilfsmittel für die Differentialdiagnose und für die daraus resultierende verschiedene Behandlung. Der Versuch hätte vielleicht, unitis viribus, ein Resultat bringen können, es ist mir aber nicht bekannt, daß jemand denselben Weg eingeschlagen hat, der Strom hat eine andere Richtung genommen.

Ebenso wichtig, wie eine Krankheit heilen, ist es, ihr vorbeugen zu können, das ist ein alter Grundsatz in der Medizin. Gibt es eine solche Möglichkeit, der Invagination vorbeugen zu können? Ja, nimmt man an, daß eine starke und damit unregelmäßige Peristaltik, die überdies ihren Endzweck nicht erreicht, die bedingende Ursache sei, dann wird man nicht gleichgültig das oben berichtete Faktum anschauen können, daß in nicht weniger als 22 aller Fälle habituelle Verstopfung vorausgegangen war; es liegt hier eine Tatsache vor, die unsere volle Aufmerksamkeit verdient. Die habituelle träge Oeffnung der kleinen Kinder darf sicherlich nicht vernachlässigt werden; ob man sich in dieser Beziehung bei uns und an anderen Stellen, wo die Krankheit häufig ist, mehr versündigt als anderswo, wage ich zwar nicht zu sagen, liegt aber eine Möglichkeit hierfür vor. Im Vergleich mit der Verstopfung hat die Diarrhöe weit geringere Bedeutung, wenn es auch in dieser Verbindung von Wichtigkeit erscheint, auf die beim kleinen Kinde protrahierten, mit starkem Drängen verbundenen dünnen Abführungen aufmerksam zu machen. Das eine Gute hat jedoch die letztgenannte Affektion, daß sie von den Müttern mehr gefürchtet ist, weshalb ärztliche Hilfe in der Regel früher aufgesucht wird, wogegen die habituelle Obstipation nicht verhindert, daß das Kind sich dem Anscheine nach wohl befindet und gedeiht — bis der Blitz plötzlich einschlägt.

Und noch würde die Gefahr geringer, die Zahl der Geheilten eine größere werden können, wenn die Mütter, und ich muß leider hier hinzufügen, auch die Aerzte, im gegebenen Falle die Bedeutung, die den Initialsymptomen, und namentlich dem Abgang von blutgemischtem Schleim per rectum, beizulegen ist, immer in rechter Weise zu würdigen wüßten! Die Blutung kann selbstverständlich von anderen Ursachen herrühren, ist aber in jedem Fall eine dringende Mahnung zu baldiger und genauer Untersuchung. Je näher man dem Anfang der Krankheit steht, desto leichter ist in der Regel die Untersuchung, desto leichter die Reposition der eventuellen Geschwulst.

Völlig übereinstimmend mit unseren Aeußerungen über die Bedeutung der zur rechten Zeit gestellten Diagnose für den Ausgang der Krankheit sind die Tabellen, die alle Fälle umfassen. Die Dauer der Krankheit vor der Aufnahme in das Krankenhaus haben wir

in 84 dieser Fälle bestimmen können. Wir verteilen diese Fälle in 3 Gruppen:

1) Aufgenommen 12 Stunden nach Beginn der Krankheit: 15 Kinder; 1 Kind gestorben. Todesprozent 6,07.

2) Aufgenommen zwischen 12 und 24 Stunden nach Anfang: 28 Kinder; 10 gestorben. Todesprozent 35,7.

3) Mehr als 24 Stunden alte Fälle: 41 Kinder; 22 gestorben. Todesprozent 53,66.

Von den 44 Kindern unter einem Jahre, 25 Knaben und 19 Mädchen, wurden 70 Proz. geheilt, wenn die Krankheit kürzer als 24 Stunden gedauert hatte, nur 30 Proz., wenn länger. Bei dieser Berechnung zeigt sich die überwiegende Bedeutung der Dauer der Krankheit im Vergleich mit dem jungen Alter des Kindes.

Von welchem der gegebenen Gesichtspunkte aus wir somit die Sache betrachten, leuchtet es ein, daß die kürzere oder längere Dauer der Krankheit, bevor passende Behandlung zur Anwendung kommt, von der größten Bedeutung ist. —

Schließlich will ich zur Illustration der Abhandlung ein paar kurzgefaßte Krankengeschichten anführen. Sie gehören der letzten Zeit meiner Hospitalswirksamkeit an.

No. 99. 5 Monate altes Mädchen. Gewicht 6750 g, Brustkind. Die letzten 2 Monate Milchbrei. Nur selten ist ein Abführmittel nötig gewesen. Etwa 3 Stunden nach der letzten Abführung, 10 Stunden vor Hospitalsaufnahme, ein lipothymieähnlicher Anfall, dann Unruhe, Schreien, Erbrechen, mit Blut und Schleim gemischte Abführung. Zwischen 12—1 Nachmittag wird Arzt gerufen, Fräulein R., die im Kinderhospitale angestellt gewesen ist. Erst beim zweiten Besuch kann die Diagnose mit Sicherheit gestellt werden; resolut nimmt Fräulein R. das Kind auf den Arm und trägt es zum Hospital hinaus. 7 Stunden sind verlaufen seit Anfang. Wohlgenährtes, nicht rachitisches Kind; Unterleib zunächst schlaff, kein Meteorismus. Anus geschlossen. Als der Finger aus dem Rektum herausgezogen wurde, strömte in reichlicher Menge blutiger, nicht übelriechender Schleim heraus. Erst in Narkose fühlte man in der rechten Seite eine cylindrische, sehr verschiebbare, 6—7 cm lange, nicht sehr voluminöse Geschwulst. Durch Taxis verkleinert sie sich nach und nach, verändert ihren Platz und landet zuletzt in der rechten Dünnseite des Unterleibes, wo sie zwischen den Händen gefaßt werden kann und bei Druck von beiden Seiten schließlich ganz verschwindet.

Die Behandlung, die diesem Fall zu teil geworden ist, muß als eine ideelle betrachtet werden. Beim ersten Besuch des Arztes, $3^1/_2$ Stunden nach dem Insulte, scheint der Fall verdächtig, beim zweiten zeigt sich der Verdacht berechtigt, und unmittelbar danach wird das Kind zum Hospital gebracht. 10 Stunden sind verlaufen, seitdem die ersten Symptome auftraten. Die Exploration des Rektums, wodurch blutgemischter Schleim in reichlicher Menge entströmt, macht die Diagnose beinahe sicher, ganz sicher wird sie, als wir in Narkose eine cylindrische, feste Geschwulst nachweisen konnten. Ihre verhältnismäßig

geringe Größe läßt uns zunächst an eine Dünndarminvagination denken; dazu kommen aber die negativen Symptome von seiten des J. rectum: der nicht schlaffe Anus, die nicht emporgezogene Rektalwand und fehlende Leere in der rechten Fossa iliaca (DANCE). In derselben Narkose wird die Invagination durch Taxis reponiert, und das Kind ist geheilt.

No. 103 ist derjenige Fall, welcher dem Ideale am nächsten kommt. Auch hier handelt es sich um eine Dünndarminvagination, hier konnten wir uns aber nicht mit der unbewaffneten Hand begnügen, hier mußte die Laparotomie zu Hilfe genommen werden. 6 Stunden nach dem Anfang der Krankheit und im selben Augenblick, da ihre Art erkannt ist, wird das Kind ins Krankenhaus gebracht. (Die Mutter ist vor der Ehe als Oberkrankenwärterin angestellt gewesen.) Großer, kräftiger Knabe, anderthalb Jahre alt, nicht besonders von der Krankheit mitgenommen. Nach unten und links vom Nabel fühlt man eine nicht voluminöse, leicht bewegliche, cylindrische Geschwulst, ca. 8 cm lang, Anus natürlich, die Wand des Rektums nicht emporgezogen. Taxis in Narkose ohne Resultat. Obgleich die Invagination aller Wahrscheinlichkeit nach ihren Sitz im Dünndarm hatte, wurde doch eine Wassereingießung versucht, aber ohne Erfolg. Da unser Chirurg verreist war, mußte das Kind, mitten in der Nacht, zum Kommunehospital gebracht werden, wo die Laparotomie gleich gemacht wurde, 9 Stunden nach Anfang der Krankheit. Es wurde am Ileum eine Invagination, 10 cm lang und 4—5 cm im Diameter gefunden. Die Lösung war nicht ganz leicht, das Bersten der Serosa machte einige Catgutsuturen nötig. Das Kind genas.

Diesen zwei Fällen mit glücklichem Ausgange gegenüber stehen nun die folgenden zwei, die ich in aller Kürze mitteilen werde.

No. 98. 6 Jahre alter Knabe. Soll 2mal vorher an ähnlichen Anfällen gelitten haben, zum letzten Male vor einem halben Jahre. Schmerzen und Erbrechen waren die Hauptsymptome. Kein Abgang von Blut wurde bemerkt, ebensowenig beim jetzigen Anfall. Beim Gebrauch innerer Mittel ließen die Symptome nach, darum vielleicht hat man diesmal 5 Tage verlaufen lassen, bevor der Knabe ins Krankenhaus gebracht wurde. Es wurde Laparotomie und Resektion der 15 cm langen Dünndarminvagination gemacht. Tod.

No. 101. Knabe, 7 Monate alt, Brustkind. Die Krankheit hatte 54 Stunden gedauert, als das Kind aus der Umgegend der Hauptstadt hereingebracht wurde, hatte nicht an Obstipation gelitten. Der Unterleib etwas aufgetrieben. Die Invagination scheint eine doppelte: es findet sich nämlich eine größere Geschwulst, den Nabel links umgreifend, und eine zweite, kleinere, von fester Konsistenz und geringer Ausdehnung in der rechten Seite. Temp. 36,6. Puls außerordentlich schnell. Keine Repositionsversuche. 3 Stunden nach Aufnahme Laparotomie. Es wurde eine Invaginatio ilii, 15 cm oberhalb der Valvula Bauhini, und eine zweite, weit größere. I. ileo-coecalis, wahrscheinlich sekundärer Art, getroffen. Sie ließen sich beide verhältnismäßig leicht lösen. Die Operation dauerte 37 Min. Das Kind überlebte die Operation, die in Aethernarkose vorgenommen war, 45 Stunden.

Auch aus den hier mitgeteilten wenigen Krankengeschichten leuchtet die Bedeutung der Frühdiagnose und Frühbehandlung deutlich hervor. —

Zusammenstellung von 107 Fällen von Darminvagination.

No.	Jahr	Monat	Knabe	Mädchen	Alter	Gewicht	Ernährungsweise	Familiär	Rezidiv	Dauer der Krankheit vor Aufnahme	Form der Krankheit	Behandlung	Resultat	Andere Bemerkungen
1	1871	März	1	—	2 Jahr	—	—	—	—	48 Std.	I. coli	Enterotomie	†	* In den meist. Narkos. (N.) ist Chloral benutzt, erst in der letzten Zeit Aetherisrg. Die Wassereinspritzung (W.) ist häufigst, im Anfange immer, mit Klysop. bei hochgelagert. Beck., oft durch eine Osmazsche Röhre, gemacht. Auch sind mitunter Wassereinl. benutzt (vide Jabrb. f. Kinderh., Bd. 39, 1895, p. 402).
2	1873	?	—	1	5 Mon.	—	Brust	—	—	48 Std.	I. ileocoecal.	*Narkose. Wassereinsprtz.	†	
3	1874	Jan.	1	—	8 Mon.	—	Brust	—	—	3—4 Tage	I. ileocolica ?	do.	†	
4	1875	?	1	—	2 Jahr	—	—	—	—	3—4 Wochen	I. coli subchron.	do.	Heilung	
5	1876	Juni	—	1	9 Mon.	—	Brust	—	—	3—4 Tage	I. coli	do.	„	
6	—	Dez.	1	—	5½ Mon.	—	Brust	—	—	24 Std.	*Dickdarm	do.	„	* In d. nicht wenig. Fäll., in welche die different. Diagnose zwisch. I. il. coec. u. I. coli nicht mögl. war, ist die Benennung „Dickdarm" benutzt.
7	1877	Mai	—	1	4 Jahr	—	—	—	—	24 Std.	I. coli	do.	„	
8	—	Juni	—	1	11 Mon.	—	Brust	—	—	Diarrhöe 4 Tage	Dickdarm	do.	„	
9	—	Dez.	1	—	7 Jahr	—	—	—	—	—	I. ilii	—	vorläufige Heilung	Sequestrierung eines Dünndarmstückes, mit ein. Divertikel verseh. Starb 5 Wochen später an Darmperforat. an der Cikatricestelle.
10	1878	Jan.	1	—	5 Jahr	kräftig	—	—	—	—	Dickdarm	N. Einspritzung	Heilung	
11	—	Febr.	—	1	3 Jahr	—	—	—	—	—	„	do.	„	
12	1880	Juli	—	1	16 Mon.	—	—	—	—	—	„	do.	„	Habit. träge Oeffnung. Idiotia.
13	—	—	—	1	7 Mon.	—	Brust +	—	—	29 Std.	I. coli recidiva	do.	†	Habit. träge Oeffnung, Peritonitis
14	1881	—	1	—	16 Mon.	8500 g	Brust +	—	—	36 Std.	Dickdarm	do.	Heilung	4. Febr 1884: Später völlig wohl.
15	1882	Juli	1	—	7 Jahr	—	—	—	—	24 Std.	I. ileocoecal.	Narkose Klysopompe	„	
16	1883	Febr.	—	1	4½ Mon.	—	Brust	—	—	32 Std.	do.	do.	†	Habituell feste Oeffnung. Inkomplette Reposition. Abgang von Faeces. Peritonitis incip.
17	—	—	1	—	9 Mon.	—	Brust +	—	—	4 Std.	I. ileocol. (iliaca ileo col.) ?	N. Klysop. Lap.	†	Op. 17 Stund. nach Anfang.
18	—	Mai	1	—	6 Mon.	Gute Ernährung	Brust +	—	—	18 Std.	I. ileocoecal.	N. Klysop.	†	Vorausgehd. Diarrh. Geschwulst sehr beweglich, kurz. Reduktion nach Tod durch Wasserdruck keine.

No.	Jahr	Monat	Knabe	Mädchen	Alter	Gewicht	Ernährungsweise	Familiär	Rezidiv	Dauer der Krankheit vor Aufnahme	Form der Krankheit	Behandlung	Resultat	Andere Bemerkungen
19	1884	März	1	—	3 Mon.	6750	Brust +	—	—	40 Std.	I. ileocolica	N. Klysop.	†	Geschw. nicht fühlbar, aber Dämpfg. in Reg. iliac. Erweiterte Darmans. in peristalt. Bewegung. Singult. Tod 6 Std. nach Aufn. Keine Peritonitis.
20	—	Juli	1	—	1½ J.	Gute Ernährung	—	—	—	?	I. coli	N. Klysop. Kolpeurynter. Lap.	†	Pflegekind. Anamnese fehlt ganz.
21	—	Okt.	1	—	5 Mon.	8400	Brust	—	—	3 Tage	I. ileocoecal.	N. Klysop. versucht	†	Verkannt v. Hausarzte. Vorherghd. Diarrhöe. Fäkaloides Erbrch. 22 Std. im Hospital. Keine univers. Peritonitis.
22	—	Dez.	1	—	5 Mon.	kräftg. Kind	Brust	—	—	5 Tage	I. duplex	N. Klysop.	†	
23	1885	März	—	1	3 Mon. (98 Tg.)	5400	„	—	—	13½ Std.	I. ileocoecal.	N. 4 Repositionsversuche	Heilung	12. Juli 1889. Später wohl.
24	—	Mai	—	1	3½ J.	13 900	—	—	—	28 Std.	Dickdarm	N. Klysop.	„	
25	—	Juli	—	1	8 Mon.	6950	Brust +	—	—	24 Std.	„	„	„	
26	—	Aug.	1	—	5 Mon.	7750	„	—	—	2½ Tage	I. ileocoecal.	N. Einspr. durch Kolpeurynter	†	Ruptura coli.
27	—	Aug.	1	—	13 Mon.	8800	Brust	—	—	36 Std.	I. ileocoec.	N. Klysop.	Heilung	Typischer Fall. Vorausgehd. Diarrhöe 14 Tage.
28	—	Okt.	1	—	4 Mon.	6600	„	—	—	26 Std.	I. coli rezid.	N. Wiederholte Einspritzungen.	„	Der erste Anfall; ein zweiter am 29. Dez. 1885; ein dritter 5. Juli 1886. Juli 1889: Später nichts der Art. Gesund. Jedesmal im Kinderhospital behandelt.
29	—	Nov.	—	1	5 Mon.	6500	Brust +	—	—	ca. 8 Tage	I. ileocolica subchron.	—	†	Habituelle Obstipat. Geschwulst klein, fixiert in Fossa il. dextra. Peritonitis universalis. Morib.
30	—	Dez.	1	—	6 Mon.	—	Eben abgewöhnt	—	—	12 Std.	I. ileocoecalis	N. Klysop.	Heilung	Etwas verstopft. — Kein Rezidiv in den folgenden Jahren

No.	Jahr	Monat	Knabe	Mädchen	Alter	Gewicht	Ernährungsweise	Familiär	Rezidiv	Dauer der Krankheit vor Aufnahme	Form der Krankheit	Behandlung	Resultat	Andere Bemerkungen
31	1886	April	1	—	9 Mon.	kräftig und gut ernährt	Brust +	—	—	ca. 4 Tage	Invag. part. inferior ilii.	N. Einläufe	†	Geschwulst nicht zu fühlen. Abführung immer etwas träge, nur nicht die letzt. 14 Tage. Keine allgem. Peritonitis. In Stadt behandelt. Invaginat. lateral mit einer Plaque korrespond. — Leber blaß und fett.
32	1886	Dez.	1	—	18 Mon.	6500	—	—	—	14 Tage	Invag. coli subchron. Mit Fäkalansamml. kompliz.	4mal wiederholte Narkose und Anwendung der Klysop.	Heilung	Schließt sich an Diarrhöe.
33	1887	Jan.	1	—	4 Mon.	7000	Brust	—	—	3 Tage	Doppelte Dickdarminvagination	N. Einspritzungen	†	
34	—	Febr.	—	1	9 Mon.	8000	Brust +	—	—	15 Std.	Dickdarm	N. Einspritzung.	Heilung	
35	—	Juli	1	—	9 Mon.	7150	Brust	—	—	5 Tage	Subakut. Dickdarm	N. Taxis. Einspritz.	„	9. Okt. 1887. Später völlig wohl.
36	—	—	1	—	10 Mon.	9250	Brust +	—	—	52 Std.	Kleine Geschw. ?	„	„	7. Febr. 1888. Später wohl.
37	—	—	1	—	9 Mon.	9650	künstl. Ernhr.	—	—	7 Std.	Dickdarm	„	„	Später wohl.
38	—	Aug.	1	—	5½ Mon.	9000	Brust +	—	—	44 Std.	Ileocoecal	Laparotomie	†	Zu Hause mehrere Repositionsvers. gemacht.
39	—	Okt.	1	—	9 Mon.	9050	„	—	—	4½ Std.	„	N. Taxis. Einspritz.	Heilung	Juni 1890. Später wohl.
40	1888	Jan.	1	—	92 Tg.	4850	Brust	—	—	17 Std.	„	„ Klysop.	†	Die letzten Tage vor der Krankheit häufige schleimige Abführungen und Vomitus.
41	—	Febr.	—	1	22 Mon.	10 100	—	—	—	?	I. coli c. prolaps.	Enterotomia	Heilung	24 Std. nach Bildg. d. Anus praeternatural. ist d. Invaginat. gehob. — Später Tod von zufälliger Ursache.
42	1889	Jan.	1	—	8 Mon.	8250	Brust +	—	—	6 Std.	I. coli	N. Einspritzung.	„	Träge Oeffnung.
43	—	Mai	1	—	5½ Mon.	7600	„ —	—	—	21 Std.	I. coli ?	N. Taxis. Einspritz.	„	12. Juli 1889. Später wohl.
44	—	Mai	1	—	4 Mon.	7000	Brust	1	1	19 Std.	I. ileocoecal.	„	„	Vide No. 51.
45	—	Juni	1	—	17 Mon.	7650	—	1*	1**	4 Wochen	I. coli u. prolapsu.	N. Einspritzung. und Taxis	„	* vide No. 52: Brud. ** Rezidiv No. 55.
46	—	Juli	1	—	10 Mon.	9050	Brust +	—	—	17 Std.	Ileocoecalis	N. Taxis. Einspritz.	„	

No.	Jahr	Monat	Knabe	Mädchen	Alter	Gewicht	Ernährungsweise	Familiär	Rezidiv	Dauer der Krankheit vor Aufnahme	Form der Krankheit	Behandlung	Resultat	Andere Bemerkungen
47	1889	Juli	1	—	6 Mon.	7600	Brust	—	—	14 Tage	I. ileocoecalis subchron. (recidivac. prolapsu)	Wasser-einspritzungen Opium	†	Ins Hosp. gebracht 21 Std. nach eingetretener Verschlimmerung. Geschw. im Rectum zeigte 2 Oeffnung., dad. die spez. Diagn. gegeb. Strangförm. Bildg. zwisch. Il. u. Coec. hatte d. völl. Repos. gehind. Keine völl. Stockg. d. Darmzirkulat. Fäk. Erbr.
48	1890	Jan.	1	—	„	8600	Brust	—	—	Paar Tage	?	N. Einspritzungen	Heilung	Die letzten 14 Tage spars. ab. spont. Abführung. Kleine bewegliche G. rechts.
49	—	—	1	—	4½ Mon.	6600	„	—	1	25 Std.	?	„	„	Anfang: Plötzl. Aufschreien während d. Schlafes. Am 1. Mai dess. Jahr. ein Rezidiv (Gew. 7300 g). Dieselbe Beh. Heil.
50	—	April	1	—	5½ Mon.	7800	Brust +	—	—	108 Std.	Ileocoecalis	„	„	Stets natürliche, nie feste Abführg. Nie Abführm. notwend. gewesen. Geschw. fühlbar im Rectum. 2 Oeffnungen.
51	—	Mai	1	—	16 Mon.	9500	„	—	1	8 Std.	Dickdarm-invaginat.	N. Taxis-einspritzung.	„	Vide No. 44.
52	—	Aug.	1	—	58 Tg.	3100	Flasche	1	—	?	I. ilei	—	†	Nicht diagnostiziert im Krankenhause. Brud. der No. 45.
53	1891	März	1	—	4 Jahr	17 000	—	—	—	3 Wochen	Purpura Henoch I. coli c. prolaps.	Sireneverband (Perman. Sammenbindg. der Unterextremit.)	Heilung	Aufenthalt im Hospitale 76 Tage. Interkurrierd. Krankheit: Morbilli.
54	—	Okt.	—	1	7 Mon.	5000	Brust +	—	—	—	I. coli subchron.	N. Einspritzung.	„	Durch akut. Gastrointestinalkat. eingelt.
55	—	„	1	—	3½ Jahr	15 250	—	1	1	4 Std.	I. coli c. prolaps.	„ (Klysop.)	„	Vide 45—52.
56	—	„	1	—	6 Mon.	7000	Brust +	—	—	ca. 6 Tage	I. ileocol. (ilii-ileocolica ?)	Laparotomia	†	Peritonitis incip.
57	—	Dez.	—	1	4 Mon.	6500	„	—	—	3 Std.	I. coli	N. Klysop.	Heilung	
58	1892	April	—	1	6½ Mon.	6450	Brust +	—	—	3—4 Tage	I. ileocol. (ilii-ileocolica?)	—	†	Verkannt zu Hause. Peritonitis.

No	Jahr	Monat	Knabe	Mädchen	Alter	Gewicht	Ernährungsweise	Familiär	Rezidiv	Dauer der Krankheit vor Aufnahme	Form der Krankheit	Behandlung	Resultat	Andere Bemerkungen
59	—	Mai	1	—	6 Mon.	6750	Brust +	—	—	3½ Std.	Dickdarm	N. Klysop.	Heilung	Drohender Zustand: Cyanose, schwache Respir. p. p. beim Einspritz. War rachit. u. hatte früher an Krampf gelitten. Vide No. 60.
60	1892	Juli	1	—	8 Mon.	7650	„	—	1	1½ Std.	Dickdarm Rezidiv	N. Klysop.	„	Vide No. 59. Ein 2. Rezidiv kam am 29. Mai 1894 vor. Kind jetzt 12½ J. alt. Gewicht 11100. Sanatus.
61	1893	April	1	—	10 Mon.	8750	Brust b. 8 M.	—	—	18 Std.	I. ileo-coecal.	Wiederh. N. u. Klysop. in Heimat u. Hospital	†	Vomit. sanguin. Darmstauung keine absolute.
62	—	Mai	1	—	4½ Mon.	6550	Brust +	—	—	36 Std.	I. ilii ileo-coecalis	Laparotomie	†	Hervorleguug d. affizierten Partie.
63	—	Juni	1 zwill.	—	7 Woch.	—	—	—	—	—	I. ilii	—	†	Opiumvergiftung.
64	1894	Febr.	1	—	7 Mon.	8350	Brust	—	—	18 Std.	I. ileo-coecalis	N. Taxis. Klysop.	Heilung	Erwacht a. d. Schlafe mit starkem Schrei.
65	—	Juni	1	—	99 Tg.	6000	„ +	—	—	34 Std.	„	„	†	Starke Erweiterg. d. proxim. End. d. Proc. vermicul.
66	—	Dez.	1	—	3½ Jahre	—	—	—	—	32 Std.	Dickdarm	„	Heilung	Erwacht mit heftig. Schrei.
67	1895	Mai	—	1	2½ Mon.	5250	Brust +	—	—	16 Std.	I. ileo-coecalis	N. Klysop.	†	Plötzl. Erwach. mit Schrei nach Schlaf 8 Std. Arzt ordin. ohne d. Kind zu seh. 4 Tropf. Opium; Die Eingabe von d. Mutter wiederholt.
68	—	—	1	—	7 Mon.	8500	„	—	—	18 Std.	Ileo-coec. m. wiederholten Rechutes? Enteritis	N. Taxis. Klysop.	Heilung	Diagnose nicht ganz sicher. Später gesehen: Wohlbefind.
69	—	Juli	—	1	1 Jahr	6100	Brust bis vor 8 Tag.	—	—	—	I. ileo-coecalis Prolaps.	—	†	Tuberculos. pulmon. Periton. tuberc. Am prolab. Coec. könn. 2 Eingangsöffnung. observ. werd. Nur 1 Tag im Krankenh.
70	—	Aug.	1	—	3½ Jahre	—	—	—	—	3 Tage	I. ilii	Lap. Resektion	†	Keine Repositionsvers. Tum. parietis. Divert. ilii 10 cm unt. d. Resektionsst.
71	—	Sept.	1	—	3¾ Jahre	13250	—	—	1	5 Wochen	I. ileo-coecalis recidiva	Lap.	Heilung	Im 1. Lebensj. soll d. Kind an invag.-ähnl. Anf. gel. hab. Auch später.

No.	Jahr	Monat	Knabe	Mädchen	Alter	Gewicht	Ernährungsweise	Familiär	Rezidiv	Dauer der Krankheit vor Aufnahme	Form der Krankheit	Behandlung	Resultat	Andere Bemerkungen
72	1896	Febr.	—	1	4½ Mon.	6200	Brust	—	?	16 Std.	I. ileocoecalis	N. Taxis. Espr. Lap.	†	
73	1897	Febr.	1	—	4 Mon.	6950	Brust +	—	—	24 Std.	I. ileo-coecalis	Lap.	†	Die l. Niere fehlt; r. groß m. dopp. Uret.
74	—	„	—	1	15 Mon.	7350	—	—	—	3 Tage	I. ileocoecalis	Lap. u. Resektion	†	
75	—	April	1	—	18 Mon.	10 450	Brust +	—	—	24 Std.	„	N. Taxis. Klysop.	Heilung	Feste Abführung erwähnt.
76	—	„	1	—	5 Jahr	—	—	—	—	10 Std.	I. coli	N. Klysop.	„	
77	—	Mai	1	—	2 Jahr	12 250	—	—	—	ca. 18 Std.	Dickdarm I.	„	„	Streifenförm. Sugill. auf Nates nach ein. Züchtig. weg. Unreinlichkeit. 3 letzt. Tg. keine Abführg.
78	—	—	1	—	5 Mon.	7200	Brust +	—	—	18 Std.	I. ileocoecal.	N. Taxis. Klysop.	„	
79	—	Sept.	1	—	7 Jahr	—	—	—	—	16 Std.	I. coli transversi	N. Taxis. Einspritz. Laparotomie	„	Vom Lande hereingebracht, um oper. zu werd. Geschw. sehr beweglich.
80	—	Nov.	1	—	5 Mon.	5850	Künstliche Ernährung	—	—	17 Std.	I. ilei e diverticulo	N. Einspritzung. Lap.	†	Habit. träge Oeffng. Geschwulst sehr beweglich. Gewinselt, nie geschrieen.
81	1898	Juli	1	—	2 Jahr	10 900	—	—	—	48 Std.	I. coli	In derselb. Séance Tax. Einspritzung. Lap.	†	An 4 Tagen Diarrh. 2 Tg. keine Abführung. Diagnose des Hausarzt. Haemorrhagia intestinalis.
82	1899	Jan.	—	1	16 Mon.	7400	Brust bis vor wenigen Tagen	—	—	36 Std.	I. ilii	Lap. u. Resektion 6 Std. nach Aufnahme	†	War 2 Mon. alt im Kinderhosp. behdlt. worden wegen hartnäckig. Obstipat. Besserung. Später aufs neue obstip.
83	—	Aug.	1	—	3 Jahr	7400	—	—	—	24 Std.	I. ileocoecal.	—	†	Der Fall verkannt v. Hausarzte, auch im Hospital. Kein Blutabg. Die Diagnose erst am Sektionstische gestellt.
84	1900	Febr.	1	—	15 Mon.	9250	Künstliche Ernährung	—	—	2—3 Tage	I. ilii partis infima	Primäre Lap. u. Resekt.	†	Diarrh. mehr. Tage, dann Würgen. Erst am Tage d. Einleg. ins Hosp. Schmerz u. Blutabgang. Am Intussusceptum ein 3 cm lang. Polyp.
85	—	—	1	—	10 Mon.	—	do.	—	—	?	I. iliaca? ileocolica ?	N. Tax. Klysop.	†	Zunehm. Würg. Geschw. fühlbar dicht vor Anus. Wird leichtreponiert, scheint es, u. Flat. geh. ab. Bronchopneum. Todesurs., Invag. gehoben.

No.	Jahr	Monat	Knabe	Mädchen	Alter	Gewicht	Ernährungsweise	Familiär	Rezidiv	Dauer der Krankheit vor Aufnahme	Form der Krankheit	Behandlung	Resultat	Andere Bemerkungen
86	—	März	1	—	3 Jahr	14 250	—	—	—	24 Std.	Dickdarm I.	N. Taxis. Wiederh. W.-Einlf.	Heilung	28. Juli 1902: Später völlig wohl.
87	—	Juni	—	1	6 Mon.	7400	Brust +	—	—	45 Std.	Dickdarm	N. Klysop.	„	
88	—	—	1	—	7 Mon.	7050	„	—	—	24 Std.	„	N. Taxis. W.	„	
89	1901	—	—	1	76 Tage	4950	Kstl. Ernhr.	—	—	3 Std.	„	N. Taxis. Einspritz.	„	
90	—	—	1	—	112 Tage	6300	Brust +	—	—	14 Std.	I. coli	N. Taxis. 3-malige Einspritz.	„	
91	—	Juli	1	—	5 Mon.	6100	Kstl. Ernhr.	—	—	5½ Std.	do.	N. Taxis. 2 Einspr.	„	
92	—	„	1	—	3 Jahr	groß und kräftig	—	—	—	2 Tage	I. coli circumscr. Periton.	N.	†	Gengt. zu träg. Oeff.; 3 Tg. Diarrh. Zustd. bei Aufn. desolat.
93	—	Sept.	—	1	2 Jahr	8400	—	—	—	10—12 Stunden	Dickdarm	N. Taxis.	Heilung	
94	1902	März	1	—	8 Mon.	8350	Brust bis vor wenigen Mon., danach Brust +	—	—	24 Std.	Keine völlige Sperrung. I. ileocolica	N. Lap.	†	Abführg. von früher Zeit etw. retardiert. Geschwulst wechselt den Platz: R. epigastrica — im r. Hypochondr. — R. Fossae iliacae. Desinvag. leicht.
										Länge d. Dünnd. 4,50 m, Dickd. 0,70				
95	1903	April	1	—	5 Mon.	6550	Brust +	—	—	24 Std.	I. coli	N. Taxis. Eingießg.	Heilung	
96	—	Mai	—	—	11 Mon.	8850	„	—	—	15 Std.	„	„	„	Die letzt. 3 Monate träge Oeffnung.
97	—	Dez.	—	—	3 Jahr	—	—	—	—	6 Tage	„	Laparotomie	„	In der Regel nur spontane Abführg. jeden 2. Tag.
98	1904	Jan.	1	—	6 Jahr	—	—	—	—	5 Tage	I. ilii	Lapar. und Resektion	†	Hat 2mal früher an ähnlichen Anfällen gelitten. Diagnose unklar. Kein Blutabgang.
99	—	Febr.	—	1	5 Mon.	6750	Brust +	—	—	10 Std.	„	N. Taxis.	Heilung	
100	—	März	1	—	6 Mon.	5950	„	—	—	48 Std.	I. ileocoecalis	Lap.	†	Keine Repositionsversuche vor d. Laparotomie.
										Länge d. Dünnd. 4 m, Dickd. 0,70				
101	—	„	1	—	7 Mon.	Großes kräftiges Kind	Brust	—	—	ca. 54 Std	I. iliaca ileo-coecalis	Lap.	†	Keine Repositionsversuche vor d. Laparot. (vom Lande eingebracht).
										Länge d. Dünnd. 3 m, Dickd. 0,60				
102	—	April	1	—	22 Mon.	Kräftiges Kind	Gewesenes Brustkind	—	—	25 Std.	I. ileocoecalis	N. Taxis. Lap.	Heilung	Seit Entwöhn. Glyzerinklysma oft nötig gewesen.

No.	Jahr	Monat	Knabe	Mädchen	Alter	Gewicht	Ernährungsweise	Familiär	Rezidiv	Dauer der Krankheit vor Aufnahme	Form der Krankheit	Behandlung	Resultat	Andere Bemerkungen
103	1904	April	1	—	19 Mon.	Ungemein groß u kräft.	Gewesenes Brustkind	—	—	6 Std.	L. ilii	N. Taxis. Einspritzung. Lap.	Heilung	Nie an Obstipation gelitten.
104	—	„	1	—	2½ Jahr	11 600	do.	—	—	3 Std.	L. ileocoecalis	N. Taxis.	„	
105	—	„	—	1	3 Jahr	11 750	—	—	—	2 Tage	Dickdarm	do.	„	
106	—	Juni	1	—	8 Mon.	7900	Brust	—	—	44 Std.	„	do. Klysop.	„	Habit. träge Oeffnung. Geschwulst sehr mobil.
107	—	Juli	1	—	5 Mon.	—	Brust +	—	—	48 Std.	L. coli	N. Taxis. Wassereingießung	„	

Literatur[1]).

1) Hospitalstidende, 1876. Tilfælde af subakut Tarminvagination.
2) Nordisk medicinsk Arkiv, 1877, Bd. 9.
3) Hospitalstidende, 1879. Ejendommeligt Tilfælde af Tarminvagination.
4) Congrès périodique international en Copenhague 1884. T. 4. La fréquence de l'invagination intestinale en Danemarc.
5) Versammlung deutscher Naturforscher, Wien 1894. Pädiatrische Sektion.
6) Versammlung deutscher Naturforscher, Cassel 1903. Chirurgische Sektion. Diskussion.

1) Früher vom Verfasser veröffentliche Arbeiten über Invagination im Kindesalter.

Nachdruck verboten.

XXVIII.

Zur Frage der Frühoperation der Appendicitis.

Von

Dr. med. **Paul Klemm,**

dirigierendem Arzt der chirurg. Abteilung des städt. Kinderkrankenhauses, Oberarzt des Roten Kreuzes in Riga.

Im Vordergrunde der wichtigen, die ganze Aerztewelt aufs lebhafteste interessierenden Appendicitisfrage steht die therapeutische Seite dieser Erkrankung. Während die Anschauungen in Betreff der rezidivierenden Form der Appendicitis sich allmählich dahin geeinigt haben, daß die Exstirpation des Proc. vermif. in der anfallsfreien Zeit als das Normalverfahren anzusehen ist, sind die Ansichten über die Behandlung des akuten Anfalles noch sehr different; es würde mich zu weit führen, die in den Magazinen der Literatur niedergelegten Meinungen der Autoren Revue passieren zu lassen; jeder, der der Entwickelung der Frage in den letzten Jahren gefolgt ist, wird wohl über den persönlichen Standpunkt, den die einzelnen Autoren einnehmen, orientiert sein.

Wenn wir die Faktoren betrachten, die als leitende Momente für die Aufstellung einer rationellen Therapie der Appendicitis gedient haben, so können wir die Tatsache konstatieren, daß von Anbeginn an das Bestreben vorgeherrscht hat, therapeutische Indikationen aufzustellen, die dem jeweiligen pathologisch-anatomischen Prozeß an der Appendix Rechnung tragen sollten. Es wurden die mannigfachsten anatomischen Krankheitsbilder vom Proc. vermif. konstruiert, deren verschiedene klinische Symptomenkomplexe differente therapeutische Eingriffe beanspruchen sollten.

Ich habe im Jahre 1893 [2]) in der Gesellschaft der Aerzte zu Riga, also zu einer Zeit, wo die Literatur der Frage noch eine kleine war, und dieselbe erst, wenigstens bei uns zu Lande, seit kurzem in Fluß

---

1) Nach einer Demonstration und sich daran schließenden Diskussion in der Gesellschaft praktischer Aerzte im Januar 1905 zu Riga.

2) St. Petersburger med. Wochenschr., 1893, No. 46.

gekommen war, einen Vortrag über die Indikationen zur Operation der Perityphlitis gehalten[1]). Ich unterschied damals im anatomischen Befunde der akuten Appendicitis: die einfache Schwellung der Schleimhaut, die Ulceration und die Perforation:

1) Appendicitis catarrhalis,
2) Appendicitis ulcerosa,
3) Appendicitis perforativa.

Wir können, wenn wir die Tatsache berücksichtigen, daß jeder Schleimhautkatarrh mit oberflächlicher Geschwürsbildung einhergeht, eine katarrhalisch-ulceröse Form von einer ulcerös-perforativen trennen. Diese anatomische Einteilung kann auch heute noch aufrecht gehalten werden, weil sie alle die möglichen Erscheinungsformen, unter denen die akute Appendicitis aufzutreten vermag, in sich schließt; eine besondere gangränöse Form anzunehmen, halte ich für unnötig, weil ja jede Perforation darauf beruht, daß die Wand im Bezirk derselben, mehr oder weniger über sie hinausgreifend, nekrotisch wird, und die Perforation selbst auch ja nur der Ausdruck der Nekrose ist. Die Appendicitis gangraenosa wäre somit nur eine besonders stürmisch verlaufende ulceröse Appendicitis. Für die allgemeine pathologisch-anatomische Orientierung genügt diese Einteilung vollkommen und deckt sich am besten mit den klinischen Erscheinungsformen der Appendixerkrankung in ihren verschiedenen Stadien, freilich reicht sie nicht aus, wenn wir uns ein detailliertes Bild der feineren Vorgänge der erkrankten Appendixwand machen wollen. Zu diesem Zwecke müssen die pathologischen Prozesse der Endo-, Meso- und Periappendix gesondert betrachtet und die Veränderung jener Gebilde, die sich in den drei genannten Schichten finden, gesondert studiert werden. Es würde aber nur eine großartige Verwirrung anrichten, wenn alle jene pathologischen Prozesse als mehr oder weniger selbständige Typen der Appendixerkrankung hingestellt werden, und für sie nach klinischen Symptomen gesucht würde, um eine spezielle Diagnose derselben zu ermöglichen. So möchte ich denn auch die Einteilung, die v. Büngner[2]) gegeben hat, als eine viel zu komplizierte bezeichnen. Wir müssen doch daran denken, daß wir die pathologisch-anatomische Einteilung der Appendixerkrankung in erster Linie für die Bedürfnisse der Praxis zuschneiden sollen, da wir ja zuvörderst aus der Erkenntnis dieser Dinge Fingerzeige für die Therapie gewinnen wollen.

Die übrigen pathologischen Vorgänge, die sich an die Wanderkrankung der Appendix schließen, wie der periappendikuläre Absceß, die vorschiedenen peritonealen Affektionen, die Pfortaderthrombose mit

1) Indikationen zur Operation der Perityphlitis. St. Petersb. med. Wochenschr., 1893.

2) Siehe größere Aufsätze und Verhandlungen der deutschen Gesellschaft für Chirurgie, 1904.

ihren Metastasen durch die Aussaat infizierter Emboli und dergleichen mehr, gehören nicht mehr zum eigentlichen Bilde der Appendicitis; sie stellen, wenn auch sehr häufige Komplikationen und Folgezustände dieser Erkrankung dar. Die Appendicitis sensu strictiori erstreckt sich auf die pathologischen Vorgänge, die sich in der Wand des Organes abspielen.

Um also eine logische Therapie des akuten appendicitischen Anfalles einzuleiten, müssen wir in der Lage sein, jene drei pathologisch-anatomischen Vorgänge auf der Schleimhaut der Appendix, den einfachen Katarrh derselben, die Ulceration und die Perforation zu unterscheiden, da diese Zustände verschiedene Maßnahmen in der Behandlung erfordern können; ja wir müssen noch weiter gehen und mit Notwendigkeit fordern, daß wir durch sichere Symptome in die Lage versetzt werden, zu verfolgen, wie sich aus einem einfachen Katarrh der Schleimhaut im weiteren Verlauf der ulceröse, mit Perforation drohende Prozeß entwickelt, um in jeden Moment mit einiger Sicherheit die Entscheidung treffen zu können, bis wann wir die abwartende Therapie anwenden dürfen, und wann die Herrschaft des Messers beginnt. Dieses allein wären brauchbare Elemente, aus denen sich eine zielbewußte Therapie zusammensetzt, die in erster Linie den Gedanken verfolgt, eine Propagation des krankhaften Prozesses aus dem Vermiformisinneren auf die Bauchhöhle zu vermeiden.

Jede Therapie, soll sie anders nicht im dunkeln tappen, kann ihre Direktive doch nur aus einer genauen Berücksichtigung des jeweiligen pathologischen Geschehens am erkrankten Organ erhalten, nur das Licht, welches aus dem pathologisch veränderten Gewebe an unser inneres Auge dringt, setzt uns in den Stand, zielbewußt die Anbahnung normaler Verhältnisse anzustreben mit den verschiedenen Mitteln, wie sie uns die Medizin an die Hand gibt.

Die drei genannten pathologisch-anatomischen Zustände der Appendix finden ihren klinischen Ausdruck in der Art des Verlaufes, so daß man leichte, schwere und mittelschwere Fälle unterscheiden kann. Dabei muß durchaus betont werden, daß diese klinische Diagnose nicht mehr als einen Präsenswert beanspruchen darf, sie will bloß besagen, daß der Zustand des Kranken im Augenblick leicht oder schwer ist, dabei enthält sie sich jeglichen Urteiles über die Zukunft, selbst der allernächsten, da, wie das ja schon oft betont worden ist, Fälle, die ihrem ganzen Wesen und Verlauf nach als „leichte“ bezeichnet werden mußten, plötzlich unter Aenderung ihres Charakters sofort in das schwere, ja das schwerste Stadium traten.

Es erhebt sich nun die Kardinalfrage: Ist in jedem Falle aus der Art des klinischen Auftretens der Erkrankung mit Sicherheit ein Rückschluß auf den pathologischen Prozeß in der Appendix zu machen? Besteht mit anderen

Worten eine Kongruenz zwischen dem anatomischen Befunde und den klinischen Symptomen?

Wenn man die zahlreichen Protokolle ärztlicher Kongresse und Vereine, in denen dieser Gegenstand zur Diskussion gekommen ist, liest, so sollte man meinen, daß solch eine Kongruenz tatsächlich besteht, denn wie oft stößt man auf die Phrase, daß man bei schweren Fällen operiere, bei leichten abwarten solle! Wie aber ist dieses „leicht" und „schwer" zu verstehen? Man muß doch, falls man mit diesen beiden Worten einen Begriff verbinden soll, dieselben auf die Schwere oder die Geringfügigkeit des pathologischen Vorganges am erkrankten Organ beziehen; wenn das also gelingt, warum gibt es denn noch immer so zahlreiche Todesfälle an Appendicitis? Wenn wir uns aus der Art, der Intensität und der Kombination der einzelnen klinischen Zeichen über den Ablauf der geweblichen Veränderungen an der Appendix au courant halten können, so müßten wir doch mit Leichtigkeit den Zeitpunkt des Eingriffes bestimmen können; woher also die vielen Mißerfolge?

Man kann sich dieselben doch nur so erklären, daß es nicht gelingt, aus den Symptomen auf die Intensität des Krankheitsprozesses in loco zu schließen.

v. Büngner[1]) ist der Ansicht, daß, wenn wir uns nur daran gewöhnt haben werden, die pathologisch-anatomisch wohlcharakterisierten und unter sich differenzierten Krankheitsbilder auseinanderzuhalten, werden wir auch in der Symptomatologie, Diagnose, Prognose und Therapie der Epityphlitis weitere Fortschritte machen. Sieht man die ganze Reihe der von ihm aufgestellten Typen der Appendixerkrankung durch, so glaube ich, daß es ein frommer Wunsch bleiben wird, jede dieser Formen durch sichere klinische Zeichen diagnostisch zu erschließen; so wichtig ja natürlich eine genaue anatomische Untersuchung und Bestimmung jeder pathologisch veränderten Appendix ist, die Klinik hat davon wenig Nutzen, ihr ist mit einer Vereinfachung der ganzen Frage entschieden weit mehr gedient.

Ehe ich weiter gehe möchte ich einige mir besonders instruktiv erscheinende Krankheitsgeschichten hierher setzen, um das Gesagte an denselben zu erläutern und Ausblicke für die Zukunft zu gewinnen.

I. M. W., 12 J. alt. Pat. stammt aus gesunder Familie. Vor einigen Jahren hat sie Masern, Scharlach und Diphtherie durchgemacht, ist sonst aber ein gesundes Kind gewesen. Die Verdauung war stets normal, gelegentlich hat sie über Leibschmerzen geklagt, die einige Stunden anhielten und nach Verabfolgung einer Gabe Ricinusöl schwanden.

Am Freitag den 30. Dez. morgens erkrankte sie mit Kopf- und mäßigen Leibschmerzen; die Temp. 37,4 stieg abends auf 37,5. An beiden

1) l. c.

folgenden Tagen hielten die Leibschmerzen an, konzentrierten sich aber auf die rechte Seite. Durch Ol. Ricini und Bitterwasser wird mehrfach flüssiger Stuhl erzielt. Am Abend des 5. Dez. sah ich Pat. zum ersten Male. Der Leib war weich, nicht aufgetrieben; im Mac Burneyschen Punkt bestand lebhafter Druckschmerz, im übrigen Leib ruft tiefer Druck Empfindlichkeit hervor. Temp. 37,8, Puls regelmäßig, gleichmäßig 90, von guter Qualität. Ich ordnete die Ueberführung ins Hospital an, wo Pat. am Morgen des 6. Dez. anlangte.

Status praes.: Kräftig gebautes, gut entwickeltes Mädchen, Haut rein, keine Drüsen; Lippen etwas trocken, Zunge belegt, feucht. Herz- und Lungenbefund normal. Harn: dunkel, kein Sediment, kein Alb., 1012. Abdomen leicht aufgetrieben. In der Reg. hypogastrica dext. um den Mac Burneyschen Punkt als Zentrum läßt sich eine handtellergroße, gedämpte Partie nachweisen, die sich mit einem Ausläufer in die Gegend oberhalb der Symphyse erstreckt. Da die Bauchdecken gespannt sind, läßt sich durch Palpation in der Tiefe des Leibes nichts nachweisen, man kann nur konstatieren, daß der Druck sowohl in der rechten, wie auch in der linken Reg. hypogastr. schmerzhaft empfunden wird. Das Epi- und Mesogastrium sind gegen Druck unempfindlich. Per rectum kann nur eine etwas stärkere Vorwölbung der vorderen Mastdarmwand gefühlt werden. Temp. 39,3, Puls 100.

Bis zum Nachmittag änderte sich der Befund nicht; keine Brechneigung, die Zunge bleibt feucht, der Blick ist frei, Klagen über mäßige Schmerzhaftigkeit in beiden Hypochondrien. Die Temp. 39,3, Puls 122. Da die Bauchdeckenspannung zunimmt und der Leib stärker aufgetrieben erscheint — das Abdomen steht im Thoraxnivau — wird zur Operation geschritten.

Operation ca. 60 Stunden nach Einsetzen der initialen Symptome. Schrägschnitt in der rechten Darmbeingrube: Nach Eröffnung des Peritoneums quillt sofort übelriechendes serös-jauchiges Exsudat hervor, in welchem größere Flocken schwimmen. Die vorliegenden Darmschlingen sind gebläht, blaurot verfärbt, auf der Serosa finden sich reichliche Fibrinbeschläge bis zur Größe eines Talerstückes. Beim Lösen des ganz locker verklebten Coecum, welches in der Wunde direkt vorliegt, quillt aus der Tiefe des kleinen Beckens eine dünnflüssige, gelbliche Jauche, deren Gesamtmasse etwa $^1/_4$ l betragen mochte. Der Proc. vermif., der bald gefunden wird, geht medial vom Coecum direkt nach unten ins kleine Becken, wo er so leicht verlötet ist, daß ein sanfter Zug genügt, denselben zu entwickeln. Es wurde die Bauchhöhle nun allerseits durch eingeschobene große Gazetampons abgestopft und das Exsudat aus dem kleinen Becken durch Heraustupfen fortgebracht. Die Appendix ist 6 cm lang; die Wandungen sind durch entzündliche Infiltration auf das 3-fache ihrer normalen Dicke vermehrt. Das gleichfalls ödematös geschwollene Mesenteriolum reicht bis zum unteren Dritteil des Organes. Die unteren $^2/_3$ der Appendix sind ballonartig aufgetrieben, so daß der Durchmesser hier 1,5 cm beträgt. Im mittleren Dritteil findet sich an der mesenterialen Seite eine ca. 1,4 cm im Durchmesser haltende geschwürige Partie, in deren Zentrum eine Perforationsöffnung mit mißfarbenen, gefetzten Rändern, in welcher ein dattelkerngroßer Kotstein steckt, sichtbar wird. Exstirpation der Appendix. Die Schleimhaut ist in der nächsten Umgebung der Perforationsöffnung schiefrig grün verfärbt, nach oben zu nimmt sie eine schmutzig gelbliche Farbe an und geht dann in eine dunkelrot gefärbte Zone über, die sich bis zur Einmündung ins Coecum erstreckt. Unterhalb ist die Schleimhaut, wenn

auch stark injiziert, doch von normalerem Aussehen, wie oben. Tamponade, keine Naht, Verband.

Der Verlauf ließ sich im Beginn sehr ungünstig an; der Leib trieb sich faßförmig auf, Temperatur und Puls gingen stark in die Höhe und häufiges Erbrechen trat hinzu, so daß dem Gedanken an eine diffuse septische Peritonitis Raum gegeben werden mußte, und die Prognose ungünstig gestellt wurde.

Vom 8. Dez. trat eine leichte Besserung auf; das Erbrechen sistierte; es fingen an reichlich Gase abzugehen. Temperatur und Puls sanken. Die Besserung hielt an, wenn auch noch gelegentlich Temperatur und Puls für kurze Zeit in die Höhe schnellten. Die Bauchwunde wurde später sekundär genäht und nach 6 Wochen Pat. als genesen entlassen.

Das nächste, was uns an diesem Krankheitsfall interessiert, ist die diagnostische Beurteilung desselben. Der Beginn der Erkrankung war ein durchaus harmloser, es sind bis zur Ueberführung in das Krankenhaus nie irgend welche Symptome aufgetreten, welche die diagnostischen Erwägungen auf eine drohende Perforation hätten hinlenken können, man mußte im Gegenteil die Erkrankung als eine mittelschwere akute Appendicitis auffassen, wie sie häufig genug vorkommen und nach einer Dauer von 8—14 Tagen in Genesung zu enden pflegen. Erst das Einsetzen der höheren Temperatur, die Zunahme des Meteorismus und das Steigen des Pulses riefen in uns den Verdacht wach, daß es sich um einen tiefer greifenden Prozeß in der Appendixwand handeln könnte, daß aber ein so schwerer Befund angetroffen werden würde, wie er bei der Operation vorlag, konnte aus den Symptomen in keiner Weise geschlossen werden. Wir fanden keine drohende Perforation oder eine eben eingetretene, sondern aus der schon eine Zeitlang bestanden habenden geschwürigen Destruktion der Appendixwand hatte sich bereits die peritoneale Jauchung entwickelt, die im Begriff war, aus dem kleinen Becken auf die Bauchhöhle überzugreifen; noch einige Stunden Hinausschieben der Operation hätte wohl den Exitus nicht mehr abwenden können. Die ganz lockeren Verklebungen hätten dem Andringen des Exsudates wohl kaum stand halten können, die schwache Barriere wäre geborsten und eine Ueberschwemmung der Bauchhöhle sicher eingetreten.

Die Diagnose hat sich seit den ersten Publikationen über Perityphlitis die Aufgabe gestellt, in erster Linie eine Eiterung in der Bauchhöhle nachzuweisen und im Falle des positiven Ausfalles der Untersuchung die Entleerung des Eiters anzustreben; es würde sich der Mühe verlohnen, nachzuzählen, wie oft in den betreffenden Mitteilungen sich die Aufforderung: „Ubi pus, ibi evacua!“ findet, dabei wurde aber die höchst bedeutsame Tatsache außer acht gelassen, daß die extraappendikuläre Eiterung, denn um diese handelt es sich doch in der Regel, ja schon ein Folgezustand der Appendixerkrankung ist,

die durch einen geschwürigen Prozeß der Appendixwand zu stande gekommen ist; häufig genug können wir dabei nicht einmal der Appendix zu Leibe gehen, sondern müssen uns mit der Incision des Abscesses begnügen.

Wir sind gezwungen, einen Schritt zurückzugehen und nicht die Eiterung zum Kernpunkt unseres diagnostischen Kalkuls zu machen, sondern jenen Prozeß zu erkennen streben, der der Vorläufer derselben ist, nämlich die Ulceration und Perforation der Appendixwand. Das Drohen dieses Ereignisses zu erkennen, darauf spitzt sich die ganze Therapie zu. Hier aber müssen wir unser Unvermögen eingestehen, wir haben auch nicht ein Zeichen, welches uns in den Stand setzt, die Katastrophe vorauszusehen, alles was man an diagnostischen Merkmalen anführen kann, ist so unsicher, daß wir nie eine rationelle Therapie darauf aufbauen können. Eine komplette Perforation wird ja nicht als solche erkannt, das dürfen wir nicht vergessen, wir erschließen sie nur aus den Folgezuständen: der extraappendikulären Eiterung oder der peritonealen Sepsis; der blinde Zufall entscheidet, ob der Durchbruch in ein, durch feste Barrieren eingehegtes Areal stattfindet, oder ob beim Fehlen dieser, die Exsudate sich in die, nur durch lockere Verklebungen der Därme ganz unsicher geschützte Bauchhöhle ergießen.

In meinem Falle konnte der Mechanismus der peritonealen Infektion sehr gut erkannt werden.

Die Appendix hing tief hinein ins kleine Becken; bei der Perforation ergoß sich der Appendixinhalt in dasselbe und regte dort die Verjauchung an. Mit dem Höhersteigen des Flüssigkeitsspiegels wurden die Därme in die Höhe gedrängt und durch die Wirkung auf die Nachbarschaft die Bildung eines entzündlichen, also im wesentlichen serösen Exsudates daselbst angeregt. Die Franzosen nennen diesen Vorgang „Echo du voisinage". Beim Eröffnen der Peritonealhöhle stürzte uns diese Flüssigkeit entgegen; sie war aber schon getrübt und mißfarbig, sie unterschied sich aber wesentlich sowohl in der Farbe als auch in der Konsistenz von dem Exsudat im kleinen Becken. Die Propagation auf das Peritoneum kann also durch zwei Faktoren zu stande kommen: Einmal greift mit dem Ansteigen des primären Exsudatniveaus die Jauchung direkt auf weitere Abschnitte des Bauchfells über, dann aber kann durch Infektion des serösen, entzündlichen Exsudates vom Ort der primären Exsudation her, die Jauchung gewissermaßen metastatisch zu stande kommen. Durch die verbündete Aktion dieser beiden Prozesse läßt es sich leicht einsehen, das große Abschnitte des Peritoneums schnell in die Verjauchung mit einbezogen werden können.

Je weiter ab von der großen Bauchhöhle die Perforation erfolgt, desto günstiger liegen die Chancen für eine langsame Ausbreitung der

Entzündung, und so kann auch in unserem Falle der günstige Ausgang mit der Tatsache in Zusammenhang gebracht werden, daß die primäre Exsudation im kleinen Becken erfolgte.

Wir kommen so auf einen, wiederum sehr wichtigen Punkt, nämlich auf den Ort der primären Perforation, der für die Prognose des Prozesses von ausschlaggebender Bedeutung ist; ehe ich diese Frage berühre, möchte ich die Aetiologie der Perforation mit einigen Worten streifen!

Für den endgültigen Ausgang der Wanderkrankung der Appendix ist es von größter Wichtigkeit zu wissen, ob die Ulceration derselben langsam vor sich geht oder ob sie sich in stürmischer Weise in Szene setzt, da hiervon die, durch haltbare Verklebungen bewirkte Bildung von Barrieren, die als festes Bollwerk sich dem Andrängen der Exsudatmassen entgegenstemmen, abhängt.

Die pathologischen Prozesse, die auf der Appendixmucosa auftreten können und, wie schon gesagt, als katarrhalische und ulceröse mit mehr oder weniger ausgedehnter Nekrose einhergehende Gewebsveränderung derselben, in die Erscheinung treten, sind das Werk bestimmter Mikroben, die konstant auf der Schleimhaut des Proc. vermif. schmarotzen. In ähnlicher Weise, wie auf den Follikeln des Rachens neben anderen Pilzen stets Streptokokken gefunden werden, konnte ich [1]) nachweisen, daß auf den Follikeln des Proc. vermif. konstant des Bact. coli comm. angetroffen wird, welches sich dort in Gemeinschaft mit anderen Mikroben, meist Proteusarten, aufhält. Es besteht also hier, wie auch in vielen anderen Körpergegenden, eine Symbiose zwischen Pflanzen- und Tierzellen. Die Gewebe, auf denen die Keime siedeln, befinden sich in dem Zustande der latenten Infektion. Unter Umständen, die uns nur zum Teil bekannt sind, treten die Mikroben aus ihrer Gleichgewichtslage heraus und dringen in das Gewebe ein, so daß die bisher latente Infektion manifest wird. Durch den Lebensprozeß der sich rapid vermehrenden Keime wird das besiedelte Gewebe nun in bestimmter Weise verändert. Es kann keinem Zweifel unterliegen, daß in der größten Mehrzahl der Fälle von akuter Appendixerkrankung des Bact. coli als ursächlicher Erreger derselben angesehen werden muß, denn abgesehen von seinem konstanten Vorkommen auf der normalen Appendixschleimhaut, wird dasselbe auch kaum je in den extraappendikulären Eiterdepots vermißt.

Ganz im allgemeinen können wir nun sagen, daß jene bakteriellen Ernährungsstörungen im Proc. vermif. ätiologisch in zwei Modifikationen auftreten können. Sie können hervorgerufen werden:

1) durch Kotsteine in der Appendix;

1) Ueber die Aetiologie der akuten Erkrankung des Proc. vermif. St. Petersb. med. Wochenschr., 1901, No. 21.

2) die Ursachen beruhen in anatomischen Verhältnissen, die zu Knickungen, Verengerungen, Verschließungen, kurz zu Vorgängen führen, die das Abfließen des Sekretstromes aus dem Appendixcavum in das Coecum hindern resp. aufheben.

In neuerer Zeit ist wiederum die Ansicht verlautbart worden, daß ein jeder akute appendicitische Anfall durch Kotsteine verursacht werden soll. Man ist so weit gegangen, die appendicitische Attacke dem Gallensteinanfall gleichzustellen; wie bei letzterem, derselbe, je nachdem es zu einem Abgang von Steinen gekommen war oder nicht, als erfolgreicher oder erfolgloser Anfall verlief, so soll das gleiche auch bei der Attacke in der Appendix beobachtet werden können. Der Stein wird in das Coecum geschleudert oder er durchsetzt die Wand des Proc. vermif. auf dem Wege der geschwürigen Perforation. Findet er sich im Exsudat nicht, so wird angenommen, daß er sich in diesem aufgelöst hatte und zu Grunde gegangen war. Auf Grund der Erfahrungen, die ich an einem großen Material akuter und chronischer Appendixerkrankungen gemacht habe, muß ich diesen Anschauungen durchaus widersprechen. An zahlreichen Kranken, die im Intervall, oft sehr bald nach Abklingen der entzündlichen Erscheinungen operiert worden waren, konnte durch die Autopsie in vivo der unwiderlegliche Nachweis geliefert werden, daß es hier im Appendixcavum nie zur Bildung von Konkrementen gekommen war. Der Befund bei diesen Kranken war, falls es nicht zu extraappendikulären Eiterungen gekommen war, stets der nämliche: Es handelte sich um Verengerungen, die in verschiedener Höhe des Organes ihren Sitz hatten; unterhalb war die Wand stets mehr oder weniger verdickt (Kompensationshypertrophie der Muscularis) und das Lumen ballonartig aufgetrieben.

Der pathologische Vorgang ist hier folgender: Bekanntlich ist die Submucosa jene Schicht der Appendixwand, die am deutlichsten den lymphatischen Charakter des Organes zur Darstellung bringt; sie besteht im wesentlichen aus dicht gedrängt stehenden, einander fast berührenden Follikeln lymphoider Substanz.

Durch die von der Schleimhaut in die Follikel dringenden Mikroben kommt es hier zunächst zu hyperplastischen Zuständen, die sich makroskopisch als Schwellung äußert. Dieser ganze Vorgang hat absolut nichts Spezifisches, im gesamten Organismus reagiert die lymphoide Substanz auf bakterielle Reize, die sie trifft mit Hyperplasie ihrer Elemente. Diese Hyperplasie ist eine direkte Folge der sich auf den Follikeln vermehrenden Bakterien, man kann sie als eine Art „Abwehrbewegung“ der lymphoiden Substanz auffassen. Die Schwellung kommt bei bakteriellen Ernährungsstörungen der lymphatischen Substanz selbst bedeutend schneller zu stande, als bei entzündlichen Zuständen in anderen Geweben, weil die Leukocyten nicht auf

dem Umwege durch die Blutgefäße herangeholt zu werden brauchen, sondern schon in loco massenhaft vorhanden sind und bloß durch Teilung sich zu vermehren brauchen. In ganz analoger Weise kommt es zu Schwellung der Lymphdrüsen, der lymphatischen Apparate des Schlundringes, der Milz, des Knochenmarkes u. s. w.

Die Schwellung kann jederzeit rückgängig werden, sie kann aber auch durch das Weiterwirken der bakteriellen Noxe zunehmen und schließlich zum Untergang der lymphatischen Substanz führen, was unter dem Bilde der Nekrose mit mehr oder weniger Kolliquation geschieht (Eiterung). Es kommt so aus der einfachen Hyperplasie durch Steigerung des Entzündungsreizes die Eiterung zu stande, die ja eben nur in Verflüssigung des Gewebes unter Nekrose desselben besteht. Wir sehen demnach, wie der Erkrankung des lymphatischen Gewebes der Appendix keinerlei Sonderstellung zukommt; sie ist absolut identisch mit der Erkrankung des Lymphgewebes anderer Gewebsbezirke.

So wäre denn meines Erachtens die Appendixerkrankung den hauptsächlichsten Eiterkrankheiten des wachsenden Individuums der Lymphadenitis, Tonsillitis und Osteomyelitis, die ja auch keine bakteriologischen Einheiten, sondern nur verschiedenartige Mykosen der lymphoiden Substanz darstellen, anzugliedern und im wesentlichen als eine Colimykose anzusehen.

Durch die Schwellung kommt es zu Stenosen und Strikturen im Appendixlumen, so daß sich unterhalb derselben, das aus zahlreichen, die Endoappendix auskleidenden Drüsen kommende Sekret zu stauen und die Wandungen zu spannen beginnt.

Mit zunehmender Spannung und dadurch bedingter Ernährungsstörung der Vermiformiswand kann durch Mikrobeninvasion das Exsudat infiziert werden und allmählich aus dem serösen ins eiterige Stadium gelangen. Das Infiltrat in der rechten Darmbeingrube, welches den klassischen appendicitischen Anfall zu begleiten pflegt, findet seine ätiologische Erklärung gleichfalls in jener Infektion des endoappendikulären Exsudates. Auf dem Wege der Lymphbahnen, die aus dem Proc. vermif. zwischen den Blättern des Mesenteriums verlaufen, kommt es zu entzündlichem Oedem um und in der Umgebung desselben; die nächstgelegenen Darmschlingen verkleben miteinander, nachdem ihre Wandungen durch Uebergreifen des entzündlichen Prozesses gleichfalls derber und succulenter geworden sind. Auf diese Weise läßt sich die Bildung jener derben Härte erklären, die man bei der Palpation so oft in der rechten inneren Darmbeingrube palpiert. Es ist absolut nicht nötig, daß solch ein Infiltrat stets einen eiterigen Kern hat, wie von mancher Seite behauptet worden ist. Wird die strikturierende oder stenosierende Schwellung im Appendixlumen in diesem Stadium rückgängig, so bilden sich die Erscheinungen zurück;

der Sekretstrom findet seinen normalen Abfluß ins Colon, die Attacke ist vorüber.

Dieses ist der häufigste Mechanismus des appendicitischen Anfalles, der durch das Persistieren der intraappendikulären Verengerung zu Rezidiven neigt und am häufigsten die Intervalloperation nötig macht. Die mannigfachen abnormen Lagen, die Knickungen und Krümmungen, die der normale Proc. vermif. so häufig aufweist, können die Strikturierung in wirksamer Weise unterstützen.

Stellt sich die Wegsamkeit des Vermiformislumens nicht sobald wieder her, nimmt die Auftreibung des unterhalb der Verengerung gelegenen Abschnittes successive zu, so kann der anfangs katarrhalische Prozeß, begünstigt durch die Zirkulationsbehinderung in der Appendixwand, allmählich einen in die Tiefe greifenden, destruktiven Charakter annehmen. Die Ulceration auf der Schleimhaut wäre demnach als „Distensionsgeschwür" aufzufassen. Auch diesem Prozeß kommt kein spezifischer Charakter zu, wir finden analoge Verhältnisse in allen möglichen Abschnitten des Verdauungstraktus, wenn die Wand desselben unter Ernährungsstörungen zu leiden beginnt. In der eingeklemmten Darmschlinge bei inkarzerierter Hernie oder Darmocclusion finden wir ausgedehnte Verschorfungen der Schleimhaut mit Ausgang in Nekrose und Perforation; ja selbst oberhalb der Einklemmung können wir in der Ausdehnung von mehreren Fuß noch das stellenweise Absterben der Mucosa beobachten. Die Veränderungen in der Ernährung der Gewebe im Sinne einer Verminderung derselben gibt den physiologischen Gewebsschmarotzern die Möglichkeit, sich schnell zu vermehren und in die Tiefe zu dringen. Das Bact. coli hat im wesentlichen nekrotisierende Eigenschaften, die unter geringerer oder bedeutenderer Kolliquation zur Mortifikation des Gewebes führen. Aehnlich wie an dem, in seiner Ernährung beeinträchtigten Darm können wir auch in der Endoappendix alle Stadien der Ernährungsstörung vom oberflächlichen Schleimhautgeschwür bis zur Totalgangrän des Organes beobachten.

Wenn es demnach in der eben besprochenen Weise sowohl zu kapillärer als auch makroskopisch nachweisbarer Perforation der Appendixwand kommen kann, und im Anschluß daran extraappendikuläre Eiterdepots auftreten, so ist dieser ganze Prozeß doch sehr häufig ein chronisch und relativ gutartig verlaufender, weil das allmählich in Entzündung geratende Organ Zeit gewinnt, mit der Umgebung feste Verklebungen einzugehen, die einer eventuell später eintretenden Perforation die Gefahr benehmen. Unter den autoptischen Befunden der an Perforationsperitonitis ex appendicitide Verstorbenen habe ich keinen Fall erlebt, wo die peritoneale Jauchung durch steinlosen Durchbruch bewirkt worden wäre; es kann wohl zu thrombo-

phlebitischer metastatischer Pyämie mit allen ihren Folgeerscheinungen kommen, ebenso wie zu fibrinös-eiteriger Peritonitis, wenn sich Abscesse, die nicht diagnostiziert oder rechtzeitig incidiert wurden, sich allmählich weiter fortschieben und intakte Bezirke des Bauchfelles in den Bereich der Eiterung ziehen.

Häufiger sind die Perforationen kapillärer Natur; man findet, wenn man nach einer Attacke die Operation à froid macht, an der Wand der Appendix, häufig an der mesenterialen Seite derselben zwischen den Blättern des Mesenteriolums einen erbsen- bis bohnengroßen Abceßherd, der kreidig eingedickten Eiter enthält, ohne daß es gelingt, eine makroskopische Perforation zu ermitteln. Man kann sich vorstellen, daß die in ihrer Ernährung gestörte Darmwand entweder direkt oder auf dem Wege der Lymphgefäße Mikroben passieren läßt, die extraappendikulär kleine Eiterungen anregen, die dann den „eiterigen Kern" des zirkumappendikulären Infiltrates bilden können.

Dieser relativ gutartigen „Distensionsperforation" stellte ich die „Steinperforation" gegenüber; sie ist ungleich viel gefahrvoller. Das Verhängnisvolle der Steinperforation besteht eben darin, daß der ganze Prozeß so schnell verlaufen kann, daß schützende Verklebungen ausbleiben oder nur so ungenügend sind, daß sie der Bauchhöhle keinen Schutz vor den andringenden Exsudatmassen gewähren. Sehr häufig wird denn auch in der Narkose nicht einmal irgend eine Resistenz in der rechten Darmbeingrube gefühlt. Der Beginn kann bei beiden Perforationsarten ein durchaus gutartiger sein; plötzlich aber ändert sich das Bild, es treten die unzweideutigen Zeichen der peritonealen Sepsis auf, und eine jetzt vorgenommene Operation kann nur diese Diagnose bestätigen, nicht aber das tödliche Ende der Erkrankung abwenden.

Es ist geradezu trostlos, wie in der Frage der Appendicitis alles auf Zufall beruht! Schon die Lage des Organes ist eine ganz unbestimmbare. Denkt man sich den Mac Burneyschen Punkt als Mittelpunkt einer Kugel, den Wurmfortsatz aber als Radius derselben, so kann seine Spitze auf jedem denkbaren Punkt des Kugelmantels getroffen werden. Im wesentlichen wird die Lage und Gestalt der Appendix bedingt durch das Verhalten des Mesenteriolums, welches sich in einem Teil der Fälle in der ganzen Ausdehnung an dieselbe heftet, in einem anderen aber bestimmte Abschnitte des distalen Endes frei läßt; oft ist dasselbe so breit, daß der Wurm frei ins kleine Becken hängt, dann aber wieder so schmal, daß es die Appendix eng an die Coecumwand preßt; des weiteren haben einen gewissen Einfluß auf die Lage des Proc. vermif. die Plica ileo-appendicularis sowie Bauchfellduplikaturen, die vom Coecum zum Wurmfortsatz ziehen.

Alle diese Verhältnisse können weder im gesunden Zustande noch

in der Attacke nicht einmal vermutet, geschweige denn diagnostiziert werden.

Von der Lage und Gestalt der Appendix hängt aber der Ort ab, wo die Perforation erfolgt.

Es ist aber auch wichtig, in welchem Punkt des Proc. vermif., ob im proximalen oder distalen Abschnitt desselben, ein Stein durchbricht. Die Spitzendurchbrüche sind entschieden günstiger, weil hier das Exsudat eher die Möglichkeit hat, sich im kleinen Becken zu sammeln, während bei der Perforation an der Einmündungsstelle ins Coecum die Bauchhöhle viel leichter infiziert werden kann; auch die Gefahr des Austrittes von Darminhalt ist aus der Perforationsöffnung in der Coecumwand viel drohender als bei einem Spitzenloch.

Ich referiere hier zunächst einen weiteren Fall, der dem oben geschilderten sehr ähnlich ist, nur daß hier die Erscheinungen, weil die chirurgische Hilfe früher intervenierte, nicht so ausgesprochen waren.

II. P. v. T., 16 J. alt. Pat. stammt aus gesunder Familie und ist selbst bis hierzu gesund gewesen. Von Zeit zu Zeit klagte Pat. über Leibschmerzen, die verschieden lange anhielten, auf Verabreichung eines Abführmittels aber in der Regel schwanden. Am 5. Dez., abends 10 Uhr, erkrankte Pat. mit Leibschmerzen, die anfangs nicht besonders heftig waren. Nach Einnahme von einem Löffel Ricinus trat eine reichliche Entleerung ein, ohne daß die Schmerzen nachließen. Am 6. Dez. betrug die Temp. 38; die Schmerzen waren heftiger, doch noch immer nicht sehr erheblich, der Leib war weich, Puls 90. Abends ist der Leib etwas voller. Temp. 38,5. Die Nacht war nicht schlecht.

Am 7. Dez. betrug die Temp. 39,5, Puls 100; gegen Mittag trat ein heftiger Schüttelfrost auf, die Schmerzen nahmen zu; in diesem Stadium sah ich den Kranken zum ersten Male und ordnete seine sofortige Ueberführung nach der Klinik an.

Status praesens (1 Stunde später): Mittelgroßer, schlanker, junger Mann. Die Haut ist rein, die Gesichtsfarbe blaß, kein verfallenes oder sehr leidendes Aussehen. Organbefund: normal. Harn: klar, sauer, kein Alb., 1013. Leib nicht aufgetrieben, flach; die Bauchdecken sind sehr gespannt, so daß die Erhebung eines palpatorischen Befundes ohne Narkose nicht gelingt; keine Asymmetrie des Leibes. Es besteht Druckschmerz über den ganzen Leib; besonders empfindlich ist die Gegend um den Mac Burneyschen Punkt; hier besteht perkutorisch eine Dämpfung, die den genannten Punkt als Zentrum umgibt, dieselbe erstreckt sich handbreit in die Gegend oberhalb der Symphyse. Per rectum ist nichts Abnormes zu fühlen, nur ist die Untersuchung äußerst schmerzhaft. Temp. 38,4; Puls 90.

Operation: Schrägschnitt rechts; das Gewebe unterhalb der Fascie ist sulzig infiltriert, ödematös. Nach Eröffnung des Peritoneums liegt das Coecum vor, welches blaurot verfärbt und sehr stark injiziert erscheint; es ist mit leichten Fibrinbeschlägen bedeckt; bei vorsichtigem Manipulieren am Coecum fließt aus der Tiefe, scheinbar aus dem kleinen Becken, etwas übelriechendes, flockiges, seröses Exsudat hervor. Durch Tasten

gelingt es, festzustellen, daß die Appendix medial vom Coecum abgeht, und direkt nach unten ins kleine Becken zieht. Die Verklebungen sind überall sehr locker. Die Därme, soweit man ihrer ansichtig wird, sind überall stärker injiziert und mit leichten Fibrinbeschlägen bedeckt. Mit großer Mühe gelingt es, den Proc. vermif., der mit der Umgebung so gut wie gar nicht verklebt ist, vorzuziehen; dabei zeigt es sich, daß in der Tiefe des kleinen Beckens ein jauchiges, stinkendes, gelblichgrünes Exsudat in der Menge von 3 Eßlöffeln vorhanden ist. Nach Schützung der Umgebung durch provisorische Tamponade wird das kleine Becken ausgetupft und die Appendix exstirpiert.

Dieselbe ist 10 cm lang; das Mesenteriolum reicht so weit nach unten, daß ein 2 cm langes Stück derselben frei bleibt; dasselbe ist breit und um das ca. 4fache seines normalen Volumens angeschwollen. Die Appendixwandung ist stark verdickt, blaurot verfärbt; am mesenteriumfreien Ende befindet sich eine ca. 0,3 cm im Durchmesser haltende Perforationsöffnung, durch welche die Hälfte eines Kotsteines hervorsieht. Nach dem Aufschneiden des Organs erscheint die Schleimhaut stark gewulstet und geschwollen, blaurot verfärbt. Die Ränder der Perforationsöffnung sind unregelmäßig gefetzt, die Schleimhaut hängt in den Defekt hinein, die Umgebung der Perforation ist auf der Schleimhautseite in Ausdehnung von 1 cm grünlich verfärbt und zunderartig verändert.

Der Verlauf war ein sehr günstiger, die Temperatur fiel bald zur Norm ab, so daß Pat. als völlig geheilt nach ca. 4 Wochen entlassen werden konnte.

Dieser Fall stellt ein fast völliges Analogon zum vorigen Fall dar! Vor Eintritt des Schüttelfrostes und Anstieg der Temperatur, also 31 Stunden nach Einsetzen der initialen Zeichen, verriet kein Symptom, daß sich eine schwer ulceröse Destruktion in der Appendix vorbereitete, nichts lag vor, woraus die drohende Katastrophe hätte erkannt werden können, erst die komplette Perforation, die eine neue Phase der Erkrankung einleitete, machte sich durch die genannten Vorgänge bemerkbar; es wurde die beginnende peritoneale Infektion diagnostiziert und sofort operiert; es konnte auch schon neben der Beckenjauchung ein über dem jauchigen Exsudat liegendes seröses nachgewiesen werden. Der glückliche Ausgang ist hier neben dem Umstande, daß relativ früh operiert wurde, hauptsächlich der Lage des Proc. vermif. im kleinen Becken zu verdanken.

Sehr viel ungünstiger lagen die Verhältnisse in einem weiteren Fall; hier zeigte es sich deutlich, wie viel vom Orte der primären Perforation abhängt.

III. W. B., 17 J. alt. Pat. stammt aus gesunder Familie und hat keinerlei infektiöse Krankheiten durchgemacht. Vor 4 Jahren erkrankte er plötzlich mit Fieber, dessen Höhe thermometrisch nicht bestimmt wurde, Erbrechen und starken Leibschmerzen. Er lag 3 Tage zu Bett und genas ohne ärztliche Behandlung bei Darreichung häuslicher Mittel. Seit dieser Zeit hat Pat. häufig über Leibschmerzen geklagt, die in der Regel durch Ol. Ricini mit Erfolg bekämpft wurden. Am Abend des 1. Jan. er-

krankt Pat. plötzlich mit heftigen, diffusen Schmerzen im Leibe und häufigem Erbrechen; ob Fieber vorhanden war, ist nicht bekannt; er erhielt Ricinusöl, wodurch mehrere flüssige Stuhlgänge erzielt wurden. Die Schmerzen wurden leichter, hörten aber nicht ganz auf. Bis zum Morgen des 4. Jan. ist die Temperatur keinmal gemessen worden; die ganze Zeit über bestand Schmerz, das Erbrechen sistierte längere Zeit, trat dann aber wieder auf. Am Morgen des 4. Jan. sah ich den Kranken zum erstenmal und ließ ihn sofort in die Klinik transportieren, woselbst $1^1/_2$ Stunde später folgender Status erhoben wurde:

Pat. ist mittelgroß, kräftig gebaut, Gesicht blaß, nicht verfallen. Organbefund: normal. Urin: gelb, klar, sauer, ohne Alb., 1011. Der Leib ist mäßig aufgetrieben, so daß die Wölbung des Abdomens die Höhe der Thoraxspannung überragt. Das Zwerchfell steht 2 Querfinger über der normalen Grenze. Die Bauchdecken sind bretthart gespannt, so daß die Palpation nichts ergibt. Der Perkussionsschall ist überall laut tympanitisch, nirgends eine Dämpfung. Auf leichten Druck besteht über dem ganzen Abdomen Empfindlichkeit, die besonders stark in der rechten Darmbeingrube ausgesprochen ist. Temp. 39,5, Puls 110.

Operation: Schrägschnitt rechts. In der Narkose läßt die Bauchdeckenspannung nach, doch auch jetzt läßt sich keine Resistenz in der rechten Darmbeingrube eruieren. Nach Eröffnung des Peritoneums liegt das blaurot verfärbte, stark geblähte Coecum vor; in der Mitte des Schnittes findet sich auf der medialen Seite desselben eine drüsenartige derbe Resistenz, die medial einen derben Strang entsendet; nach vorsichtigem Trennen erweist es sich, daß die genannte knopfartige Härte der Ursprung der Appendix am Coecum ist, und zwar die Einmündungsstelle derselben durch einen Kotstein, der auf der Wand des Coecum liegt, perforiert ist, und zwar in der Weise, daß ein Teil der Coecumwand mit in die Perforation einbegriffen ist, so daß hier ein fingerkuppengroßes Loch mit gefetzten Rändern besteht, aus welchem eine dünne, stinkende Jauche quillt; beim Verfolgen des Proc. vermif. zeigt es sich, daß dieser direkt medial und nach oben in die Bauchhöhle zieht, wo er leicht mit Dünndarmschlingen verklebt ist; die Lösung gelingt leicht, dabei quillt von links her aus der Tiefe jauchiger Eiter. Die Darmschlingen sind, soweit sie zu Gesichte kommen, stark gebläht, blaurot verfärbt und ebenso wie das Coecum, hier und da mit fibrinösen Beschlägen versehen. Abtragung des Proc. vermif., Schließung des Loches im Coecum durch Naht. Tamponade des kleinen Beckens und der Bauchhöhle, medial vom Coecum.

Die Appendix ist 10 cm lang; sie hat die Form einer Keule. Die kuppelartige Spitze ist ca. kleinfingerdick; das Mesenterium ist breit und reicht so weit nach unten, daß 2 cm des Organes frei bleiben. In der Mitte findet sich an der dem Mesenterium gegenüber liegenden Seite eine Stelle von der Größe der Kuppe des Kleinfingers, grünlich verfärbt, morsch und papierdünn, hier liegt ein zweiter Kotstein von der Größe einer Bohne. Die Schleimhaut ist überall gewulstet, blaurot verfärbt, bis auf jene Mulde, in welcher der Stein lag, hier ist die Schleimhaut zunderartig beschaffen und grünlich verfärbt.

Der Verlauf war am folgenden Tage ein günstiger, die Temperatur sank, der Puls besserte sich, es gingen reichlich Gase ab; dann aber nahm das Erbrechen zu, der Leib trieb sich immer stärker auf, der Puls wurde sehr klein und frequent. Unter Zunahme dieser Symptome erfolgte am 7. Jan. der Exitus.

In diesem Falle wurde die Operation ca. 72 Stunden nach dem Auftreten der ersten Symptome, also ca. 12 Stunden später als bei der Kranken I, gemacht. Wir hatten schon das Bild einer ausgebreiteten peritonealen Infektion vor uns. Abgesehen davon, daß hier der Prozeß, bevor chirurgische Hilfe eintrat, relativ lange gedauert hatte, ließ sich aber auch der letale Ausgang auf die sehr ungünstige Lage der Appendix schieben. Dieselbe war über das Coecum nach links hin gelagert, so daß die Einmündungsstelle abgeknickt war; die Spitze befand sich im Kontakt mit Dünndarmschlingen, die in der Gegend der oberen Beckenapertur lagen; auch hier bereitete sich die Perforation der Appendixwand durch einen zweiten Kotstein vor; es kann als sicher angenommen werden, daß durch die zunderartig verdünnte Wand bereits ein Transport septischer Substanzen in die Umgebung stattgefunden hatte. Wäre in diesem Falle gleich nach Auftreten der ersten Krankheitserscheinungen die Operation vorgenommen worden, so glaube ich, daß der Kranke doch noch zu retten gewesen wäre, leider aber wurde die kostbare Zeit mit Abwarten und dem Darreichen von Abführmitteln verzettelt, bis die durch die Perforation bewirkte diffuse peritoneale Jauchung eine solche Verbreitung gewonnen hatte, daß die Operation eine Begrenzung des entzündlichen Prozesses nicht mehr leisten konnte.

IV. E. N., 7 J. alt. Pat. stammt aus gesunder Familie. Vor einem Jahre Masern. Vor $^3/_4$ Jahren traten plötzlich Leibschmerzen auf, die nach einigen Stunden spontan schwanden. Nach 8 Tagen ein erneuter Anfall von einigen Stunden Dauer. In der Folge sind noch mehrfach derartige Schmerzanfälle aufgetreten, die sich gelegentlich mit Kopfschmerzen und Erbrechen verbanden. Die Temperatur stieg dabei bis zu 37,8. Am 21. Dez. stellten sich wieder Leibschmerzen ein, die successive stärker wurden, es trat Erbrechen auf, welches mehrere Male einsetzte und auch noch am 22. Dez. bestand. Die Temperatur war am 22. Dez. abends, wo ich die Kranke zum ersten Male sah, 38,2. Es wurde die sofortige Ueberführung ins Hospital angeordnet.

Status praesens: Schlankes, zart gebautes Kind; die Ernährung leicht reduziert, blaße Gesichtsfarbe. Die Zunge trocken, bräunlich belegt (zu Hause viel Opium erhalten). Die Augen blicken nicht matt, nicht eingesunken. Organbefund: normal. Harn: klar, sauer, kein Alb., 1014. Das Abdomen ist ganz flach, eher etwas eingezogen, steht unter dem Niveau des Thorax. Der Perkussionsschall ist überall laut tympanitisch, in der Reg. hypogastrica vielleicht etwas dumpfer. Da die Bauchdecken stark gespannt sind, ist eine Resistenz nirgends fühlbar. Der Druck ist über das ganze Abdomen gleich empfindlich. Nach eingeleiteter Narkose läßt sich ca. 3 Querfinger oberhalb des rechten Ligament. Poupartii eine hühnereigroße undeutliche Resistenz abtasten. Temp. 38,5. Puls 100.

Operation: Schrägschnitt rechts. Nach Eröffnung der Bauchhöhle zeigt sich das Perit. pariet. sehr verdickt, stark gerötet und injiziert. Es liegt Coecum vor, mäßig gebläht; die Gefäße sind stark gefüllt; lateral vom Coecum findet sich eine ca. taubeneigroße Geschwulst, die aus Netz zu bestehen scheint. Nach sorgfältigem Abstopfen der Bauchhöhle gelingt es, den Tumor in toto vor die Bauchhöhle zu bringen, wobei derselbe tat-

sächlich als Netzklumpen erkannt wird; dabei quillt aus einer Oeffnung, die ca. kleinfingerkuppengroß ist, jauchig stinkender Eiter in der Menge von ca. 2 Eßlöffeln, das oberste Drittteil der Appendix ragt aus dem Netzbeutel hervor, der die unteren zwei Drittel allseitig umgibt, so daß derselbe in der Netztasche wie eine Nuß in der Schale liegt; nur an einer Stelle bestand in der Nußschale die schon genannte Oeffnung. Exstirpation des Proc. vermif. samt dem Netzklumpen.

Die Appendix ist 8 cm lang; das ziemlich breite Mesenterium ist auf das 2—3fache seines Volumens verdickt und bekleidet das Organ bis zum unteren Drittel, welches frei bleibt. Die Serosa ist durchweg stark injiziert, die Wandungen sind derb serös infiltriert, starr. Die Spitze ist kuppelförmig aufgetrieben, hier befindet sich eine $^1/_4$ cm im Durchmesser haltende Perforationsöffnung mit gefetzten Rändern. In der Umrandung der Perforationsöffnung ist die Schleimhaut grünlich verfärbt, weiterhin nimmt dieselbe einen dunkelroten Farbenton an, der nach der Einmündungsstelle zu in die natürliche Färbung übergeht. Die Schleimhaut ist sammtartig gelockert und geschwollen. Dicht unter der Perforation befindet sich ein citronenkerngroßer Kotstein.

Der Verlauf wird kompliziert durch eine Scharlacherkrankung, die gleichfalls sehr gut durchgemacht wird.

V. E. S., 6 J. alt, ist stets gesund gewesen bis auf den Januar 1904; sie erkrankte damals mit heftigen Leibschmerzen, Erbrechen und Durchfall. Die Temperatur soll damals über 38° C in die Höhe gegangen sein. Die Kleine war im ganzen 2 Wochen bettlägerig gewesen. Seit dieser Zeit hat sie bis heute häufig über Schmerzen im Leibe geklagt, die anfallsweise auftraten.

Jetzt erkrankte sie am Morgen des 5. Jan. 1905 mit Erbrechen und Leibschmerzen, die über den ganzen Leib verbreitet waren; das Erbrechen wiederholte sich einige Male, die Temperatur war unter 37. In der Nacht auf den 6. Jan. war das Kind unruhig, es bestanden stärkere Schmerzen. Um die Mittagszeit dieses Tages sah ich die Kranke und ordnete die Ueberführung in die Klinik an, woselbst sie nach 1 Uhr eintraf.

Status praesens: Mittelgroß, sehr zart gebaut: blaß. Das Kind macht keinen schwerkranken Eindruck, ist munter und gibt auf alle Fragen mit großer Bereitwilligkeit Auskunft; es spielte ruhig in seinem Bettchen. Organbefund: normal. Harn: klar, sauer, ohne Alb., 1012. Der Leib ist kahnförmig eingezogen und zeigt nirgends Asymmetrien, die Bauchdecken sind leicht gespannt. Schmerzen auf Druck nur in der rechten Darmbeingrube. Keine Dämpfung; es besteht überall lauter, tympanitischer Schall. In Narkose ist keine Resistenz fühlbar.

Operation: Schrägschnitt rechts. Man fühlt jetzt oberhalb des Poupartschen Bandes eine walnußgroße Resistenz.

Das Perit. pariet. ist verdickt, stark injiziert. Es liegt Coecum vor, welches nicht gebläht, wohl aber stark injiziert erscheint. Auf demselben liegt etwas dünnflüssiger Eiter; nach Wegwischen desselben sieht man lateral von demselben einen ca. pflaumengroßen Netzklumpen, aus welchem bei Druck etwas Eiter quillt; zwischen der Umgebung und dem Netzklumpen existieren keinerlei Verwachsungen. Aus dem Tumor tritt ein cylindrischer, bleifederdicker Strang, der sich zum Coecum begibt. Resektion des Proc. vermif. Es zeigt sich nun, daß drei Viertel des Organes in dem Netzklumpen wie ein Säbel in der Scheide steckt (analog dem Fall IV). Die Länge der Appendix beträgt 8 cm; das unterste, 1 cm lange Stück ist

vom Mesenterium frei; letzteres ist breit und ziemlich doppelt so dick wie in der Norm.

Das oberste drei Viertel der Appendix ist in seinem Lumen normal gestaltet, während das untere Viertel kolbig aufgetrieben ist und an der medialen Wand eine $^1/_4$ cm im Durchmesser haltende Perforation aufweist, die von einer grünlich verfärbten, zunderartig veränderten, gefetzten Gewebspartie umrandet wird; in dieser Oeffnung steckt zur Hälfte ein orangengroßer Kotstein. Die Schleimhaut ist im Bereiche der Perforation grünlich verfärbt, stark succulent; nach oben zu geht sie in ihren normalen Farbenton über, während die sammtartige Beschaffenheit und ödematöse Durchtränkung derselben bestehen bleibt.

Der Verlauf war ein überaus günstiger, die Temp. blieb normal, der Leib weich; nach 8 Tagen wurde die Tamponade entfernt; nach 3 Wochen Heilung.

Ueberblicke ich die hier geschilderten 5 Fälle noch einmal, so kann konstatiert werden, daß allen gemeinsam eine Steinperforation war, an die sich bereits konsekutive extraappendikuläre Prozesse angeschlossen hatten, deren Verlauf ein verschiedener war. Derselbe war nicht allein abhängig von der Zeit, die zwischen dem Beginn der Erkrankung und dem Zeitpunkt des chirurgischen Eingriffes verstrichen war, er wurde wesentlich bestimmt von dem Terrain der Bauchhöhle, in welchem die Perforation der Appendix erfolgt war. Die Lage des Proc. vermif. war somit prädisponierend für den, durch die Wanddurchbrechung desselben auf die Peritonealhöhle übergetretenen infektiösen Prozeß.

Es waren 3 Abschnitte der Bauchhöhle, die betroffen waren; in den Fällen I und II erfolgte die Perforation ins kleine Becken, in den Fällen III und IV in die Gegend lateral vom Coecum und im Fall III endlich in die freie Bauchhöhle medial von demselben.

Die Prognose der Ausbreitung des entzündlichen Prozesses hängt im wesentlichen davon ab, ob die anatomischen Verhältnisse der betreffenden Region der natürlichen Bestrebung der Barrierenbildung durch entzündliche Verklebung und damit der Absperrung des Exsudates förderlich sind. In dieser Hinsicht ist der Raum lateral vom Coecum der am günstigsten situierte. Medial zu liegt das Colon, lateral die seitliche Bauchwand; ein Uebergreifen auf die Bauchhöhle ist somit erschwert, es kann nur eine Ausbreitung des Prozesses nach oben und unten zu erfolgen, doch ist eine Diagnose desselben nicht schwierig, so daß wir meist in der Lage sind, durch eine rechtzeitige Operation den Vorgang günstig zu beeinflussen. In unseren beiden Fällen war auch die Netzverklebung zu Hilfe gekommen, das Netz hatte sich wie ein Pflaster auf die Appendixwunde gelegt und gewissermaßen ein provisorisches Receptaculum für den austretenden Inhalt gebildet.

Die Perforation ins kleine Becken ist nicht ungünstig, weil dieses von der großen Bauchhöhle immerhin geschieden ist, die Propagation der entzündlichen Veränderungen auf dieses nur allmählich erfolgen kann und die Verklebungstendenz bei nicht zu stürmischem Verlauf des Prozesses Beckenexsudate schaffen kann, die längere Zeit im Zustande der Abkapselung verharren können; freilich ist der Gang der Dinge bei akuten Jauchungen, wie in meinen beiden Fällen I, II ein anderer, wir sehen, wie hier der Jauchespiegel im kleinen Becken schnell steigt und das seröse Exsudat, welches jenes als entzündliches Oedem provoziert, verjaucht und so die Bauchhöhle von zwei Seiten her durch Jaucheströme infiziert werden kann.

Höchst ungünstig ist die Perforation medial vom Coecum; hier wird die Peritonealhöhle sofort infiziert, weil keinerlei Vorbedingungen für die Bildung schützender Wälle gegeben sind; da die Prozesse, die von der nekrotischen Appendix her in die Peritonealhöhle induziert werden, meist jauchiger Natur sind, so werden die Patienten, falls nicht schnell chirurgische Hilfe eintritt, meist verloren sein, da die traurigen Resultate, welche die Operation bei diffuser septischer Peritonitis gibt, ja genugsam bekannt sind.

Wie steht es nun mit der Diagnose dieser Formen?

Ich müßte da etwas weiter zurückgreifen und mit einigen Worten auf die Diagnose der Appendixerkrankung überhaupt zurückkommen. Es ist in letzter Zeit mehrfach davon die Rede gewesen, nicht nur zwischen Chirurgen und Internen, sondern auch zwischen ersteren allein eine Einigung darüber zu erzielen, welche Symptome als direkte Nötigung zur chirurgischen Intervention dienen sollten. Vertieft man sich in die Lektüre der zahlreichen Publikationen und Diskussionen, die dieses Thema gezeitigt hat, so wird man bald der Ueberzeugung Raum geben müssen, daß die erhoffte Einigung, wenn die Behandlung der Frage sich in der bisher eingeschlagenen Richtung weiter bewegt, nie zu stande kommen wird.

Jeder der einzelnen Autoren gruppiert die Symptome auf eigene Weise und hebt bestimmte Zeichen als besonders gravierend und zum Eingriff drängend hervor; kaum eine Publikation gleicht in der wichtigsten Frage, nämlich der Indikationsstellung für die Operation, der anderen. Geht das so weit, daß das klinische Bild der Appendicitis in eine Anzahl von Einzelbildern aufgelöst wird, welche nach der Art und der Intensität der pathologischen Veränderungen in loco diagnostiziert werden sollen, so wird die Verwirrung, die in der Frage schon zur Zeit herrscht, immer größer werden. Als Grund dafür kann doch nur angenommen werden, daß ein bestimmtes Kausalitätsverhältnis zwischen den anatomischen Vorgängen und den klinischen Symptomen, die letztere in präziser Weise zum Ausdruck kommen läßt, nicht existiert. Jeder der Autoren

hat sich, durch eigene Erfahrung geleitet, ein Schema gebildet, welches natürlich den ausgeprägtesten Stempel der Subjektivität desselben tragen muß, mithin bis zu einem gewissen Grade von Willkür nicht frei sein wird. Die Erfahrung gründet sich hier nicht auf Schärfung der Beobachtung für gewisse Symptome, die klar und deutlich einen bestimmten pathologischen Zustand anzeigen, die dem Ungeübten entgehen, weil er noch nicht zu sehen und zu beobachten versteht, sie besteht vielmehr in einem gewissen Divinationsvermögen, welches den Ausgang der Erkrankung weniger voraussieht und aus gewissen Zeichen erschließt als denselben vielmehr vermutet und ahnt, somit dem Zufall einen weiten Spielraum einräumt.

Ich möchte, ehe ich zu dieser Frage Stellung nehme, zunächst folgende drei Fragen beantworten:

1) Was verlangen wir von einer Diagnose?
2) Was wollen wir diagnostizieren?
3) Was können wir diagnostizieren?

1) Die Diagnose soll uns Aufschluß geben über abnorme pathologische Vorgänge, die sich in irgend welchen Organen abspielen. Wir erhalten denselben durch bestimmte klinische Symptome, die sowohl lokaler als auch allgemeiner Natur sind und ihren Grund in der veränderten Funktion des erkrankten Gewebsabschnittes haben. Wir sollen danach streben, unsere Diagnose so zu gestalten, daß dieselbe uns Aufklärung über den Grund, die Art und wahrscheinlichen Verlauf resp. Ausgang des betreffenden pathologischen Prozesses bringt. Mit einer Diagnose, die nur im Praesens gehalten ist und nichts weiter als den momentanen Zustand berücksichtigt, ist nicht viel gewonnen, weil wir eine therapeutische Direktive nur aus einer Diagnose schöpfen können, die zugleich die Zukunft in einer etwas schärferen Beleuchtung erkennen läßt.

Wenn wir z. B. die Diagnose Pneumonia crouposa, Typhus abdominalis, Abscessus cerebri, Pleuritis purulenta u. dergl. m. gestellt haben, so sind wir mit dem Moment, wo dieselbe feststeht, auch über Aetiologie, pathologische Anatomie und den Verlauf, soweit er sich durch die Beziehungen der augenblicklichen Symptome zur Körperbeschaffenheit, Alter, Kraftzustand etc. ausdrücken läßt, orientiert. Weiterhin fließt uns aus derselben Quelle auch die Erkenntnis, was therapeutisch zu geschehen hat; die Diagnose erstreckt sich somit auf Ergründung der Vergangenheit, Feststellung der Gegenwart und Entschleierung der Zukunft.

Wie steht es in dieser Hinsicht nun mit der Appendixerkrankung? Was wollen wir diagnostizieren?

Meines Erachtens nach muß die Wanderkrankung des Appendix scharf getrennt werden von den Folgezuständen, die sich an diese schließen, weil sie Prozesse

sui generis darstellen, die sich in vielen Fällen ganz unabhängig und unbeeinflußt von der primären Krankheit in der Appendix weiter gestalten.

Betrachten wir einmal die Erkrankung der lymphatischen Substanz einer anderen Region, die das genaueste Analogon der Appendixaffektion darstellt — die Angina tonsillaris! Wir trennen hier doch die Vorgänge, die sich an den Lymphfollikeln selbst abspielen, von den Erscheinungen, die nur durch die Eingangspforte der erkrankten Tonsillen induziert werden. Der retrotonsillare Absceß, die Metastasen in den verschiedenen Regionen des Halses, die mannigfachen Ablagerungen der Keime in den synovialen Höhlen und die sich daran schließenden serösen und eiterigen Exsudate der Gelenkintima und serösen Höhlen sowie die Streptokokkenallgemeininfektion gehören nicht in das Bild der Angina tonsillaris, sie stellen Erkrankungen sui generis dar, die mit der primären Infektion, die freilich durch die lymphatische Substanz der Mandel vermittelt wurde, nichts mehr zu tun haben.

Genau so liegen die Verhältnisse für die Appendixerkrankung. Es wiederholen sich hier die Vorgänge, wie wir sie auf der Mandel durch die Okularinspektion verfolgen können. Die Bezeichnung Angina appendicularis kann für diese Erkrankung mit vollstem Recht angewendet werden; Angina kommt her von ἄγχω = eng machen, tatsächlich ist für die größte Mehrzahl der Fälle die Stenose im Appendixlumen das Wichtigste im ganzen Verlauf der Erkrankung; bei der physiologischen Enge des Kanals kann hier eine relativ geringe Schwellung schon zu einer Striktur, ja zu einer Stenose führen, während die tonsillare Schwellung schon recht beträchtliche Grade erreichen muß, um durch Verengerung der Respirations- resp. Verdauungswege ein Passagehindernis zu bilden.

Wir müssen bei der Appendixerkrankung den pathologischen Prozeß, der sich auf der Wand abspielt, erkennen, und zwar muß dieses, falls wir eine therapeutische Direktive erhalten sollen, bis zu dem Zeitpunkt geschehen, wo die Erkrankung noch auf die Wand selbst beschränkt ist.

Es ist somit klar, daß unser diagnostisches Vermögen sich nach zwei Richtungen hin zu erstrecken hat: Wir müssen die Steinerkrankung im Proc. vermif. von der ohne Steinbildung verlaufenden Appendixaffektion diffenzieren können, da ja erfahrungsgemäß die schweren Fälle, bei denen die Perforation oft so plötzlich und unvermutet erfolgt, in der größten Mehrzahl von einer Steinulceration abhängig sind, während diejenige Erkrankung, die das Gros jener Fälle darstellen, die bei exspektativer Behandlung ausheilen, ohne Steinbildung verlaufen.

Den ausschlaggebenden Indikator für die Appendixerkrankung stellt

das Bauchfell dar; die Symptome, deren zeitliches Auftreten, Intensität und Kombination von den einzelnen Autoren als ebenso viele Indikationen für den operativen Eingriff angesehen werden, sind von der Mitbeteiligung des Peritoneums am Entzündungsprozeß abhängig. Die Temperatur, der Puls, das Erbrechen, der Meteorismus, der Schüttelfrost, die diffusen Schmerzen im Leibe erlauben uns sämtlich keinen direkten Schluß auf den pathologischen Gang im Proc. vermif., da absolut keine Relation zwischen der Intensität dieser Symptome und der Hochgradigkeit des pathologischen Geschehens am Ort der Erkrankung besteht; sie erlauben uns vor allem kein Urteil über die Kardinalfrage der ganzen Appendixdiagnostik, droht Steinperforation oder besteht eine steinlose Erkrankung? Der Beginn bei beiden Krankheitsformen kann ganz derselbe sein, auch bei Steinbildung in der Appendix kann die Erkrankung in rezidivierender Weise einige Male leicht verlaufen, bis plötzlich ohne bedrohliche Vorboten die Katastrophe hereinbricht.

Ist die Perforation manifest geworden, so liegen die Verhältnisse wieder anders; unser diagnostisches Augenmerk richtet sich jetzt auf eine Reihe von Folgezuständen, die sich durch diese im Cavum peritoneale etabliert haben und der richtigen Deutung meist leicht zugänglich sind.

Wir unterscheiden hier:

a) das periappendikuläre Infiltrat mit oder ohne eiterigen Kern (zirkumskripter peritonealer Absceß);

b) den fortschreitenden peritonealen Absceß (progrediente fibrinös-eiterige Peritonitis);

c) die peritoneale Sepsis, mit oder ohne stärkere Exsudation (diffuse septische Peritonitis).

Diese drei Typen der extraappendikulären Peritonealerkrankung können ein verschiedenes therapeutisches Verhalten erfordern, welches jetzt ganz unabhängig von der Appendixerkrankung einsetzt.

Wenn wir das über die Diagnose Gesagte in seinen Kernpunkten resümieren, so müssen wir, gestützt auf sehr zahlreiche eigene Erfahrungen sowie mit Berücksichtigung derjenigen einer großen Zahl hervorragender Autoren gestehen, daß das Erkennen des pathologischen Prozesses an der Appendix und die Voraussicht des mutmaßlichen Verlaufes desselben in einer großen Mehrzahl der Fälle nicht gelingt, wenigstens nie mit Sicherheit aus den vorliegenden Symptomen erschlossen werden kann — was wir in der Regel diagnostizieren, sind Folgezustände oder Komplikationen der eigentlichen Appendixerkrankung.

Wenn eine Einigung unter den Fachgenossen, die der Therapie der Appendixerkrankung zum Segen gereichen soll, zu stande kommen

sollte, so meine ich, wäre es nur auf der Basis, daß wir unser diagnostisches Unvermögen betreffs der unkomplizierten Erkrankung der Appendixwand eingestehen, da wir nur auf diese Weise die Frage vor weiterer Verwirrung schützen und feste Gesichtspunkte gewinnen können, die in durchaus zielbewußter Weise die Sache fördern. Tatsächlich ist diese Wendung der Dinge ja auch schon in der Vorbereitung begriffen. Mehr und mehr hat sich die Ueberzeugung Bahn gebrochen, daß unsere bisherige Therapie, die eine gewisse Leistungsfähigkeit der Diagnose zur Voraussicht gehabt hat, nicht im stande ist, eine große Zahl Erkrankter zu retten, weil sie eben, gestützt auf ein falsches diagnostisches Kalkül, zu spät einsetzte.

Wir haben eingesehen, daß wir in der Frage, wie sie bisher behandelt wurde, dem Zufall ein zu großes Gebiet eingeräumt haben. Wäre z. B. in meinem Fall III die Perforation lateral statt medial vom Colon erfolgt, so wäre durch die Operation der tödliche Ausgang wahrscheinlich abzuwenden gewesen! Wie aber sollte dieses diagnostiziert werden? Man wartet eben, bis die Situation sich zuspitzt, dann wird schließlich operiert, ob aber die Operation zur rechten Zeit kommt, ist wiederum Zufall.

Es ist daher absolut richtig, die Frühoperation als den Modus procedendi zu bezeichnen, der den Verhältnissen am erkrankten Organ am meisten Rechnung trägt. Die Ueberlegung ist hier eine ebenso logische, wie einfache: Operieren wir alle Fälle sofort nach dem Auftreten der ersten Anzeichen, die als appendicitische erkannt werden, so geben wir der Erkrankung keine Gelegenheit, eine bedrohliche Höhe anzunehmen, weil der Wurm, ehe dieses geschehen kann, unter dem Messer des Chirurgen fällt. Es werden so freilich die leichten Fälle, die auch ohne Operation geheilt wären, nicht ausgenommen — es ist das ja aber auch nur ein Gewinn, wenn man bedenkt, daß die Patienten zwei Dinge auf einmal los werden, ihre Krankheit, sowie den dazu gehörigen Proc. vermif. und somit vor Rezidiven geschützt sind. Es könnte nur ein Moment dagegen angeführt werden: Die Gefährlichkeit der Operation, die in erster Linie für die ohne Eingriff geheilten Fälle in Frage kommen würde. Nun aber hat die Erfahrung gezeigt, daß die Resultate der Frühoperation der leichten unkomplizierten Fälle ausgezeichnete sind und sich in nichts von denjenigen der Intervalloperation unterscheiden; bei den schweren Fällen aber ist die Operation jedesmal indiziert, hier handelt es sich nicht um die Gefahr des Eingriffes, sondern um die Schwere des Zustandes, der durch jene behoben werden soll. Die Frühoperation ist sicher diejenige Therapie, der die Zukunft gehört, weil mit ihrer Hilfe die meisten Menschen gerettet werden können.

Der alte Schlachtruf „Ubi pus, ibi evacua“ wird verstummen vor der neuen Parole „Ubi perforatio, ibi operatio!“, d. h. Operation, wo

Perforation droht, also in jedem Falle, denn wie schon mehrfach gesagt, sind wir absolut nicht im stande, dieselbe vorauszusehen oder die eben eingetretene zu diagnostizieren.

Es ist schade, daß die Diskussion über die Frühoperation sich bisher meist in den Kreisen der chirurgischen Fachgenossen bewegt hat, während ja die internen Kollegen, besonders die große Klasse der Hausärzte diejenigen sind, in deren Hand das Schicksal der Kranken liegt — in erster Linie müßten sie zu der Frage Stellung nehmen und in Erkenntnis der vorzüglichen Resultate der Frühoperation dieselbe als das normale Verfahren acceptieren.

Es ist vielfach darüber gestritten worden, bis zu welchem Zeitpunkt der Eingriff als „Frühoperation" bezeichnet werden darf. Man hat einen bestimmten Termin, 24, 36, 48 etc. Stunden festsetzen wollen, über welchen hinaus die Bezeichnung „Frühoperation" keine Berechtigung mehr haben sollte. Ich glaube, dieses ist falsch! Ein so variabler pathologischer Prozeß wie die Appendixerkrankung läßt sich nicht zeitlich zwischen Daumenschrauben pressen, zur richtigen Definition dürfen nur pathologisch-anatomische Merkmale herangezogen werden. Der Eingriff ist eine „Frühoperation", solange der Appendix noch in dem Stadium zur Exstirpation gelangt, in welchem der Wandprozeß noch nicht zur Propagation auf das Peritoneum geführt hat, in dem Sinne, wie ich das oben ausführte.

Wenn wir in der Vorgeschichte der an Appendix Erkrankten genauer nachforschen, so werden wir in einer großen Anzahl der Fälle erfahren, daß die sogenannte I. Attacke sehr selten völlig unvorbereitet in Scene getreten ist; sehr oft haben die Patienten schon früher an Beschwerden gelitten, denen sie oder der behandelnde Arzt keine weitere Bedeutung beigelegt haben; dahin gehören gelegentliche Schmerzen im Unterleibe oder in der rechten unteren Bauchhälfte, spontan oder bei leichtem Druck, die unter leichten Fieberbewegungen oder ohne solche auftreten können, ferner Verdauungsbeschwerden der mannigfachsten Art, wie unmotivierte Obstipation und Diarrhöe, Schmerzen in der Gegend des Mac Burneyschen Punktes bei der Periode und dergleichen mehr. In der Regel werden solche Kranken zu Hause mit häuslichen Mitteln, meist abführender Natur, behandelt. Es würde die Aufgabe der Hausärzte, und zwar eine sehr dankenswerte, sein, sich in allen derartigen Fällen nicht sofort mit der Diagnose „verdorbener Magen" oder „Darmverstimmung" zu begnügen, sondern durch genaueste Beobachtung diesen Dingen auf den Grund zu gehen. Ich selbst habe eine Reihe solcher Patienten, deren Krankheitsgeschichten demnächst publiziert werden sollen, operativ, und zwar meist mit allerbestem Erfolge, behandelt, nachdem sie oft jahrelang alle möglichen Kuren ohne Erfolg gebraucht hatten. Wenn solche Kranken schon vor der

I. Attacke der Operation zugeführt werden, wird die Frühoperation nach dieser Richtung noch bedeutend ausgedehnt werden können.

Dieses wäre das erstrebenswerte Ideal in der Therapie der Appendixerkrankung, welches hoffentlich als Einigungspunkt die chirurgischen Fachgenossen um sich sammeln wird.

Die operative Therapie stößt leider auch noch heutzutage auf manchen Widerspruch seitens der internen Kollegen, die immer wieder mit dem Vergleich der Appendicitisbehandlung früherer Zeiten bei der Hand sind, wo die meisten Kranken ja auch ohne Operation genesen sind und die Chirurgen als blutdürstige Messerhelden, die statt zu diagnostizieren und zu individualisieren, sofort operieren, verketzern. Wir wollen aber doch nicht vergessen, daß die Appendicitis in den letzten 15 Jahren nicht nur fraglos bedeutend an Verbreitung zugenommen hat, sondern daß auch der Krankheitsverlauf im einzelnen Falle entschieden, wenigstens bei uns zu Lande, weit schwerer geworden ist. Man hat das auf verschiedene Ursachen zurückgeführt, die zum Teil, wie z. B. das Absplittern des Emaillegeschirres, die Splitter sollen dann in den Proc. vermiformis geraten, kaum ernst zu nehmen sind. Meiner Ansicht nach ist als Grund die Tatsache heranzuziehen, daß die Gelegenheit zu Mischinfektionen gerade im verflossenen Zeitraum ein besonders günstiger gewesen ist und diese den Boden zur Ansiedelung der autochthonen Keime auf der Appendixschleimhaut günstig beeinflußt hat. Es gibt eine Reihe von Infektionskrankheiten, die sich mit Vorliebe mit Eiterkrankheiten, die nicht als Metastasen, sondern als echte Mischinfektionen aufgefaßt werden müssen, verbinden. Im Verlauf oder im Gefolge des Scharlachs können wir eine Reihe meist streptomycotischer Eiterkrankheiten beobachten, die in verschiedenen Organen zum Ausbruch kommen können; wir sehen so Drüsenabscesse, Pleuraeiterungen, eiterige Knochenmarkserkrankungen, Gelenkeiterungen und dergl. mehr entstehen. Gleich dem Scharlach verbindet sich die Diphtherie gern mit streptomycotischer Mischinfektion, während im Gefolge der Masern wiederum tuberkulöse Affektionen manifest werden. Die Neigung des Typhus abdominalis zu staphylomycotischer Sekundärinfektion ist ja bekannt. Die verschiedenen Epidemien differieren nur darin, daß das eine Mal komplizierende resp. Nachkrankheiten häufig, das andere Mal selten sind — jedenfalls ist das gehäuftere Auftreten von Eiterkrankheiten nicht selten an das Vorausgehen von Infektionskrankheiten gebunden. Diejenige Infektionskrankheit, die ganz besonders zu Mischinfektionen neigt, ist die Influenza; seit dem Jahre 1889, in welchem dieselbe ihren Zug, der sie über den größten Teil der bewohnten Erde führte, antrat, sind die Eiterkrankheiten entschieden viel häufiger zu

beobachten als früher, das werden alle die Aerzte, die seit jenem Jahre ein größeres ständiges Krankenhausmaterial kontinuierlich zur Beobachtung gehabt haben, bestätigen können. Ich rechne hierher die eiterigen Pleuraempyeme, die Mittelohreiterungen, die Osteomyelitiden etc.

In ähnlicher Weise möchte ich das gehäufte Auftreten der Appendicitis, die ich, wie schon gesagt, in die Kategorie der Eiterkrankheiten rechne, seit jener Zeit erklären und gerade in der Durchseuchung mit Influenza, die wohl die meisten Menschen einmal befallen hat, die Präparation des Bodens sehen, auf dem die physiologischen Mucosaepiphyten der Appendix vermicularis zu wuchern beginnen und zur Follikelerkrankung derselben, der Appendicitis, führen.

Fig. 2.

L.

R.

Verlag von Gustav Fischer in Jena.

Fig. 3.

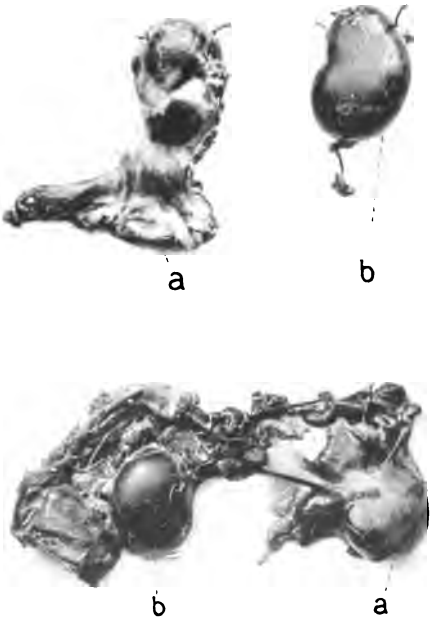

Fig. 1.

(Aus dem städtischen Barackenkrankenhause zu Düsseldorf.)

Nachdruck verboten.

XXIX.

Experimentelle und klinische Untersuchungen zur Frage der Nierenaushülsung nach Edebohls.

Von

Dr. **Carl Stern,**

leitender Arzt.

(Hierzu Tafel X u. XI.)

Nachdem auf dem 33. deutschen Chirurgenkongreß 1904[1]) ziemlich einstimmig über die von EDEBOHLS zur Heilung der Nephritis vorgeschlagene Enthülsung der Niere Ungünstiges berichtet worden ist, könnte es überflüssig erscheinen, die Frage noch weiter durch experimentelle und anatomische Untersuchungen zu prüfen, vielmehr zweckmäßiger, wie einzelne Autoren vorgeschlagen haben, zur Tagesordnung überzugehen und die Aushülsung der Niere bei Nephritis als eine interessante, im übrigen aber zwecklose Operation der Geschichte zu überweisen. Dieser durchaus ablehnende Standpunkt erscheint mir aber doch nicht richtig, zumal von seiten einzelner Operateure recht auffallende Resultate mitgeteilt werden, auf Grund deren sie die Operation nach wie vor empfehlen. So berichtet, um nur eine Stimme anzuführen, auf dem 17. Chirurgenkongreß (Paris 1904) CECCHERELLI (Parma) über eine Reihe von Erfahrungen, die den guten Einfluß der Dekapsulation beweisen[2]), und er nennt die Aushülsung eine „opération très bénigne". Auch weiß ich, daß die Operation vielfach, besonders auf Grund der neuesten Mitteilung EDEBOHLS[3]), keineswegs so allgemein verurteilt wird, wie es auf dem Chirurgenkongreß den Anschein haben konnte. Die Frage ist also noch nicht geklärt und bedarf weiterer klinischer Erfahrung und Prüfung. Unter diesen Umständen habe ich experimentelle Untersuchungen fortgesetzt, über die ich gelegentlich des

1) Verhandlungen des 33. Kongresses, 1904, p. 185 ff.

2) La semaine médicale, No. 42, Okt. 1904.

3) EDEBOHLS, G. M., The surgical treatment of BRIGHT's disease. New York 1904.

Kongresses schon kurz berichtete, und habe weiter sich mir bietendes Sektionsmittel mikroskopisch bearbeitet, hoffend, einen Beitrag zu dieser wichtigen und, falls sich die Mitteilungen Edebohls bewahrheiten sollten, hochbedeutsamen Frage liefern zu können. Die bisher vorliegenden experimentellen Arbeiten haben ziemlich übereinstimmend ergeben, daß schon kurze Zeit nach der Entfernung der Kapsel, z. B. an der Kaninchenniere, die Regeneration der Kapsel beginnt. Nachdem Osmolowski [1]) wohl als erster nachgewiesen hatte, daß schon vom 3. Tage nach der Operation an nachweisbar eine starke Wucherung des auf der Niere verbliebenen Kapselrestes stattfindet, sind diese Angaben von anderen Autoren im einzelnen bestätigt [2]). Auch unsere eigenen Präparate, die von ausgehülsten Kaninchennieren stammen, ergeben im wesentlichen das gleiche Bild. Die Neubildung der Kapsel erfolgt in 6—12 Tagen, so daß mikroskopisch eine ausgehülste Niere von einer nicht ausgehülsten sich 14 Tage nach der Operation nur durch die verschiedene Dicke der Kapsel unterscheidet. Diese Verschiedenheit ist allerdings eine sehr erhebliche. In meinen Präparaten, die z. B. 9 Tage nach der Operation gewonnen waren, zeigt sich an Stelle der entfernten Kapsel eine an einzelnen Stellen etwa 10mal so breite Lage von langgestreckten, welligen Fasern, zwischen denen teils runde, teils lange Kerne zu sehen sind. Eingestreut in diese Lage finden sich vereinzelte Rundzellen. Von dieser breiten welligen Lage, an der sich bei etwas stärkerer Vergrößerung Maschen und Hohlräume erkennen lassen, hebt sich, unmittelbar dem Nierengewebe anliegend, eine, aus langen Zellen bestehende, zusammenhängende einreihige, Zellschicht ab. Man bekommt den Eindruck, daß diese Zellschicht den Abschluß bildet gegen die unmittelbar anliegenden Harnkanälchen. Auch an den von nicht operierten Nieren stammenden Präparaten kann man diese Schicht abgrenzen. Ich glaube daher, daß die Kapsel bei der Kaninchenniere aus zwei Schichten besteht und daß die Aushülsung im wesentlichen die äußere Schicht entfernt. Die Neubildung findet dann wahrscheinlich so statt, daß von den Resten der äußeren Schicht und durch Anlagerung von außen eine Neubildung von Bindegewebe erfolgt. Daß es sich in der Tat nicht um die Neubildung einer der alten gleichwertigen Kapsel handelt, läßt die Betrachtung solcher Nieren erkennen, bei denen die Aushülsung vor Monaten erfolgt ist. Ich lasse auf der anliegenden Tafel Kaninchennieren abbilden, bei denen eine 4 Monate vor dem Tode des Tieres ausgehülst war, die andere nicht. Die Betrachtung ergibt, daß die nicht ausgehülste eine glatte, glänzende Oberfläche zeigt, während

1) Osmolowski, Einige Untersuchungsergebnisse über die Veränderung der Nieren bei Entfernung ihrer Kapsel. [Russisch.] Referat der Münch. med. Wochenschr., Nov. 1903.

2) Thelemann, Ueber die Entkapselung der Niere. Deutsche med. Wochenschr., 1904, No. 15.

die ausgehülste eine dicke schwielige Lage derben Gewebes mit breiten Einkerbungen und dicken Strängen erkennen läßt. Die mikroskopische Untersuchung solcher Nieren ergibt denn auch, daß die sogenannte neugebildete Kapsel in ihrer Struktur dem derben Bindegewebe gleicht und, worauf ich besonders verweisen möchte, in meinen Präparaten sich arm an elastischen Fasern zeigte. Ich will bezüglich der Technik der Operation und der Art der Gewinnung dieser Präparate hier einschaltend unser Vorgehen kurz schildern.

Wir benutzten zu unseren Untersuchungen Kaninchen. In Aethernarkose wurde nach ausgiebiger Vorbereitung des Operationsgebietes unter aseptischen Kautelen die eine Niere (meistens die linke) von einem Dorsalschnitt aus freigelegt. Es gelingt dies sehr rasch, wenn man sich vom Bauche aus die sehr gut zu tastende und sehr bewegliche Niere entgegendrückt. Nach Luxation der Niere aus der kleinen Wunde heraus wurde durch einen über die Kuppe geführten Schnitt die Kapsel gespalten und nun stumpf von der Niere abgelöst, was sich jedoch nicht in allen Fällen ohne Verletzung der Niere machen läßt. Ich habe stets die Kapsel bis zum Hilus abgelöst, nach den Angaben von Edebohls. Die enthülste Niere wurde dann in die Bauchhöhle reponiert, die Wunde mit einigen Nähten verschlossen und durch einen kleinen Collodiumverband gesichert. Die Tiere vertrugen ausnahmslos den bei einiger Uebung sehr leicht und rasch auszuführenden Eingriff gut. Schon einige Stunden nach der Operation waren sie wieder munter und fraßen, wie die Kontrolltiere. Die Wunde heilte in allen Fällen reaktionslos. Nach verschieden langen Zeiten (3 Tage, 9 Tage, 6 Wochen, 3 Monate, 6 Monate) wurden die Tiere durch einige Züge Chloroform getötet und sofort nach Aufhören der Atmung seziert. Zur Gewinnung der mikroskopischen Präparate bedienten wir uns in einigen Fällen mit gutem Erfolg der Schnellhärtungs- und Schnelleinbettungsmethode nach Schmorl-Lubarsch[1]) (Formalin-Alkohol-Paraffin), die ich auch zur raschen Orientierung, z. B. nach Probeexcisionen, sehr empfehlen kann. Die Paraffinschnitte wurden gefärbt mit Hämatoxylin-Eosin, Pikrocochenille u. a. Zur Darstellung der elastischen Fasern benutzte ich teils die Tänzer-Unnasche Färbung mit Orcein, teils die von Fischer[2]) modifizierte Resorcin-Fuchsin-Färbung.

Besonders das Studium der auf elastische Fasern gefärbten Präparate erschien mir für die Beurteilung der ganzen Frage wichtig. Vergleicht man nämlich die in gleicher Weise gefärbten Präparate der operierten Niere mit denen der nicht operierten, so erkennt man, auch an den wochenlang nach der Operation getöteten Tieren, daß bezüglich

1) Schmorl, Pathol.-histol. Untersuchungsmethoden. Leipzig 1901.

2) Grohe, Die elastischen Fasern bei der Knochenregeneration. Arch. f. Chir., Bd. 72, Heft 3 u. B. Fischer, Virchows Arch., Bd. 170, 1902.

der Entwickelung der elastischen Fasern ein Unterschied besteht. Während sich in der Kapsel der nicht operierten Niere mehrfache (8—10fache) Reihen von gut gewellten Fasern durch die spezifische Färbung gut abheben, zeigt die „neugebildete Kapsel" nur wenige elastische Fasern, besteht vielmehr nur aus weitmaschigem Gewebe mit eingestreuten Rundzellen und einzelnen länglichen Kernen. Es handelt sich somit bei der Neubildung der Kapsel mehr um die Bildung narbigen Gewebes als um die Entwickelung eines elastischen Gewebes. Diese Befunde stimmen überein mit den Nachweisen GUTENTAGS [1]), welcher im Narbengewebe außerordentlich viel spärlichere elastische Fasern als in der Norm fand und den Nachweis führte, daß eine Neubildung der durch tiefgreifende Prozesse zerstörten elastischen Fasern gemeinhin nicht stattfindet. Diesem tiefgreifenden Prozeß gleichzuachten wäre wohl die völlige mechanische Entfernung der ganzen Nierenkapsel. Für die Beurteilung der Dekapsulation erscheint mir das Verhalten der elastischen Fasern von großer Wichtigkeit. Diese Fasern geben der Kapsel gewiß jene Dehnbarkeit, die sie haben muß, um sich den physiologischen Druckschwankungen des Nierengewebes, bedingt durch die wechselnde Blutfülle, anzupassen. Es kann meines Erachtens nicht gleichgültig sein, wenn wir an die Stelle dieser dehnbaren Kapsel starres, festes, narbiges Gewebe setzen, das arm ist an elastischen Fasern und damit weniger anpassungsfähig. Für die Niere kann es nicht gleichgültig sein, wenn sie eingedrängt wird in ein Band von Narbengewebe. Insofern verdienen die Befunde wohl einige Beachtung. Sie finden übrigens Bestätigung einmal in den Befunden HERXHEIMERS [2]), der aus seinen Versuchen den Schluß zog, daß nach der Dekapsulation der Niere sich schnell eine besonders dicke Kapsel wieder bilde, sowie in dem Befund FRÄNKELS [3]), der sich dahin ausspricht, „die neugebildete Kapsel haftete der Nierenoberfläche so fest an, daß das Organ geradezu eingeschnürt erschien".

Aus allen diesen Befunden folgt, daß die Entfernung der Nierenkapsel nicht zur Neubildung einer gleichwertigen Kapsel führt, sondern daß sich nach der Dekapsulation Gewebe auf der Nierenoberfläche bildet, welches als physiologisch minderwertig zu betrachten ist. Wenn wir die Anschauungen, oder besser gesagt, Auffassungen betrachten, die HARRISON, ROVSING, ISRAEL u. a. m. vertreten über die Bedeutung der Kapselspannung für das Zustandekommen von Koliken und die Bedeutung der „Druckentlastung" durch

---

1) GUTENTAG, Ueber das Verhalten der elastischen Fasern in Hautnarben etc. Arch. f. Dermatol., Bd. 27, Heft 2.

2) HERXHEIMER, Verhandlungen der Deutsch. pathol. Gesellschaft, 1904, Heft 1.

3) l. c. Diskussionsbemerkung.

Spaltung der gespannten Kapsel[1]), so wird man mehr noch geneigt sein, den von mir und anderen erhobenen Befunden eine gewisse Bedeutung zuzuerkennen. Bisher liegen Dauererfolge nach der Edebohlsschen Operation meines Wissens einwandsfrei kaum vor; jedenfalls wird man die „Erfolge" aber auch nach der Richtung hin kontrollieren müssen, wie sich die in festes Gewebe eingebettete Niere bezüglich von Schmerzanfällen verhält. Konnte ich bezüglich der „neugebildeten" Kapsel resp. des nach der Dekapsulation sich bildenden Gewebes nach meinen Präparaten viel Günstiges nicht ermitteln, so mußte ich meine Aufmerksamkeit um so mehr auf die zweite wichtige Frage richten, ob nämlich die Edebohlssche Auffassung richtig sei, daß nach der Aushülsung sich breite gefäßreiche Verwachsungen bildeten, durch die eine Verbindung der intrarenalen Gefäße mit den Gefäßen der Umgebung bewerkstelligt werde. Bekanntlich vergleicht Edebohls den Effekt seiner Operation mit demjenigen der Talmaschen. Auch diese Frage hat naturgemäß schon zu Versuchen Veranlassung gegeben, die Anschauungen sind verschieden.

Während beispielsweise Stursberg[2]) nach Injektionsversuchen an Kaninchen meint annehmen zu können, daß sich nach der Entkapselung breite, gefäßreiche Verwachsungen im Sinne Edebohls bilden, und sich berechtigt glaubt zu der Auffassung, es rege die Entkapselung eine „Neubildung von Gefäßverbindungen zwischen der Nierensubstanz und den angrenzenden Geweben an, die erheblich genug zur Ausübung eines wesentlichen Einflusses auf die Durchblutung der Niere zu sein scheint", konnte Ehrhardt[3]) bei Experimenten an Katzen „nie eine Gefäßneubildung" nachweisen, die zu wirklich nennenswerten Anastomosen zwischen Nierenrinde und Capsula adiposa geführt hätte. An Serienschnitten, die ich von enthülsten Menschennieren gewann, auf deren genauere Besprechung ich noch weiter unten zurückkomme, konnte ich einen Uebergang von Gefäßen der Kapsel in solche der Niere nicht nachweisen. Ich habe nun versucht, durch Injektion ausgehülster Kaninchennieren der Frage näherzutreten. Angeregt durch die Arbeiten Lexers[4]), verwandte ich zur Darstellung der Arterien die zuerst von Hildebrand, Scholz und Wieting[5]) angegebene Injektion von

1) Cf. meine Mitteilung „Beiträge zur chirurgischen Behandlung der chronischen Nephritis. Centralbl. f. d. Krankh. d. Harn-Sexualorg., 1904.

2) Stursberg, Ueber die von Edebohls vorgeschlagene Nierenentkapselungen. Mitteil. a. d. Grenzgeb. d. Med. u. Chir., Bd. 12, Heft 5.

3) Ehrhardt, Experimentelle Beiträge zur Nierendekapsulation. Grenzgebiete, Bd. 13, Heft 1.

4) Lexer, Die Entstehung entzündlicher Knochenherde etc. Arch. f. Chir., Bd. 71, Heft 1.

5) Hildebrand, Scholz, Wieting, Das Arteriensystem des Menschen. Wiesbaden (Bergmann) 1904. Die fertige Lösung liefert die Apotheke von Dr. Brettschneider, Berlin N., Oranienburgerstr. 37.

Quecksilberemulsion. Da die Zusammensetzung der Injektionsmasse nicht allgemein bekannt ist, gebe ich sie nach den Angaben von HILDEBRAND wieder. Es werden fein verrieben Hydrargyrum 1000, Terebinth com. 200. Unter Umrühren wird hinzugefügt die zusammengeschmolzene, halb erkaltete Masse von Cera Flava 40, Sebum 60, Adeps 50, das Ganze in einer gleichmäßigen Salbe verrühren.

Wir bezogen die fertige Lösung. Die Tiere, denen meist wochen- resp. monatelang vorher in der oben schon beschriebenen Weise die eine Niere ausgehülst war, wurden durch Chloroform getötet. Unmittelbar nach dem Tode wurde in die Aorta, oberhalb des Zwerchfelles, mit stumpfer Kanüle die Injektion der dünnflüssigen Lösung vorgenommen und nun die Röntgenaufnahme gemacht. Ich bemerke, daß wir die Versuche auch in der Weise anstellten, daß wir von der Nierenarterie aus die Gefäße injizierten. Um gute Injektionen zu bekommen, muß man bei den kleinen Verhältnissen der Gefäße recht vorsichtig sein. Modifiziert habe ich das Vorgehen dann auch in der Weise, daß ich bei einzelnen Kaninchen nur die Nephrorhaphie vornahm ohne Entkapselung der Niere. Hierbei vernähte ich die Kapsel und die Niere mit der Rückenmuskulatur. Ich beabsichtigte zu ermitteln, welchen Einfluß die einfache Fixierung der Niere ohne Entkapselung auf das Zustandekommen von Verwachsungen habe. Von den gewonnenen photographischen Platten ließ ich nun von den in Betracht kommenden Stellen Vergrößerungen herstellen, um Einzelheiten besser zur Anschauung bringen zu können. Auf der beiliegenden Tafel findet sich eine unserer Platten wiedergegeben. Die Injektion der Nierengefäße ist deutlich und schön zu sehen. Es läßt sich nun in der Tat nachweisen, daß an einer Stelle, die einer breiten Verwachsung entspricht, eine Aneinanderlagerung von Nierengefäßen und Gefäßen der Umgebung zu stande gekommen ist. Ich will noch bemerken, daß ich alles Gewebe der Rückenmuskulatur und die Fascie vor der Röntgenaufnahme entfernt habe, so daß auf die Platte nur die Niere und die Verwachsungen mit dem Peritonealüberzug zu liegen kam. Bei starker Vergrößerung läßt sich der „Uebergang" von Gefäßen des Peritonealüberzuges resp. der Fettkapsel in solche der Nierenoberfläche gut erkennen. Ich drücke mich sehr vorsichtig aus, weil es sich um Röntgenbilder, also Flächenbilder handelt, die nicht ohne weiteres den Schluß gestatten, daß dasjenige, was auf der Platte in einer Ebene liegt, auch im Präparate in gleicher Fläche gelegen hat. Immerhin glaube ich, ist es von Interesse, daß sich durch die von uns angewandte Methode derartige Bilder erzielen lassen. Die Injektion muß — was ich hier noch anfügen will — mit großer Vorsicht geschehen. Es ist uns erst nach verschiedenen Vorversuchen gelungen, diese Platten zu erhalten. Bei einer Anzahl unserer Versuche gelang die Injektion nur teilweise, was bei den kleinen Verhältnissen der Kaninchenniere leicht erklärlich. (Bei der Bearbeitung der ganzen

Frage habe ich mich der dankenswerten Beihilfe und des lebhaften Interesses meiner derzeitigen Hilfsärzte, Herren Dr. Grell, Schoenen und Vossen erfreuen können.) Hat die Entwickelung dieser „Gefäßanlagerung" oder besser gesagt, die Ausbildung resp. Ermöglichung eines Kollateralkreislaufes für die Ernährung der Niere eine Bedeutung? Diese Frage muß theoretisch bejaht werden. Wenn die Fixierung der Niere die Möglichkeit zu einer derartigen Gefäßentwickelung gibt, so ist wohl zu denken, daß die Nierenrinde durch diese bessere Gefäßversorgung günstig beeinflußt wird. Da in der Rinde der Hauptteil der sekretorischen Tätigkeit des Organes vor sich geht, so ist eine günstige Wirkung dieser Gefäßentwickelung wohl anzunehmen. Auch kann sehr wohl durch die Venen eine Entlastung des Organes erfolgen. Somit ist die Möglichkeit gegeben, daß auch bei krankhaften Zuständen in der Niere diese Gefäßanlagerung einen günstigen Einfluß auszuüben im stande ist.

Die Bedeutung der Kollateralen erhellt noch aus einigen Angaben, die ich nach Kaufmann (Lehrbuch der speziellen patholog. Anatomie, 1904) anführe. Danach verlaufen die Kollateralen im Ureter und in der Nierenkapsel. „Wird der Ureter gleichzeitig mit der Arterie unterbunden und die Kapsel abgezogen, so tritt, wenn die Unterbindung dauernd ist, totaler Gewebstod ein" (l. c. p. 720 ff.). Bedenkt man, daß bei der arteriosklerotischen Atrophie der Niere das Lumen der Arterien stark verengt oder gar völlig geschlossen ist, somit die Blutzufuhr zu dem Glomerulus mehr oder minder beschränkt, so wird man die Bedeutung eines verstärkten Kollateralkreislaufes für die Niere — wie wir ihn experimentell erzeugen konnten — doch beachten müssen. Andererseits wird man aber auch die Bedeutung einer nicht veränderten Kapsel als Trägerin dieser Kollateralen hervorheben müssen.

Ist für das Zustandekommen dieser „Gefäßanlagerung" die Aushülsung der Niere von Bedeutung und ist sie dazu notwendig?

Diese Frage muß ich nach unseren Untersuchungen für die Kaninchenniere verneinen. Es gelingt auch ohne totale Entfernung der Kapsel durch Nephroraphie eine Fixierung der Niere und breite Verwachsungen mit „Gefäßanlagerung" zu erzielen, wie z. B. folgender Versuch zeigt.

16. Juni 1904; weißes, kräftiges Kaninchen wird in Aethernarkose operiert. R. Niere in üblicher Weise freigelegt. Kapsel durch Sektionsschnitt gespalten. Es wird die laterale Kapsel mit der Capsula adiposa und der Rückenmuskulatur vernäht. Nierennaht selbst reißt aus. Verlauf reaktionslos. Sektion am 17. Jan. 1905. Rechte Niere, fest mit der Rückenwand verwachsen, zeigt an der bauchseitigen Fläche einige weiße, sehnige Stränge. L. Niere frei beweglich, glatt. Hg.-Emulsion injiziert, ergibt im Röntgenbild „Gefäßanlagerung", wie bei nicht ausgehülsten Nieren.

Im übrigen darf ich ja auch darauf hinweisen, daß nach den chirurgischen Erfahrungen bei der Operation der Wanderniere es nicht unbedingt erforderlich ist, zur Fixierung der Niere die Kapsel total zu entfernen. Somit glaube ich behaupten zu können, daß eine Fixierung der Niere ohne totale Entfernung der Capsula fibrosa genügt, um breite, gefäßhaltige Verwachsungen zu erzielen und daß weiterhin die totale Entfernung der Kapsel durch die rasche Neubildung einer breiten Bindegewebslage an Stelle der Kapsel geeignet erscheint, die gesunde Niere in ihrer Spannung zu beeinflussen.

Anschließend will ich noch bemerken, daß in einer Zahl unserer Präparate sich tiefe, keilförmig in das Nierengewebe hereinragende Bindegewebszüge mit starker kleinzelliger Infiltration fanden, die ich auf die bei der Aushülsung unvermeidlichen Einrisse in das Nierengewebe zurückführe. Einmal habe ich absichtlich bei der Enthülsung die Niere eingerissen; ich fand dann nach der Sektion tiefe Narbenzüge. Die Kaninchenniere ist nicht ohne weiteres vergleichbar mit der Menschenniere, immerhin verdienen die Befunde aber für die Beurteilung der ganzen Frage hervorgehoben zu werden.

Nun wird man einwenden, daß alle Befunde bei Experimenten an gesunden Tieren für die ganze Frage von geringerer Bedeutung seien, weil die EDEBOHLSsche Operation nicht an gesunden Nieren, sondern an kranken ausgeführt werden soll. Es ist, um diesem Einwurf zu begegnen, von ASAKURA [1]) eine Reihe von Experimenten gemacht worden, die ergaben, daß die „Decapsulatio renum ebenso ohne jede Schädigung bei den Tieren ausführbar ist, bei denen vor dem operativen Eingriff eine akute Erkrankung der Nieren erzeugt worden ist". Erfahrungen über Erkrankungen bei Tieren auf diesem Gebiete stehen mir nicht zu Gebote; dagegen verfüge ich über nunmehr 4 Sektionsbefunde von Menschen, die an chronischen Erkrankungen der Niere litten. Die erhobenen Befunde scheinen mir für die Frage von größerer praktischer Bedeutung als Befunde am Tier. Ueber 2 der Sektionsbefunde habe ich auf dem Chirurgenkongreß 1904 schon kurz berichtet [2]). Meine Gesamterfahrung über die EDEBOHLSsche Operation basiert nunmehr auf 8 Operationen an Menschen, von denen 4 Sektionsbefunde ergaben. Einmal war die Sektion nicht möglich. Zwei Patienten leben heute noch. Bei der Wichtigkeit der Frage will ich die Krankengeschichten hier kurz anführen [3]), um dann die Sektionsbefunde im Zusammenhang zu besprechen.

---

1) ASAKURA, Experimentelle Untersuchungen über die Decapsulatio renum. Grenzgebiete, Bd. 12, Heft 5.

2) Cf. Verhandlungen des Kongresses l. c.

3) Die drei ersten Operationen sind schon kurz erwähnt in meiner Mitteilung l. c. Centralbl. für die Krankheit der Harn- u. Sexualorgane.

Krankengeschichten (gekürzt).

1. Anna Sch., 14 J. alt. Osteomyelitis chronica. Anfang 1903 erste Anzeichen einer Nephritis. Starke Oedeme, Kopfschmerzen, Erbrechen. Urin nach Esbach über 7 Alb. Urinmenge bis 700 pro die. Operation am 20. Februar 1903. Freilegung der linken Niere durch Schrägschnitt. Niere enorm vergrößert, blaurot und stark gespannt. Aushülsung nach Edebohls. Die Oberfläche der enthülsten Niere zeigte eine weißgelbliche Farbe. Reposition der Niere. Tamponade, die Haut bis auf eine Oeffnung für die Tampons vernäht. Fieberloser Verlauf. Am 23. Febr. Rückgang der Oedeme bei steigender Urinmenge.

28. Febr. Eiweißgehalt des Urins nach Esbach 1,0.

18. März bei völliger Heilung der Operationswunde Albumengehalt des Urins wieder 7,0. Starke Zunahme der Oedeme. Ein Vorschlag, auch die rechte Niere auszuhülsen, wurde von den Eltern abgelehnt. Exitus durch Urämie am 14. April 1903. Sektion verweigert.

2. Fa., 48 J. alt, aufgenommen am 22. Okt. 1903. Krank seit Mai. Starke Oedeme der Beine, des Penis und des Scrotums. Ascites. Urin nach Esbach 2 Proz. Eiweiß, reichlich Cylinder. Gefrierpunktsbestimmung des Blutes ergibt 0,58. Bis zum 1. Dez. nahmen die Oedeme trotz Bäder, Diuretica und Bettruhe stark zu, die Urinmenge schwankte zwischen 600 bis 1000.

1. Dez. Aethernarkose nach Witzel. Freilegung der linken Niere, Spaltung der Fettkapsel. Niere klein, dunkelrot, glatt. Spaltung der Kapsel und Aushülsung der Niere nach Edebohls. Punktion der Niere an verschiedenen Stellen. Entnahme eines kleinen Stückes behufs mikroskopischer Untersuchung. Tamponade der Wunde; teilweiser Verschluß der Hautwunde durch tiefe Nähte.

2. Dez. Verband ist stark von urinös riechender Flüssigkeit durchtränkt. Subjektives Erleichterungsgefühl. Eiweißgehalt des Blasenurins unverändert.

3. Dez. Oedem der Arme und Beine verschwunden. Bauch weicher und schwappender. Urinmenge 1000. Die mikroskopische Untersuchung des exzidierten Stückes ergibt starke Verbreiterung des interstitiellen Gewebes, Verdickung der Bowmanschen Kapsel, Verödung von Glomerulis und Harnkanälchen (Nephritis chronica interstitialis).

11. Dez. Urinmenge 1600. 13. Dez. starke Blutung aus der Wunde, die auf Tamponade steht.

30. Dez. Wunde oberflächlich granulierend. Eiweißmenge $^1/_4$—$^1/_2$ Proz. nach Esbach. Urinmenge ohne Diuretica 1400—1600. Oedeme wesentlich geringer. Subjektives Befinden gut.

18. Jan. 1904. Pat. außer Bett. Wunde geheilt. Oedeme fast völlig verschwunden. Eiweißgehalt 1 Proz. Urinmenge 1200—1400.

1. Febr. Ist notiert: Allgemeinbefinden weniger gut, Urinmenge wird weniger trotz Theocin etc.

12. Febr. 1904. Seit gestern Abend Schmerzen in der Seite. Temp. 38,8. Untersuchung ergibt Pneumonie rechts.

17. Febr. Exitus. Sektion am 18. Febr. ergibt als Todesursache seropurulentes Exsudat in beiden Pleurahöhlen, Ascites und Hydroperikard. Die Sektion der linken Nierengegend ergab glatte, feste Narbe, nach deren Durchtrennung es erst unter sehr vielen Schwierigkeiten gelingt, an die Niere zu kommen. Die Freilegung der Niere ist durch starke, feste, binde-

gewebige Verwachsungen sehr erschwert. Nachdem der untere Pol der Niere mit Durchtrennung der Fettkapsel freigelegt war, zeigte sich, daß die Fixierung der Niere an die Umgebung durch Stränge und Narbenzüge der Fettkapsel erfolgt ist, so daß nach Durchtrennung dieser die Niere selbst sich als ein Organ mit glatter Oberfläche, stumpf ohne viel Schwierigkeit aus der Verwachsung lösen läßt. Die Niere liegt wie eine Nuß in einer festen Schale. Nur an einer Stelle am oberen Pol ist die Verbindung mit der Umgebung so fest, daß die Verwachsungen stumpf nicht gelöst werden können. Um die Verhältnisse nicht zu zerstören, wird dieser Teil mit dem Messer durchtrennt. Die Niere ist klein, derb. Die Oberfläche zeigt einen gleichförmig glatten, grauen Ueberzug. Auf dem Durchschnitt läßt sich ein $1\,^1/_2$ mm breiter, grauer Saum als „Kapsel" nachweisen, die sich aber nur schwer von der Niere abziehen läßt. Die Fettkapsel ist mittels feiner Faserzüge an die Niere fixiert, läßt sich aber doch an den Stellen, an denen kein Tampon gelegen hatte, besonders seitlich und nach dem Hilus zu leicht abziehen. Auf dem Durchschnitt zeigt die Niere das Bild der interstitiellen Nephritis. Eine Abgrenzung der Rindenschicht von der Pyramidenschicht ist kaum möglich.

Behufs mikroskopischer Untersuchung werden von verschiedenen Stellen beider Nieren Stücke entnommen, in Formalinalkohol gehärtet und fixiert, in Paraffin eingebettet. Färbung mit Hämatoxylin-Eosin etc. Die eingehende mikroskopische Untersuchung, auf die im Zusammenhang noch eingegangen wird, ergibt interstitielle Nephritis sehr starken Grades. Auf der linken Niere lassen sich an Stelle der entfernten Kapsel deutlich starke Lagen bindegewebiger Neubildung nachweisen.

3. Frau A., 62 J. alt, aus dem Pflegehaus aufgenommen am 3. Dez. 1903. Befund am 3. Dez. Urinmenge in 24 Std. 300 ccm. Eiweiß nach Esbach 1,5, starke Kopfschmerzen.

4. Dez. Aethernarkose nach Witzel. Freilegung der linken Niere, die tief unten auf der Darmbeinschaufel liegt. Starke, feste Verwachsungen mit der Fettkapsel. Nach Lösung derselben erscheint die Niere etwas vergrößert, von dunkler Farbe und höckeriger Beschaffenheit, Aushülsung nach Edebohls. Entnahme eines kleinen Stückes behufs mikroskopischer Untersuchung. Teilweise Tamponade behufs Fixierung der Niere.

Abends zeigt sich der Verband von urinös riechender Flüssigkeit durchtränkt. Verlauf fieberfrei.

7. Dez. Urinmenge 1000. 18. Dez. Entfernung des letzten Tampons. Urinmenge 1200, kein Eiweiß.

25. Dez. Bis auf einen kleinen Granulationsknopf ist die Wunde reaktionslos verheilt. Urinmenge 1200—1500. Kein Eiweiß.

30. Dez. Die mikroskopische Untersuchung des exzidierten Stückes hat direkt unter der Rinde keilförmige Herde von Rundzelleninfiltration ergeben, in deren Mitte und seitlichen Partien teilweise völlig verödete Glomeruli liegen. An einzelnen Gefäßen starke Verdickung der Intima und Media (Lues?). Pat. wird wieder zum Pflegehaus überführt. Hier notierte ich Mitte Januar 1904: Gutes Allgemeinbefinden, keine Oedeme, Urinmenge normal, Eiweiß nicht vorhanden. Am 2. Febr. trat plötzlich sehr starke Atemnot bei fliegendem Puls ein. Exitus trotz Kampfer etc. bei stark verminderter Urinmenge am 3. Febr.

Sektion am 4. Febr. muß sich auf Sektion der Nieren beschränken. Nach Durchtrennung der Operationsnarbe ergibt sich auch hier, wie im Falle Fa., daß die Niere durch starke Stränge der Fettkapsel an normaler

Stelle fixiert ist. Nach scharfer Durchtrennung dieser Stränge zeigt sich, daß die Niere selbst in diesem bindegewebigen Lager verschieblich liegt und daß — nach Abziehen der Stränge — die Nierenoberfläche selbst glatt und von einem deutlichen, wie eine Kapsel imponierenden Bindegewebslager bedeckt ist. Die „Kapsel" sitzt dem Gewebe der Niere fest auf, läßt sich von diesem als eine besondere Lage abgrenzen, aber nicht abziehen. Es ließ sich nicht nachweisen, obgleich besonders danach gefahndet wurde, daß Stränge oder Gefäße in das Nierengewebe hinein durch die Kapsel hindurch sich erstrecken.

Auch in diesem Falle wurden von beiden Nieren Stücke zur mikroskopischen Untersuchung entnommen, in üblicher Weise gehärtet, in Paraffin eingebettet und nach verschiedensten Methoden gefärbt. Auf die Befunde ist auch im Zusammenhang im Texte Bezug genommen, so daß sich eine genauere Beschreibung hier erübrigt.

4. Schm., 59 J. alt. Aufnahme am 5. April 1904. Erkrankte vor 3 Jahren mit Schwellung der Beine. Abwechselnde Besserung, die zur zeitweisen Arbeitsfähigkeit führte, dann Verschlimmerung. Seit 3 Wochen sehr starke Zunahme der Beschwerden, Schmerzen in der Nierengegend, stark verminderte Urinmenge. Starke ödematöse Schwellung der Beine und der Bauchwand. Puls weich, klein, Urinmenge stark vermindert, schwankt zwischen 700—1200. Albumen bis zu 7 nach Esbach. Reichlich Cylinder.

Bis zum Mai hin besteht die Therapie in Bädern, Digitalis, Koffein, Theocin etc. Dabei schwankt das Befinden hin und her. Urinmenge zeitweise stark vermindert.

9. Mai. Aethertropfnarkose nach Witzel. Aushülsung beider Nieren nach Edebohls. Linke Niere stark mit der Fettkapsel verwachsen, so daß die Lösung und Hervorwälzung der Niere erschwert ist. Niere groß, glatt, weißlichgelb, je nach dem Blutgehalt. Entnahme eines kleinen Stückes behufs mikroskopischer Untersuchung. Rechte Niere läßt sich schwer vorziehen, daher wird hier in situ die Kapsel gespalten und stumpf abgelöst. Geringe Blutung. Primäre Naht ohne jede Tamponade (genau nach Edebohls).

Reaktionsloser Verlauf. Einmal Temperatursteigerung auf 38,4, Urinmenge am Tage nach der Operation 1400. Pat. sehr unruhig.

12. Mai. Normale Temperatur. Urinmenge 800.

19. Mai. Beiderseits primäre Heilung. Allgemeinbefinden gut. Urinmenge schwankt. Albumen dito (3—7 Esbach). Oedeme gering.

27. Mai. Pat. verläßt auf eigenen Wunsch das Krankenhaus.

Nach Mitteilung der Ortsbehörde ist Schm. in seiner Heimat 6 Wochen nach der Entlassung aus dem Krankenhaus gestorben.

Die mikroskopische Untersuchung des exzidierten Stückes ergibt Nephritis chronica mit starkem Ueberwiegen interstitieller Veränderungen.

5. Doh., 14 J. alt. Aufnahme 8. April 1904. Seit 10 Jahren leidet Pat. an einer Knocheneiterung an der linken Hüfte. Seit 1904 Affektion am rechten Knie.

Stat. Coxitis tubercul. sin. mit Fisteln. Fungus gen. dextr. Nephritis (reichlich Cylinder).

Eiweißgehalt des Urins bis zu 5 nach Esbach. Urinmenge normal. Zunächst Operation des rechten Knies, bestehend in breiter Eröffnung des Gelenkes. Jodoformgazetamponade. Später Sekundärnaht.

Da der Eiweißgehalt des Urins stark anstieg (bis zu 7 nach Esbach), wurde am 29. April bei absolut gutem Wundverlauf der Knieoperation die beiderseitige Aushülsung der Niere nach Edebohls vorgenommen. Aethertropfnarkose nach Witzel. R. Niere nach Lösung starker Stränge und Verwachsungen vor die Wunde luxiert. Kapsel in toto entfernt. L. Niere, die ebenfalls fest verwachsen, läßt sich schlecht vorziehen, daher Enthülsung in situ mit völliger Entfernung der Kapsel. Primäre Naht ohne Tamponade. Reaktionslose Heilung. Urinmenge sinkt in den ersten Tagen auf 800, steigt dann an. Albumen am 2. Mai 3 nach Esbach.

1. Juni. Urinmenge normal, Albumen 3—5 nach Esbach. Allgemeinbefinden gut.

15. Aug. Mit geheilten Wunden, aber noch Fisteln an der Hüfte ins Pflegehaus entlassen.

15. Jan. 1905. Allgemeinbefinden gut. Aussehen gut. Urinmenge 1800—2000. Reichlich Eiweiß im Urin.

Das bei der Operation entnommene Nierenstück ist durch ein Versehen der Operationsschwester verloren gegangen.

6. Theodor Z., 13 J. alt. Aufnahme am 21. Juni 1904. Pat. wurde, nachdem er längere Zeit von den Herren Armenärzten Dr. B. und Dr. W. an Nephritis behandelt war, hier vor einigen Wochen schon beobachtet wegen gleicher Krankheitserscheinungen. Die Urinmenge schwankte damals zwischen 1500—1300. Eiweiß wurde hier bei wiederholten Untersuchungen nicht nachgewiesen. Nach Mitteilung des behandelnden Arztes war zeitweise erheblicher Eiweißgehalt vorhanden gewesen.

Status bei der Aufnahme am 21. Juni. Schlecht genährter, blasser Knabe. Gesicht etwas gedunsen, Schleimhäute anämisch. Augenhintergrund blaß, zeigt aber sonst keine Veränderungen. Urin klar, enthielt nach Essigsäure-Ferrocyankaliprobe Eiweiß. Nach Esbach 1,0. Blutgefrierpunkt 0,56. Urinmenge 800—1000. Im zentrifugierten Urin Cylinder und einzelne Leukocyten.

29. Juni. Aethertropfnarkose nach Witzel. Freilegung der linken Niere durch Schrägschnitt, dann der rechten. Mit Rücksicht auf die Ergebnisse der Kaninchenexperimente wird nach Freilegung der mäßig verwachsenen fleckig aussehenden Niere, deren unterer Pol blauschwarz aussieht, beschlossen, von der Totalaushülsung nach Edebohls Abstand zu nehmen. Daher wird nach dem Schnitt über den konvexen Rand der Niere die Kapsel nur in voller Ausdehnung gespalten, vorsichtig nach beiden Seiten auf eine Strecke von etwa 4 cm abgelöst, im übrigen aber im Zusammenhang mit der Niere speziell am Hilus belassen. Die Capsula propria wird nunmehr mit der Capsula adiposa zusammen an die Muskulatur hinten und vorne breit vernäht. Darüber die Haut in ganzer Ausdehnung primär verschlossen ohne Tamponade. Operation der rechten Niere in gleicher Weise. Die Länge der rechten Niere beträgt 10 cm.

Am 1. Juli reaktionsloser Verlauf. Primäre Heilung der Wunden.

5. Juli. Urinmenge 1200, kein Eiweiß im Urin.

10. Juli gutes Allgemeinbefinden. Pat. außer Bett. Urin ohne Eiweiß. Im zentrifugierten Urin keine Cylinder.

1. Aug. Pat., dauernd ohne Beschwerde, wird in die ambulante Behandlung entlassen. Nach Untersuchung am 15. Dez. 1904 Urin eiweißfrei. Knabe besucht die Schule.

Nach Untersuchung am 15. Jan. 1905 Allgemeinzustand sehr gut, Aussehen gut, keine Störungen. Urin eiweißfrei. Geheilt?

7. Bo. 18 J. alt. Aufgenommen aus dem Pflegehause am 25. Sept. Pat. war ihres Leidens wegen 8 Monate in einem anderen Krankenhause, wurde dann, da eine Besserung nicht eintrat, im Juli dem Pflegehause überwiesen, von da dem Krankenhause. Stat. am 25. Sept. Schmächtiges, blasses Mädchen, klagt zeitweise über Atemnot und über dauernde große Mattigkeit. Keine Oedeme. Herztöne rein, zweiter Ton an der Herzspitze klappend. Herzdämpfung nach links verbreitert. Urinmenge stets gering. Urin enthält Eiweiß nach Esbach 2—3. Mikroskopisch vereinzelte Cylinder. Gefrierpunksbestimmung des Blutes 0,59. Pat. wünscht operiert zu werden.

29. Sept. Aethernarkose in gewöhnlicher Weise. Freilegung der linken Niere, dann der rechten, leicht. Niere mäßig verwachsen. Oberfläche der Niere höckerig, Niere selbst auffallend klein. Typische Aushülsung nach Edebohls. Entnahme eines Stückes behufs mikroskopischer Untersuchung. Aushülsung der rechten Niere in gleicher Weise. Operation bei guter Narkose rasch ausführbar. Gesamtdauer 30 Minuten.

1. Okt. Allgemeinbefinden gut. Urinmenge nicht vermindert. Zunge am Rande etwas trocken.

2. Okt. Benommenheit. Gefrierpunktbestimmung des Aderlaßblutes ergibt 0,68 (2 Proben entnommen). Pat. reagiert wenig. Urinmenge 1500. Eiweiß 2—3. Mikroskopisch wenig Formelemente.

3. Okt. Unter Zunahme der urämischen Erscheinungen Exitus.

Sektion. Nephritis chronica interstitialis.

Mikroskopische Untersuchung des exzidierten Stückes ergibt starke Verbreiterung des interstitiellen Gewebes. Vergleich der Sektionspräparate ergibt enorme Zunahme der Veränderungen gegenüber dem Operationsbefund, worüber im Text ausführlich.

8. Zu. 48 J. alt. Aufgenommen am 14. Sept. 1904 mit frischer Pneumonie, nach deren typischem Ablauf sich Pat. anfangs gut erholt. Urin ohne Besonderheit. Anfang Oktober beginnen ziemlich plötzlich Oedeme der Knöchel. Urin stark vermindert, 7—8 Eiweiß nach Esbach. Reichlich Cylinder.

Unter der üblichen Therapie (Bäder, Digitalis, Theocin u. s. w.) schwankt die Urinmenge erheblich, zeitweise sinkt die Tagesmenge auf 600. Urin nach Esbach 12.

15. Okt. Oedeme stark an Ausdehnung zunehmend, trotz Skarifikationen keine Erleichterung.

24. Okt. Aethernarkose nach Witzel. Freilegung der linken Niere ist durch starkes Oedem und Dicke der äußeren Bedeckungen sehr erschwert. Niere stark verwachsen, läßt sich nur schwer vorziehen, erweist sich erheblich vergrößert. Kapsel glatt, Niere durchscheinend weiß. Lösung der Kapsel nach Sektionsschnitt. Aus dem Schnitt quillt sofort das Nierengewebe vor, Kapsel retrahiert sich stark (Spannung der Niere?). Das Nierengewebe ist hell, fettig degeneriert. Entfernung eines kleinen Stückes behufs mikroskopischer Untersuchung. Kapsel stumpf bis zur Hälfte abgelöst. Vernähung der Kapsel mit der Fettkapsel und Muskulatur. Tamponade. Hautnaht.

Von der Inangriffnahme der rechten Niere muß mit Rücksicht auf den schlechten Puls Abstand genommen werden.

25. Okt. Starke Durchtränkung des Verbandes. Allgemeinbefinden unverändert.

27. Okt. Oedeme unverändert. Urinmenge nicht vermehrt. Eiweißgehalt 10 nach Esbach.

30. Okt. Unter Zunahme der Oedeme Exitus.
Sektion. Nephritis chronica interstitialis.
Die mikroskopische Untersuchung des exzidierten Stückes ergibt starke Erweiterung der Harnkanälchen. Die Epithelien sind zum Teil erhalten, zum Teil abgelöst. An den erhaltenen läßt sich eine Kernfärbung gut nachweisen — der freie Teil der Epithelien ist jedoch aufgefasert, bröckelig. Die Glomeruli sind teilweise verödet. Das interstitielle Gewebe ist verbreitert, zeigt stellenweise Rundzelleneinlagerung.
Die mikroskopische Untersuchung der Sektionspräparate, in gleicher Weise behandelt wie diejenigen des exzidierten Stückes, lassen eine enorme Zunahme der interstitiellen Veränderungen und eine fast völlige Zerstörung der Harnkanälchen erkennen. Ausführlich wird hierüber im Zusammenhange im Text berichtet.

Von unseren 8 Fällen ist an den Folgen der Operation als solcher (Narkosenwirkung, Shok) keiner gestorben. Wenn man bedenkt, daß es sich in einem Teil der Fälle um Personen handelte, deren Widerstandskraft durch lange Dauer des Leidens geschwächt war, ferner um Personen mit teilweise kolossalen Oedemen, erschwerter Atmung, beeinträchtigter Herztätigkeit, so muß man sich wundern, daß der Eingriff als solcher so relativ gut vertragen wird. Ich schiebe dies in unseren Fällen einmal darauf, daß wir zur Narkose lediglich die Aethertropfmethode nach WITZEL verwandten. Diese Art zu narkotisieren schont meiner Erfahrung nach die Atmungsorgane in ganz anderer Weise als die sonst übliche Art der Aethernarkose; sodann gibt sie durch die Einleitung der Narkose mit Aether die Möglichkeit, mit ganz geringen Mengen Chloroform die Narkose zu unterhalten. Es ist der Gesamtverbrauch von Chloroform ein minimaler gegenüber der reinen Chloroformnarkose, was für die Patienten mit gestörter Nieren- und Herzfunktion von direkt vitaler Bedeutung sein kann. Der Eingriff läßt sich zumal bei langgebauten Menschen und bei Kindern, bei denen die Freilegung der Niere nicht durch starkes Fettpolster oder Tiefstand der Rippen erschwert ist, in ganz kurzer Zeit doppelseitig ausführen. In einzelnen unserer Fälle dauerte die Operation vom Beginn der Narkose bis zur vollendeten Naht nicht mehr als 30 Minuten. Somit glaube ich, den Eingriff als solchen, zumal bei Patienten ohne Oedeme als einen so gut wie ungefährlichen bezeichnen zu können, soweit es sich lediglich um das rein operative Eingreifen handelt.

Anders steht die Frage nach dem Einfluß des Eingriffes auf den krankhaften Prozeß. Hier sind von unseren Fällen zwei 5 resp. 8 Tage nach der Operation bei absolut reaktionslosem Wundverlauf gestorben an rapider Zunahme der krankhaften Veränderungen. In einem Falle (Bo.) blieb die Harnmenge unverändert, wie vor der Operation, dagegen stieg — wie die Gefrierpunktsbestimmung des Blutes erwies — die molekulare Konzentration des Blutes erheblich. Es traten urämische Erscheinungen auf, unter denen Patientin zu Grunde ging. Die mikro-

skopische Untersuchung der Nieren erklärte den raschen Verlauf. In dem anderen Falle (Ju.) war eine wesentliche Zunahme der klinischen Erscheinungen nicht zu erweisen, aber auch keinerlei günstiger Einfluß der Operation zu konstatieren. Der Tod erfolgte bei reaktionslosem Wundverlauf unter Erscheinungen der zunehmenden Herzschwäche. Auch hier ergab die mikroskopische Untersuchung der Nieren als Todesursache eine Zunahme der krankhaften Veränderungen der Niere. Die übrigen Patienten ertrugen den Eingriff gut, zwei sind noch am Leben, drei starben nach Ablauf von 2—3 Monaten, vorübergehend gebessert an den Folgen des Grundleidens. Im Gegensatz zu Edebohls habe ich bei meinen Fällen bei der Operation kleine Stücke Nierengewebes bei der Entfernung der Kapsel mitentnommen behufs mikroskopischer Untersuchung. Ich halte die Entnahme von kleinen Stückchen, die gleichsam als Testobjekte dienen sollen, nicht allein für zulässig, sondern direkt für notwendig. Es handelt sich um die eminent wichtige Frage, ob wir im stande sein werden, ein bis dahin der chirurgischen Therapie nicht erschlossenes Gebiet als Domäne der Chirurgie anzuerkennen und ihr die Maßnahmen zu überlassen, wenn das Rüstzeug der internen Therapie versagt. Hier heißt es alle modernen Hilfsmittel der Diagnostik heranzuziehen, um die Berechtigung des chirurgischen Eingriffes nach dem Erfolg einwandsfrei beweisen zu können. Bei aller Anerkennung, die ich der makroskopischen Betrachtung einer Niere behufs Erkennung des Grades der Erkrankung zubillige, kann ich doch nicht zugeben, es genüge die einfache makroskopische Besichtigung einer aus der Wunde heraus luxierten Niere, um sagen zu können, welche Form von Nephritis vorliege. Ich darf daran erinnern, daß schon die behufs Besichtigung der Niere notwendige Zerrung derselben beim Herausluxieren aus der Wunde genügt, um eine erhebliche Veränderung der Blutfülle und damit eine Aenderung des äußeren Anblickes herbeizuführen. Dazu kommt, daß die unvermeidliche Dehnung der Nierengefäße den Blutgehalt des Organes wesentlich beeinflußt. Auch nach der Entfernung der Kapsel — die keineswegs immer sich glatt abziehen läßt — ist das Bild der Nierenoberfläche kein so eindeutiges, daß eine auch nur einigermaßen sichere Beurteilung der Art der Erkrankung lediglich aus der Betrachtung möglich wäre. Daß man vorgeschrittene Schrumpfniere auch ohne genaue mikroskopische Untersuchung erkennen kann im Leben, bestreite ich selbstredend nicht, dagegen bestreite ich, daß ein auch nur einigermaßen sicheres Urteil bei der überwiegenden Mehrzahl der Nephritiden möglich ist ohne mikroskopische Untersuchung. Ich habe deshalb, vor allem auch des wissenschaftlichen Interesses wegen, mir Material zur mikroskopischen Untersuchung entnommen und verfüge daher mit Ausnahme eines Falles — bei dem das entnommene Stück durch Unaufmerksamkeit verloren ging — über mikroskopische Präparate sowohl von dem Lebenden ent-

nommen, als auch bei der Sektion gewonnen in 4 Fällen. Ein Fall starb nach vorübergehender Besserung auswärts (Fall Schm.). Die intra vitam gestellte klinische Diagnose „Nephritis chronica" wurde in allen Fällen bestätigt, in einem Fall (Fr. Ad.) modifiziert, insofern es sich übereinstimmend mit dem Operationsbefund ergab, daß es sich um Veränderungen in einer Wanderniere handelte. Hier fanden sich bei der mikroskopischen Untersuchung des exzidierten Stückes, die mit Hilfe unserer Schnelleinbettungsmethode übrigens schon am Abend des Operationstages stattfinden konnte, direkt unter der (im Präparat natürlich fehlenden Kapsel) keilförmige Herde von kleinzelliger Infiltration, in deren Mitte zum Teil verödete Glomerulischlingen lagen. In diesen Herden, die den Eindruck von beginnenden Abscessen (Embolien) machten, lagen einzelne Glomeruli, an denen die Kapsel um das Vielfache konzentrisch verdickt war, zum Teil so stark, daß vom Glomerulus selbst nur geringe Reste übrig geblieben waren. Interstitielle Veränderungen lassen sich im Präparat nicht nachweisen. Nachträglich stellte ich fest, daß es sich um eine alte luetische Prostituierte handelte, so daß ich geneigt bin, die Veränderungen auf Lues zurückzuführen, zumal mit Rücksicht auf die Gefäßveränderungen.

Die Sektionspräparate bestätigten nun zunächst unsere experimentellen Befunde insofern, als ich, auch beim Menschen, nachweisen konnte, daß die Neubildung der Kapsel sehr rasch erfolgt, daß ferner die „neugebildete" Kapsel sich wie derbes, festes Bindegewebe verhält, daß sie arm ist an elastischen Fasern und daß an Serienschnitten sich ein Uebergang von Kapselgefäßen in intrarenale nicht nachweisen läßt. Wohl zeigen sich längsverlaufend in dem neugebildeten Gewebe Gefäße, zum Teil gut mit Blut gefüllt, zum Teil nur als Hohlräume mit ein- oder mehrfacher Zelllage als Wandbekleidung als solche kenntlich, ein Umbiegen jedoch in das Nierengewebe konnte ich nicht nachweisen. Liegt doch auch nach der Aushülsung teils als Rest des alten, teils als neugebildetes Gewebe eine breite Bindegewebslage zwischen Nierengewebe als solchem und den längsverlaufenden Gefäßen! Es könnte sich also höchstens um Kapillarverbindungen zwischen intrarenalen und extrarenalen Gefäßen oder um einen Saftaustausch durch die Gewebsspalten handeln. Im übrigen stimmen die mikroskopischen Bilder mit unseren experimentellen Ergebnissen insofern überein, als sich auch hier — da es zu einer Fixation der Niere gekommen war — eine „Gefäßanlagerung" nachweisen ließ.

Von großer Wichtigkeit war nun die Frage, wie hat die Aushülsung auf den in der Niere sich abspielenden krankhaften Prozeß gewirkt? Ist eine Beeinflussung des Prozesses nachweisbar, ist eine Besserung zu erkennen und objektiv zu demonstrieren?

Diese Frage muß ich nach meinen Präparaten dahin beantworten, daß eine Aenderung des krankhaften Prozesses im Sinne einer Besse-

rung nicht nachweisbar, daß vielmehr im Gegenteil sich interstitielle Veränderungen an den Nieren nachweisen lassen, an denen bei der Probeexcision solche fehlten und daß sich interstitielle Veränderungen in wesentlich stärkerem Maße an den Nieren zeigten nach der Aushülsung, als solche bei der Operation vorhanden waren. In dem schon erwähnten Fall A. zeigen sich in den bei der Sektion gewonnenen Präparaten neben den auch jetzt noch nachweisbaren infarktähnlichen Herden, die ich schon oben beschrieb, deutliche Verbreiterung des interstitiellen Gewebes in jedem Gesichtsfeld schon bei schwacher Vergrößerung. Auch läßt sich erkennen, daß an verschiedenen Stellen, entfernt von den Herden von Rundzellenanhäufungen, Verdickung der Bowmanschen Kapsel sich findet. Nun liegt in dem Fall zwischen Operation und Sektion ein Zeitraum von 2 Monaten. Es kann sich also nicht um vorübergehende Schädigung der Niere durch das Operationstrauma handeln, sondern der ursprünglich vielleicht nur angedeutete Prozeß, der im wesentlichen wohl als eine Tendenz zur bindegewebigen Neubildung aufzufassen ist, ist durch die Operation jedenfalls nicht zum Stillstande gekommen, meiner Ansicht nach sogar stärker angeregt. Das gleiche gilt für den Fall Fa. Hier war am 1. Dez. 1903 operiert worden, der Tod erfolgte nach anfänglicher Besserung am 16. Febr. 1904. Von einer Besserung des Prozesses in der Niere (interstitielle Nephritis) gegenüber den Excisionspräparaten war nichts zu erkennen, im Gegenteil war auch hier eine erhebliche Zunahme der Veränderungen zu konstatieren. In diesem Falle war eine Fixation der Niere erfolgt. Nun kann man einwenden, es handle sich um ein einfaches Fortschreiten des interstitiellen Prozesses, ohne daß die Aushülsung auf die Intensität des Prozesses von Einfluß gewesen wäre. Einen Gegenbeweis kann ich für diese Fälle nicht erbringen. Dagegen kann ich für meine beiden weiteren Fälle den Nachweis führen, daß im unmittelbaren Anschluß an die Aushülsung der Niere sich eine rapide und mikroskopisch nachweisbare Verschlimmerung interstitieller Prozesse eingestellt hat. Ich verdanke diese Möglichkeit dem Grundsatz, mir bei der Operation, wie ich oben schon ausführte, ein Testobjekt zu entnehmen. Wie sollte ich anders auch den Nachweis bringen können? In beiden Fällen (Bo. u. Ju.) handelt es sich nun um Sektionen 5 resp. 8 Tage nach der Operation. Hier ist der Einwand einer gesetzmäßigen Verschlimmerung, die in der Natur des Leidens bedingt sei, hinfällig. In beiden Fällen ergibt die Vergleichung der bei der Operation gewonnenen Präparate mit den Sektionspräparaten einmal, daß auch beim Menschen sich die entfernte Kapsel sehr rasch regeneriert, und zwar in der Weise, daß sich in verschieden großen Abständen voneinander in der Rindenschicht Rundzellenanhäufungen finden, an deren äußere (der Kapsel entsprechenden Schicht) sich langgestreckte, mit langem, spindelförmigem Kern versehene Fasern an-

schließen. Diese Herde von kleinzelliger Infiltration finden sich nicht nur an der Oberfläche der Niere, sondern auch noch tiefer in der Rinde, teilweise um Glomeruli herum, teilweise als Stränge die Rinde durchsetzend. Diese Herde fehlen bei den Präparaten, die im Leben entnommen. Die BOWMANsche Kapsel ist an den verschiedensten Stellen erheblich verdickt, so daß es an einzelnen Glomerulis zu teilweiser, an einzelnen zu völliger Verödung gekommen ist. In dem Fall Bo., bei dem es sich von vornherein um eine Schrumpfniere handelt, die auch in den Excisionspräparaten ohne weiteres als solche zu erkennen ist, zeigt sich in den post mortem gewonnenen Präparaten von Harnkanälchen so gut wie keines mehr normal. An Stelle der normalen Bilder sieht man erhebliche Erweiterungen, Hohlräume mit eingelagerten Epithelien ohne Regel angeordnet. Die Glomeruli sind teilweise verödet, teilweise erheblich verändert, einzelne zeigen bei starker Erweiterung der Kapsel starke Kernvermehrung. Dabei ist das ganze Nierengewebe durchsetzt von Rundzelleninfiltration. Hier ist ganz unzweifelhaft eine starke Auswanderung von Rundzellen erfolgt, vielleicht auch eine starke Neubildung von Zellen im Gewebe selbst.

Ist nun mit dem Nachweis, den wir erbringen konnten, daß die Aushülsung der Niere auf bestehende interstitielle Veränderungen verschlimmernd wirke, die Frage der operativen Behandlung von nephritischen Zuständen im allgemeinen gelöst? Ich glaube nein. Für die Fälle allerdings, bei denen wir aus der klinischen Untersuchung oder dem Befund bei der Freilegung der Niere den Nachweis der interstitiellen Nephritis führen können, kann, glaube ich, nach unseren Erfahrungen die Aushülsung der Niere ernstlich nicht mehr in Frage kommen. Denn nach unseren Befunden etwa annehmen zu wollen, die Zunahme der interstitiellen Veränderungen könnte der Ausdruck oder die Einleitung eines beginnenden Heilprozesses sein, dürfte doch wohl zu gewagt erscheinen. Für diese Fälle glaube ich also wie auf dem Chirurgenkongreß sagen zu dürfen, wir tun dem Kranken einen Dienst, wenn wir die Finger davon lassen.

Wie steht es denn nun mit den anderen Formen? Ich glaube hier zunächst der weiteren klinischen Erfahrung das Wort lassen zu müssen. Daß eine ganze Reihe von Momenten bei den bisher anscheinend erfolgreich operierten Fällen in Betracht kommen, die neben der „Aushülsung" eine Rolle spielen beim Zustandekommen des Erfolges, kann nicht bezweifelt werden. Ich erinnere daran, wie ausgiebig durch die zur Freilegung der Niere notwendige Incision für Abfluß von Oedemflüssigkeit bei Oligurie oder Anurie gesorgt wird, ferner daran, daß durch die mit dem Auslösen der Niere notwendig verbundene Massage des Organes und Durchtrennung von Adhäsionen der Fettkapsel eine erhebliche Aenderung in den Abflußverhältnissen der Kapsel eingeleitet werden kann, ferner daran, daß durch die Ablösung der Kapsel eine

nicht unwesentliche „Druckentlastung“ der Niere im Sinne Harrisons erfolgt, alles Momente, die geeignet sind, auf die Entlastung der Niere günstig zu wirken. Alle diese Momente sind bei der Beurteilung der Heilerfolge zu beachten. Ich muß aber andererseits auch hervorheben, daß alle diese Momente zur Geltung kommen können, ohne daß wir die Niere ihrer Kapsel berauben. Nach unseren Befunden halte ich die Aushülsung der Niere in diesen Fällen nicht für notwendig, weil wir alles das, was wir eventuell erfolgreich bei der „Heilung“ ansehen dürfen, erreichen können, ohne die Dekapsulation. Ich würde, da nun doch nicht zu bezweifeln ist, daß die Aushülsung der Niere bei interstitiellen Veränderungen schädigend wirkt, da ferner nach unseren Befunden nicht von der Hand zu weisen ist, daß sie auch bei gesunder Niere zu Schädigungen führen kann — empfehlen, von der Entfernung der Kapsel abzusehen, jedenfalls von der totalen Aushülsung. Dagegen würde ich Eingriffe, die in ausgiebiger Freilegung der Niere, in Spaltung der Kapsel und in Fixierung der Niere durch Naht oder Tamponade bestehen, nach wie vor für angezeigt halten, wenn überhaupt zum chirurgischen Eingriff Veranlassung vorliegt. Es ist ein unzweifelhaftes Verdienst Edebohls, die Aufmerksamkeit auf diese Frage gerichtet und angeregt zu haben zu experimentellen und klinischen Beobachtungen. Wenn auch manches von dem, was er aus seinen Erfolgen schließen zu können glaubt, der objektiven Kritik nicht stand hält, so glaube ich doch abraten zu dürfen, den absolut negativen Standpunkt einzunehmen. In der Sache scheint mir ein Kern zu stecken, der weiterer Arbeit wert ist, dessen Prüfung und eventuelle Verwertung zum Wohle unserer Kranken dankbare Aufgabe klinischer Beobachtung und anatomischer Untersuchung sein kann und muß.

Erklärung der Abbildungen auf Tafel X und XI.

Fig. 1. Kaninchennieren. *a.* ausgehülste und fixierte Niere, zeigt starke, bindegewebige Verwachsungen, Neubildung derben Gewebes an Stelle der entfernten Kapsel. Die Aushülsung ist 3 Monate vor dem Tode erfolgt.

Fig. 2. Kaninchennieren. Linke vor 4 Monate ausgehülst. Injektion von Hg-Emulsion, Gefäße injiziert. Röntgenaufnahme. Linke Niere zeigt „Gefäßanlagerung“ (Kollateralen). Rechte, frei beweglich, nicht.

Fig. 3. Stelle einer breiten Verwachsung mit „Gefäßanlagerung“ vergrößert.

Aus der chirurg. Universitätsklinik zu Breslau (Prof. Dr. v. Mikulicz).

Nachdruck verboten.

XXX.

Darmverschluss und Darmverengerung infolge von Perityphlitis.

Von

Hugo Loevinsohn.

(Hierzu 4 Abbildungen im Texte.)

Die große und immer noch wachsende Bedeutung, die man der Appendicitis beilegt, findet vor allem ihre Begründung in den Gefahren, die die Wurmfortsatzentzündung eben als Entzündung heraufzubeschwören vermag, sei es durch Bildung mehr örtlicher, perityphlitischer Abscesse, sei es, daß sie durch Ausbreitung des Prozesses auf das ganze Peritoneum das Leben bedroht. Diese Gefahr wurde daher bei der Diagnose und Therapie der Perityphlitis, nachdem man sich über ihre Pathogenese einigermaßen einig geworden war, zuerst ins Auge gefaßt. Eine andere, meines Erachtens nicht weniger große, wenn auch allerdings weit seltenere Gefahr scheint aber auch heute noch nicht die ihr gebührende, eingehende Würdigung und allgemeine Beachtung gefunden zu haben: ich meine die Gefahr der Behinderung der Darmpassage [1]).

Obwohl Perityphlitis resp. Appendicitis einerseits, vollkommener oder unvollkommener Darmverschluß andererseits, jeder Gegenstand für sich, eine ja fast schon unübersehbar gewordene Literatur hervorgerufen hat, obwohl die mannigfachsten schon theoretisch konstruierbaren Beziehungen zwischen beiden Krankheitsbildern auch praktisch fast sämtlich beobachtet worden sind, trotz alledem hat — in Deutschland [2]) wenigstens — es noch niemand für der Mühe wert gehalten,

1) Ich gebe Hawkins völlig recht, wenn er in seinem Buche: „On diseases of the vermiform appendix" sagt: „Of all complications and after-effects of perityphlitis and perityphlitic abscess obstruction of the bowels stands in the front rank."

2) Etwas erschöpfender wird dies Thema — soweit mir bekannt — nur in folgenden 3 französischen Arbeiten behandelt: 1. Marion, G., Appendicite et occlusion intestinale. Gazette des hôpitaux, Samedi, 24 novembre

einmal im Zusammenhange diese wichtige Komplikation der Perityphlitis näher zu beleuchten, die sehr verschiedenen Möglichkeiten ihrer Entstehung bekanntzugeben und, wenn möglich, für Diagnose und Therapie daraus einige Anhaltspunkte abzuleiten. Vereinzelte kasuistische Mitteilungen zwar sind gar nicht so sehr selten; auch fast jede der vielen Appendicitismonographien enthält hierher gehörige Fälle. Aber selbst in der groß angelegten, sonst dies Thema nach allen Richtungen hin erschöpfenden SONNENBURGschen Arbeit[1]) werden diese Vorkommnisse nur mit wenigen Worten abgetan, die sicherlich nicht genügen, um ihre relative Häufigkeit und Wichtigkeit entsprechend zu kennzeichnen. Dies geschah — meines Wissens — zuerst mit aller wünschenswerten Klarheit von CURSCHMANN[2]) auf dem Kongreß für innere Medizin im Jahre 1895, auf welchem dieser in einer leider nur kurzen Diskussionsbemerkung zu der damals auf der Tagesordnung stehenden Appendicitisfrage sich folgendermaßen ausließ: „Ich darf vielleicht noch betonen, daß nächst der Absceßbildung Ileuserscheinungen, die im Verlauf der Perityphlitis nicht so selten sind, mich wiederholt nötigten, die Hilfe der Chirurgen anzurufen. Auf den höchst interessanten Entstehungsmechanismus mancher dieser Fälle näher einzugehen, verbietet mir leider die vorgerückte Zeit." CURSCHMANN scheint aber hierauf nicht mehr zurückgekommen zu sein.

Ich war nun, noch bevor ich diese maßgebende Aeußerung las, durch einen derartigen Fall auf diese Komplikation der Perityphlitis aufmerksam geworden und habe weiterhin bei dem hierauf gerichteten Studium von 150 Appendicitiskrankengeschichten aus der Breslauer chirurgischen Universitätsklinik des Herrn Geheimrats v. MIKULICZ, unter denen sich 6 solcher Fälle befanden, die Ueberzeugung gewonnen, daß es sich hier nicht nur um theoretisch interessante, sondern auch um praktisch sehr wichtige Zustände handelt. Die Durchforschung der in- und ausländischen Literatur lieferte mir genügendes Material, um das Bild zu vervollständigen. Da ferner diese Untersuchungen auch zur Klärung prinzipiell recht wichtiger Beziehungen zwischen lokaler Peritonitis und Ileus beitragen dürften, so hielt ich es des Ver-

---

1900, No. 134. — 2. CESTAN, M. ET., Appendicite et occlusion intestinale. Ibid, Scudi, 24 janvier 1901, No. 10. — 3. BROCA, M., Occlusion intestinale consécutive à l'appendicite. Gazette hebdomadaire de méd. et de chir., 12 mai 1901, No. 38.

1) SONNENBURG, EDUARD, Pathologie und Therapie der Perityphlitis, 4. Aufl., Leipzig 1900. Cfr. indessen die erst kürzlich aus der SONNENBURGschen Klinik veröffentlichte Arbeit von FEDERMANN: Ueber Adhäsionsileus im Verlaufe der Perityphlitis, die ich im therapeutischen Teil noch berücksichtigt habe.

2) Verhandlungen des 13. Kongresses für innere Medizin, München 1895. Wiesbaden 1895.

suches nicht unwert, eine ausführliche Darstellung, das Auftreten von Darmverschluß und Darmverengerung bei Perityphlitis betreffend, zu geben.

I.

Es scheint nach allem, was wir heute wissen, kaum noch zweifelhaft, daß die Perityphlitis eine sich chronisch entwickelnde Krankheit ist, die im allgemeinen [1]) von Zeit zu Zeit zu jenen sogenannten Anfällen exacerbiert, welche stets eine mit lebhaften Schmerzen einhergehende Steigerung der örtlichen Infektion darstellen und oft für den Patienten und Arzt das erste Signal sind, das die drohende Gefahr anzeigt. Die Zeiten zwischen den einzelnen Anfällen werden von deutschen Autoren gerne als das „freie Intervall" bezeichnet, obgleich, wie auch in dem bereits Gesagten angedeutet wurde, das Intervall quoad infectionem und auch Beschwerden [2]) häufig nur als relativ „frei" zu bezeichnen ist. Ueberall nun im Verlaufe einer Appendicitis resp. Perityphlitis kann es zu Ileuserscheinungen kommen. Da wir nun einmal für Appendicitis simplex sowohl wie perforativa [3]) die anatomisch, diagnostisch und therapeutisch gebrauchte Einteilung in akuten Anfall und freies Intervall haben, ein Darmverschluß, je nachdem er in diesem oder jenem sich einstellt, diagnostisch, prognostisch und therapeutisch, wie wir sehen werden, ebenfalls anders zu bewerten ist, so halte ich es für das natürlichste, für die Darmverschlüsse resp. Verengerungen bei Perityphlitis, dasselbe Einteilungsprinzip beizubehalten. Eine Perityphlitis kann aber und wird auch glücklicherweise in der überwiegenden Mehrzahl der Fälle heilen, sei es spontan, sei es dank eines chirurgischen Eingriffs, und doch können wir es auch dann noch erleben, daß infolge der fortbestehenden peritonealen Veränderungen plötzlich kompletter Darmverschluß eintritt. In anderen Fällen entwickelt sich allmählich eine Stenose. Nun ist die Entscheidung, ob eine Perityphlitis geheilt ist oder nicht, oft selbst am anatomischen Präparat schwer abzugeben. Es liegen ferner beim Fehlen akuter Entzündungserscheinungen praktisch die Dinge nicht wesentlich anders, als nach wirklichem Erloschensein des ganzen Prozesses. Daher können wir füglich diese nur durch die Residuen einer geheilten Perityphlitis verursachten Occlusionen und Stenosen zusammen mit denen im freien Intervall abhandeln und bezeichnen diese ganze Gruppe dann zweckmäßig der Kürze wegen als Occlu-

1) S. über die seltenen Ausnahmen bei Sonnenburg l. c.

2) Wie bereits längst bekannt und von uns unten noch des näheren gezeigt werden wird, sind diese Beschwerden nicht immer allein der Ausdruck sich abspielender, entzündlicher Vorgänge. Sie beruhen vielmehr häufig auch noch auf Zerrungen, die die Adhäsionen an den Därmen ausüben und nicht gar so selten auch auf wirklichen Stenosierungen.

3) Die sogenannte Appendicitis gangraenosa interessiert uns hier nicht.

sionen im Intervall (à froid) im Gegensatz zu denen im akuten Stadium der Perityphlitis entstehenden, den Occlusionen im Anfall (à chaud). Als „unrein" und für unsere Untersuchung nicht brauchbar müssen aber aus der Kasuistik diejenigen Fälle ausscheiden, in denen vor dem Auftreten von Passagestörungen aus irgend einem Grunde eine operative Eröffnung des freien Peritonealraumes stattgehabt hat. Denn daß ein jeglicher derartiger Eingriff selbst wieder Bedingungen für ähnliche Zufälle, wie wir sie erörtern wollen, schaffen kann, ist längst jedem Chirurgen bekannt. Uns beschäftigt aber hier nur eine durch keinerlei künstliche Maßnahmen beeinflußte Verlaufseigentümlichkeit der Appendicitis. Es handelt sich in jenen Fällen — die wir ausschließen wollen — zumeist um Appendektomieen [1]). Allein oft genug gestaltet sich die Amputation des Wurmfortsatzes ganz extraperitoneal; er wird bei Incision und Entleerung eines perityphlitischen Abscesses in diesem gefunden und dieses Entgegenkommen auf der Stelle mit seiner Entfernung belohnt. Tritt in einem solchen Falle früher oder später eine Komplikation mit Darmverschluß ein, so stehen wir nicht an, diese auf Rechnung der Appendicitis zu setzen.

Von denen, die schon vor mir dieses Thema bearbeitet haben, ist zum Teil eine ähnliche, zeitliche Einteilung gewählt worden. Marion unterscheidet: 1) occlusion immédiate, 2) occlusion précoce, 3) occlusion tardive, je nachdem sie während einer „crise d'appendicite" auftritt, oder kurze oder lange Zeit nachher. Aber einige der von ihm angeführten Fälle der occlusion précoce fallen nicht nach, sondern gegen das Ende einer appendicitischen Krise, es bestehen nebenher noch akut entzündliche Erscheinungen, selbst unter die occlusion tardive hat er unbegreiflicherweise solche Fälle gewiesen, so daß der Begriff der occlusion précoce so, wie er gemeint ist, jeglicher Begründung entbehrt, so, wie er gebraucht wird, nicht strikte innegehalten, der Begriff occlusion tardive wieder nicht strenge genug gegen occlusion précoce abgegrenzt ist. Ueberhaupt scheint seine Einteilung mir schon deswegen einseitig zu sein, weil sie nur die Occlusionen berücksichtigt, die in einem akuten Anfalle sich ereignen oder diesem folgen. Wir haben aber schon im Anfange betont, daß vieles einem richtigen Anfalle vorausgehen kann, was geeignet ist, einen Darmverschluß herbeizuführen. Ich war erfreut, bei Marions Landsmann M. Broca eine Einteilung wiederzufinden, die nicht nur völlig der meinigen gleicht, sondern von ihm in seiner Arbeit auch durchgeführt ist. Dort heißt es: Ces faits doivent

1) Riedel meint allerdings (Arch. f. klin. Chir., Bd. 66, Vorbedingungen und letzte Ursachen des plötzlichen Anfalles von Wurmfortsatzentzündung), daß im allgemeinen die Verwachsungen, die nach Exstirpation des Processus zurückbleiben, keinen Nachteil bringen, weil sie flächenhaft sind, während die Appendicitis als solche zu Verwachsungen führt, die nicht selten strangförmig sind.

être divisés en deux catégories bien distinctes, selon que l'occlusion vient compliquer l'évolution d'un abcès appendiculaire incisé et non encore cicatrisé, ou selon qu'elle éclate après une période plus ou moins longue de santé parfaite chez un sujet ayant souffert d'une appendicite suppurée ou non, opérée ou non.

II.

Nach obigen, rein theoretischen, zur vorläufigen Orientierung indessen notwendigen Auseinandersetzungen wenden wir uns jetzt dazu, zu zeigen, auf welche verschiedene Art und Weise es im Verlauf einer Appendicitis resp. Perityphlitis zu Darmocclusionen und Stenose kommen kann, zu dem anatomischen Teil unserer Aufgabe. — Eine diffuse Peritonitis, die ja so oft einer Appendicitis ihren Ursprung verdankt, hat einen großen Teil ihres Symptomenkomplexes mit dem echten mechanischen Darmverschluß gemein. Wir sehen aber davon ab, uns mit dem dynamischen Ileus oder Pseudoileus (sofern wir nur dem echten Darmverschluß den Namen Ileus zuerkennen wollen) hier zu beschäftigen, da er nur indirekt mit der Appendicitis etwas zu schaffen hat, nur auf dem Umwege einer diffusen Peritonitis zu stande kommt. Wir verkennen dabei durchaus nicht, daß sicherlich aus keinem anderen Grunde bei einer Perityphlitis häufiger Ileuserscheinungen auftreten als weil sich zu ihr die diffuse Peritonitis hinzugesellt hat. Dies Thema ist aber schon so vielfach und so erschöpfend von viel Berufeneren bearbeitet worden, daß es uns unmöglich wäre, etwas wesentlich Neues hinzuzufügen [1]).

In auffallendem Gegensatz hierzu hat die auch bei lokaler Peritonitis unzweifelhaft auftretende Darmlähmung bisher recht wenig Beachtung gefunden, und doch können wir sie wohl nicht unberücksichtigt lassen, wollen wir für eine Reihe auffälliger Momente, besonders für die schnelle Entwickelung der bei akuter, lokaler Peritonitis auftretenden Ileuserscheinungen die passende, und meiner Ansicht nach, einzig zutreffende Erklärung liefern. Wir sahen am 9. Tage nach Bestehen eines akuten Anfalles von Perityphlitis perforativa (Fall II), in einem anderen

---

1) Schon vor vielen Jahren ist von Emerich Thoman (Agglutination des größten Teiles der Dünndärme untereinander. Tod unter den Erscheinungen des Ileus. Allgem. Wien. med. Ztg., No. 15, 1885) und neuerdings von verschiedenen Seiten (Marion, Karewski u. a.) wiederum auf einen Darmverschluß aufmerksam gemacht worden, der die Patienten, welche eine diffuse Peritonitis glücklich überstanden haben, nach wenigen gesunden Tagen schließlich dennoch dem tödlichen Verhängnis anheimfallen läßt. Schuld hieran trägt die im Anschluß an die generelle Peritonitis erfolgende Bildung über das ganze Abdomen ausgebreiteter Verwachsungen, durch welche sämtliche Därme miteinander verbacken und zu einem unentwirrbaren Knäuel zusammengeballt werden.

am 12. Tage (Fall I)[1]), nachdem in beiden Fällen eine, an sich ja noch nichts Auffallendes bietende, hartnäckige Stuhlverstopfung bereits die ganze Zeit über geherrscht hatte, Symptome einer gestörten Durchgängigkeit des Darmes auftreten. Hier wie dort fand man ganz zarte, fibrinöse Verklebungen. Es läßt sich kaum denken, daß diese jetzt, viel weniger noch, daß sie bereits vor 8 Tagen ein solches Hemmnis bedeuten konnten, daß ein normal funktionierender Darm mit ihnen nicht hätte fertig werden können. Daher muß wohl von vornherein etwas mit im Spiele gewesen sein, was diese normale Darmfunktion, die Peristaltik, störte resp. aufhob, und nichts liegt näher, als die peritoneale Infektion wegen dieser Darmlähmung, mag sie auch lokal sein, anzuklagen. Daß die Adhäsionen nicht allein die Schuldigen sind, wird noch überzeugender bewiesen durch die nicht seltenen Fälle, in denen man operativ die Verwachsungen beseitigt hatte, und doch erleben mußte, daß die Occlusion fortbestand[2]), wiewohl eine nochmalige Laparotomie oder die spätere Sektion die diffuse Peritonitis als Ursache ausschloß.

Wie sehr, was den schließlichen Effekt betrifft, auch allgemeine und lokale Darmlähmung sich ähneln mögen, man sieht auf den ersten Blick, wodurch sie sich ganz wesentlich unterscheiden: Bei jener ist die Dynamik im Bereich des ganzen Darmes gestört, bei dieser ist aufwärts und abwärts von der fraglichen Stelle die motorische Kraft des Darmes ungeschwächt, die vis a tergo fehlt auf einer langen Strecke nirgends, aber gerade da, wo das mechanische Hindernis sitzt, wo zu seiner Ueberwindung es eines besonders kräftig arbeitenden Darmes bedarf, ebendort sitzt auch die peritoneale Infektion und ihre Folge, die Darmlähmung. Wie kräftig und exakt der übrige Darm auch arbeiten mag, eine solche Stelle, die an der Peristaltik nicht mittut; vermindert nicht nur die Gesamtarbeit umsoviel als der Ausfall an Energie an sich beträgt, sondern setzt sogar ihren gesamten Effekt auf ein Minimum oder auf Null herab, wirkt also entweder ebenso wie eine Stenose oder wie ein kompletter Darmverschluß. Welchen Grad die Störung erreicht, wird wohl von der Länge des befallenen Darmstückes abhängen. Um es kurz zu sagen: Bei den meisten Occlusionen im Verlaufe einer lokalen Peritonitis ist, wenn nicht immer als Hauptmoment, so doch stets als wesentlicher Faktor neben grobmechanischen Momenten die lokale Darmlähmung zu nennen. — Es will sogar scheinen, als wenn es Fälle gibt, in denen die lokale Paralyse allein alle Symptome eines akuten Darmverschlusses hervorrufen kann. v. Angerer[3]) hat einige Fälle von Peri-

1) Desgl. in einem Falle von Broca (l. c. p. 446).

2) Z. B. Edward A. Balloch, American medicine. Intestinal obstruction. Vol. II, No. 5, Aug. 2, 1902.

3) Verhandlungen des Kongr. f. inn. Med., 1895, p. 296.

typhlitis beobachtet, die unter den Erscheinungen der akuten Darmobstruktion einsetzten: deutlicher Inkarzerationsshok, kleiner Puls, Meteorismus, Singultus und Erbrechen, dabei aber keinerlei Anhaltspunkte weder bei der Operation noch bei der späteren Obduktion, die das schwere Krankheitsbild und den raschen Tod erklärten. EWALD[1]) und SONNENBURG[2]) berichten über analoge Fälle. EWALD ist der Ansicht, daß diesem Krankheitsbild eine noch unbekannte, äußerst schwere bakterielle Infektion zu Grunde liege, während SONNENBURG diese Fälle für sehr akute, allgemeine, septische Peritonitiden hält. Könnte es sich nicht hier um schwere Fälle von lokaler Darmlähmung gehandelt haben, an der eben die schwere Infektion, die EWALD heranzieht, Schuld hatte? In der Arbeit von CESTAN (l. c. Observation III u. IV) habe ich 2 ganz ähnliche Fälle gefunden. Sie setzten ebenfalls mit plötzlichen, schweren Ileuserscheinungen ein, und bei der am 6. resp. 11. Tage vorgenommenen Operation fand sich, von perityphlitischen Abscessen abgesehen, weiter nichts, was die Occlusion erklären konnte. Vor allem scheint auch hier eine diffuse Peritonitis nicht vorgelegen zu haben; zu dem einen Fall wird ausdrücklich bemerkt: „le foyer était heureusement moins étendu que je ne le craignais". In diesen beiden Fällen wurde übrigens Heilung erzielt, in dem einen durch Incision des Abscesses und Anlegung einer Blinddarmfistel, in dem anderen durch erstere allein.

Solche klinische Tatsachen und daran sich anknüpfende Schlußfolgerungen führten mich dazu, vielen Fällen von Ileus bei Perityphlitis eine lokale Darmlähmung zu supponieren. Als ich nun in der Literatur mich nach weiteren Belägen und Stützen für meine Mutmaßung umsah, fand ich in REICHELS verdienstvoller Arbeit: „Zur Pathologie des Ileus und Pseudoileus[3])" bereits alle experimentellen Beweise, die ich hierfür brauchte. Auch REICHEL hält es für angezeigt, ausdrücklich zu betonen: „Wie die diffuse Peritonitis eine allgemeine, so erzeugt die zirkumskripte eine lokale Aufhebung der normalen Darmbewegungen." Er hat denn durch eine lange Reihe sehr instruktiver Experimente gezeigt, wie, um einen Darmverschluß zu erzeugen, es z. B. nicht genügt, den Darm künstlich abzuknicken, es gehört dazu noch, daß die Operation nicht ganz aseptisch gestaltet wird und eine lokale Peritonitis hinzutritt, die oft gar nicht irgendwie erheblich zu sein braucht. Sonst, d. h. in natürlich sich entwickelnden Fällen, dürfte zumeist die peritoneale Infektion das Primäre sein, die zuerst den Darm lähmt und in der Folge durch eben diese Darmlähmung wie gleichzeitig durch die Anregung plastischer Entzündung der Bildung fixierender und komprimierender Adhäsionen Vorschub leistet. „Anatomisch finden

1) Ibid. p. 300.
2) Ibid. p. 301.
3) Deutsche Zeitschr. f. Chir., Bd. 35.

wir hier neben der Erweiterung des Darmes oberhalb, der Kontraktion unterhalb des Verschlusses die geknickte Darmschlinge fest an einer Stelle durch Adhäsionen fixiert und in solche eingebettet, nur selten an einer ganz zirkumskripten Stelle, gewöhnlich im Laufe mehrerer, 5—10—20 cm. Löst man die Adhäsionen, so deckt man oft ziemlich dicke Fibrinbeschläge, manchmal sogar dünne Eiterschichten zwischen der geknickten Schlinge und der Stelle ihrer Verwachsung auf. Nach Trennung der Adhäsionen stellt sich durchaus nicht immer die Zirkulation des Darminhaltes in normaler Weise her; es bedarf oft erst sehr energischen Streichens und Drückens, um den Darminhalt in die unteren, leeren Abschnitte eintreten zu lassen. Der in Exsudatmassen eingebettet gewesene Abschnitt verhält sich wie ein lebloser Schlauch, hat seine Peristaltik völlig eingebüßt." L. Heidenhain vertritt in einem erst kürzlich veröffentlichten Aufsatz[1]) ganz dieselben Anschauungen. Sie gründen sich auf klinische Faktoren mit Zuhilfenahme der Obduktionsergebnisse. Bei der Beurteilung des Darmverschlusses bei Peritonitis legt er der lokalen Darmparalyse eine fast noch größere Bedeutung, als wir, zu: „Darmverschluß kann bei Peritonitis entstehen durch Darmadhäsionen, welche die Fortbewegung des Darminhaltes hindern, sowie durch peritonitische Lähmung eines umschriebenen, kleinen oder größeren Darmabschnittes. Häufiger ist meiner Auffassung nach die zweite Form peritonitischen Darmverschlusses. . . . . Daß entzündliche Lähmung einer oder mehrerer Darmschlingen vollkommene Stauung des Darminhaltes hervorzurufen vermag, ist nicht zu bezweifeln. Die gelähmte Darmschlinge wirkt bei der Peristaltik nicht mit; die oberhalb gelegenen, selbst noch gesunden Intestina haben nicht die Kraft, ihren Inhalt durch die peristaltisch tote Schlinge hindurchzutreiben." „Aus deutlich sichtbarer Darmtätigkeit", heißt es weiterhin, „ist über die Art des Hindernisses nichts zu entnehmen, noch aus ihr ein Schluß zu ziehen, wie man vorgehen solle." Die Muskelarbeit ist in diesen Fällen oberhalb des „toten Punktes" sehr bald gesteigert und ebenso wie bei rein mechanischen Stenosen erfährt die Darmwand in kurzer Zeit eine Hypertrophie, deren klinischer Ausdruck die Darmsteifung ist. Wir haben die letztere bereits am 9. Tage des perityphlitischen Anfalles auftreten sehen (Fall II). Allein, wenn wir auch, was die Häufigkeit des Auftretens von lokaler Darmlähmung anbetrifft, uns ganz zu der Ansicht Heidenhains bekennen, so müssen wir doch ausdrücklich hervorheben, daß wir es zumeist beim ausgesprochenen Ileus mit einer Kombination von dynamischen mit mechanischen Störungen zu tun haben. Dies ist auch ganz der Standpunkt v. Mikuliczs, welcher in seinem Aufsatze: „Ueber Ileus" (Therapie

1) Ueber Darmverschluß und Enterostomie bei Peritonitis. Arch. f. klin. Chir., Bd. 67.

der Gegenwart, Okt. 1900) ausdrücklich sagt: „Noch möchte ich hervorheben, daß der mechanische und der dynamische Ileus sich gar nicht selten kombinieren. . . . Diese Kombination kommt namentlich häufig in dem als Perityphlitis bezeichneten akuten Anfall der Appendicitis vor." KOCHER sagt, allerdings mit Bezug auf die diffuse Peritonitis: „Die Mehrzahl der Fälle von sogenanntem dynamischen Ileus ist keineswegs als reine Funktionsstörung aufzufassen, sondern es sind leichte mechanische Hindernisse, welche im Hintergrunde lauern [1]). Was hier von der diffusen Peritonitis gesagt ist, wird mit noch größerem Rechte von der lokalen gelten müssen. Auch ist es zweifellos, daß bei einer Anzahl akuter Peritonitiden der eintretende Darmverschluß weit mehr mechanischen Momenten, vorzüglich Stenosierungen durch Adhärenzen und Stränge, seine Entstehung verdankt, als einer Funktionsstörung des Darmes. Es sind dies gerade die Occlusionen, welche entweder sehr akut und vollkommen ausgebildet gleichzeitig mit den ersten, peritonitischen Anzeichen in die Erscheinung treten oder erst sehr spät im Heilungsstadium der Peritonitis den Kranken, den man schon über den Berg glaubt, heimsuchen. Für gewöhnlich ist die 2. bis 4. Woche des Bestehens einer Perityphlitis diejenige Zeit, in der die Gefahr des Darmverschlusses am meisten droht. Zu dieser Zeit haben die fibrinösen Adhärenzen meist bereits eine Festigkeit gewonnen, die genügt, um ein schwereres Hindernis für einen Darm zu bilden, welcher gerade an diesen Stellen seinen alten Tonus und seine alte Kraft noch nicht wiedererlangt hat. In den ersten Tagen ihrer Entstehung dagegen erscheinen sie noch nicht stark genug, um einen wesentlichen Faktor beim Zustandekommen von Darmverschluß auszumachen. Hier ist dann entweder die Darmlähmung eine sehr starke oder die Dinge liegen in diesen Fällen von „occlusion immédiate" eben anders: Auf Grund der Erfahrungen bei zahlreichen Ileusoperationen ist CREDÉ [1]) zur Ueberzeugung gekommen, daß bei $^7/_8$ der Ileusfälle die Ursache der Erkrankung keine akute ist, sondern eine schon lange bestehende und daß nur durch Hinzutritt eines gelegentlichen Ereignisses der Zustand drohend wird. So finden wir auch als Residuen perityphlitischer Peritonitiden in dem BROCAschen Aufsatze verschiedene Zustände beschrieben, die nur eines auslösenden Momentes bedurft hätten, um Darmverschluß hervorzurufen: „il n'eût pas fallu grand'chose pour provoquer l'occlusion". Das Hinzutreten eines perityphlitischen Rezidives liegt im nahen Bereich der Möglichkeit. Wie leicht wird da ein solches Erreignis durch Erzeugung einer Parese der Darm-

1) KOCHER, Ueber Ileus. Mitteilungen a. d. Grenzgebieten d. Med. u. Chir., Bd. 4, 1899.

2) Ueber die chirurgische Behandlung schwerer chronischer Unterleibskoliken. Operation zur Prophylaxe des Ileus. Verhandl. d. Deutschen Gesellschaft für Chirurgie, 1887.

muskulatur die so lange bestehende Kompensation der Stenose mit einem Male aufheben und alle Schrecken eines akuten Ileus heraufbeschwören? In der Literatur sind mir mehrere derartige Fälle aufgefallen, wo die erst seit kurzem bestehenden akut entzündlichen Prozesse am Peritoneum die alten, bindegewebigen, strangartigen Gebilde, die überhaupt nicht oder nur scharf getrennt werden konnten, offenbar nicht verursacht haben konnten; vielmehr sprach alles dafür, daß diese bereits vor dem letzten Anfalle dagewesen waren. Auch dort, wo im Krankheitsbilde alle akut peritonitischen Symptome vermißt werden und mechanischer Darmverschluß allein zu herrschen scheint, wird man bei der Obduktion in vivo oder mortuo nicht selten nebenher rekurrierende, entzündliche Prozesse vorfinden, die, obwohl nur accessorisch an dem Gesamtbilde beteiligt, dennoch auslösend gewirkt haben. (Cf. den von MARION gleich im Eingang seiner schon wiederholt zitierten Arbeit berichteten Fall.)

Als Beweis hiefür hat sicher auch folgender Fall zu gelten, den Herr Geh.-Rat v. MIKULICZ in seiner Privatpraxis beobachtete:

24-jähr. Mädchen, gracil gebaut, in mittlerem Ernährungszustand, etwas anämisch aussehend, sonst gesund.

Vor 4 Monaten der erste, ziemlich schwere Anfall von Perityphlitis mit Fieber und in der Ileocökalgegend lokalisiertem Exsudat. Opiumbehandlung. Nach 3-wöchigem Krankenlager war Pat. 4 Monate lang anscheinend gesund, doch hatte sie dauernd die Empfindung, daß in der Blinddarmgegend etwas nicht in Ordnung sei. Gelegentlich empfand sie hier Ziehen, Stechen bei stärkeren Bewegungen, aber auch ohne solche. Auch die Verdauung war gestört; der Stuhlgang mußte meist durch leichte Abführmittel oder durch Eingüsse hervorgerufen werden. In der Ileocökalgegend soll nichts Abnormes zu palpieren gewesen sein.

Vor 3 Tagen plötzlich kolikartige Schmerzen, später Erbrechen, Fehlen von Flatus und Stuhl, allmählich zunehmender Meteorismus; dabei keine Temperatursteigerung. Der Puls nur wenig beschleunigt (auf 90). Es wurde von den behandelnden Aerzten ein akuter Darmverschluß angenommen und, da weder das Abdomen in toto noch die Ileocökalgegend druckempfindlich schien, Temperatur und Puls annähernd normal schienen, so wurde zunächst gar nicht an einen Zusammenhang mit der abgelaufenen Perityphlitis gedacht.

Nach 3×24 Stunden wurde Herr Geh.-Rat v. MIKULICZ hinzugezogen und fand trotz des gleichmäßig gespannten Abdomens doch eine ausgesprochene Resistenz in der Ileocökalgegend und eine höchstens 2 Finger breite, gerade noch nachweisbare Dämpfung über dem rechten Darmbeinkamm. Die Palpation der Ileocökalgegend war nur wenig schmerzhaft. Bemerkenswert ist, daß im ganzen weiteren Verlaufe der Krankheit das Abdomen und die Ileocökalgegend auffallend wenig empfindlich blieben. Trotz des fehlenden Fiebers stellte Herr Geh.-Rat v. MIKULICZ die Diagnose auf rezidivierende Perityphlitis mit konsekutiver Darmatonie. Es wurde noch am selben Abend die Blinddarmgegend durch einen 10—12 cm langen Schnitt und damit ein Exsudatherd zwischen Coecum resp. Colon ascendens und der Darmbeinschaufel bloßgelegt. Es waren nur wenige Kaffeelöffel eines eiterig-serösen Exsudates. Der Herd war gegen das

übrige Peritoneum durch Verklebungen abgeschlossen. Es konnte festgestellt werden, daß in der Umgebung des Coecum, namentlich gegen das kleine Becken hin ausgedehnte Verwachsungen der Darmschlingen untereinander und mit der rechten Beckenwand bestanden. Die Exsudathöhle wurde mit steriler Gaze locker tamponiert. Wegen der bestehenden Darmatonie wurde sofort ein Anus praeternaturalis im Coecum angelegt. Das Drainrohr wurde durch die Valvula Bauhini bis in das Ileum geführt. Es entleerten sich nur anfänglich in reichlicher Menge Gas und dünnflüssiger Darminhalt. Später traten spärliche Entleerungen und zwar meist nur nach Eingießungen von Kochsalzlösung durch die Darmfistel auf. Im weiteren Verlaufe stieg nur vorübergehend die Temperatur um einige Zehntel über 38°. Dagegen wurde der Puls allmählich frequenter, doch blieb er stets kräftig und überstieg selten 100 Pulsschläge in der Minute. Keine Zeichen von diffuser Peritonitis, keine Zeichen allgemeiner Sepsis. Der Meteorismus ließ in den ersten 2 Tagen nach der Operation sichtlich nach, doch blieb die Entleerung des Darmes andauernd eine unvollständige. Wiewohl die Pat. Nahrung zu sich nahm und sie auch meist behielt, war sie doch von Aufstoßen geplagt und gelegentlich kam es auch zu Erbrechen, vom 4. Tage nach der Operation (6. Krankheitstage) an, steigerte sich wieder der Meteorismus, ohne jedoch einen besonders hohen Grad zu erreichen. Es traten in dieser Zeit selbst dünnflüssige Entleerungen per rectum auf, durch welche Pat. zeitweilig erleichtert wurde. Im allgemeinen blieb das Krankheitsbild unverändert. Noch am Abend des 8. Krankheitstages schien der Zustand, namentlich subjektiv, ganz erträglich zu sein. Am Morgen des 9. Tages plötzlich Collaps und Exitus. Keine Autopsie.

Was die andere Gruppe betrifft, bei der die lokale Darmlähmung nur eine untergeordnete Rolle zu spielen hat, so sagten wir schon, daß zu ihr die Fälle gehören, wo relativ spät und oft nach fast völliger Ausheilung des peritonealen Herdes noch Occlusionserscheinungen sich zeigen. Hier mußten eben die Adhäsionen schon eine größere Festigkeit erlangt haben, um die Passage stören zu können, da die Darmlähmung von Anfang an weniger intensiv war.

Recht schwierig ist die Frage zu beantworten, wovon es im Einzelfalle abhängt, ob sich eine Darmlähmung von größerer Bedeutung ausbildet oder nicht. Die hartnäckige Stuhlverstopfung, die in einem großen Prozentsatz perityphlitischer Anfälle beobachtet wird, soweit sie nicht durch Umstände, die mit der eigentlichen Krankheit nichts zu tun haben, bedingt ist, so z. B. durch Hunger, Bettruhe, Opiumwirkung etc., ist sicherlich häufig auch schon die Folge einer lokalen Schwächung der Darmmuskulatur. Interessant war mir in Hinsicht hierauf eine Bemerkung in Talamons Abhandlung über die Appendicitis gelegentlich der Frage des vielumstrittenen Kotpfropfes. Hier wird eine Entzündung der Cökalwand und eine gewisse Kotstauung zugegeben, beide aber seien sekundär. Die Entzündung ist vom Appendix auf das umgebende Peritoneum und das benachbarte Coecum fortgepflanzt, die Stagnation ist eine Folge der entzündlichen Parese der Darmwand.

Bei der Appendicitis perforativa kann man verschiedene Mut-

maßungen darüber hegen, was für die Dauer und Intensität der Darmlähmung bestimmend ist. Einmal natürlich die Ausdehnung der befallenen Darmstrecke, dann die Stärke der Infektion, und schließlich wird es durchaus nicht gleichgültig sein, ob die Entzündung oder deren Erreger den Darm in seiner ganzen Zirkumferenz umgeben oder ob sie sich weniger zirkulär als longitudinal fortgepflanzt haben. — Darmlähmung und Adhäsionsbildung stehen miteinander in naher Beziehung, was auch BROCA, obwohl er der lokalen Darmparalyse nicht die Bedeutung, wie wir, beilegt, ausdrücklich betont: „Nous savons, en effet, que si les adhérences sont constantes, si assez souvent elles causent quelques ennuis, elles se libèrent presque toujours d'elles-mêmes, à mesure que l'intestin reprend sa tonicité et que l'inflammation péritonéale s'apaise". Darum sind für die Entstehung vieler mechanischer Hindernisse im letzten Grunde die drei oben erwähnten Momente ebenfalls maßgebend, und damit sind sie es auch für einen großen Teil aller Occlusionen im akuten Anfall, die fast durchweg, wie wir uns im vorstehenden zu zeigen bemüht haben, ein durch Addition zweier Summanden entstehendes Resultat darstellen. Die einzelnen Summanden können dabei sehr verschieden groß sein, müssen sich aber immer zu einer bestimmten Summe ergänzen, d. h. je kleiner der eine, um so größer muß der andere Summand sein und umgekehrt. — Es ist interessant zu sehen, wie selbst Autoren von Bedeutung in Verkennung dieser Verhältnisse betreffs eines und desselben Falles konträrer Ansicht sein können, obwohl sie beide recht haben, ohne dabei, weil ein jeder einseitig urteilt, beide ganz das Richtige treffen. R. LÉPINE[1]) berichtete über die Autopsie eines Falles, der kurz zuvor unter den schon 4 Tage andauernden Symptomen eines Darmverschlusses in die Klinik eingeliefert und bald darauf ad exitum gekommen war. Er fand außer einer allgemeinen Rötung der Darmschlingen in der Fossa iliaca ein Exsudat „sous la forme de quelques membranes fibrineuses infiltrées de pus et très molles. Ces fausses membranes fixent deux anses de l'intestin grêle en une position telle que ces anses sont coudées à angle très aigu." In Sperrdruck folgt darauf: „Telle est la seule cause de l'occlusion intestinale." Bezüglich dieses Falles sagt MARION: „Ce n'est pas complètement exact, car la péritonite a dû jouer un rôle au moins aussi important que les adhérences, d'autant plus, qu'il s'agit d'adhérences molles, récentes et que les phénomènes d'occlusion sont apparus au contraire au début même des accidents." Wir würden diesem Urteil rückhaltlos zustimmen, wenn MARION nicht, wie aus dem Zusammenhange seiner Darstellung offenbar hervorgeht, der unbe-

1) Appendicite perforée. — Peritonite. — Occlusion intestinale par flexion à angle aigu de l'intestin grêle, causée par des fausses membranes récentes. Lyon. médical, No. 7, 14 février 1897, p. 228.

dingten Meinung wäre, daß nur eine peritonite généralisée diese Rolle spielen könnte und auch in dem vorliegenden Falle es sich um eine solche gehandelt habe. Das scheint mir aber aus LÉPINES Darstellung keineswegs mit Notwendigkeit hervorzugehen, vielmehr glaube ich, wäre eine diffuse Peritonitis von LÉPINE als Darmlähmung erzeugend schon gewürdigt worden. Er hält aber die gefundenen Deviationen für die alleinige Ursache des Verschlusses, weil er die Bedeutung der lokalen Peritonitis für diesen nicht genügend würdigt, ebenso wenig wie MARION.

III.

Die lokale Darmlähmung ist es also vor allem, welche die Occlusionen des akuten Anfalles in einem wesentlich anderen Lichte erscheinen läßt, als die bei chronischer und geheilter Perityphlitis.

Hinsichtlich der mechanischen Verhältnisse, die wirksam sind, lassen sich solche prinzipiellen Unterschiede nicht machen, es sei denn, daß frische, fibrinöse, mehr oder weniger lockere peritoneale Verklebungen und Adhäsionen allein den Occlusionen à chaud zukommen, während die anderen nur dem Vorhandensein fibröser, fester Adhärenzen und Stränge ihre Entstehung verdanken. Doch sind diese auch den ersteren, wie oben erwähnt, nicht ganz fremd. Wir wollen daher diese Dinge erörtern, ohne Rücksicht darauf, ob der eigentliche, perityphlitische Prozeß sich noch im floriden Stadium befunden habe, oder schon nicht mehr.

Zuvor dürfte es aber von Wert sein, uns die Frage zu beantworten, wann, wie und wo sich überhaupt bei Perityphlitis die Bildung peritonealer Verwachsungen, membran- und strangartiger Adhäsionen vollzieht. Dank den Studien der letzten Jahre, denen es gelang, die anamnestischen und klinischen Fakta mit den überaus zahlreich in vivo gewonnenen pathologisch-anatomischen Befunden in Einklang zu bringen, sind wir vollauf genügend orientiert. Ohne voraufgegangene Perforation, ohne daß überhaupt ein akuter Anfall dagewesen ist, kann der chronisch, aber symptomlos erkrankte Appendix eine Entzündung seines serösen Ueberzuges erfahren, die ihn des vor Verklebungen schützenden Epithels beraubt oder gar mit anfangs fibrinösen, später fibrösen Schwarten bedeckt. Die Folge ist, daß er auf seiner Unterlage, der Darmbeinschaufel, oder am Coecum der Länge nach oder teilweise fest geheftet wird; er kann aber auch, sofern er zufällig oder aus anatomisch bedingten Gründen anderswo gelagert ist, ebensogut mit vorderer Bauchwand, Dünndarm, Uterus, dessen Adnexen, Blase und allen anderen Contenta des Abdomens verkleben. Dabei ist nichts Besonderes. Analoges bieten alle möglichen anderen Entzündungen im Bereich des Darmes. Es ist aber ein eigenes Verdienst SONNENBURGS, gezeigt zu haben, daß bei Appendicitis simplex noch ein anderer Ent-

stehungsmodus nicht so ganz selten statthat. Zu Zeiten nämlich häuft sich unter bestimmten Bedingungen im Innern des Appendix der Infektionsstoff derart, daß der Innendruck einen sehr hohen Grad erreicht und eine große Toxinmenge durch die Wand hindurchfiltriert, aufs freie Peritoneum gelangt und dort, wo die Konzentration am stärksten ist, also in der Umgebung des Proc. vermif., eine serofibrinöse Entzündung von beschränkter Ausdehnung erzeugt. Dies sind dann die akuten Anfälle bei Appendicitis simplex mit Bildung eines regionären, manchmal palpablen Exsudates. Das serofibrinöse Exsudat resorbiert sich bald spontan, d. h. nur das Serum, das Fibrin bleibt, organisiert sich und gibt Anlaß zu dauernden Adhäsionen. Gelangen die entzündungserregenden chemischen Stoffe nur ganz allmählich, oder von vornherein in relativ geringerer Menge durch die Wand des Proc. vermif., so beschränkt sich die Entzündung auf dessen Oberfläche, so in den oben besprochenen Fällen ohne akute Anfälle, so trotz Auftreten dieser, weil sich schon vorher der Serosaüberzug chronisch verdickt hat.

Der bei weitem häufigste und als eigentliche Perityphlitis bezeichnete, peritonitische Prozeß wird aber bekanntlich durch eine Perforation des Wurmfortsatzes verursacht. Dann gelangen nicht mehr bloß Toxine, sondern auch deren Produzenten, die Bakterien, aufs Peritoneum. Man begegnet in der Literatur ziemlich allgemein der Ansicht, daß, bevor es zur Perforation kommt, sich zumeist schützende Verklebungen der Därme ringsum bilden, denen man dann die Lokalisierung des Prozesses zu danken hat. Ich möchte mich aber der meines Wissens zuerst von LENZMANN[1]) geäußerten Ansicht anschließen, daß in der Mehrzahl der Fälle diese Abkapselung etwas Sekundäres ist. Ja, wenn schon früher akute Anfälle dagewesen sind, wie sie bei Appendicitis simplex vorkommen, mit peritonealer Reizung infolge ausgetretener Toxine (s. o.) oder wenn die akute Perityphlitis sich sehr langsam entwickelt, dann gelangt der Wurmfortsatzinhalt nicht in die freie Bauchhöhle, sondern in einen gut abgegrenzten Teil derselben. Beide oder eine von diesen Voraussetzungen treffen aber lange nicht immer zu, vielmehr scheint in der Mehrzahl der Fälle eine diffuse Aussaat des virulenten Materials über das Peritoneum stattzufinden. Dort, wo die Hauptmasse hingekommen ist, also in der Regel in der nächsten Umgebung der Perforation, kommt es zur eiterigen Exsudation. Denn „ein starker Reiz verursacht exsudative Peritonitis, das Exsudat verhindert die unmittelbare Verlötung; es dürfte sich nur vielleicht später eine mittelbare und dann aber feste Verwachsung bilden“ [2]). In der

1) LENZMANN, Entzündungen in der Regio ileocoecalis und ihre Folgen. Münch. med. Wochenschr., 1900, No. 50.

2) SALZER, FRITZ A., Ueber peritoneale Verwachsungen. Wiener klin. Wochenschr., 1893, No. 23.

Peripherie aber verteilt sich eine geringere Menge Infektionsstoff auf eine weit größere Fläche; naturgemäß ist hier auch der Reiz viel schwächer, und auf einen solchen schwachen Reiz hin reagiert das Peritoneum mit fibrinöser Ausschwitzung, dem Mörtel für die Errichtung der schützenden Mauer, deren Quadern die Darmschlingen ringsumher bilden. Dort, wo die Konzentration der Peritonealflüssigkeit an Infektionsstoff eine noch geringere ist, wird das gesunde Bauchfell sogar mit ihm fertig, ohne selber zu erkranken. Leider fehlen für einen Teil dieser Theorien bisher experimentelle Beläge, daß ihnen aber Tatsachen entsprechen, glaube ich aus mancherlei Gründen annehmen zu können. Jedem, der Gelegenheit gehabt hat, eine Anzahl akuter Perityphlitiden selbst zu beobachten oder wenigstens genau geführte Krankengeschichten zu studieren, wird es aufgefallen sein, wie im Beginn des akuten Anfalles sehr häufig eine allgemeine Beteiligung des Peritoneum zu konstatieren ist, und wie sich erst allmählich die Lokalisierung auf die Regio iliaca dextra vollzieht. Dem Gynäkologen sind jene Fälle von Absceß im Douglas sehr wohl bekannt, wo die Laparotomie als causa nocens eine Wurmfortsatzperforation aufdeckt, ohne daß ein direkter Zusammenhang zwischen beiden Herden nachzuweisen ist. Der Schwere nach ist hier das Hauptkontingent der zu Anfang über das ganze Peritoneum ausgeschüttet gewesenen Bakterien bei den oft ambulant von der Perforation heimgesuchten Patienten in den tiefsten Teil der Bauchhöhle gesunken und hat dort seine Massenwirkung entfaltet, die eiterige Exsudation. Um es kurz zu sagen, ob Eiterung oder Adhäsionsbildung, ob zirkumskripte oder diffuse Peritonitis, scheint im wesentlichen vom Stärkegrade der Infektion abzuhängen. Danach kommt selbstverständlich noch manches andere in Betracht, also Art der Infektionserreger, Widerstandskraft des Bauchfelles etc. Hierauf näher einzugehen, ist aber nicht Aufgabe dieser Abhandlung. Ich habe mir diese ganze Abschweifung vom eigentlichen Thema auch nur erlaubt, um daran zu erinnern, wie die Adhäsionen bei Appendicitis entstehen und vor allem, wo sie ihren Sitz haben können, nämlich überall im Abdomen, ganz weit vom primären Herd und mit diesem nicht mehr in irgendwelchem Zusammenhange. Sehr oft wird freilich auch bei weiter, räumlicher Entfernung ein Zusammenhang mit dem Wurmfortsatz zu erheben sein, vor allem in den Fällen, wo das interessante Krankheitsbild der progredient-eiterig-fibrinösen Peritonitis vorgelegen hat.

Die adhäsive Peritonitis kann auf zweierlei Weise die Durchgängigkeit des Darmes gefährden. Einmal wirken die Adhäsionen direkt auf die Därme, an denen sie inserieren oder aufsitzen, indem sie diese konstringieren, knicken, abbiegen etc., oder aber sie geben indirekt Veranlassung zu Darmverschluß. In diesem Falle helfen sie einen Ring bilden, in dem sich sekundär zu irgend einer späteren Zeit das Intestinum einklemmt; es fängt sich in ihm, wie eine Maus in einer Mause-

falle. Peritoneale Stränge, Darmschlingen, Wurmfortsatz, Netz und Teile der Bauchwandungen können sich auf die verschiedenartigste Weise zusammenschließen und Inkarzerationsringe bilden. Alle Möglichkeiten zu beschreiben, ginge nicht an. Die große Kasuistik des Darmverschlusses weist zahlreiche Kombinationen auf. „Diese Fälle bieten offenbar keinerlei Besonderheiten dar; nur die Kenntnis der Antecedentien des Kranken, in welchen man eine oder mehrere appendicitische Krisen wird finden können, wird den Ursprung ahnen lassen" (MARION). Es kommt hinzu, daß sie, wie gesagt, nur indirekt durch die Appendicitis verursacht sind, stets muß sich der Darm erst durch einen Zufall in den Ring hineinbegeben, „il faut une circonstance fortuite, pour que l'intestin s'engage sous une bride" (MARION); geschieht dies nicht, so kann der Ring jahrelang bestehen, ohne irgendwelche Störungen zu verursachen. Wir wollen uns aber eingehender nur mit denjenigen postappendicitischen Veränderungen befassen, die direkt und unabweislich ein Hindernis für die Darmpassage involvieren. Es bleibt dann allerdings nur noch ein Bruchteil aller Fälle von Ileus bei Appendicitis zurück. Allein dies ist noch lange keine quantité négligeable, es sind gerade diejenigen Fälle, deren sich die Autoren bisher nur wenig angenommen haben.

Was Diagnose und Therapie anbetrifft, so ist zwischen beiden Arten kein Unterschied konstruierbar, daher werden wir bei Besprechung dieser auch beide in den Bereich unserer Betrachtung ziehen müssen.

Ist der Wurmfortsatz lang und dabei beweglich infolge eines langen Mesenteriolums, oder weil dieses durch den eiterigen Prozeß zerstört worden ist, so kann er sich selbst um den Darm schlingen, an ihm adhärent werden, und bei eintretenden stärkeren Schwellungen und akuten Entzündungen kann er das Coecum und andere benachbarte Darmabschnitte so ringförmig einschnüren, daß es zu Stagnation des Inhaltes kommt. Es kann auf diese Weise bei Appendicitis simplex zu einer Art Tumorbildung in der Ileocökalgegend kommen, infolge der Koprostase in dem umschnürten Darm. SONNENBURG illustriert an der Hand operativ-klinischer Beobachtungen diesen Zusammenhang der Erscheinungen. Er meint, daß sich so die Fälle von Stercoraltyphlitis, die ja früher bei den Aerzten eine große Rolle spielten, teilweise deuten lassen.

Daß solche Darmumschnürungen durch ringförmige Verwachsungen des Proc. vermif. bei Entzündungen des letzteren selbst zu Darmgangrän führen können, zeigt folgende Beobachtung von WIKERHAUSEN[1]).

Dieser operierte einen Fall von innerer Inkarzeration, wo über 1 m Dünndarm durch den Proc. vermif. so eingeklemmt war, daß sich

1) Centralbl. f. Chir., 1897, No. 3.

derselbe, mit dem proximalen Ende an seiner Basis wieder angewachsen, wie ein Ring um den Darm herumlegte. — Aehnlich, aber durch die begleitenden Verhältnisse noch merkwürdiger, scheint ein Fall gelegen zu haben, den E. v. MEYER[1]) beschreibt. Es handelte sich ebenfalls um Darmeinklemmung mit Ausgang in Gangrän, wobei die Schnürfurche durch den mit sich selbst ringförmig verwachsenen, entzündeten Wurmfortsatz hervorgerufen wurde. Kurios ist dieser Fall aber noch besonders deswegen, weil in dem auf fötalem Zustande stehen gebliebenen Wurmfortsatz, wodurch das Eindringen von Fremdkörpern begünstigt wurde, Spulwürmer die akute Entzündung verursacht hatten. — Einzig dastehend ist ein von MAC LEAN[2]) berichteter Fall. Der überaus lange Wurmfortsatz hatte das Darmrohr — nicht etwa eine Darmschlinge — im Bereich des untersten Ileum kurz vor seiner Mündung ins Coecum vollkommen zirkulär umschnürt und occludiert. Der Wurmfortsatz war perforiert und sein einschnürendes Stück lag subperitoneal[3]).

Allein die vollständige Umhalsung einer Darmschlinge und noch mehr des Darmrohres selbst durch den Wurmfortsatz ist etwas Seltenes. Weitaus häufiger wird die Darmpassage durch ihn dadurch gefährdet, daß er über ein Intestinum hinziehend mit seinem Ende auf der Unterlage — also meist der hinteren Bauchwand — adhäriert und so eine Kompression ausübt (unser Fall VI). Das untere Ileum ist auch hier, wie schon BROCA hervorhebt, begreiflicherweise der mit Vorliebe betroffene Darmteil. Der eben zitierte Autor berichtet über einen Fall, in dem die Wurmfortsatzspitze mit dem Colon transversum eine feste Adhärenz eingegangen war, dieses war abgeknickt, das untere Ileum durch den darüber hinwegziehenden Appendix vollständig komprimiert worden[4]). An einem noch höheren Punkte fixiert, vermag der Wurm-

1) Ein seltener Fall von akuter Entzündung des Wurmfortsatzes und dadurch bedingter Inkarzeration des Dünndarmes. Beitr. z. klin. Chir., Bd. 34, p. 85.

2) Journ. Amer. med. assoc., 2 April 1898, p. 780.

3) Ich fand in der Literatur ferner noch folgende Fälle: 1. PAFFARD, Intestinal obstruction caused by the vermiform appendix acting as a constricting band. New York med. record., Vol. 54, 1, p. 229, June 1898. — 2. MORTIER, Cas d'étranglement extraordinaire formé par l'appendice coecal contourné, sur une aux d'intestin grêle. I. compl. du dict. d. sc. med., Paris, 1819, p. 241—243. — 3. PUGHE, Case of intestinal obstruction caused by the vermiform appendix. Abdominal section. Recovery. The Brit. med. Journ., 1885. (Das untere Ende des Ileum war von dem abnorm langen, umschlungenen Wurmfortsatz komprimiert.)

4) MARION (l. c.) zitiert 2 andere, derartige Fälle: 1. GRÈVES, The Lancet, 6 Dec. 1884. — 2. VILLARD, Société des sciences médicales de Lyon, Février 1899. — 3. DALE, Chronic intestinal obstruction, a loop of small intestine strangulated by the vermiform appendix adherent to the ileum; perforation of the bowel; faecal extravasation; death. Brit. m. J. Lond., 1879, p. 655.

fortsatz auch das Colon transversum selber zum Verschluß zu bringen[1]). — Wenn sich die anfänglich kurze Adhäsion mit der Zeit zu einem Strang auszieht, dann können dadurch gleichzeitig in mehreren unter der Bride liegenden Darmschlingen sich Hindernisse einstellen.

Ein Analogon zum Wurmfortsatz bezüglich aller dieser Verhältnisse bildet das MECKELsche Divertikel. Wegen seiner freien Lage ist es sogar noch mehr disponiert, sich um Darmteile herumzuschlingen etc.; doch spielen sich entzündliche, zur Adhäsion führende Prozesse in ihm wohl verhältnismäßig seltener ab als im Wurmfortsatz.

Weit mehr Gefahr aber, als vom Wurmfortsatz selber, droht bei Perityphlitis der Darmpassage von seiten der mehr oder weniger weit um ihn herum entstandenen Adhäsionen und Stränge. Der Mechanismus ist zum Teil ganz derselbe: Das Intestinum wird durch einen darüber hinwegziehenden Strang gegen die Bauchwand gepreßt, und die unterste Ileumschlinge ist auch hier, als die dem Ausgangsherde von Natur zunächst gelegene, die vor allen anderen hinsichtlich ihrer Durchgängigkeit bedrohte[2]). RIEDEL[3]) hat sogar vollständige Durchtrennung des Ileum und spontanen, soliden Verschluß des cökalwärts gelegenen Darmabschnittes gesehen.

Viel seltener als diese Art Kompression ist die zirkuläre Konstriktion des im übrigen frei beweglichen Darmrohres, die Stenose par excellence. Als Folge der Vernarbung tuberkulöser Darmgeschwüre oder solcher aus anderer Aetiologie sind diese Stenosen häufig, doch die Serosa des Darmes erkrankt nur ausnahmsweise einmal so zirkumskript und zirkulär, daß dadurch allein eine Stenose gesetzt werden könnte. Dennoch findet sich unter den Fällen, die ich weiter unten in extenso mitteilen werde, einer (Fall V), wo bei gleichzeitiger, mindestens subakuter Appendicitis der Dünndarm an drei Stellen infolge strangförmiger Verdickung seines Serosaüberzuges stenosiert war. Die dem Coecum zunächst gelegene Stenose war sogar durch einen Schnürring bedingt, der die gesamte Peripherie des Darmrohres einnahm. Wenn ich auch einräumen muß, daß sowohl die Art und Weise als auch besonders die Multiplizität der Stenosenbildung hierbei auffallend ist, und auch hier Tuberkulose nicht mit absoluter Sicherheit ausgeschlossen werden kann, so möchte ich andererseits betonen, daß der betreffende Patient vor wie nach seiner die Operation erheischenden Erkrankung vollständig gesund war, nie längere Zeit an Diarrhöe gelitten hat, seine

---

1) BALLOCH, EDWARD A., Intestinal obstruction. American Medicine, Vol, 2, No. 5, 2. Aug. 1902.

2) 1. BROCA (l. c. 2 Fälle). 2. MEYER, WILLY, Rare complications after operations for appendicitis. Annales of surgery, May 1901. — 3. LENNANDER, K. G., Ueber Appendicitis und ihre Komplikationen. VOLKMANNS Sammlung klin. Vorträge, N. F. No. 75, p. 460 unten.

3) Arch. f. klin. Chir.

inneren Organe bei gründlicher Untersuchung nichts Abnormes darboten und bei der Operation nichts gefunden wurde, was für Tuberkulose gesprochen hätte, vor allem keine verdächtigen Drüsen. Ich möchte demgemäß die Stenosenbildung auch in diesem Falle als durch Wurmfortsatzerkrankung bedingt ansehen.

Ist es für die normale Peristaltik des Darmes schon äußerst wichtig, daß er gegenüber allen anderen Darmteilen und der gesamten Bauchwandung frei beweglich ist und nur am Mesenterium festgehalten wird, und können schon allein deswegen, weil diese Bedingung nicht erfüllt ist, bedeutende Hindernisse für die Fortbewegung der Ingesta bestehen [1]), so werden diese Störungen sicher dort nie ausbleiben, wo aus der abnormen Befestigung gleichzeitig eine falsche Lagerung eines Teils des Intestinums zu dem übrigen resultiert. Eine solche beeinträchtigt einerseits das Darmlumen, andererseits stellt sie der Darmmuskulatur dadurch oft unüberwindliche Aufgaben, daß sie an dem sonst gleichförmig gewundenen, runden Rohr Winkel entstehen läßt oder die normale Kurve der Darmschlingen outriert. — Man muß hier in ähnlicher Weise unterscheiden, wie bei den Inkarzerationen in einen Ring. Die fehlerhafte Lage des Intestinums ist nämlich entweder direkt durch die Adhäsionen bedingt oder diese tragen nur indirekt an ihr Schuld; erst nach kürzerer oder längerer Zeit folgt der abnormen Fixation die Deviation. Im ersteren Falle besteht eine meist durch mehrfache Verwachsungen bedingte, ohne deren Zerreißung nicht zu lösende Deformität, im letzteren läßt sich diese, da sie in sich nicht fixiert ist, leicht durch Streckung, Zurückdrehen etc. ausgleichen. Beide Arten unterscheiden sich auch klinisch, wie wir noch sehen werden, voneinander.

Eine sehr große Rolle spielt in der Literatur die Abknickung des Darmrohres. Leider scheinen die Ansichten der Autoren bezüglich der Definition dieses Begriffes — wie auch überhaupt in der Lehre von den Lageanomalien des Darmes — außerordentlich zu divergieren, und demzufolge bezeichnet in der Kasuistik der eine das mit dem Wort Abknickung, was ein anderer vielleicht Achsendrehung oder Volvulus nennt. Noch größere Uneinigkeit herrscht über das Zustandekommen der Abknickung. — Es lassen sich nach meinem Dafürhalten anatomisch und bis zu einem gewissen Grade auch klinisch 2 Arten der Abknickung unterscheiden, die eine ist direkt durch Adhäsionen, die andere nur indirekt durch diese veranlaßt. Die erstere entwickelt sich meist chronisch oder subakut, die letztere stets ganz akut. Man könnte jene auch vielleicht besser „Abbiegung“ nennen, da der Winkel, den das Darm-

1) Wenn Hawkins (l. c.) sagt: „Mild degrees of obstruction are not uncommon in perityphlitis without suppuration“, so betrifft dies meist wohl solche Fälle.

rohr dabei bildet, oft abgerundet, nicht spitz ist. Sie entsteht z. B., wenn zwei einander nahe, mit Serosa bekleidete Stellen eines Darmstückes miteinander verkleben (Fig. 1). Die U-Form, die der Darm hierbei bildet, kann auch entstehen durch Schrumpfungen des Mesenteriums infolge voraufgegangener Entzündung in oder auf ihm. BROCA sah „une anse grêle coudée en U par une double bride du bord mésentérique“ (s. a. weiter unten SACQUÉPÉES und besonders F. DE QUERVAINS Fall). Je weiter die aneinander adhärierenden Punkte ursprünglich auseinander liegen, um so geringgradiger ist die Abbiegung, um so kleiner auch gewöhnlich die resultierende Stenose[1]).

Fig. 1.

Fig. 2.

Fig. 3.

Wie durch die abnormerweise erfolgte Annäherung der Fußpunkte einer Schlinge (Fig. 2) kann auch durch die der Scheitelpunkte mehrerer Schlingen eine Abbiegung („coudure“) eintreten (s. Fig. von Fall 1, p. 671). Im letzten Falle kommt auf sehr einfache Weise eine multiple Abbiegung zu stande.

Viele Beispiele ließen sich aus der Literatur wie selbst aus meiner eigenen kleinen Kasuistik zusammentragen für die Abbiegung infolge einfachen Zuges einer strangförmigen Adhäsion[2]) oder des festgelöteten

---

1) Eine Occlusion im anatomischen wie klinischen Sinne resultiert bei der Abbiegung selten, im letzteren aber zuweilen dann, wenn eine frische, peritoneale Infektion mitspielt.

2) Folgender Fall diene als Beispiel für viele: C. LAUENSTEIN, LANGENBECKS Arch. f. klin. Chir., Bd. 45, 1893. „Vorausgegangene Blinddarmentzündung in der Anamnese. Bei der Operation findet sich sofort in Fingerlänge vom Coecum entfernt das Ileum an seiner dem Mesenterialansatze gegenüberliegenden Wand durch einen straffen einer sagittalen Bauchfellduplikatur gleichenden Strang, der tief ins kleine Becken reicht, nach abwärts fixiert. — Von mechanischen Störungen, die als Ursache der Beschwerden gelten könnten, fand sich nur der Strang, der das Ileum nach abwärts fixierte. Daß er im stande war, Abknickung oder Wegsamkeitsstörungen des Dünndarmes herbeizuführen, erscheint mir zweifellos.“

Wurmfortsatzes [1]) selber an einer durch ihr Mesenterium oder sonstwie festgehaltenen Darmschlinge (s. Fig. 3).

Die zweite Art der Abknickung — die Abknickung par excellence — kommt ganz anders zu stande, und zwar auf eine Weise, die zugleich ein wichtiger Beweis für das ist, was wir in Abschnitt II uns zu zeigen bemüht haben, ein Beweis für die große Rolle, die die lokale Peritonitis auch als darmlähmender Faktor beim Zustandekommen von Darmverschluß spielt. Wir haben oben die funktionelle Störung in den Vordergrund gestellt, REICHEL hat in seiner von uns bereits angeführten Arbeit auf die die Darmzirkulation störenden mechanischen Momente hingewiesen, wenn ein in bestimmter Weise adhärentes Darmstück noch eine Lähmung seiner Muskulatur ex peritonitide circumscripta erleidet. Durch Experimente an toten und lebenden Därmen hat REICHEL den Nachweis geführt, „daß eine frei bewegliche Schlinge durch Abknickung nie verschlossen werden kann; erst dann, wenn ein Ausweichen nicht nur nach einer, sondern nach jeder Richtung hin unmöglich ist, d. h. wenn eine ringförmige Raumbeengung besteht, erst dann kann, ... Aber auch dies ist eben nur möglich beim toten oder einem sich wie ein toter Schlauch verhaltenden, d. h. seiner Peristaltik beraubten Darme". Uebrigens hält REICHEL die aus der Darmlähmung resultierende funktionelle Störung für die wichtigere. Denn gleich hinterher schreibt er: „Daraus folgt, daß beim Zustandekommen der so zahlreichen in der Literatur beschriebenen Fälle von Ileus infolge Abknickung dieser Letzteren nur eine ganz untergeordnete Bedeutung zukommt, das Wesentliche in einer Störung, resp. völligen Aufhebung der Peristaltik eines bestimmten Darmabschnittes und einer gleichzeitig von außen wirkenden Kompression liegen muß." — Wenn also diese Abknickungen nur indirekt durch Adhäsionsbildung verursacht sind, so sind sie es doch direkt durch die Peritonitis resp. die Perityphlitis; denn diese liefert ja auch die Darmlähmung. Man kann sie also nicht ganz in eine Reihe stellen mit den nur indirekt durch die Perityphlitis und die von ihr geschaffenen Adhäsionen bedingten Inkarzerationen von Darm in einen Ring.

1) 1. In einem Fall von BECK (BLOS, Ueber die Entzündungen des Wurmfortsatzes. Beiträge z. klin. Chir., Bd. 32, p. 404) hatten 8 Jahre lang Erscheinungen von Darmstenose bestanden. Der chronisch-entzündliche Appendix war mit der Flexura sigmoidea verwachsen, hatte sie abgeknickt und dadurch zur Distensionsnekrose des Ileums 1 m oberhalb des Coecums Veranlassung gegeben: jauchige Peritonitis, Tod. — 2. F. H. MARKOE (Annales of Surgery, Phila. 1894, June, p. 677), had operated upon a girl some days after a single attack of appendicitis. The symptoms present obstruction with fecaloid vomiting, which had lasted two days. The appendix was found lying directly across from the caecum towards the left side, its extreme end has been perforated, and to that a loop of the ileum was bound which gave it a sharp turn directly backward, interfering with the passage of the intestinal contents.

Dieselben Unterschiede in der Genese kommen auch bei den anderen Lageanomalien des Darmes vor. Bei den indirekt durch Adhäsionen bedingten ist wohl stets noch eine lokale Darmlähmung mit im Spiele, bei den anderen bedarf es solcher meist erst nicht, damit sie eine Passagestörung herbeiführen. Im übrigen sind aber die Beziehungen zwischen beiden deswegen recht innige, weil sehr oft die indirekt durch Adhäsionen bedingte falsche Lagerung durch nachträgliche Bildung neuer fixiert wird.

Souligoux beschreibt im Sitzungsbericht der Société anatomique (1899, p. 364) eine Achsendrehung folgendermaßen: „L'intestin grêle à centimètres de sa terminaison était tordu sur lui-même. Mais ce qu'il y avait de caractéristique, c'est que cet intestin grêle et le côlon pelvien étaient réunis par des adhérences au milieu desquelles se cachait l'appendice. Le colon pelvien était fixé à droite tout contre le détroit supérieur par des adhérences solides. L'intestin grêle lui adhérait solidement par son bord supérieur, et c'est au niveau de cette adhérence que la torsion s'était produite." — Fälle von Achsendrehung des Darmes infolge Perityphlitis erwähnen ferner Blos[1]) und Riedel[2]). In beiden betraf es eine untere Ileumschlinge. Riedel hat wohl recht, wenn er meint, daß solche untere Ileumschlingen, weil vor dem Uebergange in das feste, fixierte Coecum gelegen, zu einer Achsendrehung besonders disponiert sind.

Echter Volvulus scheint bisher nur einmal (A. v. Bergmann) beobachtet zu sein. Wir sehen, wie verschiedenartig die durch Stränge hervorgerufenen Störungen sein können, und es liegt daher in der Natur der Sache, daß wir nicht selten bei einem und demselben Falle einer Vielgestalt so bedingter Abnormitäten bezüglich des Verlaufes und der Durchgängigkeit des Darmrohres begegnen. Vor allem habe ich hierbei eine Form der lokalen, adhäsiven Peritonitis im Auge, bei der durch meist nur kurze, aber sehr zahlreiche Verwachsungen einiger Darmschlingen untereinander dieselben zu einem dichten, nicht mehr in seine einzelnen Teile zu sondernden Paket agglutiniert werden. Klebs hat sie Peritonitis deformans genannt. Die eingangs dieser Arbeit erwähnte, totale Obliteration der Bauchhöhle als Folge allgemeiner Peritonitis stellt dieselben Verhältnisse, nur in weit umfangreicherem Maße, vor. Von ihr gibt Albert in seinem Lehrbuch der Chirurgie folgende ungemein treffende Beschreibung: „Das gesamte Dünndarmkonvolut wird durch zahllose Adhäsionen der verschiedensten Art und Stärke zu einem einheitlichen Konglomerat von Schlingen, an welchem man nirgends eine glatte Serosafläche sieht, welches von außen kaum irgendwo oder nur an beschränkten Stellen regelmäßige Schlingen-

1) Blos, Beitr. z. klin. Chir., Bd. 32, p. 447, Fall 25.
2) l. c.

konturen entdecken läßt, welches daher durch Präparation von außen unentwirrbar ist. Noch überraschender zeigt sich das Gewirr der Knickungen, unregelmäßigen Krümmungen, Verengungen, Verdrehungen des Darmrohres, wenn man etwa vom Lumen des Magens aus mit der Schere vordringt und mit der Schere im Darmrohr der Lichtung folgen will, man überzeugt sich oft sehr bald, daß der Knäuel unentwirrbar ist." Ganz ähnlich zeigen die uns hier interessierenden zirkumskripten Darmschlingenpakete in der reichsten Mannigfaltigkeit: Kombinationen von Kompression, Konstriktion, Abknickung, Achsendrehung etc. In der MARIONschen Arbeit wird neben mehreren eigenen hierher gehörigen Beobachtungen[1]) ein solcher Fall angeführt, den SACQUÉPÉE in der Société anatomique (fév. 1899) demonstriert hat, und eine von diesem herstammende Zeichnung, die M. mit abbildet, macht uns mit einem hierfür sehr instruktiven Präparat bekannt. Wir selbst haben als Analogon den Fall 3 unserer Kasuistik aufzuweisen und können an ihm lernen, wie schwer, ja oft gänzlich desolat diese Fälle liegen[2]).

Der Segen, den das große Netz zu stiften vermag, indem es wie kein anderes Baucheingeweide zu Verklebungen geneigt und infolge seiner freien Beweglichkeit fast allgegenwärtig ist, wo es gilt Darmperforationen zu verhüten, Abscesse abzukapseln, verkehrt sich zuweilen in Schaden, wenn die von ihm eingegangene Verwachsung zu Darmverschluß Veranlassung gibt. Alle Möglichkeiten, wie dies geschehen kann, zu erörtern, wäre zu weitläufig. Ganz wie ein gewöhnlicher Strang vermag auch ein Netzstrang (bride epiploique) den Darm zu konstringieren, zu komprimieren, abzubiegen. Als besonders typisch möchte ich nur folgende Form hervorheben. Ist das Netz mit seinem unteren Ende an einem tiefgelegenen Punkte der Bauchhöhle, z. B. einem perityphlitischen Herde, adhärent, so wird es der Länge nach gespannt und preßt die Därme, über die es hinwegzieht, gegen die unnachgiebige hintere Bauchwand. Auf diese Weise kann es gleichzeitig an mehreren Stellen des Dünndarmes, am konstantesten wiederum an seinem unteren Ende, zu mehr oder weniger komplettem Darmverschluß kommen. Die Franzosen brauchen hierfür ganz passend den Ausdruck: cravatter. Sobald der Fixpunkt im hinteren Halbring des kleinen Beckens liegt,

---

1) MARION (l. c.). In 2 Fällen „il s'agissait d'occlusion soit par étranglement, soit par coudure, soit par leusion." In einem anderen an die Spitze der Arbeit gestellten Fall: „Entre les deux portions distendues et aplaties existait une masse formée par un amas d'anses repliées et collées entre la fosse iliaque droite" (d. Skizze illustriert).

2) Auch BROCA (l. c. p. 446) verlor einen solchen Fall. A l'autopsion, on vit que les anses intestinales, restées affaissées, formaient dans le petit bassin un magma adhérent, constituant le plastron senti par le toucher rectal.

bildet die Linea innominata ein Hypomochlion, welches auch ein recht langes Netz zum Spannen bringt. Dann haben wir unter Umständen zwei Kravatten, eine obere, weite und eine untere, engere. Ein solcher Befund lag in Fall VI vor. Höchstwahrscheinlich war hierdurch im kleinen Becken eine Inkarzeration erzeugt worden. MARION und BROCA haben ebenfalls derartige Fälle gesehen [1]).

Einige seltenere Occlusionsformen sind weniger praktisch wichtig, als ihrer Genese wegen interessant, weil man der Appendicitis als Aetiologie für sie bisher kaum irgendwie größere Beachtung geschenkt hat. Geschieht dies in Zukunft mehr, so dürfte sich vielleicht auch eine größere Häufigkeit in ihrem Vorkommen herausstellen. So hat JAFFÉ [2]) allein aus seiner eigenen Kasuistik 3 Fälle von Stenose der Valvula Bauhini infolge Appendicitis zusammengestellt und mit Recht darauf aufmerksam gemacht, daß hier eine Analogie mit anderen Darmostien besteht, wenn sich in deren Nähe ulcerative Prozesse abspielen.

An die an sich günstige Perforation des Wurmfortsatzes ins Coecum schließen sich chronisch entzündliche Prozesse der Darmschleimhaut an, und durch Wucherungen und Narbenbildung kommt es allmählich zu einer Darmstenose „naturgemäß am ersten an dem dazu prädisponierten Darmabschnitte, an der Valvula Bauhini" (JAFFÉ). Hervorgehoben muß werden, daß weder Tuberkulose, noch Aktinomykose, noch Lues nötig sind, um solche chronisch entzündlichen Prozesse zu unterhalten; vielmehr genügen die gewöhnlichen Eiterungen vollkommen zur Produktion des genannten Bildes" (wie die klinischen Untersuchungen und das genaue Studium der drei durch Operation gewonnenen Präparate ergab). JAFFÉ steht mit diesen seinen Beobachtungen nicht vereinzelt da. In seiner Inaugural-Dissertation [3]) hat S. NEUMANN „über einen Fall von Stenose der Valvula ileocoecalis infolge von chronischer Perityphlitis" berichtet. Folgendes war der Befund: „In der Gegend der Valvula ileocoecalis zeigt sich eine diffuse Verwachsung mit der Bauchwand; nach Abtrennung derselben sieht man die Valvula ileocoecalis verengt. In dem an sie angrenzenden Teil des unteren Ileums und im Coecum ist die Schleimhaut sehr mißfarbig und mit vielen flachen, diphtherischen Geschwüren bedeckt. Das Gewebe in der Umgebung ist schwielig verdickt. — Der Proc. vermif. ist zum größten Teil zerstört. Mit der Nachbarschaft ist er durch dicke, fibröse Massen verwachsen, welche mehrere mit eingedicktem Eiter gefüllte Hohlräume enthalten."

---

1) Desgl. OCHSNER (A handbook of appendicitis. Chicago 1902): Or it (the appendix) may be surrounded by a portion of omentum, which interferes with the ilium at the point of crossing.

2) JAFFÉ, MAX, Centralbl. f. Chir., 1901, No. 31, p. 777.

3) Konitz 1897.

Die Verengerung beschränkt sich nicht immer auf die Valvula Bauhini und die nächste Umgebung dieser, sondern kann sich zuweilen eine beträchtliche Strecke auf das untere Ileumende hin erstrecken[1]). Da ja auch die fast in allen diesen Fällen mitvorhandenen peritonitischen Veränderungen solche Verengerungen bewerkstelligen können, wie bereits ausführlich besprochen, so dürfte manchmal schwer zu entscheiden sein, was mehr Schuld an der Stenose trägt, die infolge Perforation in den Darm entstandenen Schleimhautveränderungen oder die von außen konstringierenden Schwarten[2]).

Daß der Ileokökalteil des Darmes vor allen anderen zur Invagination prädisponiert ist, ist eine allgemein anerkannte Tatsache. Es entspricht der von mir gehegten Ansicht, daß der Wurmfortsatz häufiger, als man bisher annahm, den Ausgangspunkt der Invagination bildet. Der erste solche Fall wurde von FRITZ A. SALZER[3]) vor 10 Jahren publiziert. S. will damals „nichts ähnliches" in der Literatur gefunden haben. Ich konnte 5 hierhergehörige, inzwischen veröffentlichte, Fälle zusammenstellen. Allen diesen hat, wenn nicht sicher, so doch höchstwahrscheinlich, eine sehr chronisch verlaufende Appendicitis zu Grunde gelegen. Infolge davon hatte ein lokaler Entzündungsprozeß an der Basis des Wurmfortsatzes zuerst Verwachsung von der anhängenden Serosa mit der Serosa des Fundus coeci veranlaßt, dann zur Schrumpfung und schließlich zur Invagination geführt[4]). In einem Teil dieser Fälle

---

1) SONNENBURG beschreibt und bildet in der Dtsch. Klinik, Bd. 8, 1901, p. 141—143 einen äußerst interessanten Fall ab von hochgradiger, 30 cm langer Verengerung des untersten Ileumendes, die durch chronische Appendicitis verursacht war und auffällig geringe Erscheinungen gemacht hatte.

2) 1. RIEDEL, Ueber Adhäsiventzündungen in der Bauchhöhle. LANGENBECKS Arch. f. klin. Chir., Bd. 47, 1894. Fall 11: „Das Ileum scheint gerade an seiner Einmündung in das Typhlon narbig verengt zu sein, wie überhaupt das ganze Typhlon durch weißglänzende peritoneale Schwarten verändert zu sein scheint." In diesen Schwarten fand sich „als elendes Pürzelchen", mit der vorderen Fläche des Typhlon fest verwachsen, der vollständig obliterierte Wurmfortsatz. — 2. OCHSNER, A. J., A handbook of appendicitis. Chicago 1902: The adhesions, which have been formed as the result of repeated inflammations give rise to obstruction to the passage of gas and feces through the intestins, by causing sharp bends in the ileum or, according to MAYO, by forming a cicatrical narrowing of the ileocecal valve. — WEBER, L., A case of prolonged intestinal obstruction, due to progressive stricture at the ileo-caecal junction, following recurrent attacks of peritonitis. Med. Rec., N. Y., 1881, Vol. 20, p. 515—517.

3) Ueber peritoneale Verwachsungen. Wien. klin. Wochenschr., 1893, No. 23.

4) Es sei noch besonders darauf hingewiesen, daß die Adhäsionen zwischen Intussuscipiens und Intussusceptum hier primärer Natur sind. Bei Invaginationen an anderen Darmteilen mag zuweilen den vorgefundenen Verwachsungen in ähnlicher Weise eine ätiologische Rolle zukommen.

war es bei diesem Prolaps des Processus in den Darm geblieben, wodurch die Valvula Bauhini verlegt und die Occlusion bereits komplett wurde, in dem anderen hatte der also invaginierte Wurmfortsatz nur die Spitze des weit größeren, noch aus Coecum und sogar mehr oder weniger Ileum bestehenden Intussusceptums gebildet. Da SALZERS Fall an sich und durch das Raisonnement des Autors über ihn mir viel Interesse zu bieten scheint, möchte ich ihn hier wörtlich nach dem Original referieren: „Der nach einwärts gestülpte Fundus des Coecum reicht bis an das Colon transversum. Die konvexe Innenfläche des Coecum ist eine jauchende Geschwulst, sämtliche Schichten des Darmstückes sind durch Entzündung verdickt. Von außen gesehen, erscheint der Wurmfortsatz in eine nabelförmige Einziehung des Blinddarmes eingebettet. Die Reposition der Einstülpung ist unmöglich. — Die ganze Serosaumhüllung sowohl des Wurmfortsatzes als des Blinddarmes, ein langes Mesenterium, beziehungsweise ein langes Mesocolon scheinen theoretisch Vorbedingungen für einen solchen Prozeß. Und in der Tat zeichnete sich unser Fall durch ein ungewöhnlich breites und langes Mesocolon aus.“ Auch HAASLER [1]), dessen erst kürzlich erschienener Arbeit „Ueber Darminvagination“ ich zwei derartige Fälle entnehmen konnte, legt auf diese Mesenterialverhältnisse Wert: „Der Umstand, daß die Inversion des Appendix im Verhältnis zum MECKELschen Divertikel so selten ist, findet seine Erklärung in dem die Invagination erschwerenden Mesenteriolum und in der Tatsache, daß der erkrankte Appendix sehr bald durch adhäsive Entzündung fixiert wird.“

Einer Invagination des Wurmfortsatzes mag ferner auch noch jene Darmwanderschlaffung Vorschub leisten, die so oft, wie wir meinen, im Gefolge einer lokalen Peritonitis auftritt, und insofern mag auch einmal eine Perityphlitis an den weit häufigeren, anderen Formen der Darminvagination in der Ileocökalgegend Schuld tragen [2]).

---

1) Arch. f. klin. Chir., Bd. 68, Heft 3.

2) Die übrigen (3) Fälle von Invagination des Processus vermiformis sind 1. WESTERMANN, Invaginatio processus vermiformis. Med. tijdschr. v. Geneeskunde, Bd. 1, 1901, p. 1293; zitiert nach den Jahresberichten über die Fortschr. a. d. Geb. d. Chir. 2. THOMAS (Pittsburg), Appendicitis with intussusception and adhesive constriction of the bowel. Med. and surg. rep. Philad., 1895. No. 21. 3. Brit. med. Journ., 1897, June 12, p. 1470 (Autor?): Chronic intussusception of the appendix into the caecum, operation; recovery. — It was then found, that the tumour consisted of the caecum much thikened by inflammatory infiltration of its walls, together with the adjacent small intestine firmly matted to it. The appendix thikened and bent upon itself with coating of lymph upon its surface was found firmly tied down by its apex between the caecum and ileum. After carefully dissecting out the tip of the appendix it could be traced to its base, and here an invagination of the root of the appendix into the cecum was found. The condition was, as if the base of the appendix had been pushed into the caecum carrying part of the caecal wall with it, and forming a depression

Der Umstand, daß nur unter bestimmten Bedingungen ein perityphlitischer Absceß eine stärkere Kompression auf den Darm auszuüben vermag, macht es verständlich, daß aus dieser Ursache verhältnismäßig selten ernstere Komplikationen erwachsen. Geringere und bald wieder weichende Obstruktionssymptome mögen vielleicht häufiger daraus resultieren. Im Cavum Douglasii wird ein perimetritisches Exsudat leicht eine solche Raumbeengung erzeugen können, daß dort befindliche Darmschlingen komprimiert werden. Immerhin wird auch dies wohl nur dann geschehen, wenn das Darmstück am Entweichen nach oben durch Verwachsungen verhindert ist. Um wieviel größer muß im großen Bauchraum ein Absceß sein, damit er erhebliche Raumbeengung erzeugen, um wieviel ausgedehnter müssen die Verwachsungen sein, damit der Darm nach keiner Seite hin entweichen kann?

Dazu kommt, daß wo die Not am größten, nicht selten auch die Hilfe am nächsten. Mancher Absceß nämlich wird, bevor er die Kompression und Occlusion des Darmes vollständig gemacht hat, früher in diesen perforieren, womit dann auf einmal eine zweifache Gefahr beseitigt ist. Anderenfalls kommt es wirklich zur Kompression und „je nachdem nun die Widerstandskraft des Darmes groß, oder die Arrosionskraft des Eiters gering ist, je nachdem dauert es verschieden lange Zeit, bis der Eiter durchbricht und den Weg wieder frei gibt", bisweilen allerdings wenn auch, wie gesagt, selten so lange, daß der Patient inzwischen am Darmverschluß zu Grunde geht, sofern nicht vorher das Messer des Chirurgen doch noch Hilfe bringt. v. LEYDEN [1]) teilte einen, BORCHARDT [2]) zwei derartige Fälle mit, in denen die Kompression benachbarter Darmschlingen durch den Eiterherd ileusartige Erscheinungen hervorgerufen hatte. Auch TREDES [3]), LEICHTENSTERN [4]) und SONNENBURG [5]) erwähnen ihrer.

In demselben Maße, als wir derjenigen Form des funktionellen Darmverschlusses, der durch lokale Darmlähmung zu stande kommt, das Wort redeten, in ebenso hohem Maße halten wir Skepsis demgegenüber für angebracht, der auf reflektorischem Wege entstehen soll. So nämlich wollen die französischen Autoren (MARION, BROCA,

---

about the size of the first joint of an indult index finger, from which the appendix sprang like the stalk of a mushroom.

1) LEYDEN, E., Ueber einen Fall von Perityphlitis durch Perforation des Processus vermiformis; Operation; Heilung. Berl. klin. Wochenschr., 1889, No. 31.

2) BORCHARDT, MORITZ, Mitteil. a. d. Grenzgeb. der Med. u. Chir., Bd. 2, 1897, p. 357.

3) Obstruction of the bowel, p. 312.

4) Verengerungen, Verschließungen und Lageveränderungen des Darms. v. ZIEMSSENS Handbuch d. spez. Pathol. u. Ther., Bd. 7, 1876, Heft 2, p. 460.

5) l. c. p. 39.

Cestan) diejenigen Fälle erklären, in denen sich bei der wegen Darmverschluß ausgeführten Laparotomie keinerlei andere pathologische Veränderungen finden, als ein — nicht einmal besonders hochgradig — erkrankter Processus. Nebst diesem letzteren Umstande ist mir an den beiden von Marion zur Stütze dieser Hypothese angeführten Fällen auch noch aufgefallen, daß es sich beide Male um Frauen handelte und die Symptome, auf die hin Darmverschluß diagnostiziert und operiert worden war, für ihn durchaus nicht sehr charakteristisch waren und keineswegs mit absoluter Gewißheit für seine Existenz sprechen konnten. Könnte da nicht auch etwas Hysterie mitspielen?[1]). Mir wenigstens fällt es leichter, an diese als an jenen noch vollkommen dunklen Vorgang zu glauben. Auch kann man sich vorstellen, daß einmal eine diffuse, toxische Peritonitis solche Symptome macht und unerkannt bleibt; gegen die lokale Darmlähmung scheint mir der Befund in diesen Fällen weniger zu sprechen. Wenn diese allein für sich so ausgesprochene Ileussymptome machen soll, muß in ihrem Bereich das Peritoneum wohl deutliche Zeichen seiner Affektion aufweisen. Damit will ich durchaus nicht die Möglichkeit engerer, nervöser Beziehungen zwischen Wurmfortsatz und dem dünnen Gedärm ganz in Abrede stellen. Denn, da solche anatomisch[2]) unzweifelhaft bestehen, so ist nicht einzusehen, weswegen sie nicht auch physiologisch vorhanden sein sollen. Ich möchte sie aber nur so weit in Anspruch nehmen, als vielleicht die chronische Obstipation durch sie verursacht ist, welche ja bei Appendicitis simplex chronica eine häufige, und manchmal hauptsächliche Beschwerde der Patienten ist. Seitdem man in zahlreichen Fällen (auch das Material der v. Mikuliczschen Klinik enthält dafür Belege) mit der Resektion des Processus vermiformis auch die Stuhlbeschwerden schwinden sah (Czerny u. Heddäus, Beitr. z. klin. Chir., Bd. 21, 1898), ist man mehr und mehr dahin gekommen, diese als zumeist von der Appendicitis abhängig anzusehen, im Gegensatz zu früher, wo, wohl infolge von Verwechselung von Ursache und Wirkung, das Gegenteil fast als Dogma galt. Vielleicht liegt dieser Obstipation manchmal so etwas wie eine Reflexhemmung zu Grunde, sicher ist, daß sie in

---

1) Es scheinen ja gerade leise, aber sehr chronische Erkrankungen von Abdominalorganen — man denke an die Retroflexio uteri und besser noch an die Parametritis post. retrahens atrophicans Freund — der Entwickelung von durch Vererbung und Erziehung überkommenen Keimen dieser Neurose Vorschub zu leisten. Jedenfalls ist die Kombination von Appendicitis und Neurasthenie eine häufige und — wie ein neuerer Autor sogar behauptet — in manchen Familien erblich.

2) „Die Nerven des Coecums stammen aus dem oberen mesenterischen Geflecht des Sympathicus, welches auch den Dünndarm versorgt und mit dem Plexus solaris anastomosiert. Der Appendix bezieht seine Nerven aus Zweigen der Kökalnerven."

vielen Fällen auf geringgradigen Darmadhäsionen und nicht selten auch auf Colitis beruht[1]).

IV.

Was den klinischen Verlauf anlangt, so hat eine Occlusio oder stenosis des Darmes infolge von Appendicitis, wenn diese sich nicht im akuten Stadium befindet, nichts Charakteristisches vor einer ebensolchen aus anderer Aetiologie voraus. Es wird z. B. dem typischen Krankheitsbild einer chronischen Enterostenose dadurch, daß sie durch einen den Darm konstringierenden Wurmfortsatz verursacht ist, kaum eine andere Färbung verliehen, als wenn ihr ceteris paribus eine tuberkulöse Schleimhautnarbe zu Grunde läge. — Dagegen gewinnt das Bild der Occlusionen à chaud durch ihre Komplikation mit akuter lokaler Peritonitis einen außerordentlichen Farbenreichtum, der selbst den Kenner und erfahrenen Diagnostiker leicht in Verlegenheit bringen kann. Denn es ergeben sich viele Variationen aus dem verschiedenen Zeitpunkte, in dem lokale Peritonitis und Darmverschluß zusammentreffen können, aus dem Heftigkeitsgrade jener, der mehr oder weniger großen Vollständigkeit dieses, dessen Entstehungsart hierbei ebenfalls insofern von Wichtigkeit ist, als davon die Schnelligkeit des Eintrittes der Symptome abhängt.

Peritonitis und Darmverschluß treten entweder gleichzeitig auf, oder es ist bereits kürzere oder längere Zeit seit dem ersten Auftreten jener verstrichen, wenn dieser sich zu zeigen beginnt. In den Fällen der ersten Kategorie [occlusion immédiate[2])] spielt die Peritonitis nur eine auslösende Rolle. Schon vorher waren alle jetzt wirksamen mechanischen Anomalien vorhanden, wenn sie auch keinerlei Erscheinungen machten, solange der hypertrophisch gewordene und stärker arbeitende Darmmuskel sie kompensierte. Allerdings sind auch sie Produkte perityphlitischer Attacken, die aber oft so lange zurückliegen

---

1) 1. Blos, Beiträge zur klin. Chir., Bd. 32, p. 387. 2. Ochsner (l. c.) äußert in seinem „handbook“ folgende, etwas merkwürdige und komplizierte Anschauung über das Zustandekommen dieser „Verdauungsstörungen“, der aber ebenfalls der Gedanke einer Reflexwirkung zu Grunde liegt: „Es scheint, als wenn die Reizung, die die Gaspassage durch die Ileocökalklappe verursacht, Anlaß gibt zu Kontraktionen des Appendix und daß der hierdurch hervorgerufene Schmerz wieder eine spastische Kontraktion der Ileocökalklappe und weiterhin eine Passagebehinderung des Darminhaltes vom dünnen in das dicke Gedärm zur Folge hat.

2) Für diese occlusion immédiate ist Mac Leans bereits oben zitierter Fall ein schönes Beispiel. Von ihm heißt es bei Broca: „Il s'agit d'un malade, âgé de quarante ans, qui présenta des symptômes d'occlusion intestinale en même temps que des phénomènes inflammatoires du côté de la cavité abdominale.“

können, daß erst durch intensives Nachforschen in der Anamnese des Patienten der Zusammenhang erhellt wird. — Ebenso wie durch eine peritonitische Attacke, kann durch eine schwere Allgemeinerkrankung, z. B. durch schweren, akuten Gelenkrheumatismus, wie HEIDENHAIN[1]) betont, Insufficienz des zuführenden, in den Tagen der Gesundheit volle Kompensation leistenden Darmabschnittes oberhalb eines nur mäßigen Hindernisses eintreten. Mit Recht, glaube ich, weist derselbe Autor ferner darauf hin, daß auch sonst bei geringeren, mechanischen Hindernissen und leichteren, entzündlichen Störungen eines umschriebenen Darmabschnittes Darmverschluß zuweilen eintreten mag, wenn das Allgemeinbefinden darniederliegt[2]).

In allen anderen Fällen der Occlusionen à chaud ist es die lokale Peritonitis, die die mechanischen Hindernisse schafft, dieselbe, die im Verein mit diesen zum Darmverschluß führt. Daher ist ihr auch hier von theoretischen wie therapeutischen Gesichtspunkten mehr Gewicht beizulegen, als dort. Ich will hier kurz eine bei BROCA (l. c.) sich findende Krankengeschichte referieren, um zu zeigen, wie man zuweilen die einzelnen Entwickelungsstadien der Occlusion klinisch genau verfolgen kann. Ein 13-jähriges Mädchen war an einem akuten Anfall perforativer Appendicitis erkrankt, am 9. Tage desselben wurde ein perityphlitischer Absceß eröffnet. Hiernach fiel die Temperatur und die Besserung schien beträchtlich; aber am 12. Tage trat wiederholtes galliges Erbrechen auf, der Magen blähte sich auf, die Obstipation wurde hartnäckig, von Zeit zu Zeit nur teilweise durch ein Lavement behoben. Dann trat vom 17. bis zum 21. Tage wieder eine geringe Fiebersteigerung auf; am Abdomen aber war bis auf den epigastrischen Meteorismus nirgends eine Resistenz oder eine Schmerzhaftigkeit nachweisbar. Am 14. Tage heißt es: „le toucher rectal permit même de constater, que le petit bassin était libre et souple". Allein 10 Tage später, am 24. Krankheitstage, war der Befund ein ganz anderer: „dans le cul-de-sac de Douglas, à gauche de la ligne médiane, on sentait une masse indurée non fluctuante évidemment formée par des anses intestinales agglomérées". Bei der Operation erwies sich dies Paket von Darmschlingen als der Sitz des Hindernisses. Es bestanden also schon lange Zeit Zeichen erschwerter Darmpassage, bevor mechanische Hindernisse für diese nachzuweisen waren, und man dürfte nicht fehlgehen, wenn man dafür die lokale Darmlähmung verantwortlich macht, die von der Peritonitis an jenen im Douglas liegenden Schlingen bereits erzeugt war, als diese noch „frei und nachgiebig" erschienen.

1) l. c.

2) So sind wohl auch jene Fälle zu erklären, in Hinblick auf welche SALZER (l. c.) sagt: „Wir Chirurgen wissen leider, daß selbst die einfachste Operation einer Eierstockscyste die schlafenden Symptome einer alten Darmverwachsung wecken könne."

Es ist bereits gesagt worden, daß, je später im Verlaufe eines akuten Anfalls es zu Darmverschluß kommt, um so geringer für gewöhnlich die Rolle ist, die die Darmlähmung resp. die Peritonitis dabei spielt. Die Zeichen lokaler Entzündung können dann im klinischen Bilde sehr in den Hintergrund treten. Diese Gruppe bildet gleichsam einen Uebergang zu den Occlusionen im Intervall. Zu ihr gehören — und dies ist kein Zufall — meist die Fälle, wo sich als Folge der oben bereits genauer besprochenen Peritonitis deformans an einem relativ kurzen Darmstück eine ganze Anzahl verschiedenartiger Stenosen entwickelt haben.

Während es sich in den Fällen im Intervall bald nur um eine Stenose, bald um eine Occlusion handelt, scheint es die Regel zu sein, daß die sich selbst überlassenen Fälle à chaud, von den von vornherein ganz leicht verlaufenden abgesehen, sämtlich schließlich den Symptomenkomplex der völligen Occlusion aufweisen. Anatomisch scheint auch in diesen Fällen zumeist nur eine Stenose vorzuliegen, allein durch das Mittun der lokalen Darmlähmung kommt es physiologisch schließlich zur vollkommenen Sperrung der Passage. Wenn man nun die Occlusionen à chaud mit denen à froid vergleicht, so ergeben sich Unterschiede bezüglich der Schnelligkeit und Heftigkeit, mit der sich bei ihnen die bedrohlichen Erscheinungen entwickeln. Da es sich bei den ersteren nur selten um eine Strangulation handelt und die Obturation sich in diesen Fällen nur langsam vollzieht, so vermißt man glücklicherweise hier zumeist ausgesprochene Inkarzerationssymptome, Shok, Kollaps, initialen Schmerz, Erbrechen etc., während für die Occlusionen à froid das zutrifft, was Marion von ihnen sagt: „l'évolution de l'occlusion, dans presque tous les observations, a été aiguë; les accidents se sont installés rapidement et ont bientôt amené le malade à un état désesperé.“ Wenn also Reichels Experimente[1]) zeigten, daß die peritoneale Infektion der Bauchhöhle, für sich allein, als Komplikation des glatten Darmverschlusses ein ganz ähnliches Krankheitsbild erzeugt, wie wir es in den Fällen von Strangulationsileus beobachten, so konnten wir klinisch dies nicht bestätigt finden.

Bei der Betrachtung der einzelnen Symptome beschränken wir uns wiederum nur auf die Fälle im akuten Anfall, weil nur diese etwas Besonderes bieten. Da es sich hier, mit nur wenigen Ausnahmen, um relativ frische Stenosen handelt, wird man vielleicht glauben können für die frühzeitige Diagnose dieser auf ein Symptom von vornherein verzichten zu müssen, auf das sonst der größte Wert zu legen ist; ich meine: die Darmsteifungen. Allein wir erwähnten schon einmal, daß in einem unserer Fälle bereits am 9. Tage des Bestehens eines akuten Anfalls zweifelloser Darmtetanus auftrat, in einem anderen

1) l. c.

war dies am 12. Tage der Fall. Nach NOTHNAGEL [1]) geht nun der Steifung eine Hypertrophie der Muskulatur voraus, welche, wie HERCZEL [2]) durch seine bekannten Versuche gezeigt hat, am 4., 5. Tage sich zu entwickeln beginnt, aber erst „am 9. Tage zweifellos ausgeprägt ist". Damit wäre die von uns beobachtete Tatsache nicht in Einklang zu bringen, wenn nicht wieder die schon vielfach herangezogene lokale Darmlähmung die Erklärung lieferte. Denn diese dürfte sich natürlich häufig gleich mit dem Beginne der Peritonitis einstellen, und gegen sie kämpft der Darm wohl genau so an, wie gegen ein mechanisches Hindernis. Bildet sich ein solches dann schließlich wirklich, so hat sich die Darmmuskulatur bereits darauf vorbereitet und mit der Kompensation — id est Hypertrophie — längst begonnen.

Es sei mir gestattet, bei dieser Gelegenheit von meinem eigentlichen Thema etwas abzuschweifen zu gunsten einiger, kurzer, prinzipieller Bemerkungen über die Theorie der Darmsteifungen. Aus meinen obigen Ausführungen geht hervor, daß ich mich NOTHNAGEL anschließe, welcher das Auftreten dieser Kolikanfälle einer Insufficienz der hypertrophischen Muskulatur zuschreibt. Diese Hypothese wird nun von J. SKŁODOWSKI energisch bekämpft, welcher sich in seiner Arbeit: „Ueber chronische Verengerung des Dünndarms" [3]) folgendermaßen ausläßt: „Wie bringt man diese Ansicht mit jener Tatsache in Einklang, daß der Kolikenschmerz ein Ausdruck eines Darmtetanus ist? Und gerade NOTHNAGEL betont dieses Faktum besonders. Aut aut. Entweder steigert sich die Peristaltik zu tetanischen Krämpfen und dann ist von Insufficienz keine Rede, oder es tritt die Insufficienz ein, aber dann wird die Peristaltik schwächer, keineswegs stärker." Mir scheint diese Beweisführung denn doch nicht stichhaltig. Es dürfte wohl eine längst feststehende Tatsache sein, daß quergestreifte wie glatte Muskulatur im Ermüdungszustand auf fortdauernden Reiz nicht mit normalen Kontraktionen, sondern mit einer als Kraftleistung höchst minderwertigen, ja oft einer völligen Insufficienz gleichkommenden Dauerkontraktion antwortet. Eine hypertrophische Muskulatur tut dies besonders leicht. Jedem fällt sofort als klassisches Beispiel der Tetanus uteri ein. Die Insufficienz ergibt sich ferner auch aus der unzweckmäßigen Kontraktionsform, die der Tetanus darstellt. Eine sehr kräftige Peristaltik wäre vielleicht noch im stande, den Darminhalt durch die Enge hindurchzutreiben. Denn sie versucht es immer nur mit kleinen Mengen und läßt nichts nach oben zurückweichen. Der Tetanus, der eine größere Darmstrecke mit einmal befällt, nimmt aber zuviel

1) NOTHNAGEL, Die Erkrankungen des Darms und des Peritoneum. NOTHNAGELS spezielle Pathologie u. Therapie, Bd. 17.

2) HERCZEL, E., Kompensatorische Muskelhypertrophie bei Darmstenosen. Zeitschr. f. klin. Med., Bd. 11, 1886.

3) Mitteil. a. d. Grenzgeb. d. Med. u. Chir., Bd. 5, 1900, p. 345.

Darminhalt in Angriff und sorgt auch nicht für einen Abschluß nach oben. Er ist direkt vor dem Hindernis am stärksten, bringt hier vielleicht sogar das Darmlumen zum völligen Verschluß, nach oben wird er aber je weiter von der Stenose um so schwächer. Die Folge ist, daß der Darminhalt nach oben entweicht, sobald der peristaltische Sturm im zuführenden Darmteil, der alles verschuldet hat, aufhört. Auf dieses Regurgitieren zuerst hingewiesen zu haben, ist unzweifelhaft Skłodowskis Verdienst. Allein den ventilartigen Verschluß der stenosierten Stelle, den er zur Erklärung des Tetanusphänomens in einen Teil der Fälle annimmt, vermag ich ihm nicht zuzugeben, sondern glaube, daß in diesem Punkte Nothnagel recht behalten muß, der diesen Verschluß auf funktionelle Weise zu stande kommen läßt, wie ich es eben auseinandergesetzt habe. Nach Skłodowski soll der ventilartige Verschluß auf dieselbe Art zu stande kommen, wie in den bekannten Busch-Kocher-schen Versuchen. Allein zur Erklärung dieser kann man nicht mehr die Keilwirkung herbeiziehen, seitdem Reichel [1]) in seiner „Lehre von der Brucheinklemmung" überzeugend dargetan hat, daß „es sich um ein Hineinschieben des unter dem Ringe gelegenen Darmquerschnittes in ihn hinein handelt, während der äußere, aus Serosa und Muscularis bestehende Cylinder des darüber gelegenen Querschnittes infolge der Reibung an der Wand des Ringes noch in ihm fixiert ist". Es müßte also in den Fällen, wo die Schleimhaut mit der Muscularis infolge entzündlicher, resp. narbiger oder carcinomatöser Veränderungen fest verbunden ist, kein Verschluß und demgemäß auch keine Darmsteifung eintreten können, da unter diesen Umständen eine Verschiebung der Schichten nebeneinander nicht möglich ist. Hofmokl, Roser, Korteweg [2]) stellten als Bedingung für das Gelingen des Buschschen Versuches noch die Fixierung der Darmwand resp. des Fadens fest. Hiernach gäbe es keine Darmsteifung bei zwar stenosierten, aber frei beweglichem Darm. Und doch wird Skłodowski selbst dies nicht behaupten wollen, ebensowenig wie, daß tuberkulöse oder carcinomatöse Stenosen keine Darmsteifungen machen. Auch vermag ich keineswegs zu glauben, daß sich immer erst dann die Steifungen einstellen, wenn die Stenose so hochgradig geworden ist, wenn es beim Buschschen Versuch Voraussetzung ist. Jedenfalls fehlen bisher dafür genügend zahlreiche Belege.

Folgendermaßen hat man sich also ungefähr den Vorgang der Darmsteifung vorzustellen: Wo eine Stenose vorhanden ist, wird eine auch nur geringe Steigerung der Peristaltik, wenn sie nur mit einer gewissen Plötzlichkeit eintritt, leicht eine Druckerhöhung besonders in dem direkt vor der Stenose gelegenen Darmabschnitte erzeugen. Druck erzeugt aber Gegendruck. Auf jede Erhöhung des Innendrucks antwortet die

1) Reichel, Die Lehre von der Brucheinklemmung. Stuttgart 1886.
2) Nach Herczel (l. c.).

Darmwand wieder mit Verstärkung der Peristaltik, und da die Stenose eine zur Wiederherstellung der normalen Druckverhältnisse genügende Verminderung des Darminhaltes verhindert, bildet sich so ein Circulus vitiosus aus, der bald zu einer solchen Drucksteigerung führt, daß ihr gegenüber selbst der hypertrophische Darm ermüdet und in Dauerkontraktionen verfällt. In unserem Fall I hatten wir wiederholt Gelegenheit, zu beobachten, wie schon die durch das bloße Hineingelangen von Flüssigkeit in den Magen reflektorisch erregte Peristaltik genügte, solche Anfälle hervorzurufen.

Sobald nach einer Weile die so gesteigerte Peristaltik sich beruhigt hat, beginnt der durch den Tetanus in der kranken Schlinge erzeugte und unterhaltene Druck, der die Stenose zu überwinden nicht kräftig genug ist, den Druck im zuführenden Darmteil zu übersteigen. Die natürliche Folge ist, daß der in der Schlinge gestaute Inhalt nach oben regurgitiert. Hierdurch wird die Ueberdehnung der Darmwand an der fraglichen Stelle aufgehoben und ihre normale Funktion bei nicht übermäßig gesteigerter Peristaltik wieder ermöglicht.

Der die Darmsteifung begleitende, heftige Schmerz entsteht übrigens, um auch das der Vollständigkeit wegen noch hier zu erwähnen, nicht, wie Nothnagel meint, in der Darmwand selber. Denn diese ist, wie Lennanders Untersuchungen uns gelehrt haben, nicht sensibel. Sie sind höchstwahrscheinlich der Ausdruck der Zerrung am Peritoneum parietale seitens der Mesenterien der sich streckenden und aufbäumenden Darmschlingen [1]).

Nächst den Darmsteifungen ist dem Erbrechen (auch dieses kann lange Zeit fehlen) die größte Bedeutung beizulegen. Die Peritonitis diffusa kann ja auch dieses Symptom in ähnlich hohem Maße zeigen, es ist aber bei ihr viel schneller der Höhepunkt erreicht, worauf es an Intensität abnimmt. Für den wahren Darmverschluß dagegen ist es bis zu einem gewissen Grade charakteristisch, daß das Erbrechen viele Tage anhält und in diesen an Intensität zunimmt.

Auch unabhängig von Darmsteifungen sind in fast allen Fällen von Darmverschluß bei akuter Perityphlitis die Schmerzen außerordentlich groß. Oft werden sehr laute Borborygmi gehört; Ikterus [2]) scheint manchmal sehr früh das Symptom einer beginnenden Stauung von Darminhalt zu sein. Das Verhalten des Stuhls, des diffusen wie des lokalen Meteorismus etc. etc., ferner auch die je nach dem Sitze der Stenose mehr oder weniger große Differenz in den Symptomen lassen wir unberücksichtigt, weil ihre Besprechung nur Allbekanntes

1) Wilms, Die Ursache der Kolikschmerzen bei Darmleiden, Gallensteinen und Nierensteinen. Münch. med. Wochenschr., 1904, No. 31.

2) Ikterus bestand in unserem Fall I und in dem Falle von R. Loewy, Sur une forme rare d'appendicite avec symptômes d'occlusion intestinale. Bull. de la soc. anat., T. 12, Nov. 1898, p. 660.

ergeben möchte. Die echten Dickdarmstenosen aus perityphlitischer Ursache sind im allgemeinen recht selten und im Bereiche des Blinddarmes in klinischer Beziehung von einer tiefsitzenden Dünndarmverengerung nicht zu unterscheiden. Selbst die Form der Faeces, auf die viele ein großes Gewicht legen, ist nicht beweisend, da nach LEICHTENSTERN [1]) der unterhalb der Stenose im Hunger- und Kontraktionszustand befindliche Dünndarm ebenfalls dem Stuhl eine bleistift- oder fadenförmige Gestalt geben kann.

V.

Es dürfte ohne weiteres klar sein, daß die Fälle im Intervall einer exakten Diagnose nur sehr schwer zugänglich sind. Die des Darmverschlusses an sich wie auch die wichtige allgemeine Differentialdiagnose zwischen Strangulation und Obturation wird gerade hier, gegenüber denen im Anfall, geringeren Schwierigkeiten begegnen; allein die Erkennung der näheren Aetiologie dürfte nur selten gelingen. — In der Cökalgegend kommen die beiden Hauptursachen der chronischen Occlusion, Carcinom und Tuberkulose, mit großer Vorliebe und in großer Häufigkeit vor. Die Ileocökaltuberkulose zumal beginnt nicht so ganz selten klinisch mit akuten Erscheinungen, die denen einer typischen Perityphlitis in hohem Maße ähnlich sein können [2]), und dieser Punkt kann zu Täuschung Anlaß geben, da die Anamnese darüber, ob Fieber vorhanden war oder nicht, häufig ja nur unsichere Auskunft gibt. Das Fehlen von palpablen Tumoren, beim Vorhandensein solcher das Fehlen von Beweglichkeit oder eine nur geringe Beweglichkeit, das Fehlen von Marasmus und sonstigen Zeichen von Tuberkulose am Körper, spricht ja mit einer gewissen Wahrscheinlichkeit für eine chronische Darmstenose aus perityphlitischer Ursache, aber wie diese nicht immer in der Ileocökalgegend zu sitzen braucht, so kann auch eine aus irgend einer anderen Aetiologie entstandene Adhäsion

---

1) LEICHTENSTERN, Verengerungen, Verschließungen und Lageveränderungen des Darmes. v. ZIEMSSENS Handb. d. spez. Pathol. u. Therap., Bd. 7, 1876, Heft 2, p. 459.

2) Tuberkulöse sollen ferner auch eine besondere Disposition zu gewöhnlicher, „genuiner" Appendicitis haben. (F. CATHELIN, Appendicites aiguës chez les tuberculeux. Presse méd., 1899.) Dies erscheint nicht wunderbar, wenn man die Neigung der Skrofulösen zu Anginen ins Auge faßt und sich gleichzeitig an das SAHLIsche Gleichnis von der Angina des Wurmfortsatzes erinnert. — Auf Grund einer solchen echten Appendicitis mag sich zuweilen sekundär eine Lokaltuberkulose entwickeln, wenn die etwa in Follikeln und Drüsen sitzenden Bacillen dadurch wieder günstige Wachstumsbedingungen erhalten. POLLACK (Beiträge zur Kenntnis des tuberkulösen Ileocökaltumors. Breslauer Inaug.-Diss., 1903) fand den Appendix viermal in erheblichem Maße entzündlich verändert.

gerade hier den Darm konstringieren. — Nach NOTHNAGEL[1]) sollen außerdem gerade in der Ileocökalgegend noch ätiologisch ganz unklare „hypertrophisch-entzündliche“ Stenosen vorkommen, in denen man auch nach langem Suchen keine Tuberkelbacillen findet. Sollte sich dies bestätigen, so würde es den Entscheid zwischen allen diesen Zuständen noch erheblich mehr erschweren.

In anderen Fällen, wo die voraufgegangene Perityphlitis keinem Zweifel unterworfen ist, können die Stenosen oder Verschließungssymptome fälschlicherweise als Perityphlitisrezidive gedeutet werden[2]).

Aber auch die richtige Deutung der Erscheinungen, wenn sich zur Perityphlitisattacke Darmverschluß hinzugesellt, bleibt einzig und allein dem erfahrenen und sorgfältigen Beobachter vorbehalten. Durch nichts kann dies besser gezeigt werden, als durch ein kurzes differentialdiagnostisches Raisonnement. Fürs erste dürfte, wenn nicht gerade foudroyante Zeichen den Eintritt einer Komplikation offenbar machen, die Erkenntnis, daß es sich um eine Passagestörung des Darmes handelt, nicht selten entweder ganz fehlen, oder die Verschlimmerung wird auf ein Fortschreiten des Prozesses, vielleicht gar auf den Ausbruch einer diffusen Peritonitis geschoben. Eine solche Verwechslung geschieht sehr leicht; denn es ist ja bekannt, „daß viele Symptome, welche als charakteristisch für die Peritonitis gelten, auch bei Darmverschluß vorkommen, und umgekehrt können Erscheinungen fehlen, welche man sonst als obligate Züge des Krankheitsbildes hier oder dort anzusehen pflegt.“ Es ist aber von praktischer Wichtigkeit, hier genau zwischen beiden Komplikationen zu unterscheiden. Denn einmal sind die von der Therapie einzuschlagenden Wege nicht ein und dieselben, und dann könnte die Diagnose: diffuse Peritonitis doch dem einen oder anderen Internisten auch heute noch, wie nun einmal die Dinge stehen, einen chirurgischen Eingriff nicht indiziert erscheinen lassen, während er die Notwendigkeit eines solchen beim Bestehen eines Darmverschlusses zugeben würde. Um nun solche, eventuell recht unliebsamen Irrtümer zu vermeiden, ist das beste Auskunftsmittel: der Puls. Finden wir ihn weit unter 120 und kräftig, so werden wir meist die diffuse Peritonitis ausschließen dürfen und die Hoffnung nicht so tief sinken zu lassen brauchen. Wir suchen dann nach Darmsteifungen und prüfen das Abdomen, ob nicht Zeichen eines Darmverschlusses vorhanden sind.

Dem umgekehrten Fall, daß die Peritonitis übersehen und nur der Darmverschluß erkannt wird, begegnen wir noch häufiger. Schon die

1) BÄR, Die nicht entzündlichen Tumoren der Ileocökalgegend. Centralbl. f. d. Grenzgeb. d. Med. u. Chir., Bd. 3.

2) NOTHNAGEL in seinem Handb. d. spez. Pathol. u. Therap., Bd. 17, p. 652.

unkomplizierte Appendicitis wird sehr oft unter dieser Diagnose, welche dann meist: „Ileus" lautet, eingeliefert[1]). Ist die Komplikation zu einem jener Fälle hinzugetreten, die Ewald als Appendicitis larvata[2]) bezeichnet, oder hat sich der Erkrankungsprozeß nicht in der Nachbarschaft des Blinddarmes, sondern weitab von demselben etabliert (man erinnere sich, wo überall der Proc. vermif. gelagert sein kann), so wird man die Diagnose der Appendicitis nicht billig verlangen können. Ebensowenig, wenn es sich um Grenzfälle zwischen Occlusion im akuten Anfall und solcher im Intervall handelt, in denen die akut peritonitischen Zeichen schon stark abgeklungen sind und die Anamnese aus irgend einem Grunde im Stiche läßt. Sonst aber geben zwei Symptome Anhaltspunkte zur richtigen Erkenntnis der Ursache dieses Ileus: die Temperatursteigerung und der Schmerz in der rechten Fossa iliaca. Bei einer nur irgendwie längeren Beobachtung wird die erstere kaum jemals ganz übersehen, während letzterer allerdings des öfteren fehlen kann. Wenn Marion sagt: „In allen Fällen, von denen ich berichtet oder gelesen habe,

---

1) 1. Cestan (l. c.): „j'avais, après d'autres, signalé la fréquence des cas d'appendicite aiguë, revêtant à tel point le masque de l'occlusion intestinale, qu'une erreur diagnostique s'ensuit, trop souvent déplorable pour le traitement." — 2. Carl Beck, Appendicitis. Volkmanns Sammlung klin. Vorträge, N. F. No. 221, p. 1130. — 3. Marion (l. c.), p. 1445. „Il est certain que l'arrêt des matières et des gaz avec ses conséquences peut absorber si complètement l'attention du malade et du médécin, que si ce dernier n'est pas prévenu de sa possibilité d'obstruction par appendicite ou n'y songe pas, il portera le diagnostic d'occlusion intestinale."

2) Diese Bezeichnung ist bekanntlich von Ewald für diejenigen Fälle gebraucht worden, in denen die Krankheit zwar Symptome macht, Schmerzen etc., wo aber die Lokalisation dieser eher auf ein Magenleiden oder irgend etwas anderes hinweist, als auf eine Appendicitis. Von mehreren Seiten (so auch auf dem Kongreß f. inn. Med. v. J. 1895) ist die Bezeichnung „larvata" bemängelt und dafür latente oder chronische Appendicitis vorgeschlagen worden. Mit Unrecht. Denn latent ist sie durchaus nicht. Im Gegenteil: die von Arzt zu Arzt laufenden Patienten sind aufs äußerste gequält und finden nirgends die kausale Behandlung. „Chronisch" ist eine fast noch schlechtere Benennung: Jede Appendicitis ist chronisch. Es bleibt also am besten schon bei „Appendicitis larvata". — Fall I und IV unserer Kasuistik sind Beispiele für sie. — Nachdem wir neuerdings, besonders durch den Engländer H. Head (Die Sensibilitätsstörung der Haut bei Visceralerkrankungen. Deutsch v. W. Seiffer. Berlin, Hirschwald, 1898) über die Schmerzirradiation bei Erkrankung tiefliegender Organe Genaueres erfahren haben, vermögen wir auch einigermaßen den Grund für derartie, merkwürdige Krankheitsformen einzusehen. (s. auch W. Obrastzow [Kiew]: Ueber das Verlegen der Schmerzempfindungen in der Bauchhöhle. Boas, Arch. f. Verdauungskrankh., Bd. 6, Berlin 1900 und Faber, Ueber die reflektorischen Hauthyperästhesien bei Erkrankungen der inneren Organe. Deutsches Arch. f. klin. Med., Bd. 65, 1899, p. 329.)

fand ich immer eine Temperatursteigerung verzeichnet; sie war nicht im ganzen Verlaufe gesteigert, aber sie war da", so stimmt das mit der Ansicht aller erfahrenen Kliniker überein.

Ich kann es mir nicht versagen, im Anschluß hieran etwas ausführlicher F. DE QUERVAIN[1]) zu zitieren, weil er über einen Fall berichtet hat, der das eben betreffs der Diagnose Gesagte illustriert:

„Die 50-jähr. Pat. hatte vor 15 Jahren eine Inguinalhernie erworben und gab an, seit dieser Zeit an Darmkoliken zu leiden. Im Juni 1893 wurde sie plötzlich von sehr heftigen Schmerzen in der Nabelgegend befallen. Einen halben Tag lang erfolgte gar keine Entleerung. Im August wiederholte sich dieser Symptomenkomplex und dauerte einen Tag länger. Am 24. Sept. neuer Kolikanfall. Am 27. Sept. völliger Darmverschluß. Am 29. wiederholt Erbrechen, teilweise kotigen Geruch aufweisend. Diagnose: Ileus aus unbekannter Ursache. Am 1. Okt. Operation: . . . man erkennt, daß es sich um eine Abknickung des Dünndarmes handelt, die durch eine ganz zirkumskripte Adhärenz verursacht wird. Beim Herausholen des Darmes aus der Bauchhöhle zerreißt diese Adhärenz von selbst. An der Stelle der Abbiegung findet man die Serosa mit einer umschriebenen Auflagerung von Fibrin bedeckt, die sehr fest die beiden Enden einer Darmschlinge zusammenhält." Es folgt die Beschreibung der Wurmfortsatzverhältnisse: Perforation, aber „point de pus". — „Der anatomische Prozeß dieses Falles scheint mir klar genug: Es handelte sich um eine sehr benigne, nichtsdestoweniger aber perforative Appendicitis. Die dem Darm entschlüpften Mikroorganismen waren weder virulent noch zahlreich genug, um Eiterung hervorzurufen, so daß aus dieser lokalisierten Infektion des Peritoneums nur die Bildung einer fibrinösen Schwarte um die Perforation herum erfolgte und ferner die einer anderen Schwarte auf einer Darmschlinge, die sich offenbar an einer von der Perforation weit entfernten Stelle des Darmes, wenn auch in der Nähe der Ileocökalgegend, befand. Diese zweite fibrinöse Membran, die einzige, die wir außerhalb des primären Herdes haben finden können, führte eine Adhäsion zwischen den beiden Enden der betreffenden Darmschlinge herbei und die Folge davon war die Abknickung des Darmrohres, einhergehend mit vollständigem Ileus."

Diesen Worten liegt ganz dieselbe Anschauung von der Entstehung peritonealer Adhäsionen und Eiterungen im Anschluß an eine Appendicitis zu Grunde, wie wir sie oben vertreten haben. Auf keine andere Weise läßt sich erklären, wie sich eine solche Adhäsion weit weg von der Perforationsstelle und ganz vereinzelt etablieren konnte. — Es handelte sich um einen Mechanismus, den wir bereits kennen gelernt haben, um eine Abbiegung zur U-Form infolge entzündlicher Veränderungen auf und in dem Mesenterium der betreffenden Schlinge. Da, wie wiederholt und wohl nicht ohne Absicht bemerkt ist, es sich um ganz frische, noch fibrinöse Ausschwitzungen handelte, die beim Eventrieren von selbst zerrissen, so glaube ich auch hier wieder die lokale

1) Sur le rôle de l'appendicite dans la genèse de l'occlusion intestinale. Revue médicale de la Suisse romande, No. 5, 1897.

Darmlähmung mitverantwortlich für die Occlusion machen zu können. Hierfür finden sich, wie wir bald sehen werden, noch andere Anhaltspunkte. Inzwischen soll DE QUERVAIN wieder das Wort haben.

„Was die klinischen Symptome anbetrifft, so legen wir vor allem auf den Umstand Wert, daß die Perityphlitis sich bei unserer Kranken durch keins der gewöhnlichen Zeichen verriet. Weder spontaner Ileocökalschmerz, noch Empfindlichkeit beim Druck an dieser Stelle. Im Gegenteil konnte man die rechte Fossa iliaca abpalpieren, ohne daß die Kranke sich nur im geringsten dagegen aufgelehnt hätte. Trotz des vollständigen Darmverschlusses war es leicht, die Ileocökalgegend abzupalpieren und die Abwesenheit aller Symptome festzustellen, die gewöhnlich zur Diagnose der Appendicitis gefordert werden. Es handelte sich keineswegs um einen Ileus infolge einer Adhäsion alten Datums, die entstanden war, nachdem die Perityphlitis selbst ausgeheilt war, sondern im Gegenteil um eine frische Perityphlitis, deren einzige Aeußerung ein subakuter, aber vollkommener Darmverschluß war."

Allein wie verhielt es sich mit der Temperatur?? Ich finde hierüber nirgends eine Notiz, obwohl es gerade in diesem Falle, wo die Schmerzhaftigkeit in der Regio ileocoecalis fehlte, wichtig genug wäre, darüber das Nötige zu erfahren. Hiergegen überrascht die Schlußbetrachtung wiederum durch ihren Scharfsinn:

„Was die Kolikanfälle und die vorübergehende Darmverstopfung anbetrifft, die dem völligen Darmverschluß vorausgegangen war, so würde man sie unschwer erklären können, wenn die bei der Operation konstatierte Adhäsion alten Datums gewesen wäre. Man würde es dann damals mit einer Darmabknickung zu tun gehabt haben, die nur weniger ausgeprägt war, als beim letzten Anfall. Diese Deutung erscheint uns indessen dadurch hinfällig, daß die von uns festgestellte Adhäsion wesentlich fibrinöser Natur war, so daß es kaum angehen würde, sie drei oder vier Monate zurückzudatieren. Es bleiben also die folgenden Erklärungen: Entweder derselbe Vorgang: Appendicitis, fibrinöse Adhäsion, Darmverschluß hat sich 3mal wiederholt, oder es handelte sich die ersten beiden Male um leichte Appendicitisanfälle, bei denen die Zeichen vorübergehender Darmobstruktion nichts anderes, als eine heftige, aber vorübergehende Darmreaktion darstellten. Diese letzte Deutung scheint uns die richtigste zu sein."

Uns ebenfalls. „Réaction de l'intestin violente" ist ja weiter nichts als eine Umschreibung für Darmlähmung, welche passagär ist, sobald die sie erzeugende Peritonitis eine passagäre ist.

Einen Fall larvierter Perityphlitis, der als solcher erst bei der wegen Darmverschluß notwendig gewordenen Operation erkannt wurde, beschreibt unter anderen auch WALTHER [1]).

Er selbst resümiert hierüber: „Cette observation me semble offrir un double intérêt: 1° La marche lente des accidents et la difficulté du diagnostic par suite du mélange de signes peu accentués d'appendicite et

1) Appendicite et étranglement intestinal. Bull. et mém. de la soc. de Chir., 1904, No. 24.

d'occlusion intestinale. 2° La constation de cette bride péritonéale nettement consécutive à une poussée subaiguë d'appendicite, provoquant un étranglement intestinal peu serré, lésions qui répondaient exactement à la symptomatologie.

J. Bouglé [1]) operierte einen Fall von akutem Darmverschluß, wo „en tous cas la malade a déclarée à plusieurs reprises n'avoir jamais souffert du ventre". Und doch war eine Appendicitis die Ursache. „Celle-ci avait évolue d'une façon absolument latente". Hier also handelte es sich einmal um eine wirklich latente Appendicitis.

Es bleibt nur noch übrig, auf die Möglichkeit einer Verwechslung mit Invagination hinzuweisen [2]), da diese bekanntlich gerade am Ileocökalteil des Darmes sehr häufig ihren Sitz hat.

VI.

„It appears, that intestinal obstruction may close the scene in cases of perityphlitic abscess, which are not otherwise severe", so sagt Hawkins in seinem Buche über die Appendicitis und das wird niemand leugnen können, der sich über die Gefahr klar ist, welche eine solche Obstruktion — welche fast stets in nicht zu langer Zeit komplett wird — nicht nur an und für sich, sondern vor allem auch in Anbetracht der gleichzeitig bestehenden Peritonitis darstellt, mag diese bis dahin auch einen ganz unkomplizierten, ja selbst leichten Verlauf genommen haben. Denn, lange ehe noch die Darmintoxikation die schon durch die Peritonitis erzeugte Herzschwäche bis zu direkter Lebensgefahr gesteigert hat, oder, lange bevor die Perforation eines Dehnungsgeschwüres droht, kann die enorm gesteigerte Peristaltik, die gegen das Hindernis ankämpft, oder das „unstillbare" Erbrechen die Propagierung der primären lokalen Peritonitis so weit getrieben haben, daß der Ernst der Situation aufs höchste gestiegen ist. — Wenn Darmbakterien die Wand der geblähten Schlingen oberhalb des Hindernisses durchwandern, so wird sekundär aus der zirkumskripten Peritonitis eine diffuse. Die Fälle, die trotz bereits vorhanden gewesener, offenbarer Ileussymptome doch spontan in Heilung oder in chronische Stenose ausgehen, dürften meines Erachtens zu den Seltenheiten gehören.

Recht Bedeutsames scheint mir auch aus Hawkins [3]) Statistik hervorzugehen. Er hatte 224 Fälle von akuter Appendicitis mit insgesamt 10 Todesfällen, von denen 4 durch Obstruktion verursacht waren. Also starben an dieser beinahe 2 Proz. aller Appendicitiskranken, und 40 Proz. sämtlicher letalen Ausgänge sind durch sie bedingt. Doch dies sind

---

1) Appendicite chronique et occlusion intestinale aiguë. Gazette des Hôpitaux. Mardi 24 Juillet 1900.

2) Matterstock, Gerhardts Handbuch der Kinderkrankheiten, Bd. 4, Abteil. 2.

3) l. c.

die Zahlen eines Internisten, und ob und welche chirurgische Therapie bei jenen 10 Fällen versucht worden ist, ist nicht vermerkt. Broca, der 3 derartige Fälle hatte und sie alle operierte, hatte ebenso viele Todesfälle und hält demgemäß diese Komplikation für eine äußerst schwere. Nach den Resultaten v. Mikulicz' in der Breslauer Universitätsklinik halte ich mich aber für berechtigt, die Prognose als noch lange nicht absolut infaust zu bezeichnen. Denn es gelang ihm in den beiden Fällen, in denen zu akutem perityphlitischen Absceß Darmverschlußerscheinungen schwerster Art hinzutraten, durch rechtzeitigen, chirurgischen Eingriff die Patienten zu retten. Daß hierbei der glückliche Zufall in etwas mitgespielt haben mag, kann und soll nicht geleugnet werden. Denn auch für den erfahrensten und geschicktesten Operateur wird eine Laparotomie nie eine leichte und ohne großes Risiko auszuführende Sache sein, wenn, vom Abdomen nur durch zarte und sehr zerreißliche Membranen getrennt, sich in demselben der infektiöseste Eiter befindet und man in dessen unmittelbarer Nähe nicht selten sogar an Teilen, die ihn mitabkapseln helfen, manipulieren muß. Bei schon voraufgegangener Incision wird die schwer zu erreichende Desinfektion der Bauchdecken die Asepsis noch mehr beeinträchtigen.

Damit sind wir bereits bei therapeutischen Fragen angelangt und wollen nun des näheren auf diese eingehen. Der Fälle im freien Intervall entledigen wir uns wiederum schnell. Denn es liegt kein Grund vor, sie nach anderen Prinzipien zu behandeln, als die unkomplizierten Occlusionen und Stenosen aus anderer Ursache. Die endgültige Hinwegräumung der mechanischen Störungen dürfte fast ausnahmslos nur dem Messer gelingen. Diesem wird man, wenn möglich, auch die geringgradigen Stenosen unterwerfen, da mit dem à froid vorgenommenen Eingriff ohne ein größeres Risiko ein Leiden für immer beseitigt wird, bei welchem eine spontane Besserung so gut wie ausgeschlossen, eine Verschlimmerung dagegen nicht selten ist [1]). Es gibt nichts Dankbareres für die Darmchirurgie als diese gutartigen Stenosen! — Welches der vielen Operationsverfahren, den Darm wieder wegsam zu machen, im Einzelfalle zu wählen ist, werden wir weiter unten sehen.

Prophylaktisch ist für die Occlusionen à chaud eines von Wichtigkeit. Das ist die Vermeidung allzugroßer und lange gegebener Opiumdosen bei der Behandlung der Appendicitis. Diese lähmen den Darm nicht nur, soweit erwünscht und bezweckt, sondern häufig in viel zu hohem Grade, zur Unzeit und an unrichtiger Stelle. Wird man mit dieser Vorsicht auch nicht sehr erhebliches ausrichten können, so ist sie doch wohl zu beachten in Anbetracht der Schwere der Affektion,

1) Man erinnere sich auch der ad monitum mitgeteilten Erfahrungen Credés (s. oben).

die es zu verhüten gilt. — Daß die manifest gewordenen Occlusionen à chaud unbedingt einer chirurgischen Therapie bedürfen, kann uns nicht im mindesten zweifelhaft sein, wenn wir uns die Ohnmacht jeder anderen Behandlung gegenüber so immensen Gefahren vor Augen führen. Selbst wenn es auf medikamentösem oder anderem Wege gelänge, der Darmlähmung Herr zu werden, so blieben doch immer die mechanischen Hindernisse, und diese etwa durch hohe Klystiere beheben zu wollen, wie es bei unkomplizierten Darmverschlüssen — meist mit negativem Erfolge — versucht wird, halte ich für mindestens äußerst gewagt. Ein plötzliches Diffuswerden der bis dahin lokalisierten Peritonitis kann die unmittelbare Folge sein, weil entweder die so ausgelöste Peristaltik die Verklebungen sprengt oder der im Bereich des Herdes entzündete und sicherlich deswegen hier sehr brüchige Darm infolge der plötzlichen Entfaltung seines Lumens und der damit verbundenen Anspannung seiner Wandung zerreißt.

Der ja meist langsame, nur allmählich Ileuscharakter annehmende Verlauf — akute, chokartige Occlusionen sind, wie erwähnt, sehr selten — verleitet nur zu leicht zum Optimismus in der Beurteilung des Falles, zumal wenn die bestehende Peritonitis an sich keine schweren Symptome, wie Schmerzen und hohes Fieber, machte, und die Anwendung anscheinend so harmloser Mittel, wie hohe Klysmen oder gar ein völliges laisser aller in der Hoffnung, daß die Erscheinungen von selbst wieder zurückgehen werden, ist die Folge davon. Aber, wenn auch wirklich im Vergleich zu den echten Inkarzerationen des Darmes — die à chaud kaum vorkommen dürften — hier die Gangrän lange auf sich warten lassen wird, und auch die Gefahren, die sonst noch und eventuell früher drohen, recht viel Zeit gebrauchen, sich zu entwickeln, so soll die also gewährte Spanne Zeit doch nur dazu verwandt werden, recht genau zu beobachten und die Diagnose auf Darmverschluß zu sichern, um dann unverzüglich zum Messer greifen zu können, und soll uns nicht verführen, die Hände in den Schoß zu legen und die beste Zeit ungenützt verstreichen zu lassen. Wie streng bei akuter Appendicitis mit Darmverschluß die Indikation zu operieren ist, geht ganz besonders auch daraus hervor, daß es heute kaum einen maßgebenden Internisten gibt, der ihre Berechtigung nicht ganz und gar anerkennt. Und in diesem Lager ist man bei Appendicitis doch wahrlich im allgemeinen nicht geneigt, ohne sehr zwingenden Grund die Hilfe des Chirurgen in Anspruch zu nehmen. Curschmann zitierte ich bereits zu Anfang dieser Arbeit. Nicht weniger vertreten Nothnagel [1]) und A. Přibram [2]) die Ansicht, daß bei Auftreten von Erscheinungen der Darmverschluß operiert werden muß.

1) l. c. p. 711.

2) „Krankheiten des Darmes" in Ebsteins Handbuch der praktischen Medizin, Stuttgart 1900, Bd. 2.

Worin hat nun dieser Eingriff zu bestehen? Von welchen Gesichtspunkten haben wir dabei uns leiten zu lassen? Soviel auch unser Augenmerk darauf gerichtet sein mag, vor allem dem Darm zu Hilfe zu kommen, darf doch dabei der ursächlichen Appendicitis oder Perityphlitis nicht vergessen werden, ihre Propagierung muß unter allen Umständen verhütet, ihre Ausheilung möglichst gefördert werden. Dies zu vereinen, wird man bei vorhandener Resistenz in der Ileocökalgegend und erst beginnenden, leichten Ileussymptomen von dem auch sonst bei Fällen ohne Komplikation geübten Verfahren, der Incision dieser Resistenz, nicht abzugehen brauchen. Man wird dann entweder einen Absceß entleeren, der auf den Darm drückt, oder die Heilung des ganzen peritonitischen Prozesses so fördern, daß die Darmlähmung zurückgeht, und wird damit häufig schon sein Ziel erreicht haben. — Wenn wir jedoch einen ausgesprochenen Ileus vor uns haben, einen größeren Absceß, der auf den Darm drücken könnte, nicht direkt nachweisen können (exploratio per vaginam et rectum!), oder ein palpatorischer Befund ganz fehlt, so bleibt uns nichts anderes übrig, als zu laparotomieren und die Stenose zu beseitigen. Ohne die Sprengung zahlreicher, schützender Adhäsionen wird es dabei freilich meist nicht abgehen, allein gerade hier lernt man deutlich später die Segnungen einer ausgiebigen Mikulicz-Drainage kennen, welche auch in so schwierigen Fällen den natürlichen Schutzkräften und Schutzvorrichtungen des Peritoneums schließlich doch zum Siege verhilft. Die Möglichkeit der gleichzeitigen Appendektomie[1]) ist außerdem ein nicht zu unterschätzender Vorteil, zumal diese gerade in Fällen, wo schon so frühzeitig ausgedehnte, derbe Verwachsungen sich bilden, später im Intervall unüberwindliche Schwierigkeiten bieten kann[2]). Tritt die Komplikation auf, oder dauert sie an, trotzdem bereits die Incision eines perityphlitischen Herdes vorgenommen worden ist, so entsteht die Frage, ob man seinen Weg durch die schon bestehende Wunde unter deren etwaiger Erweiterung nehmen oder das Abdomen an einer anderen Stelle öffnen soll.

Nachdem Broca mit der Laparotomie in der Medianlinie bei 2 Fällen sehr schlechte Erfahrungen gemacht hatte, beschloß er in einem dritten Falle nach folgendem, sicherlich nicht übel erdachten Plane zu verfahren. Nach genügender Erweiterung der Incisionswunde wollte er auf dem Grunde derselben durch Perkussion eine geblähte, sonoren

1) Es ist vielleicht historisch nicht ohne Interesse, daß Inkarzerationserscheinungen es auch waren, welche für die erste — soweit mir bekannt — überhaupt in Deutschland vorgenommen, von vornherein beabsichtigte, frühzeitige, radikale Perityphlitisoperation die Indikation abgaben. Brenner vollbrachte dies für die damalige Zeit wirklich große Wagnis mit Glück, indem er die Bauchhöhle eröffnete, einen abgekapselten Absceß des Blinddarmes entleerte und den Proc. vermif. nach vorheriger Unterbindung abschnitt (zitiert nach Königs Lehrbuch der spez. Chir., 1889).

2) Blos, Riedel u. a.

Ton gebende Schlinge zu finden trachten, und diese alsdann anstechen. Er würde dann ohne Eröffnung der Bauchhöhle an einer dem Coecum sicher sehr nahe gelegenen Stelle des Ileums eine Sterkoralfistel angelegt haben, und sobald die Adhäsionen sich ringsum resorbiert hätten, würde es nicht schwer sein, die Fistel wieder zu schließen. Allein die 3 Stellen au fond de la plaie debridée, die sonoren Schall gaben und angestochen wurden, entleerten nur Gas. Broca sah sich also doch genötigt, durch die innere Wand der Incisionswunde in die freie Peritonealhöhle zu dringen. Hier entdeckte er denn auch einen von einem Netzzipfel gebildeten Strang. Dieser wurde durchschnitten, der Darm oberhalb eröffnet, wobei sich Kot in Menge entleerte, und die betreffende Schlinge in der Wunde befestigt. Alle gefahrdrohenden Erscheinungen gingen zurück, Patient erholte sich vorzüglich, aber sämtlicher Kot entleerte sich durch 2 Darmfisteln. Die infolgedessen nötige 3. Operation deckte weitere hochgradige Darmstenosierungen unterhalb der ersten auf und war so eingreifend, daß der Exitus die fast unmittelbare Folge war.

Mit der Wiedergabe dieser Krankengeschichte haben wir die geringen Vorzüge[1]) und großen Nachteile des eben beschriebenen Verfahrens genügend gekennzeichnet.

v. Mikulicz eröffnete in seinen beiden Fällen das Abdomen durch einen Schnitt 2—3 cm medial und parallel dem ersten. Ein ähnliches Vorgehen ließe sich für alle künftigen Fälle empfehlen. Man wird dann viel weniger unnötigerweise schützende Adhäsionen sprengen, weit seltener das Peritoneum direkt infizieren, vor allem aber weit leichter und gründlicher sämtliche Hindernisse feststellen und beseitigen können. Gegenüber dem Schnitt in der Linea alba hat dieser den Vorteil der größeren Nähe an dem perityphlitischen Herde.

Unter den Stenoseoperationen ist die einfache stumpfe oder scharfe Durchtrennung der Adhäsion, um mit Salzer zu reden, das „Idealverfahren". Wo es nur immer angeht, wird man daher von ihr Gebrauch machen; und man kann in der Tat besonders in frischen Fällen in kürzester Zeit außerordentlich viel mit ihr ausrichten, wie jeder weiß, der viel Laparotomien selbst gemacht oder bei ihnen assistiert hat. Allein häufig ist sie kontraindiziert, häufiger noch technisch unausführbar. Kontraindiziert ist sie vor allem in den Fällen, die wir à chaud zu operieren uns gezwungen sehen, wenn der Kranke bereits sehr schwach ist, unter dem offensichtlichen Einfluß der Intoxikation steht, und sich Adhäsionen in großer Zahl und Ausdehnung finden. Dann muß man bei dem sehr langen Arbeiten an großen Darm- und Peritonealbezirken, den vielen Zerrungen etc. sich vor dem Eintreten

1) Welche demgemäß sich darauf reduzieren, daß keine neue Hautwunde angelegt zu werden braucht.

von Shok fürchten. Auch kann eine heftige Blutung aus den adhärent gewesenen Stellen der stark hyperämischen Darmwand es ratsam erscheinen lassen, von der weiteren Schaffung umfänglicher, blutender Flächen abzustehen, da die Blutstillung dieser beträchtliche Schwierigkeiten haben kann. Bei den Operationen à froid scheitert die einfache Lösung der bindegewebig gewordenen Adhäsionen gar nicht selten an der Festigkeit derselben, und dort, wo man sie zu erzwingen sucht, kann man große, manchmal — wie in einem unserer Fälle — fast zirkulär gehende Einrisse in den Darm erleben. Konglomerate gar von Darmschlingen infolge agglutinierender oder deformierender Peritonitis lassen sich nicht einfach entwirren, ohne daß die sie zusammensetzenden Teile schwer geschädigt werden; ebenso kommt man bei den Stenosen in der Gegend der Valvula Bauhini, wo die Veränderungen sich häufig bis auf die Schleimhaut erstrecken, nicht ohne eine der eigentlichen Darmoperationen aus. Von diesen kommt die konservativste: die Enteroplastik, leider nur wenig in Betracht. Für sie gelten dieselben Forderungen, die v. Mikulicz schon für seine Pyloroplastik aufgestellt hat[1]): Freie Beweglichkeit der Stenose und Weichheit und Nachgiebigkeit ihrer Wandungen, Vorbedingungen, welche in unseren Fällen zumeist fehlen. Diese sind vielmehr das denkbar günstigste Objekt für die Enteroanastomose, weil sie auf leichtem und schnellem Wege die schwersten Hindernisse beseitigt und gleichzeitig die ganze erkrankte Partie ruhigstellt, was ganz besonders dann von großem Werte ist, wenn sich daselbst noch akut entzündliche Prozesse abspielen könnten oder die hochgradigen Verwachsungen die Präparierung und Entfernung des Wurmfortsatzes unmöglich machten[2]) (Ileokolostomie). Aus letzterem Grunde dürfte manchmal die totale Darmausschaltung vor der partiellen den Vorzug verdienen. Die Resektion kommt bei der Gutartigkeit der Stenose kaum jemals in Betracht, ganz abgesehen davon, daß sie auch technisch häufig unausführbar wäre. Dagegen kann einmal die zweizeitige Darmresektion nach v. Mikulicz indiziert erscheinen, wenn die Ileocökaltuberkulose sich nicht sicher ausschließen läßt.

Die einfache Trennung der Verwachsungen ist aber nicht nur nicht immer ausführbar, sondern oft auch selbst dort, wo sie vollständig gelingt, nicht von dem Effekt begleitet, den man anstrebt. Der betreffende Patient kann dennoch an Darmverschluß zu Grunde gehen. Die Schuld hieran trägt die lokale Darmlähmung. „Kann man“ nun „durch die

1) Regling, Solitäre Darmstenosen. Dtsch. Zeitschr. f. Chir., 1902, 2. u. 4. Heft, p. 375.

2) 1. Martin, Zur Epityphlitisoperation im freien Intervall. Enteroanastomose. Centralbl. f. Chir., 1900, No. 39. — 2. De Roux, Ueber einige Komplikationen und Schwierigkeiten bei der Excision des Proc. vermiform. im Ruhestadium der Appendicitis. Arch. f. klin. Chir., Bd. 47, 1902, p. 728. — 3. Sonnenburg l. c. p. 215.

Enterostomie Zeit gewinnen, so tritt mit dem Nachlaß der Entzündung die gelähmte Darmschlinge wieder in Tätigkeit" (HEIDENHAIN). Also wird überall dort, wo die Beteiligung der Darmlähmung an dem Zustandekommen des Ileus evident ist, die Anlegung einer Darmfistel oberhalb der betreffenden Schlinge erwogen werden müssen, und zwar um so mehr, je weniger mechanische Hindernisse wirksam gewesen zu sein scheinen. Bestimmte Regeln lassen sich leider nicht dafür aufstellen, wann die Enterostomie zu erfolgen hat. Es wird dies von Fall zu Fall entschieden werden müssen. Der Nutzen, den man sich von ihr verspricht, bleibt in unseren Fällen fast nie aus[1]), während bei diffuser Darmparalyse die Enterostomie häufig einen nur sehr geringen oder gar keinen Wert hat. Einmal erfolgt durch die Darmfistel — sofern die Stase nicht schon zu lange gewährt hat und wirklich die Lähmung nur lokal ist — sofortige spontane Defäkation und damit Befreiung von beginnender oder drohender Intoxikation, dann aber schaffen wir damit ein Sicherheitsventil, durch welches einer aus dem eventuellen Fortbestehen der Darmlähmung resultierenden Katastrophe bestens vorgebeugt wird. Sofern man vor dem Anlegen der Darmfistel für die Hinwegräumung sämtlicher mechanischer Passagestörungen Sorge getragen hat, wird auch die spätere Schließung der Fistel nur selten größere Schwierigkeiten machen, vielfach sogar spontan erfolgen. Anderenfalls aber können sehr große, langdauernde und gefährliche Nachoperationen nötig werden, wie es BROCAS oben geschilderter Fall lehrt. Herr Geh.-Rat v. MIKULICZ legt in der letzten Zeit zu diesem Zwecke eine Art KADERscher Fistel im Coecum an, die sich nach Entfernung des Drains sofort spontan schließt.

Diese guten Resultate der Enterostomie weist auch FEDERMANNS Bericht „Ueber Adhäsionsileus im Verlaufe der Perityphlitis"[2]) auf (aus der SONNENBURGschen Klinik, abgestattet auf dem letzten deutschen Chirurgenkongreß):

Unter ca. 500 Perityphlitisoperationen kamen 6 Fälle von Adhäsionsileus zur Beobachtung. In 2 Fällen war die Appendektomie vorausgegangen, in 3 waren Beckenabscesse operativ, in einem ein solcher expektativ behandelt worden. Bei 2 traten die ersten Ileussymptome erst 3 resp. 6 Wochen nach der Perityphlitisoperation auf (Heilung), in den 4 anderen am 3., 7., 11., 16. Tage. Von diesen heilte einer (nach Intervalloperation am 3. Tage entstanden) spontan durch Dünndarmfistelbildung,

1) Auch eine ganze Reihe anderer Operateure haben in solchen Fällen die Enterostomie ausgeführt, und zwar fast stets mit Nutzen, sofern es sich wirklich um nur lokale Darmlähmung gehandelt hat. Zu ihnen zählt auch CESTAN (l. c.) welcher diese Operation aber unbegreiflicherweise nicht empfehlen zu können glaubt, trotzdem er selbst zugibt, daß einer seiner Patienten ihr sein Leben verdankt.

2) Centralbl. f. Chir., 1904, No. 27, Beilage (Bericht üb. d. Verhdlg. d. Dtsch. Gesellsch. f. Chir., 33. Kongr. 1904).

einer, nachdem eine solche künstlich angelegt worden; die beiden anderen wurden ohne Enterostomie operiert und kamen ad exitum. Was kann mehr für die Enterostomie in Fällen mit noch floriden, peritonitischen Prozessen sprechen? Die Leukocytenzahl verdient nach Federmann nur in „reinen Fällen" (d. h. solchen, wo neben mechanischem Verschluß keine Eiterherde in der Bauchhöhle vorhanden sind) Bedeutung. Wer sagt uns aber, daß ein solcher „reiner" Fall vorliegt? Der Medianschnitt sei allen übrigen Schnittführungen vorzuziehen. In solchen Fällen, wo man infolge des desolaten Allgemeinzustandes nicht im stande ist, alle Verwachsungen zu lösen, oder wo neben dem mechanischen Hindernis noch alte Eiterherde vorhanden sind, empfiehlt Federmann, zweizeitig zu operieren. Es wird in der ersten Sitzung eine Dünndarmfistel angelegt und dann erst nach Monaten beim Verschluß dieser Fistel die radikale Beseitigung aller Verwachsungen, eventuell auch anderer Komplikationen vorgenommen. In dieser Weise zweizeitig zu operieren, halte ich nicht für ganz zweckmäßig. Schon beim ersten Eingriff sollen nach Möglichkeit vor Anlegung der Fistel alle mechanischen Hindernisse beseitigt werden. Wo dies durch einfache Trennung von Adhäsionen nicht gelingt, treten die Darmoperationen, Ausschaltungen etc. in ihre Rechte.

Wohlberechtigt ist die Frage, ob durch die frühzeitige Entfernung des Wurmfortsatzes in jedem Falle von Appendicitis nicht auch solchen Komplikationen, wie sie den Gegenstand dieser Abhandlung bilden, am sichersten vorgebeugt würde. Solange darüber noch keine Sammelforschungen vorliegen, kann ja eine auch nur einigermaßen zuverläßliche Antwort hierauf nicht erteilt werden. Nehmen wir aber an — was ich für wahrscheinlich halten möchte — daß diejenigen Recht behalten, welche schon heute diese Frage unbedingt bejahen, so wöge dieser Vorteil, so groß er an sich auch wäre, noch lange nicht schwer genug, um, auf ihm gestützt, die wichtige Frage der prinzipiellen, frühzeitigen Appendektomie definitiv entscheiden zu können.

Krankengeschichten.

A. Darmverschluß im akuten Anfall.

1. H. L., 21 J. alter cand. med. Tag der Aufnahme: 26. Nov. 1900.

Anamnese: Familienanamnese o. B. Mit 4 Jahren soll Pat. Typhus gehabt haben. Als Schüler hat er mehrere Jahre an zeitweise auftretenden, heftigen Schmerzen im Unterleibe gelitten, die stets linksseitig ihren Sitz hatten und bei jedem Anfall 1—2—3 Tage anhielten. Sonst ist Pat. bis auf häufige Unregelmäßigkeiten des Stuhlgangs und gelegentliche akute Magendarmstörungen, die mit Fieber einhergingen und oft für längere Zeit Gelbsein und Mattigkeit zurückließen, stets gesund gewesen. Mitte Juni des Jahres befand sich Pat. bei bestem Wohlsein, als er nach einer Mahlzeit plötzlich heftige Schmerzen im Leibe verspürte und sich unwohl fühlte. Darauf alsbald Schüttelfrost und, was bei ähnlichen früheren Erkrankungen nie der Fall gewesen war, Erbrechen. Schon am nächsten Tage aber war das Befinden bedeutend gebessert und verschlimmerte sich erst wieder nach einigen Tagen. Es begann nun eine fast 6 Monate dauernde Periode, in der Pat., mit wenigen kurzen Pausen, unter unbestimmten, wechselnden Magendarmbeschwerden außerordentlich viel zu

leiden hatte. Die zeitweilig äußerst heftigen, brennenden Schmerzen waren zumeist im Epigastrium, besonders direkt oberhalb des Nabels, lokalisiert. Daneben hatte er über Völligkeitsgefühl nach dem Essen und allgemeine Mattigkeit zu klagen. Die beiden von ihm konsultierten Aerzte hielten den Zustand für einen chronischen Magendarmkatarrh und verordneten dementsprechende Diät. Allein es trat trotz strikter Innehaltung der Vorschriften keinerlei Besserung ein. In der Nacht vom 23. zum 24. Nov. hatte Pat. wieder einen sehr heftigen Schmerzanfall mit vorzüglich im Epigastrium und zum ersten Male auch in der rechten Unterbauchgegend lokalisiertem Brennen. Am Nachmittag des nächsten Tages suchte er den Arzt auf, welcher nun rechts unten in der Tiefe einen empfindlichen Strang konstatierte. Er riet ihm, sich behufs genauerer Beobachtung in die Klinik aufnehmen zu lassen. Zu Hause angelangt, mußte er sich schleunigst zu Bett legen, da ihn von neuem heftige Schmerzen befielen. Die Schmerzen, die jetzt am meisten die rechte Unterbauchgegend betrafen, nahmen zu, der Leib wurde stark aufgetrieben, häufiges Erbrechen stellte sich ein. Am 25. hielt dieser Zustand an und steigerte sich noch in der darauf folgenden Nacht. Am 26. vormittags wurde Pat. per Wagen in die chirurgische Klinik gebracht.

Status praesens: Kräftig gebauter Mann. Hochgradige Gelbfärbung der Haut. Aengstlicher Gesichtsausdruck. Temp. 37,6, Puls 120. Herz und Lungen o. B. Abdomen ist stark gespannt, bei Versuch einer Palpation hochgradige Schmerzhaftigkeit, rechts mehr als links. Perkutorisch findet sich in der rechten Unterbauchgegend eine satte Dämpfung von etwa Handtellergröße. An dieser Stelle ist auch schon leise Berührung der Bauchdecke enorm schmerzhaft. Peristaltische Bewegungen sind nicht sichtbar, dagegen hört man ab und zu ein leises Gurren. Die Leber erscheint perkutorisch ein wenig vergrößert (fingerbreit unterhalb des Rippenbogens). Per rectum ist rechts eine bei Berührung enorm schmerzhafte Resistenz palpabel. Urin: spärlich, konzentriert, dunkelgelb, sauer. Eiweiß + (weniger als $^1/_8$ ‰ Esbach). Indikan stark vermehrt. Kein Zucker.

Operation (Dr. Gottstein) unter Schleichscher Lokalanästhesie. Schnitt etwa parallel dem Poupartschen Bande, etwa 3 Finger breit über demselben. Nach Durchtrennung der Bauchdecken gelangt man ziemlich gerade auf die Umschlagstelle des Peritoneum. Es wird zunächst extraperitoneal kein Abseß gefunden. Daher wird weiter nach oben gegangen. Man stößt dabei zunächst auf eine Darmschlinge (Dünndarm), die mit dem Peritoneum parietale ziemlich fest adhärent ist. Ihre Serosa ist injiziert, trüb. Probepunktionen in der Richtung längs dieser Schlingen lassen nirgends Eiter hervortreten. Der Schnitt wird nunmehr nach unten-innen verlängert. Beim Durchtrennen der letzten Fascienmuskelschicht mit der Schere stürzt plötzlich sehr reichlicher, grünlich-gelber, ziemlich dünner, stinkender Eiter hervor. Einlegung eines Drains, Tamponade mit Jodoformgaze. Heiße Einpackung des Abdomens. 0,01 Morphin subkutan. Pat. empfindet nach dem Eingriff sogleich große Erleichterung.

27. Nov. Temperatur steigt 6h bis 38°. Puls 114, sehr labil. Die Spannung des Abdomens ist ein wenig geringer geworden, aber doch noch sehr stark. Allgemeine Druckschmerzhaftigkeit besteht nicht. Im Laufe des Vormittages zweimal galliges Erbrechen. Kein Stuhl, keine Flatus. Magenausheberung fördert reichlich gallig gefärbte Massen zu Tage. 0,01 Morphin. Nachmittags: Andauernd Erbrechen galliger Massen. Flatus sind aufgetreten. Magenausheberung. 0,02 Morphin. Der Ikterus hat

bisher kaum nachgelassen. Aus dem Abscesseiter ist Reinkultur von Bact. coli gewachsen.

28. Nov. Puls auf 90, Temp. auf 36,6—36,9 herabgegangen. Erbrechen und Aufstoßen andauernd, kein Stuhl. Ikterus noch vorhanden. Urin enthält Spuren von Eiweiß, Indikan + 0,02 Morphin. Ernährung durch zweistündliche Nährklystiere.

29. Nov. Temp. unter 37, Puls 84—90. Meteorismus hat nachgelassen; Abdomen weich, auf Druck nur rechts etwas schmerzhaft. Erbrechen geringer; Aufstoßen ebenfalls weniger. Auf Einguß Stuhl.

30. Nov. Temperatur und Puls normal. Erbrechen hat aufgehört, wenig Aufstoßen. Pat. erhält etwas kalte Milch und Tee per os. Einguß von $1^1/_2$ l, darauf ziemlich reichlich Stuhl.

2. Dez. Erbrechen und Aufstoßen sind bisher ausgeblieben. Ikterus ist stark zurückgegangen, nur noch leicht angedeutet. Meteorismus ist gänzlich zurückgegangen; Leib weich; nur noch rechts-unten druckempfindlich. Per rectum leichte Resistenz rechts noch nachweisbar. Die Incision zeigt völlig normalen Wundverlauf.

4. Dez. Pat. klagt über häufig auftretendes Unbehagen; ziehende Schmerzen im Leib. Erbrechen nicht aufgetreten; Ikterus geschwunden. Pat. erhält Zwieback; Bouillon mit Ei etc. in kleinen Mengen, die er gut verträgt.

6. Dez. Allgemeinbefinden befriedigend. Appetit und Nahrungsaufnahme (Milch, Bouillon, geschabtes Geflügelfleisch) gut. Stuhl auf Einguß. Schmerzen in mäßigem Grade, ziemlich kontinuierlich, lokalisieren sich namentlich oberhalb des Nabels, rechts neben der Mittellinie, strahlen auch nach linkshin aus.

10. Dez. Wieder Uebelkeit, reichliches Erbrechen galliger Massen, starke Schmerzen, Schlaflosigkeit. Dabei Temperatur und Puls unverändert gut. Schmerzen treten anfallsweise auf; mäßiger Meteorismus. Abdomen, namentlich links, auf Druck schmerzhaft. Magenausheberung. Keine Nahrung per os. Zweistündlich Nährklystiere. 0,02 Morphin.

11. Dez. Wiederholtes Erbrechen. Pat. ist sehr matt, sieht sehr schlecht aus. Puls gut, Temperatur nicht erhöht. Die Schmerzen treten anfallsweise auf und lokalisieren sich jetzt namentlich in der linken Bauchseite.

12. Dez. Erbrechen hat aufgehört. Subjektives Befinden etwas gebessert. Per rectum ist links-unten eine schmerzhafte, weiche Resistenz palpabel (adhärente Schlinge?).

Wundverlauf normal. Sekretion sehr gering. Pat. badet eine Stunde.

14. Dez. Langsame Erholung. Kein Erbrechen oder Aufstoßen. Vorsichtige Nahrungsaufnahme per os wird gut vertragen. Doch kann Pat. nicht mehr als etwa 100—150 ccm zu sich nehmen, da sonst sofort heftige Schmerzen auftreten. Pat. gibt exakt an, daß er das Durchpassieren der Speisen genau verfolgen könne. Er habe zunächst unter Schmerz das Gefühl einer Art Krampf, dann plötzlich Gurren, und dann höre der Schmerz auf. Ausgelöst werde dieser Anfall oft bald, d. h. wenige Minuten, nachdem er eine größere Flüssigkeitsmenge zu sich genommen habe.

17. Dez. Bei längerer Untersuchung sieht man spontan, besser auf Beklopfen der linken Bauchseite eine peristaltische Welle von rechts nach links bogenförmig hinüberziehen. Eine geblähte Schlinge entspricht, perkutorisch nachweisbar, in ihrer Lage dieser Welle.

In der Annahme, daß durch eine adhärente Duodenalschlinge die Be-

schwerden der Darmenge gesetzt werden, wird beschlossen, das Hindernis durch Laparotomie zu beseitigen.

18. Dez. Operation in ruhiger Chloroformnarkose:

Auskratzung der ersten Incisionsstelle. Schnitt parallel dem Poupart-schen Bande und der ersten Incision, ca. 2 cm von letzterer nach oben entfernt, etwa 12 cm lang. Der Musc. rectus abdominis, dessen unterer Teil noch in den medianen Teil der Incision fällt, wird von seinem lateralen Rande und von der hinteren Scheide und Fascia transversa freipräpariert und nach median verschoben. Abschließung der Hautwunde durch gelochten Mosetig-Battist. Nach Eröffnung des Peritoneum zeigt sich sofort das Coecum, das mit dem Peritoneum parietale durch zahlreiche, meist feinere Adhäsionen verbunden ist. Dieselben werden stumpf gelöst; nur eine große, gefäßführende Netzadhäsion wird doppelt unterbunden und durchtrennt. Nach Freipräparierung des Coecums, dessen tieferliegender (distaler) Teil vorliegt, zeigen sich eine Anzahl Dünndarmschlingen, die ebenfalls durch Adhäsionen untereinander und mit dem parietalen Peritoneum verbunden sind. Nach Lösung eines Teils der Adhäsionen zeigt sich eine Schlinge stark gebläht; nach abwärts von ihr wird eine Stenose dadurch gesetzt, daß zwei Ileumschlingen miteinander verwachsen sind, wobei an der Verwachsungsstelle ein knotenartiges Gebilde fühlbar ist. Dieser Knoten wird exzidiert, nachdem die Adhäsion gelöst ist. Unterhalb dieser Stelle finden sich 3 Ileumschlingen in der Weise verwachsen, daß ihre Scheitelpunkte fest miteinander zusammenhängen. Diese Adhäsion ist so fest, daß ihre Lösung nicht gelingt, wenn eine Verletzung des Darmes vermieden werden soll. Bei den Manipulationen ist an einer Stelle bereits ein Einriß der Serosa erfolgt. Zur weiteren Klärung der Situation wird, nachdem der Schnitt nach oben verlängert ist, ein Schnitt in querer Richtung, senkrecht zum ersten Schnitt, hinzugefügt, welcher bis in den zweiten hineingeht, so daß die ganze Wunde jetzt ⊥-Form besitzt. Sofort nach Durchtrennung dieses Teils der Bauchdecken sieht man in der Tiefe dicken, grünlichgelben Eiter hervorquellen. Derselbe stammt aus dem perforierten Proc. vermif.; der Proc. ist nach oben geschlagen, an seinem Ende ampullenförmig erweitert, dort stark adhärent; die ampullenförmige Erweiterung enthält einen etwa pflaumengroßen Kotstein.

Typische Resektion des Proc. vermif. unter temporärer Tamponade durch Jodoformgazebeutel; Verschluß durch Schnürnaht. Darauf wird nochmals versucht, die Adhäsion der 3 Ileumschlingen zu lösen. Dies gelingt nicht, und es wird dabei noch eine weitere sehr feste Adhäsion einer Ileumschlinge im kleinen Becken gefunden, die ebenfalls eine erhebliche Stenose setzt. Es wird daher zwischen der den 3 verwachsenen unmittelbar vorhergehenden Schlinge und dem Coecum eine Enteroanastomose durch Naht angelegt. Der Schätzung nach werden dabei ca. 85 cm Darm ausgeschaltet. Einführung eines Jodoformgazebeutels in der Richtung nach der Resektionsstelle des Proc. vermif. und zweier Gazebeutel ohne Jodoform, einer nach dem kleinen Becken, einer nach medialwärts. Anlegung zweier Fixationsnähte (Catgut). Trockner Verband.

Nachmittags. Pat. klagt über heftige Schmerzen. $2 \times 0{,}01$ Morphin. Kein Erbrechen. 19. Dez. Verbandwechsel. Starke Sekretion der Wunde. Die Anfälle von Darmsteifung treten wie bisher auf, sind vielleicht noch etwas häufiger geworden. $3 \times 0{,}01$ Morphin.

21. Dez. Allgemeinbefindlich leidlich. Die Anfälle von Darmsteifung treten etwas seltener auf. Pat. empfindet jedoch beim Genuß der gering-

sten Menge — er erhält nur löffelweise Flüssigkeit — dasselbe Stenosengefühl wie vorher.

22. Dez. Ein Tampon wird unter vorsichtiger Spülung von H_2O_2 gelockert. Die Lockerung erfolgt, anscheinend durch das H_2O_2 unterstützt, sehr leicht. Einfließenlassen einiger Tropfen Jodoformglycerin.

23. Dez. Pat. hat häufig anfallsweise Schmerzen, hat die Nacht nicht geschlafen, ist aufgeregt und klagt über einen äußerst lästigen Jodgeschmack, den er auf das Jodoformglycerin zurückführt. Spontan 2 Stuhlgänge. Tampon wird weiter gelockert.

25. Dez. Die Anfälle von Darmsteifung treten seltener auf, auch die Beschwerden bei vorsichtiger Nahrungsaufnahme sind etwas geringer geworden. Der eine nach medial geführte, nicht jodoformierte Beutel wird entfernt.

27. Dez. Verbandwechsel: Entfernung auch des zweiten, nicht jodoformierten Beutels. 29. Dez. Der Jodoformgazebeutel wird entfernt. Ausspülung der Höhle mit H_2O_2; Schwarzsalbe; Zusammenziehung der Wundränder durch Kautschukheftpflaster. Pat. hat seit 2 Tagen dünnen, diarrhoischen Stuhl; er erhält Zäpfchen mit 0,1 Acid. tannicum.

31. Dez. Reine Granulierung der Wundhöhle. Behandlung wie bisher. Diarrhöe dauert fort.

2. Jan. 1901. Sekundärnaht in Chloroformnarkose (Prof. Henle) durch 5 Aluminiumbronzedrähte. In die Wundhöhle wird ein Drainrohr eingelegt. 3. Jan. Pat. klagt über starke Schmerzen in der Wunde, ebenso über Schmerzen nach der Nahrungsaufnahme. Bei jeder auch der leisesten Berührung des Abdomens wird ein schmerzhafter Krampf der rechten Bauchmuskeln ausgelöst.

4. Jan. Die krampfartigen Anfälle haben an Häufigkeit zugenommen, und werden durch jede aktive und passive Bewegung des Abdomens ausgelöst. Die Dauer der Anfälle beträgt nur wenige Sekunden. Pat. erhält 20 gtt. Opium.

5. Jan. Schmerzen unverändert. Da seit 4 Tagen kein Stuhl, Einguß, darauf Stuhl. Pat. erhält gegen die Anfälle Opium. 6. Jan. Status idem. Einguß. 1 Stuhl.

Die Anfälle gehen nach der Meinung des Pat. von einer der Bronzenähte aus.

8. Jan. Heute 3 dünne Stühle. Tanninzäpfchen. Die Schmerzanfälle sind etwas seltener geworden, treten aber noch in derselben Weise auf. Auch Opium schafft nur für kurze Zeit Schmerzfreiheit. Pat. wird jeden Tag auf mehrere Stunden ins Bad gesetzt.

10. Jan. Die mittlere Naht wird entfernt. An Stelle der Drains Schwarzsalbestreifen.

12. Jan. Seit Entfernung der Naht haben die Schmerzanfälle erheblich nachgelassen. Pat. fühlt sich wohl. 16. Jan. Entfernung der übrigen 4 Nähte.

Die Wunde ist bis auf eine kleine Stelle in der Mitte geschlossen. Die zuletzt beschriebenen Schmerzanfälle sind viel seltener geworden. Nahrungsaufnahme gut. Pat. erhält eine Leibbinde, steht für $^1/_2$ Stunde auf.

20. Jan. Allmähliche Zunahme der Kräfte. Pat. geht allein, fühlt sich wohler. Keine Schmerzanfälle mehr. Stuhl regelmäßig, aber diarrhoisch. Nahrungsaufnahme gut. 24. Jan. Gutes Befinden. Anregung der Peristaltik durch vorsichtige Bauchmassage.

27. Jan. Fistel fast ganz geschlossen. Keine Schmerzanfälle, keine

Darmsteifung, kein Gurren nach Nahrungsaufnahme. Häufig aber noch ein quälendes Wehegefühl in den Därmen. Stuhl regelmäßig, aber diarrhoisch. Pat. hat guten Appetit, fühlt sich im ganzen erholt.

Er wird heute zur ambulanten Behandlung entlassen, kommt täglich zur Bauchmassage.

Weiteres Befinden: Pat. kommt nur sehr langsam wieder zu vollen Kräften, besonders infolge anhaltender Diarrhöe. An dieser leidet Pat. auch in den nächsten Jahren noch sehr viel; sie macht ihn zeitweilig nur bedingt arbeitsfähig. Den letzten Nachrichten zufolge ist aber eine bedeutende Besserung und starke Gewichtszunahme eingetreten.

Die Anamnese dieses Falles schildert uns mit allen Einzelheiten einen Fall von erst sehr spät erkannter Appendicitis larvata. — Am 12. Tage cr. nach Auftreten eines akuten perityphlitischen Anfalles, am 10. nach einer deswegen vorgenommenen Incision zeigten sich die ersten Darmsteifungen, diese werden in den nächsten Tagen häufiger und schmerzhafter und es gesellt sich zu ihnen immer heftiger werdendes Erbrechen. Puls und Temperatur bleiben dabei normal. Allmählich aber gehen die foudroyanten Occlusionserscheinungen ganz zurück und machen deutlichen Zeichen einer bestehenden Stenose Platz. Anhaltende starke Schmerzen und die mit großen Beschwerden verknüpfte, daher sehr mangelhafte Nahrungsaufnahme des ohnehin recht geschwächten Patienten zwingen zur Laparotomie. Diese wird durch einen lateralen, der Incisionswunde parallelen Schnitt vorgenommen und deckt interessante mechanische Verhältnisse auf, die die Ileocolostomie nötig machen. Der Processus wird reseziert. Darauf ausgiebige Mikulicz-Drainage. Ausgang in Heilung.

Daß die anfängliche Occlusion hier sich zur Stenose reduzierte, danken wir wohl dem allmählichen Rückgange der Darmlähmung infolge der frühzeitigen Incision.

Bemerkenswerte Punkte in dieser Krankengeschichte sind ferner: der gleichzeitige Ikterus, die Art der Auslösung der Darmsteifungen, die leichte Jodoformintoxikation, und die merkwürdigen Bauchmuskelkrämpfe, die vielleicht reflektorisch dadurch ausgelöst wurden, daß eine Bronzenaht zufällig in die Nähe eines Nerven gelegt worden war und bei jeder Bewegung des Abdomens diesen reizte (Fig. 4).

Fig. 4.

2. Marie H., $12^3/_4$ J. alt, Schulmädchen. Aufnahme in die Klinik 9. März 1902.

Anamnese (am 3. März aufgen.): Eltern leben, die Mutter hat viel an Gelenkrheumatismus gelitten. Während ihrer ersten 7 Lebensjahre hat Pat. ebenfalls viel an Gelenkrheumatismus gelitten. Ferner hat sie Masern, Scharlach und Diphtheritis gehabt. Die jetzigen Schmerzen über den ganzen Leib, namentlich rechts und am Magen, setzten am 1. März ziemlich unvermittelt ein, nachdem Pat. sich schon eine Woche krank gefühlt und schlecht ausgesehen hatte. Starkes Fieber, heftiges Erbrechen, das den ganzen 2. März anhielt, mit kurzen Pausen.

Der abends hinzugezogene Arzt verordnete eine Medizin, unter deren Wirkung Schmerzen und Erbrechen nachließen.

Am 1. März hatte die Periode, die Juli vorigen Jahres zuerst aufgetreten, mit heftiger Blutung eingesetzt. Pat. hat seit Beginn der Krankheit heftige Schmerzen beim Wasserlassen. In der medizinischen Klinik wurde bei ihrer Aufnahme folgender Befund aufgenommen: „Leicht im ganzen vorgetriebenes Abdomen, bei Palpation in den unteren Teilen des Abdomens etwas unterhalb der Spina ant. sup. ziemliche Schmerzhaftigkeit und zwar sowohl rechts wie links von der Linea alba, im allgemeinen jedoch ausgeprägter in der Ileocökalgegend, speziell über dem sogenannten McBurneyschen Punkte. Die Perkussion ergibt über der ganzen Ileocökalgegend und nach links über die Medianlinie etwa 1 querfingerbreit hinaus gedämpften tympanitischen Schall, der nach dem McBurneyschen Punkte zu immer mehr gedämpft wird. . . . . Ueber den übrigen Partien des Leibes tympanitischer Schall. Der Harn ist klar und enthält kein Indoxyl und Diazo. Eine gynäkologische Untersuchung bleibt negativ." — Am nächsten Tage, den 4. März, erwies sich das Exsudat als etwas gewachsen. Weiterhin hat Pat. unter Fieber (bis 39°) und heftigen Schmerzen häufig erbrochen. Einmal mußte Morphin gegeben werden. Die täglich verabreichte Dosis Tinct. opii betrug 60 Tropfen. Es bestand Widerwille gegen jegliche Nahrung.

Am 9. März mittags Verlegung in die hiesige chirurgische Klinik.

Status. Blasses, krank aussehendes Kind. Lungen intakt. Lautes, blasendes, diastolisches Geräusch an der Aorta, unreiner systolischer Ton an der Mitralis. Unter Schmerzanfällen tritt häufig Darmsteifung auf, um so häufiger, je länger das Abdomen entblößt wird. Es zeichnen sich dabei 3 quer liegende Darmschlingen unter der Bauchdecke ab, hin und wieder erscheint noch eine dritte, schräg liegende, links unten. Die Steifung ist zuweilen von Plätschern und Glucksen in der linken Bauchgegend begleitet. — Die Perkussion ergibt eine Dämpfung in der Regio ileocoecalis; die Dämpfung reicht nicht an den Nabel heran, erstreckt sich aber rechts seitlich etwas über Nabelhöhe nach oben. Der Dämpfungsbezirk ist sehr schmerzhaft. — Per rectum ist außer großer Schmerzhaftigkeit rechts nichts nachweisbar. 10 März. Unter heißen Umschlägen und viel Opium hat sich das subjektive Befinden wesentlich gehoben. Pat. klagt heute nicht mehr so sehr über Hunger wie gestern. Die Dämpfung ist kleiner geworden und zwar hat sie von oben und links her abgenommen. 11. März. Nacht schlecht. Einmal Erbrechen (zum ersten Male in unserer Klinik) von sehr viel Flüssigkeit mit braunen grützigen Massen (Mageninhalt).

Operation in Aethernarkose (G.-R. v. Mikulicz). Typischer, perityphlitischer Schnitt. Die tieferen Schichten der Bauchwand erweisen sich als infiltriert und es ist nicht möglich, das Peritoneum mit Sicherheit zu

erkennen. Probepunktion ergibt Eiter. Es wird inzidiert und reichlich dünner, furchtbar stinkender Eiter mit Fibrinfetzen entleert. Kochsalzspülung aus geringer Höhe. 2 Drains.

Nach der Operation hat Pat. noch einmal gebrochen und viel aufgestoßen. 12. März. Die Nacht war schlecht, Pat. hat heftige Schmerzen gehabt. 13. März. Nachts 2mal Erbrechen. Die Steifungen treten immer noch hin und wieder auf. Lockerung des Drains. Mehrere Stunden nach einem Oeleinlauf erfolgt Stuhl, der sehr fest ist. 14. März. Pat. hat nachts wieder erbrochen; da außerdem Steifung und Schmerzen fortbestehen, wird ein neuer Eingriff erwogen. Die Drains werden völlig entfernt und die Wunde mit Schwarzsalbe verbunden. Abends Erbrechen. 15. März. Vormittags Oeleinlauf und Nachgießen von $^1/_2$ l Wasser. Kurz darauf Darmsteifung. Es richten sich nicht die 3 Querschlingen auf, sondern 2 sehr dicke Schlingen schräg links unten und eine undeutlich oben quer. Unmittelbar im Anschluß an die Steifung klagt das Kind über schmerzhaften Druck im Magen und bricht den vor $2^1/_2$ Stunden genossenen Kaffee aus. Es erfolgt kein Stuhl. Nährklystiere $2 \times$ à 150 g. 16. März. Während einer leichten Steifung Plätschern und das Geräusch fallender Tropfen im Abdomen. Nachmittags Erbrechen.

Resumé: Seit 8 Tagen bestehen deutliche Erscheinungen von Darmstenose. Darmperistaltik vermehrt, typische Anfälle mit Geräuschen, Schmerzen, Aufstoßen. Fast täglich Erbrechen. Mitunter einige Winde. Wiederholt Einläufe ohne Erfolg. Nur unbedeutende Mengen von Stuhl entleert. 2 Tage Besserung (Morphin?). 18. März. Wieder mehr Schmerzen. Meteorismus verstärkt, wieder Erbrechen.

Operation: Diagnose: Adhäsion einer Darmschlinge (Dünndarm, unbekannt in welcher Höhe). Es soll ein Anus angelegt werden. Aethernarkose. Palpation der Abscehöhle, es gehen nach oben und unten tiefe Gänge. Erweiterung des Hautschnittes nach oben. Vorsichtiges Präparieren der Muskulatur und des Peritoneums. Probepunktion. Kein Inhalt. Es liegt offenbar rings um die Abscehmembran herum keine Schlinge. Parallelschnitt zur Bauchwunde, 3 cm weiter medial. Vorsichtiges Freilegen des Peritoneums. Nirgends Verwachsungen. Es treten stark aufgetriebene Darmschlingen hervor. Erweiterung des Schnittes nach unten. Dorthin im kleinen Becken ziehen die Schlingen. Sie nehmen an Umfang und Cyanose noch zu, in der Tiefe ist eine fest fixiert. Es wird festgestellt, daß eine Adhäsion zwischen 2 Darmschlingen besteht, welche die eine fest komprimiert. Diese zeigt deutliche Druckmarken, die Serosa ist stark beschädigt, die Darmwand verdünnt. Es werden noch einige Netzstränge durchtrennt und leichtere Adhäsionen gelöst. Die Abscehwand ist unten eröffnet worden. Es ist kein Eiter mehr in der Höhle. Die eventrierten Schlingen werden vorsichtig reponiert unter fortwährendem Spülen und Austupfen. Tamponade des Peritoneums. Die schadhafte Stelle wird mit Seide übernäht.

Eine etwas höher gelegene Schlinge im oberen Wundwinkel mit Seidenknopfnähten fixiert. Die Bauchdeckenwunde, ein kleines Stück weit mit Silkworm vernäht, damit man den Darm, an welchem der Anus gemacht werden soll, zirkulär in der Wunde befestigen kann. Das Peritoneum wird ausgiebig mit Jodoformgazebeuteln tamponiert. — Der Darm wird erst eröffnet, nachdem alles vorsichtig tamponiert ist. Zwischen den langen Seidenfäden wird ein Drain eingelegt.

1. April 1902. Oberhalb der rechten Inguinalfalte besteht eine derselben parallel laufende ca. 12 cm lange, durch Hautbrücke (von der

Mitte nach rechts) in 2 Teile zerlegte Wunde. Aus dem oberen Teil ragen einzelne Fäden heraus.

Hier kommt auch Stuhl zum Vorschein. Die Haut in der unmittelbaren Umgebung der Wunde ist maceriert.

9. April. Bis dato täglich Verbandwechsel, bestehend in Verschluß der Fistel mittels Kautschukheftpflasterzug. Bedecken mit Zinkpaste.

17. April. Die Darmfistel hat sich bis auf kleine, für dicke Sonde passierbare Oeffnung geschlossen. Aus der Oeffnung ragen Seidenfäden (Naht) hervor. Dieselben sind, weil zu tief liegend, nicht zu entfernen. Stuhl kommt nur noch in geringer Menge heraus, so daß ein Verband täglich genügt. Verband wie bisher. Pat. fühlt sich sehr wohl, hat meist Stuhl von unten und wird heute entlassen.

Es treten in diesem Falle bereits am 9. Tage nach Beginn des perityphlitischen Anfalles Darmsteifungen, die als solche sofort diagnostiziert wurden, auf. Es muß also ein Hindernis für die Darmpassage schon geraume Zeit vorher bestanden haben. Vieles spricht dafür, daß es erst durch den akuten Anfall entstanden ist. Dann kann es aber im Anfange nur eine lokale Darmlähmung gewesen sein. — Die einfache Incision war nicht hinreichend wirksam; das Hindernis vom primären Herde ziemlich weit entfernt im kleinen Becken, die Adhäsionen schon zu fest, um zurückgebildet oder vom Darm überwunden werden zu können. Eine Laparotomie, Schnitt parallel dem ersten, deckte diese Verhältnisse auf und endete nach Hinwegräumung aller mechanischen Hindernisse mit der Anlegung einer Darmfistel. Die Zweckmäßigkeit dieser Therapie bewies ein voller Erfolg.

3. Julius Sch., Handelsmann. Aufgenommen 21. Juni 1890.

Pat. wird von der Abteilung des Herrn Prof. Rosenbach behufs Operation auf die chirurgische Station verlegt, wo noch innerhalb der ersten Stunde die Laparotomie vorgenommen wird. Auf der Rosenbachschen Abteilung war die Diagnose Ileus durch Ansammlung verschluckter Kirschkerne gestellt worden. Bei der Aufnahme fanden wir einen mittelgroßen, mäßig genährten, stark kollabierten Patienten mit eingefallenem Gesicht, kühler, blasser Haut, aber einem noch mittelvollen, regelmäßigen Pulse.

Die Untersuchung der Brustorgane wurde in der Klinik am Aufnahmetage nicht vorgenommen. Der Leib des Pat. ist stark aufgetrieben, ziemlich gespannt. In der Cökalgegend springt eine flach erhobene, wurstförmige Anschwellung über das Niveau der Umgebung hervor, welche dem Lig. Pouparti ziemlich parallel verläuft und deren Haut leicht gerötet und etwas heißer ist, als die übrige Bauchhaut. Der Perkussionsschall ist an dieser Stelle gedämpft tympanitisch, bei Berührung gibt Pat. Zeichen von Schmerz zu erkennen. Keine Fluktuation, durch die Palpation läßt sich eine deutlich vermehrte Resistenz um das Coecum herum feststellen, welche sich diffus in die Umgebung verliert und nicht die Beschaffenheit eines scharf umgrenzten Tumors darbietet. Der Urin des Pat. zeigt die Rosenbachsche Reaktion.

Laparotomie. Schnitt von ca. 15 cm Länge parallel dem Poup. Bande auf der Höhe der beschriebenen Geschwulst. Nach Durchtrennung der Bauchdecken stößt man auf ein zunächst unentwirrbares Knäuel von Darmschlingen, welche durch feste Adhäsionen mit dem Peritoneum parietale

verwachsen und von dem übrigen Bauchraum abgeschlossen sind. Die Verklebungen sind anscheinend ziemlich frisch, sind feucht, succulent, an einigen Stellen haben sie das Aussehen in die Breite gezogener Membranen. Ein eitriger dünner Belag findet sich auch auf den abschüssigen Darmpartien. Nur mit großer Mühe gelingt es, einen Teil des Darmpakets aufzurollen. Diese Dünndarmschlingen zeigen in ihrem unteren, dem Coecum nahen Teilen eine gräuliche, der Gangrän verdächtige Färbung. Bei dem nächsten Versuche, die Schlingen weiter zu lösen, reißt der Darm dann auch an zwei Stellen ein, von denen die eine der ungefähren Berechnung nach etwa 15 cm über dem Coecum liegt, während die untere offenbar dicht an der Ileocökalklappe gelegen ist. Das Coecum liegt wie eingemauert an der Darmbeinschaufel. Der Versuch, dasselbe zu lösen, wird unterlassen, da aus den eingerissenen Darmschlingen sich reichlich dünnflüssiger Kot entleert, und auch eine Verletzung des Coecums bei dem Versuche, dasselbe zu lösen, gefürchtet wird. Der Wurmfortsatz kommt bei der Operation nicht zu Gesicht. Angesichts der festen Verlötungen, die ringsum bestehen, scheint der Kotaustritt keine allzu große Gefahr zu bedeuten. Da Pat. aber dennoch nicht in der Lage erscheint, eine ausgedehnte Darmresektion auszuhalten, so wird die Operation beendet, die Wundhöhle ausgespült und locker tamponiert, Pat. sehr kollabiert auf die Station getragen.

Abends ist Pat. sehr kollabiert, trotzdem den ganzen Nachmittag stündlich Aeterinjektionen gemacht worden sind. Temp. 37. Puls sehr klein, leicht unterdrückbar, 130. Subkutan Morphin 0,01.

22. Juni. Pat. hat sich etwas erholt. Das subjektive Befinden hat sich gebessert. Puls noch stark beschleunigt, doch etwas kräftiger (110). Temp. morgens 37,2, abends 37,5. 23. Juni. Pat. ist sehr unruhig, er verweigert Nahrungsaufnahme, will aus dem Bett springen, das Abdomen ist nicht schmerzhaft. Aus der Darmfistel entleert sich fortwährend Kot. Temp. morgens 37, abends 37,4, Puls 116. Abends Morphin subkutan 0,02. 24. Juni. Pat., der heute Morgen schon stark kollabiert war, ist heute stark soporös, Puls kaum zu fühlen, äußerst beschleunigt. Temp. morgens 36,7, abends 36,9. 26. Juni. Bei zunehmendem Collaps ist Pat. heute morgen gestorben.

Daß auch in diesem, mehr denn 13 Jahre zurückliegenden Falle eine akute Perityphlitis den Ausgangspunkt für den Darmverschluß gebildet hat, geht aus dem gesamten Befunde mit Gewißheit hervor, obgleich bei der Operation der Wurmfortsatz nicht zu Gesicht kam.

Wir begegnen hier der agglutinierenden Form der lokalen, adhäsiven Peritonitis, der Peritonitis deformans circumscripta, und können für ihre Prognose und Therapie aus diesem Falle manche wichtige Lehre ziehen.

B. Im Intervall auftretende Passagestörungen.

4. Paul R., 40-jähr. Eisenbahnportier.

Anamnese: Pat. stammt aus gesunder Familie und will selbst auch stets gesund gewesen sein.

Im Februar 1897 erkrankte Pat. angeblich an Influenza. Die Krankheit begann mit einmaligem Erbrechen. Nach 3 Tagen wurde der unterste Teil des ganzen Leibes außerordentlich druckempfindlich und war auch

etwas aufgetrieben; dabei treten spontan kolikartige Schmerzen auf und es bestand Stuhlverstopfung. Pat. erhielt zuerst warme Umschläge und Klystiere, nach einigen Tagen Opiumpulver und kalte Umschläge. Nach 3 Wochen erklärte der Arzt den Pat. für arbeitsfähig, da alle Beschwerden verschwunden waren bis auf einige Leibschmerzen, die aber nur hin und wieder auftraten. Nach 4 Wochen Tätigkeit aber erkrankte Pat. wieder auf dieselbe Weise: Die Krankheit begann wieder mit Erbrechen und Fieber, auch stellten sich Koliken und Druckempfindlichkeit des Leibes ein. Dieser war aufgetrieben. Diesmal aber nicht nur in den unteren Partien, sondern in toto. Pat. erhielt wieder Klystiere, Opiumpulver und kalte Umschläge, worauf die Erscheinungen langsam zurückgingen. Nach 4 Wochen konnte Pat. aufstehen und wurde nun wegen eines bestehenden Lungenkatarrhs nach Bad Salzbrunn geschickt. Dort verschwanden die Schmerzen im Leibe, nur auf stärkeren Druck oder bei heftigem Husten verspürte er Schmerzen in der rechten Seite des Leibes. So ging es bis in den September. Pat. hatte bis dahin wieder Dienst getan. Im September erkrankte er wieder auf dieselbe Weise, wie schon im April und Februar, nur wurde diesmal die Krankheit nicht durch Brechen eingeleitet. Pat. lag 2 Monate zu Bett, blieb aber auch danach noch arbeitsunfähig; alle Erscheinungen waren wieder zurückgegangen, nur ab und zu in der Nabelgegend auftretende und nach rechts unten, manchmal auch noch nach links oben ausstrahlende Schmerzen waren vorhanden. Außerdem war eine Stelle des Leibes rechts unten vom Nabel auf mäßigen Druck empfindlich. Pat. fühlte hier auch eine härtere Konsistenz. Während so alle 3 Attacken in ihren Symptomen fast genau einander glichen, bestand doch insofern eine Verschiedenheit, als mit jedem neuen Anfall die Erscheinungen heftiger auftraten und länger andauerten. Sein Arzt schickte ihn zur Operation hierher.

Status praesens: Mittelgroßer, magerer, sonst aber ziemlich gesund aussehender Mann. Hämoglobin = 65 Proz., Urin, sauer reagierend, enthält weder Eiweiß noch Zucker, dagegen Indoxylschwefelsäure in reichlichen Mengen. Herz und Lungen normal. Das Abdomen ist deutlich aufgetrieben, man sieht die Darmschlingen in starker peristaltischer Bewegung, und zwar hauptsächlich nach der Ileocökalgegend zu. Palpieren erzeugt laute Borborygmi. Beim Perkuttieren fällt auf, daß hier, d. h. etwa unterhalb der Spina ant. sup., parallel dem Lig. Pouparti, 3 Finger breit nach abwärts ein heller tympanitischer Schall ist, den man als „schetternd" bezeichnen kann. Per rectum ist nichts Besonderes zu fühlen. Die Aufblähung des Magens ergibt, daß er normal groß ist. Der nüchterne Magen ist vollständig leer. Salzsäure: —. Probemahlzeit: Nach Ausheberung gewinnt man höchstens $^1/_2$ Eßlöffel, in dem auch keine Salzsäure nachzuweisen ist. Durch Spülung werden dagegen schätzungsweise mindestens 75 ccm entfernt. Probefrühstück nach Boas: Ausheberung nach 40 Minuten etwa 50 ccm Inhalt. Keine Salzsäure. Milchsäure nicht deutlich. Bei Aufblähung des Darmes mit Luft füllt sich der Dickdarm schnell bis an die Cökalgegend; es ist nichts Besonderes zu fühlen. Mit Wasseraufblähung geht nicht $1^1/_2$ l hinein, das reichlich mit Gasen vermischt abfließt; sonst hilft auch dies bei der Diagnose nicht weiter.

25. Jan. Operation in ruhiger Chloroformnarkose (Dr. Anschütz). Schnitt zuerst etwa 8 cm lang, 2 Finger breit von der Spina ant. sup. entfernt, schräg nach unten, nicht ganz parallel dem Lig. Pouparti; da der Schnitt sich zu klein erweist, um eine gute Uebersicht über die Verhältnisse zu schaffen, wird er etwas nach oben, hauptsächlich aber nach

unten verlängert, so daß er nun eine Länge von mindestens 12 cm hat. Es fällt zuerst eine sehr stark geblähte Darmschlinge auf, die sich als eine der unteren Ileumschlingen erweist; dieselbe liegt median vom Colon ascend., und zwar neben ihm. Ferner fallen sofort die zahlreichen Adhäsionen auf, die die unteren Darmschlingen unter sich und mit dem Coecum verbinden. Dieselben sind fein und leicht zerreißbar, so daß nur bei den wenigsten ein scharfes Vorgehen notwendig wird. Dagegen bestehen 2 bleistiftdicke, sehr derbe Adhäsionen, von denen die eine von der erwähnten geblähten Dünndarmschlinge medianwärts nach dem Peritoneum parietale der vorderen Bauchwand zieht, während die andere von einer etwas tiefer gelegenen Dünndarmschlinge nach hinten unten, d. h. nach dem kleinen Becken zu zieht. Beide Stränge werden nach doppelter Unterbindung durchschnitten. Es wird jetzt eine Dünndarmschlinge frei, die nach der Fossa iliaca dextra zu lag, unterhalb des Coecum, und durch den oben erwähnten Strang, der nach dem kleinen Becken zu verlief, (größtenteils) komprimiert gewesen war. Nun bekommt man auch den Processus vermiformis zu Gesicht. Er ist nach dem kleinen Becken zu fixiert und verläuft nach innen-unten, in seinem peripheren Teile sich wieder etwas nach oben umbiegend; er wird meist scharf gelöst, er reißt dabei an seiner Basis, entsprechend einem kleinen Schleimhautulcus ein, weil diese Stelle fixiert war. Amputation und typische Vernähung. Nun ist noch eine Dünndarmschlinge am oberen Rande des kleinen Beckens dicht an der Wirbelsäule breit fixiert; beim teils scharfen, teils stumpfen Lösen derselben reißt der Darm ein; es blutet dabei sehr stark. Die Stelle wird sofort komprimiert und die zuführende Darmschlinge abgeklemmt. Es gelingt nun ziemlich schnell, die Schlinge vollends zu lösen. Der fast zirkulär gehende Darmriß wird nach Art der zirkulären Darmnaht vernäht. Während der Lösung dieser größeren und festeren Adhäsionen werden immer noch eine ziemliche Anzahl dünner Adhäsionen mühelos stumpf gelöst. 3 Stellen am Dünndarme, die durch das Lösen der Adhäsionen von Serosa entblößt waren, werden nun durch Serosanähte übernäht: eine solche 2-markstückgroße und eine bohnengroße Stelle lagen dicht neben der Rißstelle im Darme; das Darmrohr bekommt hier durch die verschiedenartigen Nähte eine syphonähnliche Gestalt. An einer anderen Darmschlinge befindet sich ebenfalls eine etwa 10-pfennigstückgroße, der Serosa beraubte Stelle. Sie wird ebenso übernäht. Nun werden die Därme reponiert und die ganze Wunde mit 2 Jodoformgazebeuteln tamponiert; darüber werden 2 Catgutnähte (mit Schleifen, damit sie zur Sekundärnaht wieder gelöst werden können) geknüpft, die vom Peritoneum durch die Wundränder gehen, ohne die Haut mitzufassen. Kissenverband.

Weiterhin glatter Verlauf, am 5. Tage p. op. spontane Stuhlentleerung. 16. Febr. Nach Abkratzen der Granulationen Sekundärnaht mit Aluminiumbronzedrähten (Dr. Henle). An die tiefte Stelle wird ein dünner Drain gelegt und dadurch Jodoformglyzerin injiziert. Jodoformgaze, Tücher, Kissen.

15. März. Pat. wird entlassen, um jetzt nur noch ambulatorisch weiterbehandelt zu werden. Fistel in der Mitte der Wunde ist noch 4 cm lang. Drain liegt noch in der Wunde.

Es handelt sich hier offenbar um einen Fall von chronischen Stenosen infolge sehr chronisch und larviert verlaufender Perityphlitis. Die Passagestörungen scheinen dabei von Anfang an im Vordergrunde

des Krankheitsbildes gestanden und die Erkenntnis des ursächlichen Leidens verhindert zu haben.

5. Richard P., Gärtnerjunge, 15 J. alt. Tag der Aufnahme 30. Nov. 1899.

Anamnese: Familienanamnese ohne Belang. Pat. behauptet, stets gesund gewesen zu sein. Vor 14 Tagen hatte Pat. 2 Tage hindurch Durchfall, fühlte sich aber dennoch ganz wohl. Vor 8 Tagen war Pat. bei der Gartenarbeit beschäftigt und fühlte, ohne daß er eine Ursache dafür weiß, ziemlich plötzlich Bauchschmerzen, so daß er seine Arbeit aufgeben mußte. Die Schmerzen steigerten sich sehr, er mußte auch an demselben Tage 2mal erbrechen. Seit dieser Zeit gingen weder Stuhl noch Winde ab, trotz vieler Eingüsse, die ihm der Arzt machte. Pat. mußte in den 8 Tagen täglich mehrmals erbrechen. Heute kam er nach der med. Klinik, wo Ileus diagnostiziert wurde. Von dort wird er behufs Operation zu uns verlegt.

Status praesens: Gut entwickelter, normal gebauter Junge. Der Gesichtsausdruck ist ängstlich und leidend; die Augen eingefallen. Herz, Lungen gesund. Puls klein, Temp. 36.

Es wird sofort zur Operation geschritten: In ruhiger Chloroformnarkose Laparotomie vom Nabel bis fast zur Symphyse. Es drängen sich zur Wunde stark geblähte Dünndarmschlingen heraus. Bald findet sich eine, die stark kollabiert ist. Beim Absuchen dieser zeigt sich ein Strang, der vom Mesenterium abgeht, ungefähr in der Mitte der Peripherie des Darmrohres, an der dem Mesenterialansatze gegenüberliegenden Wand inseriert, also den Darm zur Hälfte umschnürt. Er zieht den Dünndarm nach dem Mesenterium hin und stenosiert ihn dadurch. Der Strang wird abgetragen. Der Darm muß an der Stelle sofort übernäht werden, da er stark blutet. An einer anderen Stelle findet man dasselbe, nur ist die Stenosierung hier etwas geringer. An einer dritten Stelle findet man einen Schnürring, der die ganze Peripherie des Darmes einnimmt. Die Wandung an dieser Stelle ist in einer Ausdehnung von $^1/_2$ cm zirkulär nekrotisch. Der Schnürring wird zirkulär übernäht. Er liegt etwa 20 cm vor dem Coecum. Zuletzt findet man den Proc. vermiformis; derselbe ist geschwollen, zeigt Adhäsionen und ist mit seinem Ende im kleinen Becken fixiert. Er wird freipräpariert und reseziert; Tabaksbeutelnaht. Totaler Verschluß der Bauchwunde.

1. Okt. Pat. fühlte sich in der Nacht nach der Operation besser. Er schläft bis gegen Morgen ohne Morphin.

Morgens befindet er sich wohl, er nimmt Tee und Milch zu sich, ohne zu brechen. Um 12 h mittags bekommt er einen Einguß von 1 l. Es kommt wenig gefärbtes Wasser zurück. Allgemeinbefinden gut. 4 h nachmittags gehen die ersten Winde ab. Abends gehen wieder sehr viel Winde ab und quälen den Pat.

2. Okt. Wohlbefinden. Es gehen viel Winde ab. Abends wird ein Einguß gemacht und eine reichliche Stuhlentleerung erzielt. 5. Okt. Wohlbefinden. Es wird jeden Tag ein Einguß mit gutem Erfolge gemacht. Von heute an fängt Pat. allmählich an, alles zu essen. 6. Okt. Nähte entfernt. Prima intentio. 14. Okt. Wohlbefinden. Pat. ißt alles, er hat regelmäßig Stuhl. Pat. wird entlassen.

Dieser Fall ist oben bereits eingehend gewürdigt worden, speziell auch nach der Richtung, ob es hier sich vielleicht um Tuberkulose gehandelt hat.

Von folgendem Fall läßt sich schwer bestimmen, in welche der beiden von uns unterschiedenen Kategorien er einzureihen ist.

6. Hermann F., Handschuhmacher. 42. J. alt. Tag der Aufnahme: 15. Jan. 1900. Pat. soll immer gesund gewesen sein. Seine jetzige Erkrankung begann den 11. Jan. $^1/_2 11^h$ nachts ganz plötzlich mit heftigen ziehenden, anfallsweise sich wiederholenden Schmerzen. Auf Opium anfangs Besserung. Seit inkl. den 12. hat Pat. spontan keinen Stuhl gelassen, nur einmal auf Einlauf. Trotzdem er ein starkes Bedürfnis, Winde zu entleeren, hatte, so gingen diese nach seiner Aussage nur bis in die Blasengegend und blieben dort stecken. Seit gestern Morgen ist der Leib stark angeschwollen. Erbrechen begleitete den Beginn der Schmerzen in der Nacht am 11., es hörte dann auf, um am 13. angeblich infolge zu starken Kaffees wieder von neuem einzusetzen. Seitdem dauert es an und stellt sich besonders sofort, wenn Pat. etwas genießt, ein. Das Erbrochene ist gallig, bitter, geruchlos. Oefters bestand Frost und Hitze. Pat. klagt über Durst, Appetitlosigkeit und große Schwäche, er mußte sich per Wagen aus seiner Wohnung in die Klinik transportieren lassen.

Status: Puls 156. Temperatur? Atmung 32. Sensorium etwas benommen. Der allgemeine Eindruck des Kräftezustandes des Pat. ist der großer Schwäche, sein Ernährungszustand ist mäßig. Das Gesicht cyanotisch, mit ängstlichem, starrem Ausdruck. Die Haut schweißig, kühl. Zunge belegt. Foetor. Lungen oberflächlich kostale Atmung; Zwerchfellstand: V. I.-R. Herz: Töne rein, regelmäßig. Urin: nicht gelassen. Abdomen: Dünne, leicht zu palpierende Bauchdecken. Heftige Schmerzen im ganzen Leibe, die andauernd mit zeitweiliger Verschlimmerung bestehen. Ueberall Druckempfindlichkeit, besonders rechts unten. Kein Stuhl, keine Winde, dagegen Singultus und Erbrechen großer Mengen galliger Flüssigkeit. Ziemlich allgemeiner, diffuser Meteorismus, doch ist das Abdomen dabei ungleichmäßig aufgetrieben, indem in der Nabelgegend und oberhalb der Symphyse sich eine Zahl geblähter Schlingen markieren, die feststehen, aber nicht sonderlich prall gespannt sind. Nirgends ist Peristaltik sichtbar. Geringer Flankenmeteorismus. Auch an der Partie geblähter Darmschlingen ist keine Peristaltik zu sehen noch hervorzurufen. Nirgends ist im Abdomen eine Resistenz palpabel. Es ist aber ein 2 Finger hoher Erguß nachweisbar. Leber und Milz überragen nicht den Rippenbogen. Per rectum kein abnormer Befund zu konstatieren. Der Douglas ist etwas vorgewölbt. Diagnose: Akuter vollkommener Darmverschluß. Peritonitis diffusa (perforativa?).

Operation, noch am Tage der Einlieferung, Mittags $1^1/_2{}^h$—4^h. In oberflächlicher Chloroformnarkose erweist sich zunächst der Befund unverändert. Schnitt in der Mittellinie etwa 8 cm lang unterhalb des Nabels. Die Bauchdecken sind mäßig dick und wenig fettreich. Bei Eröffnung des Peritoneums quillt sofort ein hellgelbes Exsudat von leicht getrübtem Aussehen hervor, welches keinen fäkulenten Geruch hat. Das Peritoneum ist etwas injiziert. Die Serosa der Därme spiegelnd und glänzend, aber auch injiziert. Es drängen sich einige geblähte Dünndarmschlingen hervor (entsprechend dem Wulst, der vorher an Nabel und unterhalb desselben zu sehen war). Diese werden niedergedrückt und sofort sieht man in der Tiefe eine nicht geblähte, dunkelschwarzrote Schlinge, welche die offenbar strangulierte ist. Erweiterung des Bauchschnitts bis zur Symphyse. Bei Eröffnung des unterhalb der verfärbten Schlinge gelegenen Peritonealabschnittes quillt blutig-schwarzrotes, übelriechendes Exsudat her-

vor. Jetzt erkennt man sofort die Ursache des Ileus, wenn man die verfärbte Schlinge emporzieht und ihr Mesenterium anspannt. Es verläuft quer über die verfärbte Schlinge der Proc. vermif., welcher sie und das zugehörige Mesenterium stranguliert. Der Processus läuft nach dem linken Teil des Douglas in die Gegend der Linea innominata. Ablösung des Processus von seinen Adhäsionen. Es wird der Bauchschnitt nach oben erweitert, da eine genauere Erkennung der Inkarzerationsursache nicht möglich ist. Die Därme sind mäßig stark gebläht, die Serosa fast überall spiegelnd. Nirgends Peristaltik. Es zeigt sich nun, daß das große Netz in die Tiefe zwischen die Darmschlingen hinunterzieht und ziemlich fest angespannt ist. Durchschneidung mit doppelter Ligatur. Es wird in die Tiefe verfolgt und geht herunter zum Douglas, links inseriert es. An ihm sind sonst keine Veränderungen konstatierbar. Unter dem adhärenten Netz liegen die verfärbten Darmschlingen. Diese sind außerdem noch durch den Proc. vermif. besonders an ihren Mesenterien komprimiert. Ob das Netz innerhalb des kleinen Beckens eine Brücke resp. mit der Wand des kleinen Beckens einen Inkarzerationsring bildete, ist nicht sicher, aber hochwahrscheinlich. Der Processus verlief etwa senkrecht zum Netz bis in die Gegend, wo es fixiert war und komprimierte oder stenosierte die Darmschlingen wohl oberhalb des durch das Netz gebildeten Inkarzerationsringes. Bei der Lösung der inkarzerierten Schlinge reißt dieselbe ein; Spülung. Sie war vorher schon brüchig und gangränös. Abklemmung der Schlingen oben und unten. Darmresektion mitsamt dem Mesenterium. Querschnitt senkrecht zum Längsschnitt bis zur Spina. Anlegung eines Anus praeternaturalis totalis. Es wird möglichst viel des hellgelben dünnflüssigen Stuhles aus dem Darme mittels eines dicken, eingebundenen Schlauches entfernt. Vernähung des Mesenterialspaltes. Es wird nun das abführende Darmstück, Ileum (kurz vor dem Coecum), mitsamt dem Coecum und Proc. vermif. herausgelagert. Drainage des Peritoneum nach Rehn mit Doppelröhren. Das erste Paar liegt im Douglas, das zweite Paar in der Gegend der linken Niere, das dritte in der der rechten Niere. Diese gehen durch die Radix mesenterii und sind mit Catgut an die Bauchwand fixiert.

Während der ganzen Dauer der Operation wird mit heißer steriler Kochsalzlösung die Bauchhöhle ausgespült (ca. 100 l). Bauchdeckennaht, fortlaufende Hautnaht. Während der Operation ist Pat. schwer kollabiert. 6 Spritzen Kampfer. 1 Infusion von 2 l physiologischer Kochsalzlösung vor der Operation, dann während der Operation nochmals 2 l. Durch die Drainröhren wird fortwährend mit heißer Kochsalzlösung gespült. Durch den Anus praeternaturalis ist viel Stuhl ausgelaufen. Zum Schluß hoher Einlauf in den zuführenden Darm. Ohne Erfolg. Es läuft nur Wasser ab, kein Stuhl mehr.

Die während der Operation sich zeigenden Zeichen von Peritonitis bestanden nur in einigen Fibrinauflagerungen auf den sonst spiegelnden Darmschlingen, im Douglas allerdings in fibrinöseitrigen Belägen. Demnach war die Peritonitis zur Zeit der Operation noch keine diffuse und betraf hauptsächlich das kleine Becken. 1 Stunde p. op. stirbt Pat., ohne sich aus dem Kollaps erholt zu haben. Die Autopsie ergibt ebenfalls keine Zeichen diffusser Peritonitis; die Drains liegen gut fixiert.

Erste Ursache ist hier offenbar eine im kleinen Becken sich abspielende Appendicitis gewesen. Durch diese wurden Processus und

Netz derart fixiert, daß sie entweder von vornherein den Darm an mehreren Stellen gleichzeitig beengten oder eine Falle bildeten, in welche er später sich fing. Welcher von beiden Modi vorlag, geht aus der Krankengeschichte nicht deutlich hervor. Für den ersteren spricht die Multiplizität der Stenose, für den zweiten die Darmgangrän. Trifft jener zu, läge ein Fall von echter occlussion à chaud immédiate, sonst eine occlusion à froid mit sekundärer Peritonitis vor.

Ich danke schließlich Herrn Geh.-Rat v. MIKULICZ bestens für die Ueberlassung des Materials und das der Arbeit entgegengebrachte Interesse.

Aus der Serumabteil. der Chem. Fabrik von E. Merck in Darmstadt.

Nachdruck verboten.

XXXI.
Gelatine und Blutgerinnung.

Von
Dr. med. **G. Landmann.**

Während über den die Blutgerinnung befördernden Einfluß der Gelatine nach den Erfahrungen am Krankenbett, von denen ich nur die von Lanceraux und Curschmann zu nennen brauche, kaum noch ein ernstlicher Zweifel besteht, sind die Ansichten über die Art und Weise, wie diese Wirkung zu erklären ist, noch geteilt.

Während Dastre u. Floresco [1]), deren Arbeiten die Wiederaufnahme der Gelatine in den Arzneischatz veranlaßten, hauptsächlich betonten, daß die Gelatine die Blutgerinnung zeitlich beschleunige und antagonistisch gegen intravenös injiziertes Pepton wirke, hat Sackur [2]) besonders auf die agglutinierende Wirkung hingewiesen, welche die Gelatine auf die roten Blutkörperchen ausübt und sowohl makroskopisch wie mikroskopisch leicht zu beobachten ist. Brat [3]) fand, daß nach der Injektion von Gluton (einer in Gelatose übergeführten Gelatine) künstlich erzeugte Thromben voluminöser ausfallen als ohne Glutoninjektion und erklärte damit die blutstillende Wirkung der Gelatine. Moll [4]) wies nach, daß nach subkutaner oder intravenöser Gelatineinjektion das Fibrinogen vermehrt ist, und dementsprechend die Blutgerinnsel bei den mit Gelatine behandelten Tieren fester sind, als bei normalen Tieren. Hiermit und mit der auch von ihm beobachteten Agglutination der roten Blutkörperchen erklärt er die blutstillende Wirkung der Gelatine.

Zu diesen Erklärungen ist nun neuerdings eine weitere hinzuge-

1) Arch. de Physiol., 1895 u. 1896.
2) Mitt. a. d. Grenzgeb. d. Med. u. Chir., Bd. 8.
3) Berl. klin. Wochenschr., 1902, No. 49.
4) Wien. klin. Wochenschr., 1903, No. 44.

kommen, indem KAPOSI[1]) auf Grund neuer Versuche die Hypothese aufstellte, daß die Gelatine vielleicht die roten Blutkörperchen beeinflusse, Fibrinferment oder dessen Zymogen abzugeben.

Wenn diese neue Erklärung, welcher KAPOSI selbst „höchstens den Wert einer Hypothese" beimißt, nun auch mit Rücksicht auf die durch einwandfreie Versuche gestützte MOLLsche Erklärung eigentlich überflüssig ist, und schon deshalb nicht allgemein zulässig erscheint, weil ja bei den meisten Blutungen (hämophile vielleicht ausgenommen) Fibrinferment im Ueberschuß vorhanden ist, so habe ich es doch für ratsam gehalten, die Versuche KAPOSIS nachzuprüfen, da von ihm außer der neuen Hypothese auch noch Forderungen von praktischer Wichtigkeit an seine Versuchsergebnisse geknüpft werden. KAPOSI stellt nämlich die Behauptung auf, daß die zu injizierende Gelatine nicht im Autoklaven, sondern nur bei 100° C, und zwar an 5 aufeinanderfolgenden Tagen je ½ Stunde sterilisiert werden dürfte. Die Befolgung dieser Vorschrift in der Praxis des Arztes resp. Apothekers könnte aber zu den verhängnisvollsten Folgen führen.

KAPOSI wurde zu seinen Versuchen durch folgende Ueberlegung veranlaßt: Man hat seither, um die Berechtigung der Gelatineanwendung auch experimentell darzutun, hauptsächlich nachzuweisen versucht, daß das Aderlaßblut von Tieren, die mit Gelatine injiziert wurden, schneller gerinnt als normales Blut. Da aber schon beim normalen Blut die Gerinnungszeiten in weiten Grenzen schwanken, so erscheinen diese Versuche nicht beweisend. KAPOSI wollte also „einen neuen Weg einschlagen" und spritzte Tieren Blutegelextrakt intravenös ein und kurze Zeit darauf Gelatine. Während bei Tieren, welche nur Blutegelextrakt erhalten, das kurze Zeit nach der Injektion entnommene Blut bekanntlich flüssig bleibt, wurde das Blut in dem KAPOSIschen Versuche fest. Es zeigte sich aber die weitere Tatsache, daß dieser „Beweis" für die gerinnungsbefördernde Wirkung der Gelatine mit der jetzt allgemein angewandten Gelatina sterilisata MERCK nicht gelang, während er bei Verwendung von roher Gelatine, die also nicht durch Kochen sterilisiert war, immer zu erbringen war. Diese Erscheinung erklärte sich KAPOSI damit, daß seine rohe Gelatine bei Zimmertemperatur fest war während die von ihm verwandte MERCKsche Gelatine bei Zimmertemperatur flüssig wurde, also eine größere Menge Gelatose enthielt als die rohe Gelatine. Mit der schon bei Erscheinen der KAPOSIschen Arbeit im Handel befindlichen hochschmelzenden MERCKschen Gelatine hat KAPOSI keine Versuche angestellt.

Auf Grund seiner Versuche kommt KAPOSI nun zu dem Schlusse, daß die Gelatine bezüglich der Blutgerinnung antagonistisch gegen Blutegelextrakt und also blutgerinnungsbeschleunigend wirkt, daß aber zur

1) Grenzgeb. d. Med. u. Chir., 1904.

Injektion beim Menschen nur hochschmelzende Gelatine zu verwenden ist und gibt dann die vorerwähnte Vorschrift zur fraktionierten Sterilisation bei 100°.

Schon ohne eigene Versuche anzustellen, läßt sich nun leicht nachweisen, daß diese Forderung unhaltbar ist, da KAPOSI zu ihr nur durch ganz auffallende Irrtümer und eine völlige Nichtbeachtung wohlbekannter bakteriologischer Tatsachen gelangte. Zunächst zitiert KAPOSI nämlich aus DASTRE und FLORESCO folgende Stelle: „Il suffit de chauffer un instant la solution de Gélatine à la température de 140° dans l'autoclave, pour lui faire perdre définitivement la faculté de se prendre en gelée" und schließt daraus wörtlich: „Also Erhitzen der Gelatine bei über 100° im Autoklaven verändert die Gelatine zur nicht erstarrbaren Gelatose." Nun ist dies doch ein sofort in die Augen springender Fehlschluß, denn „chauffer à la température de 140°" ist doch nicht gleichbedeutend mit „Erhitzen bei über 100°" und bekanntlich denkt kein Bakteriologe daran, seine Nährböden, wenn er sie „im Autoklaven" sterilisiert, auf 140° zu erhitzen, sondern er begnügt sich mit Temperaturen zwischen 100 bis 105, höchstens einmal 110° C. Ebenso irrtümlich ist die an die Zitierung des MERCKschen Gelatineprospektes geknüpfte Bemerkung: „Dieses Erhitzen im Autoklaven ist eine der sichersten Methoden, um aus der Gelatine ihre Spaltungsprodukte, die Gelatosen zu gewinnen (s. Untersuchungen von DASTRE und FLORESCO)", insofern wenigstens, als — wie dies aus dem Zusammenhang und den Schlußfolgerungen hervorgeht — damit gesagt sein soll, daß durch die Autoklavenerhitzung sicherer Gelatosen erzeugt werden, als durch die Erhitzung auf 100°. Denn bekanntlich werden bei 100° ebenso „sicher" Gelatosen gebildet, nur muß diese Temperatur länger einwirken. Da aber auch der sterilisatorische Effekt bei 100° viel langsamer erreicht wird, als im Autoklaven, so bietet die Beschränkung auf 100° keinerlei Vorteile, wenn es sich um eine einmalige Sterilisation handelt. Was nun die von KAPOSI nach dem Vorgang von KRAUSE empfohlene mehrmalige (fraktionierte) Sterilisation betrifft, so ist dazu folgendes zu bemerken. Selbstredend war auch in der MERCKschen Serumabteilung diese in jedem bakteriologischen Leitfaden beschriebene Methode nicht unbekannt, doch habe ich sie aus naheliegenden Gründen nicht in schematischer Weise auf die Gelatina sterilisata pro injectione übertragen, als ich deren Einführung veranlaßte. Der Sinn der fraktionierten Sterilisation ist bekanntlich der, daß die bei der ersten Erhitzung auf 100° nicht zerstörten Sporen im ersten Sterilisationsintervall auskeimen, also in die leichter zerstörbare vegetative Form übergehen und dann der zweiten Erhitzung zum Opfer fallen. Für den Fall, daß einmal im ersten Intervall nicht alle Sporen auskeimen sollten, wird noch eine dritte oder vierte Erhitzung vorgenommen. Die Voraussetzung für die Anwendbarkeit dieser Methode ist also, daß die Sporen die zu ihrer

Auskeimung nötigen Bedingungen vorfinden. Dies ist aber, wenn sich Sporen anaërober Bakterien in einer wässerigen Gelatinelösung befinden, und zwar in gewöhnlichen mit Glasstopfen verschlossenen Gläsern, wie KRAUSE es vorschlägt, durchaus nicht der Fall. Denn erstens keimen diese Sporen bei Sauerstoffzutritt überhaupt nicht aus, und zweitens würden auch bei Sauerstoffabschluß nur wenige Anaëroben mit einer wässerigen, vielleicht sogar noch saueren Gelatinelösung als Nährboden so zufrieden sein, daß sie ihr Wachstum begönnen.

Wenn ich also bei der Ausarbeitung der Sterilisationsvorschriften für die Gelatina pro injectione MERCK die Erhitzung im Autoklaven vorschrieb, so wird dies jedem Bakteriologen selbstverständlich erscheinen, aber auch die von mir gewählte mehrfache Sterilisation hatte bei diesem Präparat eine gewisse Berechtigung, da es nicht nur bei Luftzutritt, sondern auch in zugeschmolzenen, vorher evakuierten Röhren also unter anaëroben Bedingungen sterilisiert wurde. Andererseits enthält die MERCKsche Gelatine, entsprechend ihrer Darstellung aus frischen Kalbsfüßen wesentlich mehr nahrhafte Extraktivstoffe als die wässerige Lösung der käuflichen Gelatine, welche aus lange extrahierten und entfetteten Knochen hergestellt wird. Gleichwohl bildet auch die MERCKsche Gelatine keinen völlig genügenden Nährboden für die meisten Bakterien, und ich war daher genötigt, Autoklaventemperaturen zu verwenden, auf die ich den Hauptwert lege, da sie schon bei einmaliger kurzer Anwendung alle Sporen vernichten. Die mehrfache Sterilisation betrachtete ich von vornherein mehr als eine Konzession an die in nicht bakteriologischen Kreisen weit verbreitete Anschauung, daß man eine sichere Sterilisation nur durch mehrmaliges Erhitzen erreichen könne.

Eine nur geringe Entschuldigung für die KAPOSIsche Empfehlung einer so unzweckmäßigen Sterilisationsvorschrift kann darin gefunden werden, daß sich diese Methode nach KRAUSES Angaben an der medizinischen Klinik in Breslau gut bewährt hat. Denn dort wurde jede Gelatinenummer durch Tierversuche sorgfältig auf Sterilität geprüft, was in der Praxis nicht möglich ist. Andererseits ist ja gar nichts darüber bekannt, ob das KRAUSEsche Ausgangsmaterial sehr widerstandsfähige Sporen irgend welcher Art enthalten hat, was doch allein die Leistungsfähigkeit der Methode beweisen würde.

Am wenigsten beweisen die von KAPOSI mitgeteilten Versuche, laut denen eine Gelatineprobe, der eine frische Tetanusagarkultur zugesetzt war, nach der von KAPOSI empfohlenen Methode sicher sterilisiert wurde. Diese Versuche sind viel zu aphoristisch, berücksichtigen gar nicht die ungleiche Widerstandsfähigkeit verschiedener Stämme (man denke nur an die Unterschiede in der Resistenz verschiedener Staphylokokkenstämme) und vor allem übersieht hier KAPOSI vollständig, daß eine tetanussporenfreie Gelatine noch lange keine Gelatina sterilisata

ist, die man ruhig jedem Menschen einspritzen kann. Wir haben doch bei der Gelatinesterilisation nicht nur mit Tetanussporen zu rechnen, sondern mit allen Sporen, die im Fußbodenschmutz vorkommen und deren Widerstandsfähigkeit, wie die GLOBIGschen Versuche beweisen, eine ungemein große sein kann, während ihre Infektionsfähigkeit noch nicht so genau studiert ist, daß man sie ohne weiteres vernachlässigen dürfte. Uebrigens will ich nicht unerwähnt lassen, daß die fraktionierte Erhitzung auf 100° zur Sterilisation der käuflichen Gelatine häufig genügen würde, da meiner Erfahrung nach in den meisten Fällen Tetanussporen schon durch einmaliges halbstündiges Erhitzen auf 100° getötet werden; dies ändert aber an meinen obigen Ausführungen nichts, denn ein zuverlässiges Sterilisationsverfahren muß allen Eventualitäten genügen. Schon aus vorstehendem geht mit Bestimmtheit hervor, daß die KAPOSIsche Behauptung, die Gelatine dürfe nicht im Autoklaven sterilisiert werden, zunächst dahin abzuändern wäre, daß die Gelatina pro injectione steril und bei Zimmertemperatur fest sein muß, und es wäre nun zu prüfen ob die KAPOSIschen Versuche wenigstens diese Notwendigkeit beweisen.

Zunächst muß ich aber daran erinnern, daß dieses Verlangen nach einer bei Zimmertemperatur festen Gelatine durchaus nicht neu ist, sondern schon früher von verschiedenen Aerzten uns gegenüber geäußert wurde, so daß MERCK schon längere Zeit vor Erscheinen der KAPOSIschen Arbeit eine bei Zimmertemperatur feste Gelatine abgab. Zu Anfang unserer Gelatineproduktion lag kein Grund vor, auf einen besonders hohen Schmelzpunkt der Gelatine Wert zu legen, da beispielsweise die günstigen Resultate der französischen Autoren alle mit einer Gelatine erzielt wurden, die eine halbe Stunde bei 110° sterilisiert wurde und also sicher reichlich Gelatosen enthielt. So berichtet allein LANCERAUX über mehr als tausend günstig beeinflußte Aneurysmafälle. Später konnten dann die experimentellen Arbeiten von BRAT, der bei Anwendung reiner Gelatose eine Vergrößerung der Thromben sah, und von MOLL, der die Vermehrung des Fibrinogens experimentell nachwies, obwohl er mit einer 6 Stunden gekochten und also bei Zimmertemperatur nicht mehr festen Gelatine arbeitete, direkt für die Wirksamkeit eines gelatosereichen Präparates sprechen.

Ferner ist noch darauf hinzuweisen, daß sich gegen die Schlußfolgerung KAPOSIS von vornherein der Einwand erheben ließ, daß eine antagonistische Wirkung der Gelatine gegen Blutegelextrakt noch keineswegs beweise, daß sie auch im allgemeinen die Gerinnung des Blutes beschleunige resp. befördere. Immerhin kann man aber zugeben, daß diese Tatsache — einwandfrei bewiesen — zusammen mit anderen schon früher bewiesenen Tatsachen wenigstens mit einer gewissen Wahrscheinlichkeit in dem KAPOSIschen Sinn zu verwerten wäre. Hatten doch schon DASTRE und FLORESCO im Jahre 1896 die antagonistische

Wirkung der Gelatine gegen Pepton entdeckt, während sie gegen die decalcifizierenden Mittel (Oxalate u. s. w.) allerdings versagte.

Zur Nachprüfung der KAPOSIschen Angaben stellte ich nun zunächst die beiden nachstehenden Versuche genau nach den Angaben dieses Autors an. Die Rohgelatine war eine 10-proz. Lösung der käuflichen Gelatine (Marke STOES & Co., Schlierbach-Heidelberg, die auch von KAPOSI benützt wurde) in physiologischer Kochsalzlösung, mit Soda neutralisiert. Die Gelatina sterilisata war das alte MERCKsche, also bei 20 Grad flüssige Präparat. Jeder Aderlaß betrug 2—3 ccm. Statt des Hirudins wurde meistens das Extractum hirud. siccum MERCK benützt, doch wurden alle wichtigeren Versuche mit dem SACHSEschen Hirudin kontrolliert.

I. Versuch. 2. Nov. 1904. Kaninchen 1650 g.
10h 15' 1. Aderlaß. Geronnen 10h 20'.
10h 17' 0,033 Hirudin intravenös.
10h 20' 2. Aderlaß. Bleibt flüssig,
10h 24' 13,2 Gelat. sterilis. = 0,8‰ intravenös.
10h 29' 3. Aderlaß.
10h 34' 4. Aderlaß.
10h 39' 5. Aderlaß.
10h 44' 6. Aderlaß.
} Bleiben dauernd flüssig.

Bei dem Aderlaß 2, der dauernd flüssig blieb, war nach 2 Stunden noch kaum eine beginnende Sedimentierung der Blutkörperchen zu bemerken. Nach 24 Stunden hatten sich alle Blutkörperchen im unteren Teil des Reagenzglases angesammelt, darüber eine helle Schicht Plasma.

Im Aderlaß 3—6 begann die Sedimentierng schon nach wenigen Minuten und war nach einer Stunde völlig beendet (Agglutination der Blutkörperchen durch die Gelatine).

II. Versuch. 3. Nov. 1904. Kaninchen 2100 g.
10h 8' 1. Aderlaß. 10h 12' geronnen.
10h 10' 0,042 Hirudin intravenös.
10h 12' 2. Aderlaß. Bleibt dauernd flüssig.
10h 17' 17 ccm Rohgelatine = 0,8‰ intravenös.
10h 22' 3. Aderlaß.
10h 27' 4. Aderlaß.
10h 32' 5. Aderlaß.
10h 37' 6. Aderlaß.

Aderlaß 2 verhält sich genau wie im Versuch I.

Aderlaß 3—6 war bei 20° nach $1^1/_2$ Stunden noch flüssig, nach 2 Stunden gallertig, nach $2^1/_2$ Stunden erstarrt; die Blutkörperchen hatten sich im Laufe der 1. Stunde zusammengeballt und zu Boden gesenkt, so daß die obere Hälfte der Proben durchsichtig und weiß, die untere undurchsichtig und rot gefärbt war.

Meine Versuchsresultate, die noch durch vier weitere völlig gleiche Versuche kontrolliert wurden, stimmten also genau mit den KAPOSIschen; wie steht es nun mit den daraus zu ziehenden Schlußfolgerungen? Hier fällt zunächst auf, daß KAPOSI, nachdem er beschrieben, daß die

Rohgelatine die Blutzellen konglutiniert und das Plasma erstarren macht, vorsichtig sagt: „Ob wir dies eine echte Gerinnung nennen dürfen, bleibt fraglich", dann aber im weiteren Verlauf seiner Ausführungen stets von „Gerinnung", „gerinnungsbefördernder Wirkung der Gelatine" u. s. w. spricht und in seinen Folgerungen das Starrwerden der Gelatine als Gerinnung verwertet. Er hat also de facto seine Erscheinung als Gerinnung betrachtet, wie schon aus dem Schlußsatz hervorgeht: „Die Gelatine hat eine die Blutgerinnung beschleunigende Wirkung, die sich im Tierexperiment durch den Antagonismus gegen das gerinnungshemmende Hirudin einwandfrei nachweisen läßt." Nun läßt sich aber leicht nachweisen, daß das Erstarren der Blutproben in dem KAPOSIschen Versuch nicht nur keine echte Gerinnung ist, sondern mit Gerinnung nicht das geringste zu tun hat und eine einfache Gelatineerstarrung darstellt. Auf diesen Verdacht mußte man schon kommen, wenn man bedenkt, daß die Blutgerinnung ein rasch verlaufender Prozeß ist, während das Starrwerden des Blutes in den KAPOSIschen Versuchen sich lange hinzog und oft erst nach 3 Stunden deutlich ausgesprochen war. Genau in dieser Weise erstarrt aber auch bei Zimmertemperatur eine 1-proz. Gelatinelösung (0,8 g Gelatine pro Kilogramm Kaninchen, intravenös eingespritzt, gibt mit dem Blut des Tieres ungefähr eine 1-proz. Gelatinelösung).

Direkt bewiesen wird aber meine Behauptung durch folgende Tatsache. Stellt man die erstarrten Blutproben (Versuch II, Aderlaß 3—6) in ein Wasserbad von 38°, so werden sie rasch wieder flüssig, läßt man sie darauf abkühlen, so werden sie wieder fest und zwar um so schneller, je niedriger die Außentemperatur ist, so daß bei 0° die Erstarrung in wenigen Minuten erfolgt.

Nun könnte man noch einwenden: Selbstverständlich muß bei dem vorstehenden Versuch, da das Blut ca. 1 Proz. Gelatine enthält, auch eine Erstarrung dieser Gelatine eintreten, aber nebenher kann darum doch eine echte Gerinnung verlaufen. Daß dies nicht der Fall ist, geht aus der vollständigen Abwesenheit eines Fibringerinnsels hervor. Hat man die obigen Proben bei 38° verflüssigt, so kann man die obere helle Schicht (gelatinehaltiges Plasma) in eine Glasschale gießen und sich davon überzeugen, daß in dem Aderlaß 3 und 4 nicht das geringste Fibringerinnsel vorhanden ist, und ebenso kann man den unteren roten Teil dieser Proben mit warmem Wasser auswaschen ohne das kleinste Gerinnsel zu finden. In dem Aderlaß 5 findet man unter Umständen die ersten Andeutungen eines Gerinnsels, in 6 wird dieses etwas deutlicher, und in 7 ist ein normales Gerinnsel vorhanden. Diese Gerinnsel sind natürlich nicht durch Gelatinewirkung entstanden, sondern beruhen auf dem Nachlassen der Hirudinwirkung, welches, wie oben erwähnt, ca. 25 Minuten nach der Hirudininjektion beginnt. Die Blutprobe des Aderlasses 7 zeigt also deutlich, wie sich Hirudinblut verhält, das

erstens 1 Proz. Gelatine enthält, und in dem zweitens die Hirudinwirkung aufgehört hat. Wenn sich der Aderlaß 3 so verhielte wie der Aderlaß 7, dann wäre der Kaposische Schluß berechtigt.

Hätte Kaposi diesen einfachen Versuch gemacht, so wäre er vor dem Schluß bewahrt geblieben, daß die Gelatine auf Hirudin antagonistisch wirkt; er hat ja allerdings an die Möglichkeit der vorstehend bewiesenen Tatsache gedacht, indem er sagt: „Man könnte also vermuten, daß das Blut nach Injektion käuflicher Gelatine gar nicht wirklich gerinne, sondern daß die Gelatine im Blut nur erstarre. Dieser Einwand, den sich schon Dastre und Floresco, die das Phänomen der Schichtung auch sahen, selbst gemacht haben, läßt sich sehr einfach dadurch widerlegen, das man die Reagenzröhrchen, sofort nachdem das Blut aufgefangen ist, ins Wärmebad bei 38° C stellt. Tut man dies, und ich habe die Probe mehrmals wiederholt, so tritt die Erstarrung in der gleichen Weise ein wie bei Zimmertemperatur."

Aus diesen Worten geht zunächst nicht mit Sicherheit hervor, ob Kaposi den Aderlaß eines Gelatinetieres in ein Wasserbad von 38° brachte, wie dies Dastre und Florsco tat, oder den eines Hirudingelatinetieres. Noch weniger sind irgendwelche Einzelheiten über den Verlauf dieses für die Beurteilung der vorliegenden Frage nahezu wichtigsten Versuchs angegeben. Ich habe ihn daher in der Weise angestellt, daß die Anordnung des Versuchs II im allgemeinen beibehalten wurde. Die einzelnen Aderlässe wurden doppelt gemacht und je einmal bei 20° und einmal bei 38° aufbewahrt.

III. Versuch. 13. Dez. 1904. Kaninchen 1400 g.
10h 37' 1. Aderlaß. Nach 4' fest; 14. Dez. typisch geronnen.
10h 40' 0,028 Hirudin intravenös.
10h 42' 2. Aderlaß.
10h 43'—48' 10 ccm Rohgelatine gleich 0,84‰ intravenös.
10h 52' 3. Aderlaß.
10h 59' 4. Aderlaß.
11h 09' 5. Aderlaß.
11h 19' 6. Aderlaß.
11h 29' 7. Aderlaß.

Am 14. Dez. zeigten die Proben folgende Bilder. Alle Gläser wiesen die schon erwähnte Schichtung in eine obere weiße und untere rote (blutkörperchenhaltige) Abteilung auf.

Von den bei Zimmertemperatur (tags ca. 20, nachts ca. 10° C) gehaltenen Proben war Aderlaß 2 flüssig, 3—7 fest; Aderlaß 6 und 7 zeigten in der durchsichtigen oberen Schicht ein deutliches undurchsichtiges graues zentrales Fibringerinnsel. Ins Wasserbad von 38° gebracht, werden die Proben 3—7 flüssig; bei 6 und 7 läßt sich mit warmem Wasser ein kräftiges Fibringerinnsel auswaschen, 3—5 enthalten kein Fibringerinnsel.

Von den bei 38° aufbewahrten Proben ist Aderlaß 2 fest, d. h. beim Umlegen des Reagenzglases fließt nichts aus, die obere weiße Schicht nur $^1/_2$ mm hoch; durch kräftiges Anschlagen an die Hand läßt sich die Masse zum Teil verflüssigen und dann mit kaltem Wasser ein deutliches dünnes

Fibringerinnsel auswaschen. Aderlaß 3 ist fest, obere weiße Schicht in der Mitte trübe; nachdem die feste Masse mit einer Nadel vom Rand des Glases losgelöst ist, scheidet sich sofort etwas Serum ab und nach kurzer Zeit schwimmt ein deutliches Fibringerinnsel in dem flüssigen Serum. Aderlaß 4 ist typisch geronnen, in dem flüssigen Serum schwimmt ein Fibringerinnsel, welches in seiner oberen Hälfte graugelb, in seiner unteren durch die von ihm eingeschlossenen Blutkörperchen rot aussieht. Aderlaß 5 gleicht Aderlaß 3, nur ist das zentrale Fibringerinnsel deutlicher. Aderlaß 6 und 7 typisch geronnen, Fibringerinnsel in flüssigem Serum.

Aus der vorstehenden Schilderung ergibt sich also, daß in der Tat den KAPOSIschen Angaben entsprechend auch bei 38° eine „Erstarrung" des Hirudin-Gelatineblutes eintreten kann, es ergibt sich aber auch ohne weiteres, daß diese Erstarrung keineswegs einen Antagonismus zwischen Gelatine und Blutegelextrakt beweisen kann. Bevor dies näher erörtert wird, muß noch folgende Tatsache erwähnt werden. Wenn man Pferdeblut aus einer Ader in einem Reagenzglas auffängt und über Nacht stehen läßt, so findet man es am nächsten Tage meistens typisch geronnen, d. h. in der Mitte des Glases hat sich ein Gerinnsel zusammengezogen, welches oben graugelb, unten durch Einschluß der Blutkörperchen rot gefärbt ist und von dem bernsteingelben Serum umspült wird. (Bei schneller gerinnenden Blutsorten ist das Gerinnsel in seiner ganzen Ausdehnung rot.) In gar nicht seltenen Fällen ist aber die Gerinnung nicht so typisch verlaufen, sondern man findet das Glas von einer rings an den Wänden haftenden erstarrten Masse ausgefüllt, die oben graugelb und unten rot gefärbt ist und noch kein Serum hat austreten lassen. Will man sich dieses verschaffen, so muß man den Blutkuchen ringsum von der Wand ablösen, worauf sich das Fibringerinnsel zusammenzieht und das Serum auspreßt. Es ist daher in den Serumlaboratorien schon längst üblich, bei jedem Aderlaß der Sicherheit halber den Blutkuchen kurz nach dem Erstarren rings vom Rand loszulösen und auch in der WIDAL-Literatur ist auf diese Notwendigkeit neuerdings wiederholt aufmerksam gemacht worden.

Es wird nun verständlich, daß das „Erstarren" der bei 38° gehaltenen Blutproben 5 und 3 in dem obigen Versuch eine etwas ungewöhnliche Form der Blutgerinnung darstellt, und daß sich also die bei 38° gehaltenen Aderlässe 3—7 prinzipiell gleich verhalten: sie zeigen echte Gerinnung (Trennung in Fibrin und Serum). Die Gerinnung ist um so kräftiger, je länger die Probe nach der Hirudininjektion entnommen wurde, Probe 7 ist völlig typisch geronnen, 3 zeigt nur eine Andeutung eines Fibringerinnsels.

Daß diese Gerinnung nicht durch die Gelatine hervorgerufen wurde, ergibt sich erstens aus dem Umstand, daß nur die bei 38° gehaltenen Aderlässe 3—5 geronnen sind, während die bei 20° gehaltenen Proben zwar erstarrt, aber nicht geronnen sind, und zweitens aus dem Verhalten der Aderlässe 2. Auch diese schon vor der Gelatineinjektion entnommene Blutprobe zeigt ein deutliches Fibringerinnsel in dem bei

38° gehaltenen Glas, während sie in dem bei 20° gehaltenen völlig flüssig ist. Diese Tatsache beweist, daß das dem Kaninchen eingespritzte Hirudin genügte, um die Gerinnung des 2 Minuten nach der Injektion entnommenen Blutes bei 20° zu hemmen, während es dies bei 38° nicht mehr leisten kann; es wird hier von der bei höherer Temperatur bekanntlich stärker wirkenden Gerinnungskraft des Blutes überwunden. Es ist demnach gänzlich unzulässig, für die Gerinnung der bei 38° aufbewahrten Proben 3—5 die Gelatine verantwortlich zu machen, denn die Gerinnung erfolgt hier trotz des Hirudins infolge der höheren, gerinnungsbefördernden Temperatur. Die Gelatine spielt hier ebensowenig eine antagonistische Rolle, wie in den bei Zimmertemperatur aufbewahrten Proben 3—5, die auch in diesem Versuch dasselbe Verhalten zeigten, wie es bei Versuch II für die entsprechenden Proben erwähnt wurde. Sie sind erstarrt, aber nicht geronnen, dean sie enthalten kein Fibrin, und die Starre löst sich in warmem Wasser, um in kaltem wieder aufzutreten. Auch diese Proben konnten übrigens, was hier beiläufig erwähnt werden mag, noch nachträglich zur Gerinnung gebracht werden, wenn man sie am Tage nach der Entnahme längere Zeit bei 38° hielt. Nach 2—3 Stunden entstand dann in dem zunächst klaren, völlig flüssigen Plasma noch die Trennung in Serum und ein kräftiges Fibringerinnsel.

Die Proben 6 und 7 zeigen natürlich auch bei 20° große Fibringerinnsel, da schon der Aderlaß 6 39 Minuten nach der Hirudininjektion gemacht wurde, also zu einer Zeit, zu der die Wirkung des Hirudins bekanntlich bereits aufgehört hat.

Da in dem Versuch III das 2 Minuten nach der Hirudininjektion entnommene und bei 38° gehaltene Blut gerann, hätte man daran denken können, daß das Hirudinblut bei 38° überhaupt nicht flüssig bleibe; es wurde daher der folgende Versuch gemacht, der auch das Verhalten des bei 20 und 38° aufbewahrten Hirudinblutes noch deutlicher kennzeichnet.

IV. Versuch. 14. Dez. 1904. Kaninchen 1600 g.
11h 43' 0,048 Hirudin intravenös gleich 0,03 ‰.
15. Dez. 1904.

	20°	38°
11h 46' 1. Aderlaß.	Völlig flüssig. Kein Fibringerinnsel.	Völlig flüssig. Schwache Andeutung eines Fibringerinnsels.
11h 52' 2. Aderlaß.	Völlig flüssig. Kein Fibringerinnsel.	Typisch geronnen.
12h 00' 3. Aderlaß.	Erstarrt; durch Schütteln zu verflüssigen, sehr dünnes Fibringerinnsel.	dto.
12h 08' 4. Aderlaß.	Gleich 3. Stärkeres Fibringerinnsel.	dto.
12h 16' 5. Aderlaß.	Typisch geronnen.	dto.
12h 24' 6. Aderlaß.	dto.	dto.

Dieser Versuch beweist deutlich die Richtigkeit der oben geäußerten Auffassung, daß Hirudinblut bei 38° leichter gerinnt als bei 20°. Bei 38° ist der Aderlaß 2, welcher 9 Minuten nach der Hirudininjektion gemacht wurde, nach 24 Stunden typisch geronnen, während bei 20° erst der 33' nach der Hirudininjektion gemachte Aderlaß 5 typisch gerann. Daß der 3 Minuten nach der Hirudininjektion gemachte und bei 38° aufbewahrte Aderlaß 1 flüssig blieb (während in dem Versuch III der entsprechende Aderlaß 2 fest wurde), erklärt sich durch den Umstand, daß in dem Versuch IV absichtlich eine stärkere Dosis Hirudin gegeben wurde (0,03 ‰ statt 0,02 ‰).

Wenn es nun auch schon nach den Ergebnissen des Versuches III keinem Zweifel unterliegen kann, daß ein Antagonismus zwischen Gelatine und Hirudin nicht besteht, so möge doch noch ein Versuch angeführt werden, der folgender Erwägung entsprang. Wenn Gelatine das Hirudin antagonistisch beeinflußte, so dürfte man erwarten, daß zur Beseitigung der Wirkung einer größeren Hirudinmenge auch eine größere Menge Gelatine nötig sei. Um dies zu prüfen, wurde zunächst die geringste Dosis Gelatine ermittelt, welche nach Injektion der dosis efficax Hirudin (0,02 ‰) einem Tier injiziert, dessen Blut noch „zum Erstarren" bringt. Durch zahlreiche Kaninchenversuche wurde festgestellt, daß unter diesen Umständen das „Erstarren" des Blutes meist schon nach Injektion von 0,4 ‰ Gelatine eintritt, bei 0,6 ‰ aber mit Sicherheit ausgesprochen ist, wenn die Blutproben bei 20° aufbewahrt werden. Bei antagonistischen Beziehungen zwischen Hirudin und Gelatine müßte man nun erwarten, daß bei Anwendung von beispielsweise 0,08 ‰ Hirudin diese Gelatinedosis von 0,6 ‰ Gelatine unwirksam bliebe. Dies ist aber durchaus nicht der Fall, wie der nachstehende Versuch zeigt.

V. Versuch. 17. Dez. 1904. Kaninchen 1650 g.
12h 16' 0,13 g Hirudin = 0,08 ‰ intravenös.
12h 18' 10 ccm Rohgelatine = 0,6 ‰ intravenös.
12h 20' 1. Aderlaß.
12h 25' 2. Aderlaß.
12h 30' 3. Aderlaß.
12h 35' 4. Aderlaß.
18. Dez. 1904. Sämtliche Aderlässe von Versuch V bei 20° erstarrt. Auf 38° erwärmt flüssig, abgekühlt wieder fest.

Auch dieser Versuch spricht also deutlich gegen einen Antagonismus zwischen Gelatine und Hirudin.

Beiläufig möge hier noch erwähnt werden, daß die Grenzdosis Gelatine, welche Hirudinblut noch zum Erstarren bringt, genau zusammenfällt mit der Grenzdosis Gelatine, welche normales defibriniertes Blut noch erstarren läßt; spritzt man einem Kaninchen weniger als 0,4 Proz. Rohgelatine intravenös ein, macht ihm einen Aderlaß, defibriniert das Blut und bewahrt es bei 20° auf, so erstarrt es nicht

mehr; bei 0,4 ‰ beginnt die Erstarrung, bei 0,6 ‰ ist sie immer deutlich ausgesprochen. Auch diese Tatsache deutet darauf hin, daß man das „Erstarren" des Blutes eines mit Gelatine injizierten Tieres nicht ohne weiteres als Gerinnung oder gerinnungsähnlichen Vorgang ansprechen oder verwerten darf.

Die vorstehenden Versuche beweisen meines Erachtens mit Sicherheit, daß die Kaposische Methode nicht geeignet ist, die Wirkungslosigkeit der Gelatose als Blutstillungsmittel darzutun. Obgleich auch sonst kein Beweis für die Notwendigkeit der Verwendung einer hochschmelzenden Gelatine erbracht wurde, hat doch Merck auf mehrfachen Wunsch schon vor der Mitteilung Kaposis ein solches Präparat abgegeben. Da die neue Mercksche Gelatine trotz ausgiebiger Sterilisation im Autoklaven bei 115° einen Schmelzpunkt besitzt, der meist noch höher ist als derjenige der von Kaposi empfohlenen fraktioniert sterilisierten Gelatine, so kann ich auf Grund meiner obigen Ausführungen nicht nachdrücklich genug vor der Verwendung aller fraktioniert sterilisierten Gelatinelösungen warnen; solche Präparate können zwar eine sehr große Wahrscheinlichkeit, nie aber völlige Sicherheit für absolute Sterilität bieten.

Aus der chirurgischen Universitäts-Poliklinik zu Leipzig
(Direktor: Prof. Dr. PERTHES).

Nachdruck verboten.

XXXII.

Wirkung der Radiumstrahlen auf verschiedene Gewebe und Organe.

Von

Dr. **Anton Thies,**
Volontärarzt des Institutes.

(Hierzu Tafel XII—XIV).

Im folgenden beabsichtige ich, über histologische Untersuchungen über die Einwirkung von Radiumstrahlen auf verschiedene Gewebe und Organe zu berichten, Untersuchungen, die ich auf Anregung des Herrn Prof. PERTHES unternommen habe.

Nachdem sich gezeigt hatte, daß Radiumstrahlen, ähnlich wie die Röntgenstrahlen, einzelne Organe (Haut [HALKIN, SCHOLZ, EXNER, HOLZKNECHT], Testikel [SELDIN], Milz und lymphatische Organe [HEINEKE]) in ganz auffallender Weise verändern, während an anderen Geweben (Bindegewebe, Muskulatur) nach den Untersuchungen von DANYSZ nur äußerst geringe Veränderungen wahrgenommen wurden, erschien es wünschenswert, eine größere Reihe von Organen und Geweben einer systematischen Prüfung auf die Folgen der Radiumbestrahlung zu unterwerfen. Ihr Ergebnis war, daß alle untersuchten Gewebe in bestimmter, charakteristischer Weise reagieren, wenn auch verschieden, je nach dem Gewebe und der Strahlungsdosis. Die erzielten Veränderungen waren gewöhnlich regressiver Natur, doch wurden auch bestimmte charakteristische progressive Veränderungen, Wucherungen von Epithel, Knorpel und Bindegewebe, wahrgenommen, welche unser besonderes Interesse in Anspruch nahmen.

Eine Uebersicht über die bisher im Experiment am Tierkörper und menschlichen Körper mit dem Radium gemachten Erfahrungen habe ich in meiner Dissertation gegeben.

Zu den folgenden Serienversuchen verwandte ich 20 mg Radiumbromid. Für die Radioaktivität des Präparates kann ich ein physikalisches Maß nicht angeben, doch läßt sich ein Schluß auf dieselbe

daraus ziehen, daß eine halbstündige Bestrahlung der menschlichen Haut eine deutliche Reaktion ersten Grades mit Epithelabschilferung erzeugt und eine einstündige Bestrahlung ein flaches Angiom vollkommen zum Schwinden bringt.

Das Radium befand sich in einer etwa 1 cm im Durchmesser großen und 2 mm hohen Messingkapsel, die an der einen Seite mit Glimmer gedeckt war. Die Kapsel wählte ich aus Metall, einerseits, weil ich sie so nur in möglichst geringen Dimensionen haben konnte, wodurch es erst ermöglicht wurde, sie in den Tierkörper einzulegen, ohne die Folgen des Druckes befürchten zu müssen, die die große Originalkapsel bedingen würde, andererseits, weil so eine allseitige Einwirkung auf die umliegenden Gewebe vermieden wurde, die bei Verwendung der üblichen Hartgummikapsel, die die wirksamen Strahlen zum großen Teil passieren läßt, nicht auszuschließen ist.

Bei der Untersuchung der Wirkung der Radiumstrahlen auf die Haut verfuhr ich nach der Methode Halkins in der Weise, daß ich Partien der Rückenhaut ein- und desselben Tieres (es wurden für die Serienversuche nur Meerschweinchen verwandt) innerhalb 14 Tagen anfangs jeden 2. resp. 3. Tag bestrahlte, schließlich aber täglich. So entstand eine Serie von Präparaten, von denen das letzte, nachdem das Tier durch Aethernarkose getötet war, 1 Stunde, das vorletzte 24 Stunden, das vorherige 2 Tage etc., das erste 14 Tage nach der Bestrahlung exstirpiert wurde. Als Bestrahlungsdauer wählte ich 6 Stunden, da ich nur mit 20 mg bestrahlte und aus früheren Versuchen sah, daß bei Variierung der Bestrahlungsdauer, wenigstens makroskopisch, der Typus der Erkrankung gewahrt blieb, andererseits gewisse Veränderungen, besonders in tieferen Schichten, nur auf diese Weise zu erzielen waren. Sodann würde kurze Bestrahlung eine bedeutende Verlangsamung im Auftreten der Erscheinungen zur Folge haben, und sekundäre Veränderungen, bedingt durch das Wachstum der Tiere, Infektion des Ulcus, soweit dieselbe stattfinden kann, und andere Momente würden das reine Bild der Radiumwirkung trüben.

Die Kapsel wurde auf der geschorenen Haut unmittelbar mit Heftpflaster befestigt und nach 6 Stunden entfernt.

Die Hautstückchen wurden mit der unter ihr gelegenen Hautmuskelschicht exstirpiert, sofort in Zenkersche Flüssigkeit gelegt, wie auch alle übrigen Präparate, hierin $1^1/_2$ Tage belassen, dann in Alkohol allmählich steigender Konzentration gehärtet und dann in Celloidin eingebettet.

Hier und da wurden zur Kontrolle Versuche mehrere Male angestellt.

Zum Vergleich mit den Präparaten bestrahlter Haut wurde normale, gleich behandelte und eingebettete Haut eines gesunden Tieres gleicher Farbe (Albino) verwandt.

Die Färbung wurde meist mit Hämatoxylin-Eosin oder mit der VAN GIESONschen Mischung vorgenommen, wenn nicht zu besonderen Zwecken andere Methoden nötig waren, wie die Färbung der elastischen Fasern mit Orcein oder nach der WEIGERTschen Methode.

Wirkung der Radiumstrahlen auf die Haut.

Die Sektion des Tieres läßt an der Oberfläche der Leber viele höckerige Unebenheiten erkennen mit tiefen Einziehungen besonders am Leberrande, der abgeflacht erscheint; im übrigen ist nichts Abnormes zu entdecken, abgesehen von den erkrankten Stellen der Haut.

Haut, 1 Stunde nach 6-stündiger Bestrahlung:

Makroskopisch nichts Abnormes.

Mikroskopischer Befund: Die Epidermiszellen selbst zeigen keine Veränderung. Ihre Lage zueinander ist im wesentlichen gewahrt. Hier und da haben sich besonders zwischen die Zellen der Palisadenschicht in ziemlich großer Anzahl Lymphocyten gelagert, die auch in höher gelegenen Schichten des Stratum germinativum zu finden sind. Zu gleicher Zeit findet man mit diesen einige wenige eosinophile Zellen, die weit bis in die Nähe des Stratum corneum vorgedrungen sind; gleiche Zellen finden sich auch hier und da zwischen den Zellen der Haarwurzelscheide. Das Stratum corneum ist unverändert.

Im Corium fällt besonders die große Zahl der auch normalerweise in sehr geringer Zahl vorkommenden eosinophilen Zellen auf, die bis tief in dem Stratum subcutaneum überall zu finden sind. Man findet sie nicht allein in den Gefäßen und deren Umgebung, sondern in größerer Zahl frei im Bindegewebe, häufig sogar in kettenförmiger Reihenfolge hintereinander gelagert zwischen den unveränderten Bindegewebszügen.

Neben diesen eosinophilen Zellen findet sich vor allen Dingen im Stratum papillare des Corium eine mäßige Infiltration mit Lymphocyten, jedoch tritt die Zahl derselben in tieferen Lagen, besonders im Stratum subcutaneum, meist an Zahl bedeutend zurück gegen die eosinophilen Zellen, die hier besonders in der Umgebung der Gefäße in Gruppen von großer Zahl beisammenliegen. An den übrigen Elementen der Haut, vor allen Dingen den Gefäßen, ist auch im Stratum papillare keine Veränderung zu erkennen. Die Gefäße sind nicht erweitert und nicht außergewöhnlich gefüllt.

Haut, 1 Tag nach 6-stündiger Bestrahlung:

Makroskopisch keine Veränderung bemerkbar.

Der histologische Befund läßt an der Epidermis keinen wesentlichen Unterschied gegen den des vorigen Präparates feststellen. Die Infiltration mit Lymphocyten ist geringer, eosinophile Zellen fehlen. Bisweilen sind die Zellen der Palisadenschicht nicht mehr parallel und senkrecht mit der Achse gegen das Stratum corneum gestellt. Die Grenze gegen das Corium ist meist gut erhalten.

Im Corium hat die Zahl der Lymphocyten bedeutend zugenommen, sie liegen teils gruppenweise, teils zerstreut, während die Menge der eosinophilen Zellen nicht so groß ist, als Tags zuvor; besonders im Stratum subcutaneum finden sie sich nur vereinzelt, auch ist hier die Infiltration mit Lymphocyten gering. Hier und da findet man Zellen mit bläschenförmigem chromatinarmen Kern (Fibroblasten), und nur vereinzelt im Stratum papillare polynukleäre Leukocyten.

1.

2.

3.

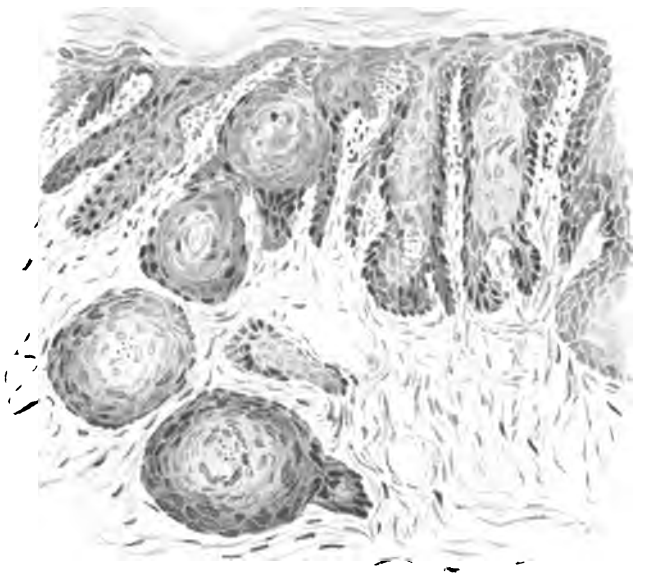

3b

Thies gez. Verlag v. Gustav Fischer, Jena. Lith. Anst. v. J. Arndt, Jena.

4.

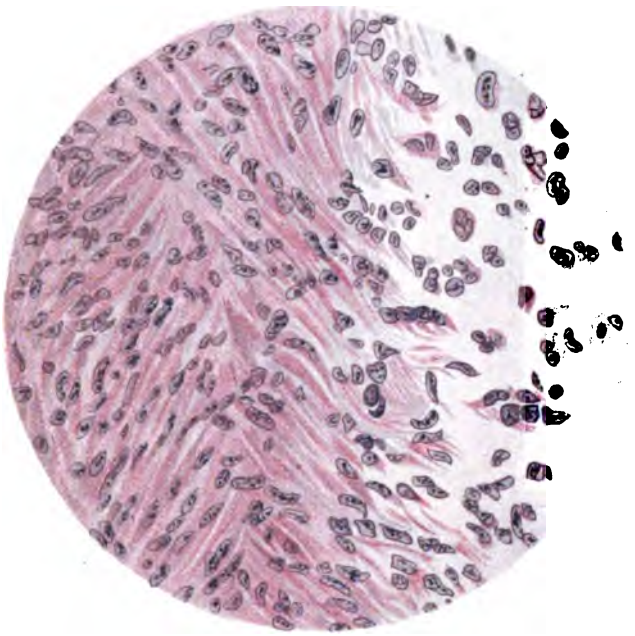

4 b.

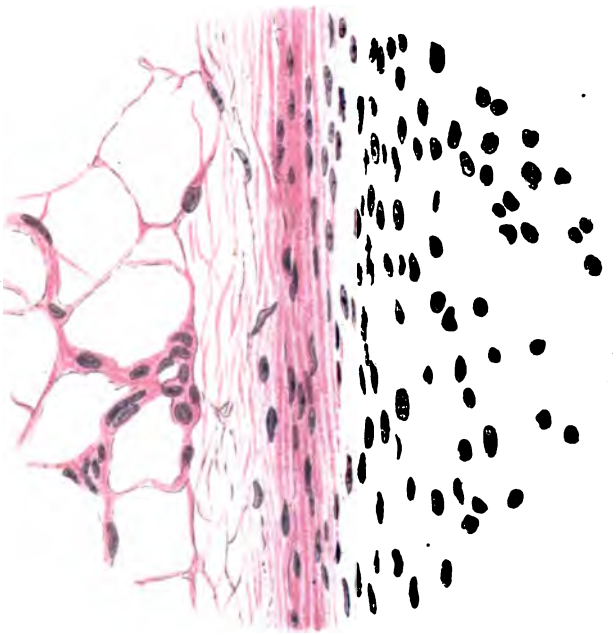

Thies gez. Verlag v. Gustav Fischer, Jena. Lith. Anst. v. J. Arndt, Jena.

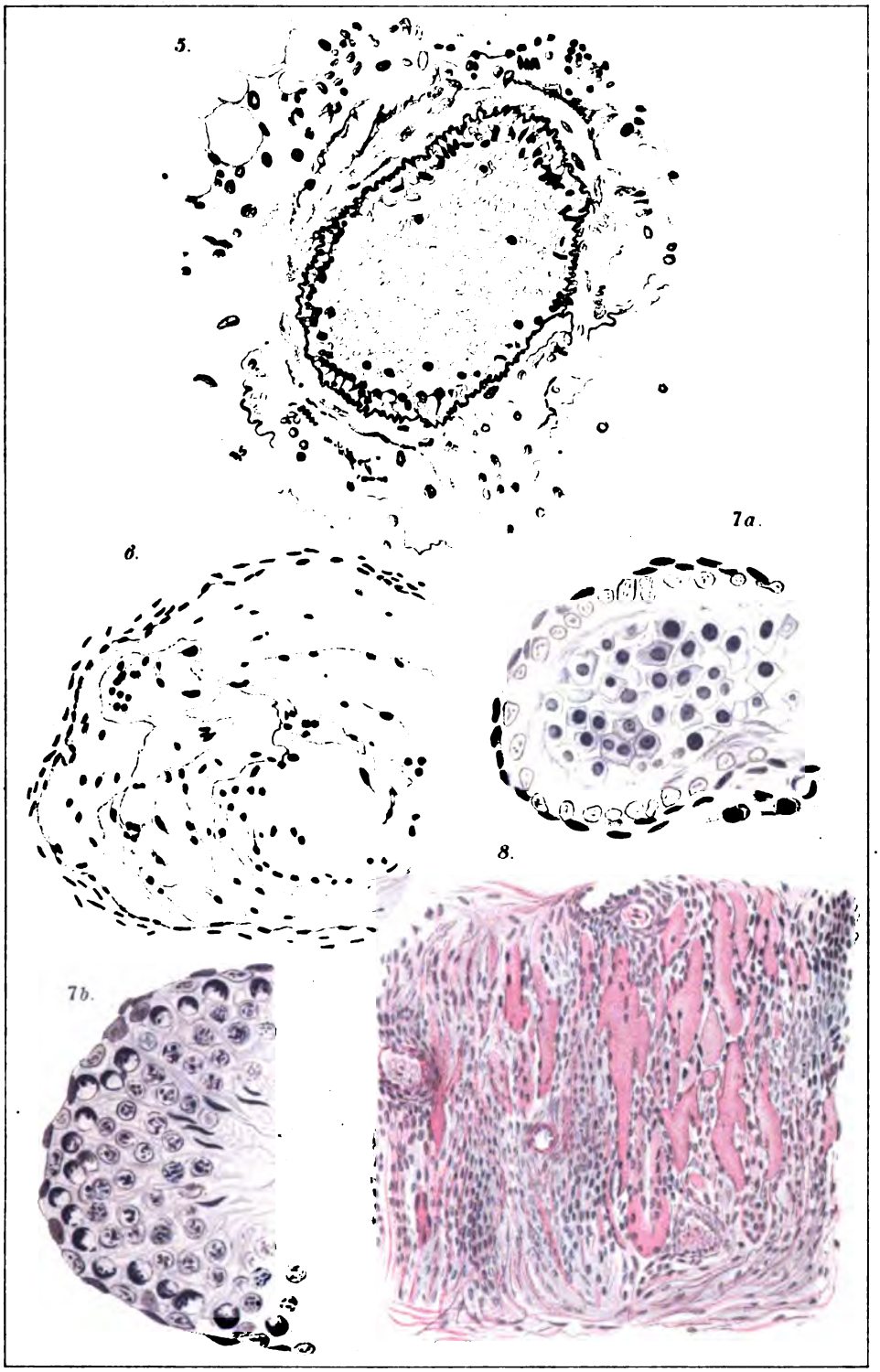

Thies gez. Verlag v. Gustav Fischer, Jena. Lith. Anst. v. J. Arndt, Jena.

Die Kapillaren sind gut mit Blut gefüllt, hier und da sind sie aber vollgefüllt allein mit Lymphocyten.

In der dem Schnitt anliegenden Muskulatur sind die Gefäße ebenfalls prall gefüllt mit roten Blutkörperchen.

Haut, 2 Tage nach 6-stündiger Bestrahlung:

Geringe gelbliche Verfärbung von etwa $^1/_2$ qcm Ausdehnung.

Mikroskopischer Befund: Das Epithel ist teilweise abgehoben, fixiert durch Haarbälge. Es besteht deutlich akute Entzündung zwischen dem Stratum germinativum und Corium papillare, wodurch an manchen Stellen eine mehr oder minder weite Spalte entsteht, die angefüllt ist mit polynukleären Leukocyten. Dieselben Zellen liegen auch, mehr der Tiefe zu an Zahl abnehmend, im Corium.

Die Dicke der Epidermis ist an den bestrahlten Stellen im Vergleich zu dem nicht bestrahlten Teile verringert. Einzelne Epithelzellen sind blasig aufgetrieben. Die tieferen Lagen des Stratum germinativum zeigen starke Durchsetzung mit Leukocyten, so daß die Struktur der Zellen verdeckt wird. In den Haarbälgen finden sich einzelne Haufen von polynukleären Leukocyten.

Im übrigen sind die epithelialen Gebilde unverändert.

Im Corium ist die Infiltration jetzt am stärksten unmittelbar unter dem Epithel. Sonst ist der Befund wesentlich derselbe wie im vorigen Präparate. Das Bindegewebe ist nicht verändert, die elastischen Fasern gut erhalten.

Im Stratum subcutaneum besteht eine stärkere perivaskuläre Infiltration um die meist gut gefüllten Gefäße, bestehend vorwiegend aus Lymphocyten und nur vereinzelten eosinophilen Zellen.

Das Endothel in den Kapillaren und kleinen Venen und Arterien springt deutlich gegen das Lumen vor. Die Wand ist in manchen Gefäßen etwas kernreich und hier und da durchsetzt mit Leukocyten.

In der Muskulatur und in der Umgebung der Nerven und Gefäße des unter ihr liegenden Bindegewebes fällt eine gegen das vorige Präparat größere Zahl von teilweise gruppenweise zusammenliegenden eosinophilen Zellen auf, während im Corium die Zahl geringer geworden ist.

Haut, 3 Tage nach 6-stündiger Betrahlung:

Auf der Haut sieht man einen blaßgelben Fleck von gleicher Größe wie im vorigen Falle. Er liegt etwas erhaben über dem Niveau der Haut. Die Haare der Umgebung sind gut fixiert, sie folgen leichtem Zuge nicht.

Mikroskopischer Befund: Das Epithel ist noch weiter durch das Exsudat abgehoben, aber noch fixiert durch die Haarschäfte. Im Zentrum der bestrahlten Stelle findet man die Kerne der Epithelzellen nicht mehr gefärbt. Die Kerne in den oberen Lagen sind geschrumpft und haben sich teilweise vom Protoplasma zurückgezogen, sie liegen in heller gefärbten Hohlräumen. In den tieferen Schichten des Epithels finden sich neben den zahlreichen Leukocyten Chromatinschollen, teils frei, teils in Leukocyten eingeschlossen. Unter die hochgradig veränderte Partie schiebt sich seitlich eine Lage unregelmäßig gelagerter Epithelzellen vor, die sich seitwärts bis zu der tiefsten Lage des Stratum germinativum der nicht bestrahlten Haut verfolgen läßt.

Das Corium papillare ist in einen die Struktur des Bindegewebes fast vollständig verdeckenden Saum von dicht gelagerten Leukocyten umgewandelt. Dieser Saum hat regelmäßige Abschnitte durch die aus dem Corium ausmündenden Haare. Unter ihm liegen die schräg zur Oberfläche

ziehenden Musculi erectores pilorum und verschwinden mit dem oberen Teile vollständig in dem Leukocytenwall. Von den kollagenen Bindegewebszügen ist in diesem stark infiltrierten Teile des Corium wenig mehr zu erkennen. Die elastischen Fasern sind aber noch gut erhalten.

Gegen die Tiefe zu nimmt die Infiltration ab und wird erst wieder intensiver im Stratum subcutaneum, und zwar besonders in der Umgebung der Gefäße und Nerven. Dagegen ist das Bindegewebe im Stratum subcutaneum kernreicher als an nichtbestrahlten Stellen. Auch die unter der bestrahlten Stelle gelegene Muskulatur ist infiltriert. Eosinophile Zellen sind im Präparate selten aufzufinden.

Die Gefäße des Corium sind an der bestrahlten Stelle stärker mit Blut gefüllt, als im nicht bestrahlten Gebiet. Veränderungen der Gefäßwände lassen sich jedoch in nachweisbarem Grade nur an den Arterien des Unterhautzellgewebes nachweisen in Gestalt einer Vergrößerung des Kernes der Endothelzellen und Vorspringen der Zelle gegen das Lumen des Gefäßes.

Haut, 5 Tage nach 6-stündiger Bestrahlung:

Makroskopischer Befund: An der bestrahlten Stelle findet sich eine trockene, borkige Auflagerung von brauner Farbe von $^1/_2$ qcm Größe, die die kurzen Haare in sich fixiert. Im Umkreis von etwa 2 mm sind die Haare zum Teil ausgefallen.

Mikroskopischer Befund: Das abgehobene Epithel zeigt überhaupt keine Kernfärbung mehr, sondern man findet nur noch Klümpchen von Chromatin, die zwischen parallel gelagerten Lamellen liegen. An den Haarschäften sind nur noch an der den einfallenden Strahlen abgewandten Seite der schräg stehenden Haare Epithelzellen zu finden.

Die Gefäße der Papillen sind stark gefüllt, teilweise hat eine Blutung in die Umgebung stattgefunden. Wie im vorigen Falle schiebt sich ein dünner Epithelsaum von den Seiten her unter das stark infiltrierte Gebiet.

Im Corium papillare ist etwa in halber Höhe der seitlich gelegenen Haarschäfte der periphere Teil abgehoben durch einen breiten Wall von meist mehrkernigen Leukocyten, zwischen denen Fibrin, teilweise untermischt mit roten Blutkörperchen, eingelagert ist. Es ist dadurch eine Schicht des Corium ebenso abgehoben wie das darüber gelegene Epithel zuvor von dem Corium abgelöst wurde.

In dieser abgehobenen Bindegewebslage findet sich keine Kernfärbung mehr, sondern nur noch eine Andeutung von Bindegewebsstruktur in Form von roten, mit Eosin gefärbten Bündeln, die durchsetzt sind von reichlichen Leukocyten und Chromatinkörnern. Die elastischen Fasern sind erhalten. In den tieferen Lagen des Corium papillare sind die Bindegewebsbündel kernarm, hier und da zeigen sich zwischen ihnen gut gefüllte Gefäße, zum Teil auch Hämorrhagien und Infiltration in ihrer Umgebung.

Die Gefäße des stark infiltrierten und kernreichen Corium subcutaneum sind teils prall gefüllt und zeigen die Veränderungen des vorigen Stadiums.

Die Muskulatur ist gut erhalten, jedoch sind die Muskelbündel hier und da auseinandergedrängt durch das Infiltrat in der Umgebung der gefüllten Gefäße. Auffallend ist die große Zahl von eosinophilen Zellen in ihr und dem unter ihr gelegenen Bindegewebe, während sie im übrigen Teile des Präparates nur in geringer Zahl sich finden.

Haut, 7 Tage nach 6-stündiger Bestrahlung:

Makroskopisch wesentlich derselbe Befund wie zuvor.

Mikroskopischer Befund: Das Epithel fehlt an der bestrahlten Stelle vollständig; von Haargebilden sind nur noch Reste von den Haarschäften in den obersten Lagen zu finden. Die Epithelzellen der Scheide sind auch im tieferen Corium vollständig verloren gegangen. Auch die Musculi erectores pilorum fehlen im Zentrum der betreffenden Gegend.

Die peripherwärts konkave Oberfläche des Corium liegt unbedeckt zu Tage. In der oberflächlichen, stark mit Leukocyten durchsetzten Schicht sind nirgends mehr Gewebskerne zu entdecken, und unter dieselbe schiebt sich ein ziemlich breiter Streifen von Fibrin und Leukocyten.

Gegen das erhaltene Corium zieht von den Seiten ein schmaler Streifen von deutlichen Plattenepithelzellen unter die nekrotisierten Partien, offenbar neugebildetes Epithel, welches sich unter den Sequester schiebt. Das seitlich gelegene unbestrahlte Epithel ist ziemlich stark verdickt, die Zellen vermehrt und heller gefärbt.

Im übrigen zeigt das Präparat keinen wesentlichen Unterschied gegen das vorige Stadium, nur ist die große Zahl der eosinophilen Zellen in der Muskulatur nicht mehr vorhanden.

Haut, 9 Tage nach 6-stündiger Bestrahlung:

Die Haare sind in noch größerem Umkreise ausgefallen, sonst gleicher Befund wie zuvor.

Mikroskopischer Befund: Das Präparat zeigt im wesentlichen gleiche Veränderungen an der bestrahlten Stelle, jedoch hat die Infiltration im Corium subcutaneum bedeutend zugenommen. Sie besteht wieder um Gefäße wesentlich aus ein- und mehrkernigen Leukocyten und spärlichen eosinophilen Zellen. Das seitlich von der bestrahlten Stelle gelegene Epithel ist verdickt.

Haut, 11 Tage nach 6-stündiger Bestrahlung:

Der Schorf ist wenig größer als nach 9 Tagen.

Das mikroskopische Bild hat sich insofern verändert, als der junge Epithelsaum von beiden Seiten noch weiter sich unter das abgehobene Gebiet geschoben hat.

Das Corium papillare ist jetzt in mehreren Lagen, die durch ein Exsudat und Fibrin oder durch eine Demarkationslinie in Gestalt streifenförmiger Infiltration mit Rundzellen getrennt sind, abgehoben. In den abgehobenen Schichten sind die elastischen Fasern noch gut erhalten und mit Orcein färbbar. Die Infiltration ist im erhaltenen Corium gegen die Grenzen des bestrahlten Gebietes intensiver geworden, ebenso im Corium subcutaneum, in dem neben der Infiltration jetzt die Vermehrung der Bindegewebskerne besonders auffällt.

Die Gefäße zeigen die Veränderungen der früheren Stadien, sind aber nicht mehr so stark mit Blut gefüllt. Die hochgradig veränderten Arterien enthalten wenig rote Blutkörperchen neben teilweise zahlreichen Lymphocyten. Einige Gefäße sind mit Lymphocyten vollkommen angefüllt. Die Media der Arterien ist stark durchsetzt mit Lymphocyten. In dem unter der Muskulatur gelegenen Bindegewebe sind jetzt allein noch in großer Zahl eosinophile Zellen zu finden.

Die Arterien des Unterhautzellgewebes zeigen jetzt starke Veränderungen. Die Intimazelle ist blasig aufgetrieben, und zwar bis zu einem Grade, daß sich die gegenüberliegenden Zellwände berühren. Das Lumen der Arterie scheint infolgedessen von einem grobmaschigen Netz durchzogen zu sein. Dadurch ist die Passage für die Blutkörper bedeutend eingeengt oder versperrt, so daß die Arterien kein oder nur wenig Blut enthalten.

Die Dicke des seitlich gelegenen nicht bestrahlten Epithels ist noch auffallender als in vorherigen Stadien. In manchen breiten und langen Epithelzapfen sieht man ovale Gebilde, die mehrere Kerne einschließen. Das Protoplasma ist eosinrot, eine deutliche Schichtung ist nicht nachweisbar. Es ist also nicht zu entscheiden, ob dieses Riesenzellen oder Cancroidperlen sind. Für das letztere aber sprechen die zahlreichen in die Tiefe gehenden Epithelzapfen.

Haut, 14 Tage nach 6-stündiger Bestrahlung.

Der Schorf ist von der bestrahlten Stelle abgelöst. Der Defekt trocken, ohne Sekret.

Mikroskopischer Befund: Sämtliche epitheliale Gebilde fehlen vollständig. Auch die oberen Bindegewebslagen haben sich abgestoßen. Der höchst gelegene Teil des Corium gehört dem Corium reticulare an. Er ist durchsetzt mit Leukocyten und Kerntrümmern und gegen das erhaltene Corium abgegrenzt durch eine bogenförmig gegen die Grenzen des Defektes verlaufende Demarkationslinie mit Leukocyten und Kerntrümmern. Seitlich schiebt sich unter diese, vom nicht bestrahlten Epithel ausgehend, wieder ein schmaler Saum von Epithelzellen, der eine Fibrinschicht aufliegt.

Das Corium subcutaneum zeigt wesentlich dasselbe Bild wie in den vorigen Fällen. Die Infiltration ist aber stärker geworden.

An den Arterien ist jetzt die Wand weiter verändert. Sie ist in ein fast homogenes Band verwandelt, nur hie und da liegen noch einzelne Kerne, über deren Natur nicht mehr zu entscheiden ist. Die Endothelzellen der Intima haben ihre Kerne vollständig verloren.

An einer Seite des Schnittes findet man an der Grenze des unbestrahlten Gebietes gegen das bestrahlte Gebiet eine beträchtliche Verdickung des Epithels.

Vom Stratum germinativum gehen zum Teil mit ihm zusammenhängend (als solide Zapfen), zum Teil isolierte runde oder ovale Zellnester in die Tiefe. In den Zellnestern sieht man hie und da deutlich geschichtete Cancroidperlen und Zellteilungsfiguren.

In späteren Erkrankungsstadien trat, wenigstens makroskopisch nachweisbar, niemals eine wesentliche Vergrößerung des auf der Haut sichtbaren Ulcus ein, wenngleich bedeutend länger bestrahlt wurde. Mehrere Hautstellen des Meerschweines wurden 24 Stunden bis 3×24 Stunden bestrahlt mit 10 mg Radium.

Das Präparat eines nach 48 Stunden langer Bestrahlung entstandenen Ulcus, das nach 3 Monaten exstirpiert wurde, zeigt folgenden Befund:

Auf der Haut sieht man ein kreisrundes Ulcus von etwa 7—8 mm Durchmesser. Die Umgebung von etwa 5 mm ist haarlos und etwas über die normale Haut prominierend. Der Rand des Ulcus ist glatt und von Epithel überzogen. Aus der Mitte des Ulcus ragt bis in das Niveau der Haut eine graugefärbte Gewebsmasse.

Auf dem Durchschnitt sieht man eine kraterförmig die Haut und die Muskulatur der Haut, die man bei dem Meerschwein findet, durchbrechende und unter dieser sich beiderseits ausweitende Höhlung, in der ein beweglicher Gewebssequester liegt. Unmittelbar unter dem Sequester,

getrennt durch eine dünne Bindegewebsschicht, liegt die Muskelschicht eines Skelettmuskels, des Musc. serratus.

Mikroskopischer Befund: Der Rand des Kraters wird ausgekleidet durch einen etwas verdickten Epithelsaum, der bis zur Tiefe der seitlichen Ausweitung herabreicht. Seitlich von diesem Saum liegen also Corium, Corium subcutaneum und Hautmuskulatur.

Der tiefer unter der Haut liegende, seitlich ausgebuchtete Teil der Sequesterlade wird allseitig begrenzt durch Bindegewebe. Der Sequester ist rings von einem Saum dicht gelagerter Leukocyten umgeben.

Der Sequester selbst zeigt folgende Struktur:

Man sieht in den höheren Schichten des Sequesters, von dem die Epitheldecke und das Corium papillare abgestoßen ist, gegen die Tiefe zu denselben in mehrere Schichten geteilt, die voneinander getrennt sind: zunächst die beiden höchst gelegenen durch einen Epithelsaum, der sich im früheren Stadium unter den zuerst gebildeten Sequester von seiten des gesunden Epithels geschoben und dann bei Isolierung des Sequesters, wie er nach 3 Monaten vorliegt, von der seitlichen Epidermis abgelöst hat; die zweite und dritte Schicht wird getrennt durch die Reste einer Demarkationslinie in der Höhe des Corium subcutaneum, wo sich ja in den Serienpräparaten von der Haut auch in stetig steigender Menge Leukocyten ansammelten. Die tiefste Demarkation hat dann stattgefunden in etwa 1 cm Tiefe, direkt über der dem Skelettsystem angehörigen Muskulatur.

Der Erkrankungsverlauf an der Haut läßt sich an der Hand des Serienversuches folgendermaßen darstellen[1]):

Unmittelbar nach der Bestrahlung ist die Haut makroskopisch nicht verändert, vielmehr treten erst am 3. Tage äußere Krankheitserscheinungen auf; die Haut verfärbt sich etwa in einer Ausdehnung, die der Größe des Radiumpräparates entspricht, gelblich. Nach 5 Tagen fallen die Haare in der Umgebung spontan aus, es hat sich ein Schorf gebildet, der sich dann ablöst. So ist dann ein Defekt in der Haut entstanden, der an der Oberfläche trocken ist. Derselbe bleibt stets ungefähr von gleicher Größe, wenngleich sich wiederholt oberflächliche Lagen abstoßen.

Mit dieser äußeren Erkrankung gehen in der Haut weitere mikroskopisch nachweisbare Erscheinungen einher.

Sehr frühzeitig, jedenfalls schon 1 Stunde nach der Bestrahlung, tritt eine hochgradige Infiltration mit eosinophilen Zellen in allen Schichten des Corium und in mäßigem Grade auch in der Epidermis und den Haarwurzelscheiden ein, zugleich mit einer nicht so bedeutenden Infiltration mit Lymphocyten. Im weiteren Verlauf nimmt die Zahl der eosinophilen Zellen schnell ab, besonders in den oberen

1) Bei Verwendung größerer oder kleinerer Mengen Radium, als ich verwandte und nach kürzerer oder längerer Bestrahlung würde der Erkrankungsverlauf sich über kürzere, resp. längere Zeit ausdehnen, und verschiedene Grade der Erkrankung würden in die Erscheinung treten (Holzknecht und Exner und Scholtz).

Schichten, vor allem der Epidermis. In der unter der Haut des Meerschweinchens gelegenen Muskulatur und dem unter dieser gelegenen Bindegewebe finden sie sich auch in den späteren Stadien noch in größerer Zahl, verschwinden dann aber auch hier, und zwar zuerst in der Muskulatur und sind dann nur noch im tieferen Bindegewebe in größerer Zahl vorhanden.

Im Gegensatz hierzu nimmt die Infiltration mit Lymphocyten, später mit polynukleären Leukocyten, immer mehr zu, und zwar sammeln sich dieselben sehr bald unmittelbar unter der Epidermis und in etwas langsamerem Verlauf, aber stetig an Zahl zunehmend, im Corium subcutaneum. Es wird dann das Epithel durch ein Exsudat abgehoben, die Epithelzellen, die schon zuvor Veränderungen zeigten, gehen zu Grunde; dann stößt sich die Epitheldecke im bestrahlten Gebiet ab.

Noch vor dem Verlust der Epitheldecke gehen auch die Epithelzellen der Wurzelscheide der Haare zum Teil verloren und sind verschwunden, ehe noch das in gleichem Hautniveau gelegene Bindegewebe Zeichen der Erkrankung zeigt.

Zugleich, noch während die Epidermis nicht abgestoßen ist, geht auch die oberste Bindegewebslage zu Grunde, sie wird durch ein Exsudat abgehoben und später abgestoßen. Währenddessen hat sich abermals eine Demarkationslinie unter noch tieferer Schicht gebildet, das darüber gelegene Bindegewebe ist ebenfalls zu Grunde gegangen.

Man könnte also sagen, daß staffelweise gegen die Tiefe vorrückend die Gewebe zu Grunde gehen, Demarkationslinien entstehen und in diesen das nekrotische Gewebe abgestoßen wird.

Von seiten des unbestrahlten Epithels schiebt sich seitlich unter den tiefsten Sequester, in unserer Versuchsreihe schon 3 Tage nach der Bestrahlung, ein zarter Saum von Epithelzellen, jedoch kommt es nicht zur Vereinigung der Ränder dieses Saumes innerhalb der 14-tägigen Beobachtungszeit.

Damit ist aber offenbar der Höhepunkt der Erkrankung sicher nicht erreicht, denn selbst nach kürzerer Bestrahlung entstandene Ulcera verheilen erst nach Monaten. Werden die Ulcera auch nicht nach 6-stündiger Bestrahlung mit 20 mg die Tiefenausdehnung erreichen, die die erwähnte 48-stündige Bestrahlung (allerdings nur mit 10 mg) entstehen ließ, so zeigt doch gerade das Präparat dieses Falles den Typus der „Radiumdermatitis", d. h. die staffelweise gegen die Tiefe zu vorrückende Zerstörung der Gewebe.

Der Defekt in der Haut, vor allem der Epidermis, hat stets die Dimensionen behalten, die etwa der Größe des Radiumpräparates entspricht. Es scheint also, daß, wenigstens in der Haut, nur die unmittelbar bestrahlten Partien zerstört werden und die seitlichen Gebiete

nicht sekundär wesentlich leiden, mit anderen Worten, daß das Zugrundegehen des Gewebes in der Hauptsache auf direkte Strahlenwirkung auf gewisse Elemente der Zellen zurückzuführen ist, die eine weitere Existenz derselben unmöglich macht. Würden irgend welche Produkte entstehen, die sekundär ein weiteres Umsichgreifen der Zerstörung in derartige Tiefe veranlassen könnten, wie etwa Zersetzungsprodukte des Lecithins, so ist nicht einzusehen, warum nicht auch seitwärts der Prozeß sich in der Haut ausdehnt.

Die Gefäße der Haut sind einen Tag nach der Bestrahlung gut gefüllt. Diese Füllung nimmt weiterhin zu, und man findet späterhin Hämorrhagien im Corium. Veränderungen der Gefäßwände selbst findet man in der Haut vom 3. Tage ab, und zwar, abgesehen von einer Infiltration der Gefäßwand, die man auch an den Venen sieht, nur an den Arterien.

Auffallend ist die während des Erkrankungsverlaufes ständig zunehmende Wucherung der unmittelbar seitlich vom bestrahlten Gebiete gelegenen Epidermis, also an einer Stelle, an der nur mehr — wenn man hier eine Wirkung der Radiumstrahlen annehmen will — γ-Strahlen bei der angewandten Versuchsanordnung zur Verwendung kommen, die die dünnwandige Metallkapsel passieren. Die Wucherung macht sich schon 5 Tage nach der Bestrahlung bemerkbar und nimmt weiterhin schnell zu, so das schon am 11., vor allen Dingen am 14. Tage, die Epidermis beträchtliche Tiefe erreicht.

Diese Wucherung findet in allen Schichten der Epidermis statt. Es erstrecken sich breite massive Zapfen von großen Epithelzellen in das Corium reticulare hinein, und neben und unter ihnen liegen in größerer Zahl Nester von gleichen Zellen. In diesen finden sich durch zwiebelschalenähnliches Zusammenliegen verhornter Epidermiszellen entstandene Bildungen, die den Cancroidperlen gleichen. Daß es sich hier um einen lebhaften Wucherungsvorgang handelt, zeigt die vermehrte Zahl der nebeneinanderliegenden Zellen, in denen sich hier und da Teilungsfiguren finden.

Diese Wucherung tritt in noch stärkerem Grade hervor an einem Präparat, das nach Bestrahlung eines Testikels gewonnen wurde. — Es wurde bei der Bestrahlung in der Weise verfahren, daß, nach Freilegung des Testikels in der Regio inguinalis, die große, etwa 1 cm hohe, aus Hartgummi bestehende Originalkapsel an den in die Bauchhöhle reponierten Testikel gelegt wurde. Somit lag das Radium etwa 1—$1^1/_2$ cm von der Haut entfernt, getrennt von ihr durch geringe Gewebsmassen, vor allen Dingen aber einer dicken Hartgummischicht. Die Wunde wurde unter aseptischen Vorsichtsmaßregeln vernäht und verbunden und nach Entfernung des Radium, 24 Stunden später, in gleicher Weise wieder verschlossen. Sie heilte per primam innerhalb der ersten 10 Tage, dann jedoch trat an einer Stelle der Narbe ein

geringer Defekt von etwa Linsengröße auf. Derselbe war von braunroter Farbe und ohne Sekret.

Offenbar ist dieser Defekt zurückzuführen auf die Wirkung des relativ weit entfernt gelegenen Radium, da nach schwächerer Bestrahlung erfahrungsgemäß die Krankeitserscheinungen erst später auftreten, andererseits kein äußerer Grund für die Entstehung eines Defektes in der Narbe vorhanden war. Begünstigt mag die Entstehung des Defektes sein durch die Veränderung der normalen Verhältnisse der Epidermis.

Am Rande dieses Defektes nun und in der umliegenden Epidermis fand sich eine Epithelwucherung der in der Regio inguinalis normalerweise außerordentlich dünnen Epidermis.

Es gehen breite Zapfen von großen, hellgefärbten Epithelzellen, die hier und da unterbrochen sind von Bindegewebszügen, in die Tiefe. Von diesen Zapfen isoliert liegen zum Teil in größerer Entfernung von ihnen Zellnester im stark gewucherten Bindegewebe.

Daß es sich an dieser Stelle, an der die Epidermis normalerweise äußerst dünn ist, um eine ganz außergewöhnliche Förderung der Zellteilung handelt, mit einer Neigung zur Bildung atypischer Zellformen, ist wohl nicht von der Hand zu weisen.

Inwieweit die Erkrankung der Epidermis zurückzuführen ist auf unmittelbare Wirkung der Radiumstrahlen oder auf eine Wirkung von Schädlichkeiten, die durch Veränderungen der Gefäße bedingt wurden, ist wohl an der Hand der Erscheinungen, die die Radiumdermatitis charakterisieren, mit Wahrscheinlichkeit zu entscheiden. Zunächst zeigt die schon kurze Zeit nach der Bestrahlung nachweisbare Einwanderung von Lymphocyten und eosinophilen Zellen in die Epidermis, daß in der Epidermis selbst eine Störung im normalen Ablauf des Zelllebens vorhanden sein muß. Diese Annahme wird bestärkt durch den sehr bald eintretenden Zerfall der Epithelzellen und eine frühzeitig eintretende Konzentrierung der Infiltration aus den tieferen Teilen des Corium in das Corium papillare, hart unter dem Epithel.

Sodann ist das Epithel schon vom Corium papillare durch ein Exsudat abgehoben, wenn an den Gefäßwänden erst die ersten Zeichen der Zerstörung nachweisbar sind. Allerdings tritt eine starke Füllung der Hautgefäße schon früher ein. Sollten aber die Veränderungen der Arterien im Unterhautzellgewebe, die an der Haut nach 3 Tagen beobachtet wurden, Ursache der Epidermiszerstörung sein, so könnte unmöglich allein der bestrahlte Bezirk zerfallen, sondern auch seitlich von ihm gelegene Stellen würden wenigstens geringe Zeichen von einer Unterernährung zeigen.

Ebenso müßte die scharfe Umgrenzung des veränderten Gebietes, dessen Größe der des Radiumpräparates genau entspricht, auffallen, da

doch hier, bei einer Größe des Präparates von etwa 5 mm Durchmesser, wenigstens an den Randzonen der Kollateralkreislauf zur Ernährung genügen müßte.

Zumal an den Haarschäften die Epithelzellen der Scheide zu Grunde gehen, ehe noch das Bindegewebe der Umgebung deutliche Zerfallserscheinungen erkennen läßt und doch keineswegs nach dem Aussetzen der Funktion des Endothels der Gefäße die Epidermiszellen schneller zu Grunde gehen würden als das Bindegewebe, ist wohl anzunehmen, daß die Epithelzellen direkt durch Strahlenwirkung zerstört werden.

Diesen Schluß bestätigt ein Versuch, der mit Mäusen angestellt wurde.

Diese wurden aus einiger Entfernung bestrahlt und nach 9, resp. 11 Tagen getötet. An der Haut dieser Tiere sind nur die epithelialen Elemente zerstört. Auf dem Rücken fehlen größtenteils Epithelzellen vollkommen, die Haarwurzeln sind vollständig verloren gegangen, und die Haarschäfte sind nur noch in der starken Hornschicht fixiert. Dagegen ist im Corium keine Abweichung vom normalen Bilde vorhanden, die Bindegewebskerne und Fasern sind gut erhalten, stark gefüllte Gefäße nicht zu finden, auch keine Gefäßwandveränderungen zu sehen. Eine Infiltration mit Leukocyten fehlt wohl deshalb, weil sowohl im Blute, als in den lymphatischen Organen (Milz, Lymphdrüsen) Leukocyten kaum mehr zu finden sind, und zwar hauptsächlich keine Lymphocyten mehr.

Auch die Zerstörung des Bindegewebes der Haut ist offenbar im wesentlichen eine direkte Folge der Bestrahlung, da keineswegs ein Verhältnis zu dem Fortschreiten der Veränderungen am Bindegewebe besteht zu dem Fortschreiten der Gefäßveränderungen.

Das staffelförmige Weiterschreiten der Veränderungen gegen die Tiefe zu scheint natürlich zu sein, da Gewebe um so später Erkrankungserscheinungen zeigen, je weniger intensiv sie bestrahlt wurden. Es werden also die tieferen Hautgewebe, weil sie weiter entfernt liegen, erst später als die höher gelegenen erkranken.

Von normaler menschlicher Haut stand mir nur ein Präparat zur Verfügung. Es stammt vom Rücken meines Vorderarmes und wurde 10 Tage nach einstündiger Bestrahlung exstirpiert und weiterhin ganz so behandelt wie die Präparate der Serien.

Die Haut begann am 3. Tage sich leicht zu röten. Diese Rötung wurde bis zum 10. Tage immer dunkler. Es lag dann ein kreisrunder Fleck von der Größe des Radiumpräparates vor.

Das mikroskopische Bild zeigt am Epithel die Veränderungen, die

an der Haut des Meerschweinchens nach 6-stündiger Bestrahlung am 2.—3. Tage auftreten.

Die Epidermis ist gegen die normale Epidermis verdickt. Die Struktur der Palisadenschicht des Stratum germinativum ist an der bestrahlten Stelle vielfach nicht mehr ganz deutlich. Die Zellen liegen unregelmäßig nebeneinander, bald parallel zum Stratum corneum, bald senkrecht zu ihm mit der Längsachse. Die Kerne sind von verschiedener Größe.

Zwischen die Epithelzellen sind Lymphocyten in ziemlich großer Zahl eingewandert; besonders zahlreich sind sie in der Palisadenschicht.

In den im Zentrum der bestrahlten Stelle gelegenen Zellen sind keine Kerne mehr gefärbt, dagegen bleibt die Riffelung der Zellen meist noch erhalten.

Das Stratum corneum ist teilweise verbreitert.

Die übrigen epithelialen Gebilde zeigen keine Veränderung.

Im Corium papillare findet sich hier und da eine eosinophile Zelle frei im Gewebe.

Die Gefäße sind im Corium nicht besonders stark gefüllt.

Mit diesen experimentellen Ergebnissen stimmen einige klinische Erfahrungen am Menschen überein.

Beispielsweise wurden bei ein und demselben Patienten in der Umgebung des Auges Warzen teils 40 Minuten, teils 75 Minuten bestrahlt.

Eine größere Warze war nach 13 Tagen nach Auftreten einer Rötung in der Umgebung stark geschrumpft und nach 31 Tagen abgestoßen.

Eine kleinere Warze flachte sich ab und war verschwunden, ohne daß sich größere Teile in toto abstießen, es fand nur geringe Desquamation statt.

Nach dem Verschwinden der Warze blieb ein rotbrauner kreisrunder Fleck von der Größe des Radiumpräparates zurück, der nach etwa 2 Monaten ebenfalls verschwand.

Defekte entstanden in diesen und auch in anderen Fällen nicht.

Die Erfahrungen stimmen also überein mit den Erfahrungen, die man nach Röntgenbestrahlungen gemacht hat.

Bekannt ist die Heilung von Hautcarcinomen durch Radiumbestrahlung (Holzknecht und Exner, Macintyre, Caspari, Davidson, Lassar u. a.).

Auch in unserem Institut wurden günstige Resultate beobachtet, die wegen der teilweise fast unsichtbaren späteren Narbenbildung von Wert sind.

Zu diesbezüglichen Versuchen wurden nur oberflächliche und kleine Cancroide verwandt, während die sonst gehandhabte Therapie nach wie

vor die operative blieb und bei bestimmten Indikationen mit Röntgenstrahlen bestrahlt wurde.

In den wenigen mit Radium behandelten Fällen aber waren die Erfolge günstige.

Ein Cancroid des unteren Augenlides von etwa 1 qcm Größe wurde $1^1/_2$ Stunden in einer Sitzung bestrahlt, der Bulbus durch Bleifolie geschützt.

Das Ulcus verschwand nach $2^1/_2$ Monaten und war dann mit glatter, verschieblicher Haut überzogen, jedoch ließen sich unter derselben noch einige derbe Knötchen fühlen. Nach 4 Monaten waren auch diese ohne weitere Bestrahlung verschwunden, und das erkrankte Augenlid unterschied sich kaum von dem normalen der anderen Seite.

6 Monate nach der Bestrahlung liegt keine sichtbare Narbe mehr vor, auch ist keine Härte mehr zu palpieren.

Ein zweites Cancroid der Nase, das früher schon mit Röntgenstrahlen behandelt war, jetzt aber an einer Stelle ein Rezidiv von etwa Linsengröße aufwies, wurde 1 Stunde bestrahlt.

Nach 3 Monaten war das Ulcus mit Epithel überzogen, doch ließen sich noch kleine Knötchen fühlen.

Nach abermaliger 1-stündiger Bestrahlung verschwanden aber nach 1 Monat auch diese.

4 Monate nach der ersten Bestrahlung liegt eine flache, wenig auffallende Narbe vor.

In einem 3. Falle wurde ein Rezidiv in der Orbita (der Bulbus war früher enukleiert), das an 2 Stellen eingetreten war, je 45 Minuten bestrahlt mit 20 mg, während in den übrigen Fällen mit nur 10 mg bestrahlt wurde. Die Knötchen waren nach 2 Monaten verschwunden.

Bei der therapeutischen Verwendung des Radium ist, soweit bisher bekannt, keine ungünstige Nebenwirkung, die mit Sicherheit auf die Wirkung der Radiumstrahlen zurückzuführen gewesen wäre, beobachtet worden. Allerdings fand Exner nach Bestrahlung eines Hautcarcinoms ein stärkeres Wachstum des unter dem Carcinom gelegenen Bindegewebes, es wäre aber abzuwarten, ob dasselbe nicht sistieren und zurückgehen wird. Sodann berichten Werner und Hirschel[1]), daß nach der Bestrahlung eines Lippencarcinoms eine auffallend schnell eintretende Bildung von Drüsenmetastasen eintrat, wenngleich die oberflächlichen Zellenschichten des Carcinoms sich abflachten.

Immerhin könnten diese Erfahrungen, die nach dem oben gegebenen Bericht über die experimentellen Untersuchungen an der Haut des Meerschweinchens nicht überraschen können, bisweilen Anlaß geben zu Bedenken bei der therapeutischen Verwendung der Radiumstrahlen.

---

1) Werner und Hirschel; aus der chirurgischen Klinik der Univ. Heidelberg: Deutsche med. Wochenschr., 1904, No. 42.

Vorsicht mag wohl besonders geboten sein in den Fällen, in denen nicht das Carcinom in seiner ganzen Tiefe durch die Radiumstrahlen im günstigen Sinne beeinflußt werden kann, da die Tiefendimension zu groß ist. In diesem Falle kommen ja alle Intensitäten bei der Einwirkung der Radiumstrahlen auf die Carcinomzellen zur Geltung, und das Experiment scheint doch zu ergeben, daß gewisse Strahlungsintensitäten oder gewisse stärker durchdringende Strahlen unter Umständen zu einer Zellwucherung Anlaß geben können.

Vorläufig dürfte der Hauptwert, der am Carcinom nach Bestrahlung gemachten therapeutischen Erfahrungen, so wie dies PERTHES bei der Heilung von Cancroiden durch Röntgenstrahlen betont hat, ein theoretischer sein, denn der ganz bestimmte Einfluß der Radiumstrahlen ebenso wie der Röntgenstrahlen auf die Carcinomzellen, der durch diese Erfahrungen sichergestellt ist, ist zweifellos eine biologisch sehr interessante, wenn auch noch unerklärliche Tatsache.

Veränderungen an der quergestreiften Muskulatur nach unmittelbarer Bestrahlung.

Bei der Bestrahlung der Muskulatur wurde das Radium in Narkose unter aseptischen Vorsichtsmaßregeln durch eine Schnittwunde der Haut auf den zu bestrahlenden Muskel gelegt; die Hautwunde wurde vernäht, aseptisch verbunden, das Radium nach 6 Stunden abermals in Narkose entfernt und abermals die Hautwunde vernäht und mit Kollodium gedeckt.

Das Radium wurde zu diesem Zweck umhüllt mit einer dünnen Kautschukmembran, da eine Sterilisation der umhüllenden Kapsel unmittelbar ausgeschlossen ist aus verschiedenen Gründen. Die Gummimembran wurde in kochendem Wasser sterilisiert und dann mit sterilem Seidenfaden fest verschnürt, darauf das ganze Präparat eine Zeitlang in Alkohol gelegt.

Die Resultate variieren in bezug auf die Veränderungen der Muskelfascie, abgesehen von den fortschreitenden Veränderungen im übrigen insofern, als die dem Radium abgewandte und nicht unmittelbar anliegende Fascie bei dünnem Muskel Veränderungen zeigt, wie man sie bei dicker Muskulatur gar nicht oder in geringerem Maße findet.

Muskel, 6 Stunden nach 6-stündiger Bestrahlung:

An der Muskelsubstanz selbst ist keine Veränderung nachweisbar, Sarkoplasma und Sarkolemmkern, die Querstreifung gut erhalten. Zwischen den Muskelfasern aber ist das Perimysium, besonders in der Umgebung der prall gefüllten Gefäße, teilweise stark infiltriert mit Lymphocyten und einigen eosinophilen Zellen. Im großen und ganzen aber liegen die Fasern eng aneinander.

In der Muskelfascie finden sich in großer Zahl polynukleäre Leukocyten und Lymphocyten und eosinophile Zellen in bedeutender Menge. Die Gefäßwände sind bisweilen durchsetzt mit Lymphocyten.

Muskel, 1 Tag nach 6-stündiger Bestrahlung.

Die Muskelfasern sind teilweise mehr auseinandergedrängt durch die Infiltration. Die dem Radium abgewandte Fascie des Muskels ist stärker infiltriert; um die prall gefüllten Gefäße liegen vielfach frei im Bindegewebe rote Blutkörperchen.

An den Arterien zeigt sich schon jetzt eine Veränderung der Intimazellen; die Endothelkerne sind vergrößert und springen gegen das Lumen vor.

Die Infiltration ist außer in der Umgebung der Gefäße besonders stark in der Umgebung der Nerven.

Muskel, 3 Tage nach 6-stündiger Bestrahlung.

Makroskopisch sichtbar fällt an der bestrahlten Stelle eine hellgraue Verfärbung des Muskels auf.

Mikroskopischer Befund: An der bestrahlten Stelle sind die Muskelbündel zum Teil verschwunden, zum Teil bedeutend verschmälert. Die Querstreifung ist in den breiteren Resten erhalten, ebenso sind die Kerne des Sarkolemms noch vorhanden. Hier und da findet sich aber an Stelle der normalen Fascie nur mehr ein schmales eosinrot gefärbtes Band von nebeneinander gelagerten homogenen Schollen und Massen. Das Bindegewebe des Perimysium hat zum Teil bedeutend zugenommen. Man findet zahlreiche Fibroblasten und zwischen dem Bindegewebe Lymphocyten und polynukleäre Leukocyten, hier und da Plasmazellen.

Die peripher gelegene Muskelfascie, also die unmittelbar bestrahlte, ist stark verändert. Die Fasern sind zum Teil verbreitert und gequollen, zum Teil verschmälert, und zwischen ihnen liegen zahlreiche mehrkernige Leukocyten.

Die unter dem bestrahlten Muskel gelegene Fascie ist in dem bestrahlten Gebiet bedeutend verbreitert. In dem etwas locker gefügten Bindegewebe, das viele Fibroblasten enthält, finden sich freie rote Blutkörper, Leukocyten, Lymphocyten und Plasmazellen. Eosinophile Zellen sind selten im Präparat zu finden. Die Gefäße zeigen die im vorigen Stadium erwähnten Veränderungen.

Muskel, 5 Tage nach 6-stündiger Bestrahlung.

An der bestrahlten Stelle geringe Verfärbung. Die Gefäße der Umgebung deutlich sichtbar und geschlängelt.

Mikroskopischer Befund: An der bestrahlten Stelle fehlen die Muskelfasern zum Teil vollständig. An ihrer Stelle findet man einen breiten Streifen neugebildeten Bindegewebes mit vielen Fibroblasten. Die Neubildung des Bindegewebes nimmt nach den Seiten zu ab. Zwischen diesem Bindegewebe zerstreut liegen noch Reste von Muskelfasern, jedoch jetzt ohne Sarkolemmkern. Ihr homogenes Sarkoplasma ist eng umlagert von Bindegewebe und hier und da sieht man vom Rande her Zellen in das Innere der Faser vordringen und in ihrer Umgebung das Sarkoplasma körnig zerfallen. Teilweise liegen diese Zellen isoliert innerhalb der Faser.

In der dem Radium zugekehrt gewesenen Fascie findet man jetzt zwischen dem alten Bindegewebe, dessen Kerne vollständig verloren gegangen sind, zahlreiche Fibroblasten neben freien roten Blutkörpern. Die Infiltration ist gering. Die Fascie unterhalb der Muskulatur ist etwas kernreicher und engmaschiger als im vorigen Stadium.

Eosinophile Zellen sind selten. Die Gefäße zeigen, zum Teil in höherem Grade gleiche Veränderungen wie im vorigen Präparat.

Muskel, 9 Tage nach 6-stündiger Bestrahlung.

Makroskopisch und mikroskopisch wesentlich derselbe Befund wie im vorigen Stadium.

Man sieht in dem dicken Muskel (Gastrognemius) von der Oberfläche, an der die Fasern größtenteils zu Grunde gegangen sind, bis zu etwa $^1/_3$ der Muskeltiefe die Zerstörung bis zur normalen Faser immer mehr abnehmen. In den tieferen Lagen ist das Bindegewebe des Perimysium vermehrt. — Auch nach 11 Tagen ist im wesentlichen nur ein Fortschritt der Veränderungen zu konstatieren.

Muskel, 14 Tage nach 6-stündiger Bestrahlung.

Makroskopisch sichtbar ist an dem Muskel eine grau verfärbte kreisrunde Stelle von etwa 1 qcm Größe. Die Fascie über dieser Stelle ist verschieblich. Auf dem Durchschnitt erstreckt sich diese graue Verfärbung etwa bis in die Tiefe von 1 mm.

Mikroskopischer Befund: Die Muskelfasern fehlen im Verlauf des Muskels teilweise vollkommen. Die intermuskulären Septen sind stark verdickt und sehr zellreich. An einer Stelle wird der Bindegewebszug, der an Stelle der Muskulatur getreten ist, unterbrochen von zahlreichen Riesenzellen mit zentral gelegenen Kernen. Zwischen ihnen liegen einzelne polyedrische und spindelförmige Zellen.

Die der Haut zugekehrte Fascie des Muskels ist an einigen Stellen aufgelockert und sehr zellarm, an anderen Stellen zellreicher. Die den einfallenden Strahlen abgewandte Muskelfascie ist kernreich und reichlich vaskularisiert mit normalen Gefäßen, besonders Kapillaren; hier und da finden sich Riesenzellen.

Die Gefäße, auch die Arterien in dem zentralen Gebiet zeigen größtenteils jetzt normale Verhältnisse, nur einige Arterien sind noch stärker verändert, und zwar in seitlichen, weniger stark bestrahlten Gebieten.

Die Präparate dieses Serienversuches lassen schließen, daß durch Radiumbestrahlung die Muskelsubstanz der quergestreiften Muskel zu Grunde geht, Sarkoplasma wie Sarkolemmkerne werden zerstört. Die Querstreifung und Längsstreifung verschwinden, es dringen Bindegewebszellen gegen das Innere der Muskelfaser vor, und die Faser zerfällt körnig und verschwindet. An ihre Stelle tritt neugebildetes Bindegewebe. Dieser Zerfall des Sarkoplasma tritt am 3. Tage ein nach der in dem Serienversuch applizierten Dosis, während die Infiltration des Bindegewebes schon nach einem Tage eintritt.

Die zunächst von den Strahlen getroffene Fascie des Muskels verliert schnell ihre Bindegewebskerne, die Fasern sind teilweise verbreitert und sind nicht mehr so scharf umschrieben wie es normalerweise der Fall ist. Sehr bald aber treten dann Fibroblasten auf, es bildet sich junges Bindegewebe, das immer kernreicher wird und dann an Stelle der alten Fascie liegt.

Die den einfallenden Strahlen abgewandte Fascie zeigt keinen Zerfall der Bindegewebszellen. Vielmehr tritt hier bald nach der Bestrahlung eine bedeutende Vermehrung der Zellen, also Verdickung der Fascie auf.

Veränderungen am hyalinen Knorpel nach Radiumbestrahlung.

Um die Veränderungen des Knorpels nach Bestrahlung kennen zu lernen, wurde der Processus ensiformis des Meerschweinchens bestrahlt, und zwar wurde in gleicher Weise verfahren, wie es bei Bestrahlung des Muskels geschah.

Knorpel, 1 Tag nach 6-stündiger Bestrahlung:

Makroskopisch keine Veränderung sichtbar.

Mikroskopischer Befund: An der bestrahlten Stelle fehlen in den Randzonen des Knorpels in den Knorpelhöhlen die Zellkerne. Im übrigen ist weder an den tiefer gelegenen Zellen noch an der hyalinen Grundsubstanz irgendwelche Veränderung nachweisbar.

Im Perichondrium fehlen an der Bestrahlungsseite ebenfalls streckenweise die Kerne vollkommen, an anderen Stellen sind Kernreste zu finden.

Zwischen den Bindegewebsfasern finden sich in großer Zahl freie rote Blutkörperchen, polynukleäre Leukocyten und Lymphocyten und in geringer Menge eosinophile Zellen.

Die Gefäße sind im Perichondrium prall gefüllt.

Knorpel, 6 Stunden bestrahlt nach 5 Tagen:

Mikroskopischer Befund: Auf der bestrahlten Seite ist die Randzone des Knorpels teilweise verbreitert. Es finden sich in ihr bisweilen große runde Zellen, deren Protoplasma intensiv rot gefärbt ist. Der Kern ist rundlich, ziemlich chromatinreich und ist mit einem schmalen hellen Hof umgeben. Die Knorpelzellen sind hier vielfach nicht mehr mit ihrer Längsachse parallel zum Perichondrium gestellt, wie diese Lage normalerweise streng innegehalten wird, sondern vielfach unregelmäßig. Im Zentrum des Knorpels sind die Zellen teilweise sehr groß und blasig aufgetrieben. Das Perichondrium ist teilweise mäßig verdickt und reich vaskularisiert.

Knorpel, 14 Tage nach Bestrahlung:

Die Wunde ist verheilt. Die Gegend des Processus ensiformis ist gegen die Umgebung vorgewölbt. Bei der Exstirpation fällt die Dicke der Schicht zwischen Haut und Knorpel auf. Das Bindegewebe scheint stark entwickelt.

Mikroskopischer Befund: Der durchschnittene Knorpel ist stark verkrümmt, die Konkavität gegen die Haut gerichtet. Die Knorpelschicht ist beträchtlich verdickt und von einer normalen Lagerung und Gestalt der Knorpelzellen in der Randzone ist nicht mehr die Rede. Vielmehr liegen hier an Stelle der normalen einkernigen Zellen Zellen mit 4 und 5 hintereinander gelagerten Kernen, wie man sie an der Verknöcherungsgrenze findet. Dieselben sind mit ihrer Achse senkrecht zum Perichondrium gestellt und dringen vielfach zwischen die gleichfalls senkrecht zum Verlauf des Knorpels gestellten Zellen des Perichondriums. Es wird so die Grenze zwischen Knorpel und Perichondrium verwischt.

Im Perichondrium ist die frühere normale Anordnung verloren gegangen. Die Bindegewebszellen stehen außerordentlich dicht gedrängt, palisadenförmig senkrecht zur Knorpelebene. Nach außen von dieser Palisadenschicht schließt sich ohne scharfe Grenze ein Feld an, das dicht gelagerte, schräg, quer und längs getroffene spindlige Zellen enthält mit kleinen, mäßig chromatinhaltigen Kernen und deutlichem Protoplasmaleib,

meist in kurzen Bündeln, die sich wirr durchflechten. In diesem Gebiet liegen zahlreiche Kapillaren, kleinere Arterien und zwischen den Zellen freie rote Blutkörperchen, einige Lymphocyten, Leukocyten und wenige eosinophile Zellen.

An manchen Stellen sind die Bündel voneinander getrennt durch schmale bindegewebige Septen. Die Zellen in diesen rundlichen Feldern sind vorwiegend die gleichen wie die oben beschriebenen, doch finden sich auch einige größere, mehr polyedrische Zellen mit deutlichem Kern und Kernkörperchen.

Von diesen Zellmassen wird die Muskelsubstanz benachbarter Muskel vielfach stark durchsetzt und hier und da liegen abgesprengte Muskelbündel oder Reste von ihnen in den erwähnten Zellmassen.

Nach Bestrahlung des Knorpels macht sich offenbar anfangs auch an den Knorpelzellen die zerstörende Wirkung des Radium geltend, ebenso am Perichondrium. Dann aber tritt ein lebhaftes Wachstum des Knorpels ein, es treten im bestrahlten Gebiet an Stellen Zellteilungen auf, und zwar in großer Zahl, an denen sie sich normalerweise nicht, oder nur in sehr beschränktem Maße finden. Der Knorpel wird dadurch insgesamt verdickt, um das Doppelte und mehr, innerhalb kurzer Zeit (vom 5.—14. Tage). Zugleich findet eine starke Bindegewebswucherung statt. Offenbar handelt es sich hier aber nicht um eine starke Wucherung der Zellen des Perichondrium, denn hier waren zuvor alle Zellen zu Grunde gegangen, sondern es scheint, als ob ein regressiver Vorgang stattfindet, als ob die Bindegewebszellen hervorgingen aus den rege sich teilenden Knorpelzellen. Dafür spricht auch die eigenartige Stellung der dichtgedrängten unteren Bindegewebszellen und die durchaus undeutliche Grenze zwischen Knorpel und Bindegewebe. Von diesen Zellen aus findet nach außen hin ein enormes Wachstum von Bindegewebe statt, das ohne Rücksicht auf andere organisierte Gewebselemente (Muskel) wuchert und dieselben verschwinden läßt. Diese einseitige Wucherung des Bindegewebes war in dem letzten Falle so stark, daß bei Besichtigung wie Palpierung am unverletzten Tierkörper über dem bestrahlten Processus ensiformis eine deutliche Prominenz nachweisbar war.

Veränderungen an der Leber nach Radiumbestrahlung.

Bei der Bestrahlung der Leber wurde in gleicher Weise verfahren, wie bei Bestrahlung der Muskulatur. Die Leber wurde in Narkose (wie alle Operationen in Narkose vorgenommen wurden) rechts am unteren Rippenrande oder in einem Interkostalraume freigelegt und das Radium im Wundgebiete fixiert. Ein Tier, das an Peritonitis erkrankte, wurde für die folgende Serie nicht verwertet.

Leber, unmittelbar nach 6-stündiger Bestrahlung.

Makroskopischer Befund: Der Rand des mittleren Leberlappens ist eingezogen, etwas aufgeworfen. Die Oberfläche der Leber

zeigt eine lehmgelbe Verfärbung, die stellenweise auftritt. Dieselbe Verfärbung findet sich auch an der Unterseite desselben Lappens. Ebenso ist der rechte Leberlappen an seiner Oberfläche in geringer Ausdehnung gefärbt.

Mikroskopischer Befund: Zwischen den Leberzellen findet man an der bestrahlten Stelle bis zu gewisser Tiefe die Blutkapillaren prall mit Blut gefüllt. Besonders stark ist die Blutfüllung der Kapillaren unmittelbar unter der Leberkapsel, während im übrigen Lebergewebe die Hyperämie am ausgedehntesten ist in der Umgebung der stark gefüllten Vena centralis, so daß von dieser aus radiär gegen den Rand des Lobulus die Blutfüllung abnimmt. Bisweilen findet sich um die Vena centralis eine Hämorrhagie. In diesem so veränderten Lebergewebe finden sich in ziemlich großer Zahl eosinophile Zellen, die in dem unveränderten Gebiete sich nur ganz vereinzelt nachweisen lassen, wie sie ja auch normaler Weise sich finden. Die Leberzellen sind an einigen Stellen blasig aufgetrieben. An Gallengängen und Gefäßen nichts Besonderes. Die Leberkapsel ist unverändert.

Leber, 4 Tage nach 6-stündiger Bestrahlung.

Makroskopischer Befund: Die Oberfläche der Leber ist an der bestrahlten Stelle etwas eingezogen, aber glatt und glänzend. Es liegt ein kreisrunder Fleck von etwa 7 mm Durchmesser vor, der umgeben ist von einem dunkelrot gefärbten Hof.

Mikroskopischer Befund: In der Randzone der bestrahlten Stelle haben die Leberzellen ihre Anordnung in Leberzellbalken verloren. Sie liegen isoliert von einander und zeigen meist nicht mehr die polygonale normale Form, sondern sind teilweise oval oder kugelig und bisweilen stark verkleinert und kernlos.

An anderen Stellen findet sich eine beginnende Nekrose der Leberzellbalken, die bis in größere Tiefe hinabreicht. Hier haben die Zellen meist ihren Kern verloren, oder derselbe ist nicht mehr färbbar. Dieses so veränderte Gewebe ist umlagert von Granulationsgewebe, untermischt mit normalen Leberzellen und Lymphocyten. An manchen Stellen wieder sind die Leberzellen blasig aufgetrieben. In ihnen ist der Kern meist gut gefärbt, aber das Protoplasma ist in einem Teile der Zellen fast ganz verschwunden, in einem anderen Teile der Zellen nur noch als eosinroter Saum zu finden.

Die Kapillaren sind durch diese stark gequollenen Leberzellen stark eingeengt.

Das Bindegewebe der Glissonschen Scheide ist stark mit Lymphocyten durchsetzt.

Eosinophile Zellen sind selten.

Leber, 9 Tage nach 6-stündiger Bestrahlung.

Makroskopischer Befund: Der bestrahlte Oberlappen ist an der Oberfläche adhärent mit dem angrenzenden Unterlappen. In der Umgebung der Verwachsungsstelle sind einige graugelb verfärbte Stellen zu finden, die wenig eingezogen sind.

Mikroskopischer Befund: Von den Leberzellen sind nur noch Reste vorhanden in Gestalt homogener, kernloser, fein granulierter Massen, die aber noch gut die Zeichnung der Leberzellbalken erkennen lassen. Zwischen diesem nekrotischen Gewebe finden sich noch Blutkapillaren und ausgedehnte Hämorrhagien.

Diese nekrotische Partie ist umgeben von Granulationsgewebe, von dem Bindegewebszellen eindringen in die nekrotisierten Massen.

Die Kapsel ist verdickt und geht ohne Grenze in die des benachbarten Leberlappens über. In ihr finden sich außerhalb des Lebergewebes isoliert durch Bindegewebszüge viele neugebildete Gallengänge mit cylindrischem Endothel.

Leber, 14 Tage nach 6-stündiger Bestrahlung.

Der bestrahlte rechte Leberlappen zeigt in einer Ausdehnung von etwa $^1/_2$ cm einen graugelb verfärbten Fleck. Die Unterseite desselben Lappens ist an gleicher Stelle ebenso verfärbt und eingezogen. Der Leberrand ist aufgeworfen und stark eingezogen.

Mikroskopischer Befund: Nekrotische Partien von Leberzellen sind nur mehr in sehr geringer Menge zu finden. Sie sind durch dicke Lagen von Granulationsgewebe von dem normalen Lebergewebe getrennt und liegen versprengt im Bindegewebe. In ihrer Umgebung finden sich zahlreiche Lymphocyten und einige Riesenzellen mit meist zentral gelegenen Kernen. Zahlreiche Gallengänge finden sich wiederum isoliert im Granulationsgewebe.

Eosinophile Zellen liegen in geringer Zahl teils frei, teils in den Gefäßen des Bindegewebes.

Es ist aus diesen Resultaten zu schließen, daß die Radiumstrahlen auf das Lebergewebe — und zwar bis in mäßige Tiefen, so daß ein Leberlappen von etwa $^1/_2$ cm oder wenig mehr auch auf der Unterfläche gleiche Veränderungen zeigt, wie an der unmittelbar bestrahlten Stelle — einen zerstörenden Einfluß bei genügend starker Dosis zu üben vermögen. Die Reaktion besteht nach dem Auftreten einer akuten Entzündung in dem Zugrundegehen der im bestrahlten Gebiete liegenden Leberzellen. Dieser Zellzerfall wurde im Serienversuche nach 4 Tagen erkennbar. Dadurch entsteht ein Sequester, der bis zu vollkommener Resorption und Umlagerung von Granulationsgewebe meist noch die Umrisse der Leberzellbalkenkonstruktion erkennen läßt.

Das Granulationsgewebe, das an Stelle der Kapsel nun dem normalen Lebergewebe anliegt, wuchert stark und umschließt vielfach isoliert von dem Lebergewebe Gallengänge.

Der Zerfall der bestrahlten Leberzellen läßt die makroskopisch sichtbare starke Einziehung und Schrumpfung des bestrahlten Leberlappens erklärlich erscheinen.

Veränderungen an der Milz nach 6-stündiger Radiumbestrahlung.

Die Technik der Bestrahlung ist dieselbe, wie bei der Bestrahlung der Leber.

Milz, 36 Stunden nach 6-stündiger Bestrahlung.

Makroskopischer Befund: Die Milz zeigt an der Oberfläche eine kreisrunde hellrote Verfärbung von etwa 7 mm Durchmesser.

Mikroskopischer Befund: An der bestrahlten Stelle fehlen die Follikel vollständig oder sind sehr klein. Die Pulpa ist sehr blutreich, die Kapillaren und Venen sind prall gefüllt, und es liegen freie rote Blutkörperchen und Pigment und einige eosinophile Zellen in der Pulpa.

Das Bindegewebe ist unverändert, ebenso die Kapsel.

Milz, 3 Tage nach 6-stündiger Bestrahlung.

Der Befund ist im wesentlichen derselbe wie nach 36 Stunden. Jedoch ist die Ueberfüllung der Milz mit Blut an der bestrahlten Stelle jetzt so hochgradig geworden, daß das Gewebe der Pulpa bei weitem stark zurücktritt gegen die gefüllten Bluträume. Die Zahl der eosinophilen Zellen ist vermehrt.

14 Tage nach der Bestrahlung ist die Milz stark verkleinert, jedoch sind die Follikel wieder deutlich und von normaler Größe, wenn auch in geringerer Zahl, als sie sich normalerweise finden. Die zelligen Elemente der Pulpa sind dieselben, die normalerweise anzutreffen sind. Die Zahl der eosinophilen Zellen ist gering.

Sehr hochgradige Veränderung der Milz ist zu beobachten an Mäusen, die ununterbrochen der Bestrahlung ausgesetzt wurden. Dauerte die Bestrahlung etwa 4—5 Tage, so findet man in der Milz dieses Tieres noch Lymphocyten in ziemlich großer, wenn auch gegen normale Verhältnisse ganz bedeutend verringerter Menge. Währte die Bestrahlung aber länger, etwa 10 bis 11 Tage, so ist die Milz bis auf ganz vereinzelte Lymphocyten frei von ihnen. Man sieht dann an Stelle der Follikel konzentrisch um die Arterien gelagerte Bindegewebslagen und um diese und im übrigen Teile der Pulpa in großer Menge kleinere oder größere Pigmentschollen. Das Bindegewebe ist vermehrt.

Der Mangel an weißen Blutkörpern macht sich auch im Blute der Tiere geltend, man findet in ihm nur sehr wenig polynukleäre und noch seltener mononukleäre Leukocyten.

Die Lymphdrüsen und solitären Follikel sind gleichfalls frei von Lymphocyten bei den in toto bestrahlten Mäusen.

Diese Befunde bestätigen im wesentlichen die eingehenderen Berichte Heinekes. Jedoch fiel diesem der Verlust der eosinophilen Zellen in der bestrahlten Milz auf, während sie in den oben erwähnten Präparaten besonders im Anfang zahlreicher zu finden sind, als normalerweise.

Bei den in toto bestrahlten Tieren geht parallel mit der Milzveränderung eine Veränderung des Knochenmarks. Man findet bei länger bestrahlten Tieren (9—11 Tage) teilweise die mit Endost ausgekleidete Knochenhöhle fast vollständig frei von zelligen Elementen. Von den spezifischen Elementen des Knochenmarkes ist nichts mehr zu finden, nur ganz vereinzelt finden sich noch polynukleäre und mononukleäre Leukocyten. In anderen Fällen ist die Knochenhöhle gefüllt mit roten Blutkörpern, es ist also zu ausgedehnten Hämorrhagien an dieser Stelle gekommen.

Auch dieser Befund würde die besonders starke Einwirkung der Radiumstrahlen auf die blutbereitenden Organe bestätigen.

Wirkung der Radiumstrahlen auf die Gefäße.

Die Wirkung der Radiumstrahlen auf die Gefäße ist am günstigsten an den Serienpräparaten der bestrahlten Haut zu beobachten, da hier

Arterien, Venen und Kapillaren in gleichmäßigster Verteilung sich bestrahlen lassen, auch nach der Bestrahlung die Veränderungen langsamer eintreten, da besonders Arterien und Venen aus relativ großer Entfernung, im Corium subcutaneum erst, von den Strahlen getroffen werden.

Wie in den Berichten über die Befunde der Haut nach Bestrahlung erwähnt wurde, beginnt eine Veränderung an den Gefäßen der Haut sichtbar zu werden 1 Tag nach 6-stündiger Bestrahlung mit 20 mg Radium. Zu dieser Zeit sind in der Haut des Meerschweinchens die Papillargefäße erweitert und prall gefüllt mit Blut, teilweise aber nur mit Leukocyten. Ebenso findet man die Gefäße des Corium subcutaneum stark gefüllt. Ob diese Gefäßerweiterung ihren Grund hat in der Erkrankung der Gefäßwände, mag dahingestellt sein.

Eine äußerlich sichtbare Rötung trat an der Haut des Meerschweinchens, trotzdem ein Albino gewählt wurde, auch weiterhin nie ein, solange die Epitheldecke nicht abgestoßen war. An der menschlichen Haut war sie dagegen regelmäßig zu beobachten, nach 1-stündiger Bestrahlung beispielsweise vom 3. Tage ab, und nahm dann weiterhin zu.

Weitere Veränderungen treten in der Versuchsreihe vom 3. Tage an auf, sie bestehen in Vergrößerung der Endothelkerne der Gefäße des Corium subcutaneum. Dabei ist die Gefäßwand vielfach durchsetzt von Lymphocyten.

Dieser Zustand steigert sich in den Arterien bis zu starker bläschenförmiger Vortreibung der Endothelzellen, die an der Haut nach 11 Tagen sehr deutlich war. Das Lumen wird hierdurch, wenn es nicht zu groß ist, bisweilen vollkommen verlegt. Es folgt dann auch in der Media der Arterien eine Veränderung, die eine Differenzierung einzelner Zellen und Kerne in der Media nicht mehr zuläßt. Die Elastica ist stets gut erhalten.

Die Venen zeigen nicht so hochgradige Endothelveränderung.

An den Kapillaren läßt sich außer praller Blutfüllung keine Veränderung nachweisen. Immerhin ist wohl anzunehmen, daß auch ihre Wandung geschädigt wird, da es in ihrer Umgebung bisweilen zu starken Hämorrhagien kommt.

Bestrahlung von Gefäßen durch unmittelbares Anlegen des Radium an ihre Wandung wird wahrscheinlich auch an den Venen zu stärkeren Veränderungen führen. Worin aber der Grund zu suchen ist, daß nach Bestrahlung aus größerer Entfernung gerade die Arterien in stärkerem Maße reagieren, und weniger die Venen, ob in dem größeren Sauerstoffgehalt des arteriellen Blutes oder dem geringeren Sauerstoffgehalt oder größeren Kohlensäuregehalt des venösen Blutes, mag einstweilen dahingestellt bleiben.

Die schon früh auftretende starke Blutüberfüllung der Kapillaren

und ihre teilweise Füllung mit Lymphocyten ließe sich vielleicht erklären durch die in ihrer Umgebung hervorgerufenen Veränderungen und dürfte wohl teilweise nur ein Ausdruck akuter Entzündung sein. Abgesehen davon mag eine Lähmung der Gefäßwände, wie LONDON und HALKIN sie annehmen, eine Rolle spielen.

Bei der großen Empfindlichkeit der Gefäße gegen die Radiumbestrahlung ist der therapeutische Effekt bei Verwendung des Radium gegen Angiome sehr wohl verständlich. Gerade für die Behandlung des Angiomes ist das Radium deswegen von großem Wert, weil auf keine andere Weise als durch Radiumbestrahlung ein kosmetisch zufriedenstellendes Resultat erzielt werden kann. Erleichtert wird hier die Verwendung der Radiumstrahlen dadurch, daß eine Kompression des Angioms, auch von größerer Tiefenausdehnung, möglich ist und so alle Teile desselben dem Radium sehr nahe gebracht werden können.

Sehr günstige Erfolge wurden auch von uns erzielt bei einem Kinde, das auf dem Nasenrücken zwei je 10-Pfennigstück große Angiome trug.

Die Angiome wurden an verschiedenen Stellen je eine Stunde bestrahlt mit 10 mg Radium.

Nach 14 Tagen hatte sich an den bestrahlten Stellen ein flacher Schorf gebildet, der nach weiteren 6 Tagen abgestoßen wurde, ohne daß ein Defekt entstanden wäre.

6 Wochen nach der Bestrahlung waren die Gefäße nicht mehr sichtbar. An Stelle des Angiomes fand sich eine wenig heller als die Umgebung gefärbte Stelle, die im weiteren Verlauf immer weniger erkennbar wurde.

Nach etwa 6 Monaten ist die bestrahlte Stelle kaum von der normalen Haut zu unterscheiden.

In einem zweiten Falle wurde ein Angiom der Lippe, das halbkugelförmig prominierte, $1^1/_2$ Stunden in einer Sitzung bestrahlt.

Es bildete sich nach 14 Tagen ein Schorf, der sich dann abstieß. Nach 6 Wochen war an Stelle des Angioms nur eine unauffällige kleine Narbe mehr zu erkennen.

Veränderungen des Bindegewebes nach Radiumbestrahlung.

Das Bindegewebe geht wie die Serienpräparate der Haut, des Muskels und des Knorpels zeigen, wenn es in größerer Nähe des Radium lag, zu Grunde. Die Zelle verliert ihren Kern und die scharfe Umgrenzung der Faser geht verloren, sie ist teils gequollen, teils nur in Resten mehr vorhanden. Eine sehr hochgradige Infiltration findet man aber nach direkter Bestrahlung nur in der Umgebung der Gefäße. Daß jedoch deren Zerstörung nicht die Ursache des Zugrundegehens der Bindegewebszellen sein kann, erhellt daraus, daß auch in der Um-

gebung hochgradig veränderter Gefäße, wenn dieselben nicht in größter Nähe des Radium lagen, das Bindegewebe nicht nur nicht zerstört ist, sondern sich vermehrt hat, wie es vielfach zu beobachten ist.

Diese Vermehrung des Bindegewebes kann zu sehr starker Verdickung beispielsweise der dem Radium nicht anliegenden Muskelfascie führen, so daß dieselbe teilweise die Dicke des Muskels selber erreicht. Andererseits wird der zerstörte Muskel vollständig durch gewuchertes Bindegewebe in seiner ganzen Ausdehnung ersetzt, soweit das Radium wirkte.

Die Wucherung des Bindegewebes kann bisweilen derartige Dimensionen annehmen, daß sie äußerlich am Tiere eine Prominenz entstehen läßt.

Eine besonders starke Ansammlung von Leukocyten und Lymphocyten im Bindegewebe um die Gefäße und unmittelbar unter der Epidermis ist wohl wesentlich auf eine Veränderung eben dieser Gewebsteile zu beziehen und als eine Aeußerung der Chemotaxis anzusehen.

Im Gegensatz zu dem kollagenen Bindegewebe besitzt die elastische Faser eine bedeutende Widerstandsfähigkeit gegen die Bestrahlung mit Radium.

Man findet sowohl in den veränderten Arterienwänden die elastische Membran wie auch im Corium papillare der Haut, wo die elastischen Fasern in großer Zahl sich finden, auch wenn das kollagene Bindegewebe zerstört ist, immer noch diese elastischen Bindegewebselemente gut erhalten.

Wirkung der Radiumstrahlen auf den Testikel.

Im Testikel des erwachsenen Meerschweinchens fand sich 14 Tage nach 24-stündiger Bestrahlung (das Radium wurde dem Testikel unmittelbar angelegt) ein vollkommenes Fehlen von ausgebildeten Spermatozoen.

An der Membrana propria liegen in den Tubuli contorti die SERTOLIschen Zellen regelmäßig, aber ihr Kern ist blasig aufgetrieben.

Dagegen fehlt das spezifische Epithel der Tubuli contorti vollständig. An Stelle desselben findet sich eine zell- und kernlose, maschig angeordnete Masse und nur im Zentrum, wo man normalerweise die neugebildeten Spermatozoen findet, liegen große Zellen mit dunklem, chromatinreichem Kern und großem kubischen Protoplasmaleib. Neben diesen liegen kleinere Zellen verschiedener Größe.

Die Natur dieser im Zentrum der Tubuli gelegenen Zellen läßt sich aus der Zellform nicht erkennen. Sie gleichen keiner Zelle irgend eines Bildungsgrades der Bildungszellen. Am ehesten ähneln sie wegen der Größe ihres Kernes wohl den Spermatocyten. Der Ductus epididymidis enthält keine Spermatozoen.

Dieser Befund würde also eine Bestätigung der von SELDIN berichteten Tatsachen bedeuten.

Zur Frage der Lecithinzersetzung.

Um ein Urteil über die von SCHWARZ geäußerte Ansicht zu bekommen, daß das Lecithin der Zelle durch die Radiumstrahlen zersetzt werde und sekundär die Zerstörung der Zelle bedinge, daß diese Lecithinzersetzung schon äußerlich nachweisbar sei durch gewisse Veränderungen des Eidotters, wurden frische Eier einmal 192 Stunden mit 20 mg, dann 276 Stunden mit 40 mg unausgesetzt bestrahlt (SCHWARZ bestrahlte 144 Stunden mit 20 mg). Die Eier waren nach der Bestrahlung, das Radium war unmittelbar auf die Schale gelegt worden, durchaus frisch, zeigten weder einen Unterschied in Farbe noch an Konsistenz am Dotter oder Eiweiß gegen unbestrahlte frische Eier.

Auch am Lecithin (MERCK) konnte nach der Bestrahlung keine Zersetzung, derart wie SCHWARZ sie nachwies, erkannt werden.

Es sei hier hervorgehoben, daß die Bestrahlungsdosis, nach deren Applikation am Lecithin oder Ei keine Wirkung erkennbar war, das Vielfache, das 40-fache und mehr betrug von der Dosis, deren Applikation schwere Veränderungen im Gewebe zur Folge hatte. Es kann also die Veränderung des Lecithins nicht die Ursache der Gewebsveränderung sein.

Würde die Zellveränderung sekundär bedingt sein, so ist außerdem nicht zu verstehen, wie bei dem Erkrankungsverlauf nach Bestrahlung der Haut von seiten des seitlich gelegenen Epithels unter das zerstörte Gewebe des Corium ein Saum von jungen Epithelzellen weit hineinwachsen kann in das Corium. Sind doch diese Epithelzellen allseitig umgeben von zu Grunde gegangenen Zellen einerseits und Zelllagen, die zu Grunde gehen werden, andererseits, also Zellen, die sich in allen Stadien des Zerfalles befinden. Dieses würde um so unverständlicher sein, als die Epithelzellen so äußerst empfindlich gegen die Radiumbestrahlung sind.

Unbegreiflich wäre ferner, warum die Erkrankung, wie es von uns nie anders beobachtet wurde, stets so streng lokalisiert bleibt und nur die Tendenz einer Ausbreitung gegen die Tiefe zu besteht, aber durchaus keine Neigung zu einer Ausbreitung nach den Seiten hin. Wird diese seitliche Ausbreitung des Prozesses später beobachtet, so ist doch keineswegs mit Sicherheit zu behaupten, daß dann nicht Momente in Frage kommen, die zu der Wirkung der Radiumstrahlen zum Teil keine direkten Beziehungen mehr haben.

Sodann würde auffallen, wenn das Lecithin durch das Radium zersetzt würde und hierin die Ursache der Zerstörung der Zellen liegen sollte, daß nach Bestrahlung von kleinen Tieren (Mäusen) in toto nicht auch an den Zellen des Nervensystems, die doch sehr lecithinhaltig

sind, eine Veränderung nachweisbar ist. Das mikroskopische Bild der Ganglienzellen des Rückenmarkes wie der Spinalganglien läßt bei den Tieren durchaus keine Veränderung gegen normale Verhältnisse erkennen, trotzdem doch gerade diese Elemente dem Radium sehr nahe lagen. Dagegen sind die Epidermiszellen und die lymphatischen Organe, auch das Knochenmark des Wirbelkörpers stark verändert in der angegebenen Weise. — Gerade der letzte Befund dürfte wohl den Einwurf als unberechtigt zurückweisen, daß das Rückenmark wohl deswegen keine Veränderung zeige, weil es durch seine knöcherne Umhüllung geschützt sei.

Auch Symptome, die auf eine Läsion des Nervensystems schließen ließen, wurden nie beobachtet, wie sie auch HEINEKE bei gleicher Bestrahlungsmethode bei Mäusen nie gesehen hat.

Es mag immerhin möglich sein, daß gewisse Zellsubstanzen durch das Radium zersetzt werden und teilweise deren Zerfallsprodukte sekundäre Veränderungen bedingen. Ob diese Substanz aber gerade oder in erster Linie das Lecithin ist, scheint doch sehr fraglich, wird doch auch der lecithinarme Muskel stark verändert, ja vollkommen zerstört.

Vielmehr macht es den Eindruck, daß unter anderen in erster Linie eine Zellsubstanz leidet, die zur Zeit der Zellteilung eine Rolle spielt, oder deren Zerfallsprodukte zur Zeit der Zellteilung eine besondere Wirkung ausüben, die sich äußert in regerer Teilung oder Zerfall der bestrahlten Zellen.

Die Resultate der Bestrahlung der verschiedenen Gewebe berechtigen zu dem Schluß, daß nach Bestrahlung mit Radiumstrahlen alle erwähnten Gewebsarten und Organe, Epithel der Haut, quergestreifte Muskulatur, hyaliner Knorpel, Bindegewebe, Leberzellen, lymphatisches Gewebe, Knochenmark, Gefäße, in ganz bestimmter Weise reagieren, aber nie der Fall eintritt, daß eine der untersuchten Gewebsarten von der Bestrahlung durchaus unbeeinflußt bleibt, es sei denn das elastische Gewebe, das zum wenigsten sehr widerstandsfähig ist, wenn auch teilweise bedeutende Differenzen in der Empfindlichkeit des Gewebes nicht zu verkennen sind.

An erster Stelle scheint an Empfindlichkeit zu stehen, wie ja schon HEINEKE hervorhebt, das adenoide Gewebe. Das fast vollkommene Verschwinden der Lymphocyten und auch der polynukleären Leukocyten macht sich auch im Blute der Tiere, die in toto bestrahlt wurden, geltend. Es würden also die erwähnten Resultate eine Bestätigung der eingehenderen Untersuchungen HEINEKES bedeuten.

Auf welchen Umstand es zurückzuführen ist, daß ich nach der Bestrahlung der Milz die Zahl der eosinophilen Zellen vermehrt fand, während HEINEKE sie nicht mehr in ihr fand, ist nicht ohne weiteres

zu entscheiden. Wahrscheinlich ist die verschiedene Versuchsanordnung und die längere unmittelbare Bestrahlung nach Laparotomie für die Vermehrung der eosinophilen Zellen ausschlaggebend, wie ich sie auch nie in Mäusen fand, die aus einiger Entfernung bestrahlt wurden, dagegen immer wieder nach Bestrahlung durch Auflegen des Radium, und zwar an jedem Organ.

Die Wirkung auf das Knochenmark, das von HEINEKE nicht untersucht wurde, ist der auf das adenoide Gewebe wohl parallel zu stellen.

Sodann ist wohl als äußerst empfindlich nächst dem adenoiden Gewebe die Epithelzelle der Haut zu bezeichnen. Diese geht vollständig zu Grunde und ist offenbar von bedeutend größerer Empfindlichkeit als das Bindegewebe, das noch in der Umgebung der Haarbälge beispielsweise unverändert ist, wenn die epithelialen Zellen derselben zerstört sind.

Die Reaktion der Epidermiszellen ist mit großer Wahrscheinlichkeit aus den erwähnten Gründen allein auf die Wirkung der Strahlen zurückzuführen.

Unter gewissen Umständen, offenbar besonders nach längerer Bestrahlung und Interposition gewisser Substanzen oder Gewebe, ist die Bestrahlung der Anlaß zu starker Wucherung der Epidermiszellen, die zu einem Bild führen kann, wie man es sonst bei dem Hautcancroid beobachtet, ohne daß damit gesagt sein soll, daß ein solches vorliege.

Sehr intensiv reagieren ferner auf die Bestrahlung die Gefäße. Die Reaktion beginnt mit einer starken Blutfüllung und Erweiterung der Kapillaren insbesondere. Doch ist es fraglich, wie weit dieselbe eine direkte Folge einer Läsion der Gefäßwand durch die Bestrahlung ist, denn es finden sich Anlässe genug, die an und für sich eine Gefäßerweiterung bedingen könnten.

Sicher jedoch werden auch die Gefäßwände beeinflußt, da gerade um Venen und besonders Arterien die Infiltration stark ist und auch bald, schon am 3. Tage, die Gefäßendothelien Veränderungen zeigen in Gestalt von Quellung des Kernes. — Die Gefäßveränderung gipfelt in starker blasiger Vortreibung der Gefäßendothelien, die bei kleineren Gefäßen zu vollkommenem Verschluß des Gefäßlumen führen kann.

Dieses Stadium wurde bei der in der Versuchsreihe applizierten Dosis am 11. Tage erreicht.

Die hochgradigsten Veränderungen beobachtet man an den Arterien, während die Venen weniger verändert sind und immer noch prall mit Blut gefüllt sind, wenn die Arterien nur wenig oder kein Blut enthalten im bestrahlten Gebiet.

Es ist jedoch nicht anzunehmen, daß die Gefäßveränderungen, be-

sonders im Anfang, wenn sie noch nicht sehr ausgeprägt sind, Ursache der Erkrankung der von ihnen versorgten Gewebe sind, denn es werden durchaus nicht alle Gewebe ihres Versorgungsgebietes zerstört, sondern nur das scharf umschriebene bestrahlte Gebiet zeigt die typischen Veränderungen.

Späterhin mögen auch durch ihre Zerstörung Ernährungsstörungen bedingt sein.

Keineswegs ist die von DANYSZ geäußerte Ansicht berechtigt, daß die Muskulatur wenig auf die Bestrahlung reagiere. Vielmehr ist auch die Muskelsubstanz der quergestreiften Muskulatur sehr empfindlich gegen die Bestrahlung. Sie geht bis zu gewisser Tiefe vollständig, schon innerhalb 14 Tagen nach der von mir applizierten Dosis, zu Grunde, und falls der Muskel nicht größere Tiefe hat, verschwindet er ganz. An seiner Stelle liegt dann ein vielzelliges Bindegewebe.

Die ersten gut nachweisbaren Zerfallserscheinungen des Sarkoplasmas finden sich schon 3 Tage nach der Bestrahlung, während eine Infiltration des Bindegewebes mit Lymphocyten und eosinophilen Zellen schon früher eintritt.

Es dürfte daher wohl auch nicht empfehlenswert sein, die Reaktion des Muskels nach der Bestrahlung zu Gunsten der SCHWARZschen Theorie zu erwähnen.

Die Veränderungen an der Muskelfascie mögen den Typus der Veränderungen des kollagenen Bindegewebes nach der Bestrahlung mit Radium darstellen.

Die dem Radium zunächst gelegene Fascie wird vollkommen durch die Bestrahlung zerstört, die Bindegewebskerne verschwinden oder sind nur noch als Rudimente zu finden. Zugleich aber, etwa am 3. Tage, findet man zwischen diesen zerstörten Bindegewebszellen Fibroblasten, deren Zahl dann weiterhin zunimmt, so daß die Fascie teilweise nun verdickt ist.

An der dem Radium abgewandten Fascie findet man nicht, daß die Zellen zu Grunde gehen, vielmehr beobachtet man sehr bald, falls der Muskel von mäßiger Dicke war, schon am 3. Tage, eine starke Verdickung dieser Fascie, die hervorgerufen wird durch bedeutende Vermehrung der Bindegewebszellen.

Diese Erscheinungen sind wohl so zu deuten, daß Bindegewebe, das aus sehr großer Nähe bestrahlt wurde, zu Grunde geht, wie Muskulatur und Epithelzellen, daß aber nach Interposition von Gewebe Bindegewebe durch Radiumbestrahlung zu vermehrter Teilung angeregt wird. Es ist fraglich, ob es sich hier um eine Herabsetzung der Intensität der Radiumstrahlen handelt oder ob eine Aussonderung, Filtration von Strahlenarten stattfindet durch das zwischengelagerte Gewebe, die ausschlaggebend ist für die Vermehrung der Zellen.

Das elastische Bindegewebe besitzt eine größere Wider-

standsfähigkeit gegen die Bestrahlung als das kollagene Bindegewebe. Kam HALKIN zu anderer Ansicht, so ist eine Ursache schwer zu erkennen, da ich bedeutend länger bestrahlte als HALKIN in seiner Versuchsreiche.

Aehnlich wie das kollagene Bindegewebe, verhält sich der hyaline Knorpel.

Man beobachtet auch hier, daß die unmittelbar unter dem Radium gelegenen Knorpelzellen und die Zellen des Perichondrium vollkommen zu Grunde gehen, und zwar schon einen Tag nach 6-stündiger Bestrahlung mit 20 mg Radium.

In weiterer Entfernung tritt darauf eine starke Verdickung des Knorpels mit starker Vermehrung der Zellen auf, so daß der Processus ensiformis des Meerschweinchens um das Dreifache oder mehr verdickt ist. Dabei findet eine besonders rege Teilung der zunächst unter den zu Grunde gegangenen Zellen gelegenen Knorpelzellen statt. Der Knorpel geht ohne scharfe Grenze über in eine dicke Schicht von stark gewuchertem Bindegewebe.

Da aber das Perichondrium zerstört war, handelt es sich offenbar um eine Rückbildung von Knorpelzellen zu Bindegewebszellen.

Die Wirkung der Radiumstrahlen ist also keineswegs immer eine zerstörende, vielmehr kann unter gewissen Bedingungen durch Bestrahlung mit Radium eine lebhaftere Zellteilung in bestimmten Geweben veranlaßt werden.

Literatur.

ASCHKINAS u. CASPARI, Ueber den Einfluß reduzierender Strahlen auf organische Substanzen, insbesondere über die bakterienschädigende Wirkung der Becquerelstrahlen. Arch. f. Physiol., Bd. 86, 1901, p. 603.

APOLAND, Dtsch. med. Wochenschr., 1904, No. 13.

BECQUEREL, Sur quelques effets chimiques produits par le rayonnement du radium. Compt. rend., T. 133, 1901, p. 709.

— Action physiologique des rayons du radium. Comp. rend. des sciences de l'Acad. des sciences, T. 132, 1901.

BIRCH-HIRSCHFELD, Die Wirkung der Röntgen- und Radiumstrahlen auf das Auge. v. GRAEFES Arch. f. Ophthalmol., Bd. 59, Heft 2.

BLUMENTHAL u. MEYER s. CASPARI.

BODEN, Ueber Radium. Münch. med. Wochenschr., 1904, No. 10.

BOHN, Influence des rayons du radium sur les animaux en voie de croissance. Compt. rend. de l'Acad. des scienc., T. 86, 1903, p. 1012.

— Influence des rayons du radium sur les oeufs vierges et fécondés et sur les premiers stades du développement. Compt. rend., T. 86, 1903, p. 1085.

CASPARI, Die Bedeutung des Radiums und der Radiumstrahlen für die Medizin. Zeitschr. f. diätet. u. physikal. Therap., Bd. 8, 1904, p. 37.

Crzellitzer, Berl. klin. Wochenschr., 1903, p. 650.
Curie, Untersuchungen über die radioaktiven Substanzen. Braunschweig (Vieweg u. Sohn) 1904.
Danlos et Bloch, Soc. de dermatol. et syphil., 1901, 7. Nov.
Danysz, De l'action pathogène des rayons et des émanations emi par le radium sur différents tissus et différents organismes. Compt. rend., T. 136, p. 461.
Darier, Radium et rayons X. Clinique ophtalm., 1904, No. 4.
— Action analgésiante et névrosthénique du radium à doses infinitésimales et inoffensives. Clinique ophtalm., 1904, p. 78.
Dauphin, Influence des rayons du radium sur le développement et la croissance des champions inférieurs. Compt. rend., 1904, p. 154.
Dixon, Radium and plants. Nature, Vol. 69, 1903, p. 5.
Exner u. Holzknecht, Die Pathologie der Radiumdermatitis. Sitzungber. d. Akad. d. Wissensch. Wien, Bd. 112, 1903, 3. Juli.
Freund, Grundriß der gesamten Radiotherapie 1903. Wien (Urban u. Schwarzenberg.)
Giesel, Samml. chem. u. chem.-techn. Vortr., Bd. 7.
— Naturf.-Vers. München, 1899.
— Ueber radioaktive Stoffe. Ber. d. dtsch. chem. Gesellsch., Bd. 32, p. 4, 19.
Graetz, Ueber neue physikalische Strahlenforschungen. Münchener med. Wochenschr., 1904.
Graef, Ueber Radiumstrahlen und ihre Wirkung auf das gesunde und kranke Auge. Dtsch. med. Wochenschr., 1904, No. 13.
Halkin, Arch. f. Dermat. u. Syph., Bd. 65, 1903.
Heineke, Ueber die Wirkung der Röntgenstrahlen auf Tiere. Münch. med. Wochenschr., 1903, p. 2090.
Hoffmann, Ueber die Wirkung der Radiumstrahlen auf Bakterien. Hyg. Rundsch., 1903, No. 18.
Hofmann, Die radioaktiven Stoffe nach dem neuesten Stande der wissenschaftlichen Erkenntnis. Leipzig (Ambrosius Barth) 1904.
Himstedt u. Nagel, Ueber die Einwirkung der Becquerel- und Röntgenstrahlen auf das Auge. Ber. d. Naturf.-Gesellsch. Freiburg, 9, 1901.
Körnicke, Ueber die Wirkung der Radiumstrahlen auf die Keimung und das Wachstum. Ber. d. dtsch. botan. Gesellsch., 1904.
Lassar, Berl. med. Klinik, 1905.
London, Berl. klin. Wochenschr., 1903, No. 23.
— De l'émanation du radium. Arch. d'électr. méd., 1904, 25. Mai.
Macintyre, On the therapeutic Effects of the Salts of Radium. The Brit. med. Journ., 1903, 25. July.
Obersteiner, Die Wirkungen der Radiumbestrahlung auf das Nervensystem. Wien. klin. Wochenschr., 1904, No. 40.
Perthes, Versuche über den Einfluß der Röntgenstrahlen und Radiumstrahlen auf die Zellteilung. Dtsch. med. Wochenschr., 1904, No. 17 u. 18.
— Versuch einer Bestimmung der Durchlässigkeit menschlichen Gewebes für die Röntgenstrahlen mit Rücksicht auf die Bedeutung der Durchlässigkeit des Gewebes für die Radiotherapie. Fortschr. a. d. Geb. d. Röntgenstrahlen, Bd. 8.
Pfeiffer u. Friedberger, Ueber die bakterientötende Kraft der Radiumstrahlen. Berl. klin. Wochenschr., 1903.

Schaper, Experimentelle Untersuchungen über den Einfluß der Radiumstrahlen auf embryonale und regenerative Entwickelungsvorgänge. Anat. Anz., Bd. 25, 1904.
Scholz, Ueber die physiologische Wirkung der Radiumstrahlen und ihre therapeutische Verwendung. Dtsch. med. Wochenschr., 1904, 3.
— ebenda, 1904, 25.
Schwarz, Ueber die Wirkung der Radiumstrahlen. Arch. f. Physiol., 1903.
Seldin, Ueber die Wirkung der Röntgen- und Radiumstrahlen auf innere Organe und den Gesamtorganismus. Königsberg (Otto Kümmel).
Sichel, Brit. med. Journ., No. 2247.
Soddy, Die therapeutische Wirkung der Radiumstrahlen. Brit. med. Journ., 1903, 25. July.
Walkhoff, Photogr. Rundschau, 1900.
Werner, Experimentelle Untersuchungen über die Wirkung der Radiumstrahlen auf tierische Gewebe und die Rolle des Lecithin bei derselben. Centralbl. f. Chir., 1904, No. 43.
— u. Hirschel, Dtsch. med. Wochenschr., 1904, No. 42.

Erklärung der Abbildungen auf Tafel XII—XIV.

Fig. I. Haut einer Maus, in deren Nähe 20 mg Radium 11 Tage lagen.

Fig. II. Wucherung der Epidermiszellen der Regio inguinalis vom Meerschwein.

Links in gleicher Vergrößerung normale Epidermis derselben Gegend.

Fig. III. Wucherung der Epidermiszellen gleicher Gegend bei stärkerer Vergrößerung. Obj. 4. Ok. 1. Tub. 17,3 (Leitz).

Fig. IIIb. Normale Epidermis bei gleicher Vergrößerung aus derselben Gegend.

Fig. IV. Knorpel (Processus ensiformis) vom Meerschwein, 14 Tage nach der Bestrahlung.

Fig. IVb. Knorpel (Processus ensiformis) mit Perichondrium, normal.

Fig. V. Arterie, 14 Tage nach 24-stündiger Bestrahlung mit 10 mg Radium aus etwa $^1/_2$ cm Entfernung.

Fig. VI. Knochenmark einer Maus, in deren Nähe 11 Tage Radium (20 mg) gelegen hatte.

Fig. VII. Tubulus contortus aus dem Testikel des Meerschweines, 14 Tage nach 24-stündiger Bestrahlung.

Fig. VIIb. Tubulus contortus aus dem Testikel des Meerschweines, normal.

Fig. VIII. Muskel (Meerschwein), quergeschnitten, 9 Tage nach 6-stündiger Bestrahlung mit 20 mg Radium.

Aus der Königsberger chirurgischen Klinik des Prof. Dr. GARRÈ.

Nachdruck verboten.

XXXIII.
Ueber chronische ankylosierende Wirbelsäulenversteifung.

Von

Dr. **O. Ehrhardt,**

Privatdozent für Chirurgie.

(Hierzu 3 Abbildungen im Texte.)

Die Zahl der Krankheitsprozesse, die in ihrem Verlauf eine allmähliche Versteifung der Wirbelsäule in kyphotischer Stellung zur Folge haben, ist keine allzu große. Aber trotzdem bleibt, wenn wir von den Erweichungsprozessen an der jugendlichen Wirbelsäule, von der tuberkulösen Spondylitis und von jenen Fällen traumatischer Kyphosen, in welchen sich die Verkrümmung der Wirbelsäule unmittelbar an einen klinisch nachweisbaren Wirbelbruch anschloß, absehen, noch eine große Krankheitsgruppe übrig, die der Diagnose und der Therapie bisweilen unüberwindliche Schwierigkeiten entgegenstellen kann. Zu dieser Gruppe rechnen wir die Spondylitis deformans, die BECHTEREW-STRÜMPELLsche Kyphose (chronische ankylosierende Wirbelsäulensteifigkeit), die KÜMMELLsche Kyphose („Spondylitis traumatica"), die Alterskyphose und die professionelle Kyphose. Ihnen allen ist im Gegensatz zu dem spitzwinkligen Gibbus der Tuberkulose und des Wirbelbruchs eine arkuäre kyphotische Verkrümmung gemeinsam.

Die Schwierigkeiten der klinischen Diagnose haben in neuester Zeit zu dem Versuch geführt, alle diese chronischen Ankylosen der Wirbelsäule als einen einheitlichen Krankheitsprozeß aufzufassen. So einleuchtend die Berechtigung einer solchen Vereinfachung im ersten Moment scheinen mag, so undurchführbar erweist sich ihre Befolgung in der Praxis. Wenn wir auch zugeben wollen, daß die Abgrenzung der genannten Prozesse gegeneinander äußerst schwierig ist, um so schwieriger als die einzelnen Erkrankungen häufig miteinander kombiniert vorkommen, so können uns doch die klinischen Schwierigkeiten nicht veranlassen, den anatomisch gesicherten Befunden Gewalt anzutun.

Und unseres Erachtens hieße es diese Befunde vernachlässigen, wenn man die deformierende Spondylitis und die chronische ankylosierende Wirbelsäulenversteifung miteinander identifizieren wollte. Es gibt, wie im folgenden durch Mitteilung eines klassisch zu nennenden Skelettbefundes bewiesen werden soll, außer der Spondylitis deformans noch einen zweiten, meist viel hochgradigeren Ankylosierungsprozeß an der Wirbelsäule, der ebenfalls mit ausgedehnter Knochenneubildung einhergeht. bei dem aber diese Knochenneubildung nicht den Stempel der Exostose, sondern der Synostose trägt: die chronische ankylosierende Wirbelsäulenversteifung.

Die ersten Beschreibungen des klinischen Krankheitsbildes, das heute durch zahlreiche, nicht mehr selten zu nennende Beobachtungen in seinen Hauptzügen abgeschlossen vorliegt, liegen kaum länger als ein Decennium zurück. Es ist bekannt, wie zunächst drei Typen von Bechterew[1]), Strümpell[2]) und P. Marie[3]) getrennt beschrieben wurden, die auch heute noch von einzelnen Autoren wie von Heiligenthal[4]) in seinem Sammelreferat auseinander gehalten werden. Eine Durchsicht der Kasuistik, zu der wir zwei in der Königsberger Klinik vor einigen Jahren beobachtete Fälle hinzufügen könnten, lehrt jedoch, daß eine solche Trennung kaum mehr möglich ist und daß sie von der Mehrzahl der Autoren [Hoffmann[5]), Magnus-Levy[6]) Anschütz[7]), Fraenkel[8], Zesas[9])] bereits aufgegeben wird. Insbesondere ist das Hauptmerkmal: Versteifung großer Körpergelenke bei der Strümpell-Marieschen Form, Freibleiben bei der Bechterewschen durch gegenteilige Beobachtungen hinfällig geworden. Wenn wir nun in folgendem es unternehmen, ein Skelett mit chronisch ankylosierender Entzündung der Wirbelsäule zu beschreiben, obwohl wir von klinischen Daten leider nichts Genaueres feststellen konnten, so mag dies seine Erklärung darin

---

1) Bechterew, Neue Beobachtungen und pathologisch-anatomische Untersuchungen über Steifigkeit der Wirbelsäule. Deutsche Zeitschr. f. Nervenheilk., Bd. 15, 1899.

2) Strümpell, Bemerkung über die chronische ankylosierende Entzündung der Wirbelsäule. Deutsche Zeitschr. f. Nervenheilk., 1897.

3) Marie, Sur la spondylose rhizomélique. Rev. de méd., 1898.

4) Heiligenthal, Zusammenfassendes Referat über: „Die chronische Steifigkeit der Wirbelsäule etc." Centralbl. f. d. Grenzgeb., Bd. 3.

5) Hoffmann, Ueber die chronische Steifigkeit der Wirbelsäule. Deutsche Zeitschr. f. Nervenheilk., Bd. 15.

6) Magnus-Levy, Ueber die chronische Steifigkeit der Wirbelsäule. Mitteil. a. d. Grenzgeb., Bd. 9.

7) Anschütz, Ueber die Versteifung der Wirbelsäule. Mitteil. a. d. Grenzgeb., Bd. 8.

8) Fraenkel, Ueber chronische ankylosierende Wirbelsäulenversteifung. Fortschritte a. d. Gebiet d. Röntgenstrahlen, Bd. 7.

9) Zesas, Beitrag zur chronischen ankylosierenden Entzündung der Wirbelsäule. Deutsche Zeitschr. f. Chirurgie, Bd. 74.

finden, daß wir hier einen Typus der STRÜMPELLschen Form und gleichzeitig vielleicht den höchsten denkbaren Grad des Krankheitsprozesses vor uns haben. An der Hand dieses Skelettes mögen dann die Unterschiede zwischen einer solchen reinen Wirbelsäulenankylose und der Spondylitis deformans festgestellt werden.

Die Wirbelsäule bildet von der Schädelbasis bis zur äußersten Spitze des Steißbeines einen einheitlichen, ununterbrochenen, knöchernen Stab. Ihr Verlauf zeigt gegenüber der Norm einige Richtungsabweichungen, von denen eine hochgradige arkuäre Kyphose im Gebiet der Brust- und Lendenwirbelsäule die auffälligste ist; diese Kyphose reicht vom 1. Brustwirbel bis zum Kreuzbein, ihre stärkste Krümmung liegt am letzten Brust- und den ersten Lendenwirbeln. Zu ihr gesellt sich vom 3.—12. Brustwirbel reichend eine rechtskonvexe skoliotische Krümmung und im Bereich dieser Skoliose scheinen die Wirbel noch eine Drehung um die Senkrechte von links nach rechts erfahren zu haben. Die Halswirbelsäule ist leicht lordotisch, mit angedeutet rechts konvexer, skoliotischer Krümmung. In der Lendenwirbelsäule verläuft die Achse mit geringer links konvexer Skoliose. Die Kyphose ist so hochgradig, daß die Längsachsen der Oberschenkel vollkommen senkrecht stehen zur Wirbelsäule!

Die einzelnen Wirbel sind nicht nur untereinander knöchern fest vereinigt, sondern auch das Becken ist durch knöcherne Ankylose mit dem Kreuzbein verbunden und die Oberschenkel sind im Hüftgelenk ebenfalls knöchern fixiert. Durch diese Veränderungen ergibt sich eine einheitliche Knochenmasse vom Schädel bis zu den Oberschenkeln.

Betrachten wir jetzt die Art der Ankylose an den einzelnen Knochen, zunächst an den Wirbeln.

Die Zwischenwirbelscheiben, die normalen Verbindungen der Wirbelkörper, sind verschwunden; an ihrer Stelle finden sich knöcherne Scheiben aus derber spongiöser Substanz, die ununterbrochen in die Spongiosa der benachbarten Wirbel übergehen, oder (entsprechend einer Verknöcherung nur der peripheren Teile der Zwischenwirbelscheiben) knöcherne Hohlcylinder. Die knöchernen Scheiben zeigen in ihrer Spongiosa die gleiche Fachwerkkonstruktion wie die Wirbelkörper. Ihre Höhe hat nach ungefährem Vergleich mit den WEBERschen Tabellen insofern eine erhebliche Aenderung erfahren, als sie im Bereich der Kyphose vorn niedriger sind als hinten, also im Sagittalschnitt die Form eines Keils mit vorderer Schneide haben. An den Hals- und unteren Lendenwirbeln ist die Höhe unverändert geblieben. Die Verknöcherung der Zwischenwirbelscheiben geht am Hals-, oberen Brust- und Lendenteil nicht über den Bereich der normalen Zwischenwirbelscheibe hinaus, nur im unteren Brustteil sind ganz geringe osteophytische Knochenneubildungen vorhanden, welche die Gegend jeder einzelnen Zwischenwirbelscheibe etwas vorspringend erscheinen lassen; nirgends jedoch treten diese flachen Osteophyten der einzelnen Bandscheiben miteinander in Verbindung, wie dies doch bei den seitlichen Osteophyten vorgeschrittener Fälle von Spondylitis deformans die Regel ist. In den Wirbelkanal hinein erstrecken sich die Exostosen nicht, hier gehen Wirbelkörper und verknöcherte Bandscheiben flach ineinander über.

Die Wirbelbögen stehen, soweit sie normalerweise durch die Lig.

intercruralia (flava) verbunden sind, durch dünne Knochenplatten miteinander in Verbindung; man hat geradezu den Eindruck, daß diese Bänder direkt verknöchert sind. Hieraus resultiert ein einheitlicher knöcherner Abschluß des Wirbelkanals auch nach hinten, der nur an 3 oder 4 Stellen durch feine median gelegene schlitzförmige Spalten unterbrochen wird, entsprechend den auch in den Ligamenten vorhandenen Durchtrittsstellen der Gefäße. Nur zwischen Occiput und Atlas, sowie zwischen Atlas und Axisbogen, wo ja normalerweise keine den Ligg. flava entsprechende Bandverbindung existiert, fehlt auch die Knochenplatte; hier gelangt man breit in den Wirbelkanal hinein.

Die Ligg. intertransversaria und interspinalia sind nicht überall verknöchert; während die Halswirbeldorne fast frei sind, stehen die Dornfortsätze der unteren Brust- und oberen Lendenwirbel durch flache oder

Fig. 1.

breitere Knochenplatten in Verbindung. Die Verknöcherung entspricht auch hier ungefähr der normalen Ausbildung des Lig. interspinale. Im Bereich der unteren Brustwirbelsäule werden die Spitzen einzelner Dornfortsätze durch das verknöcherte Spitzenband (Lig. supraspinale) brückenartig miteinander verbunden, das Lig. nuchae am Hals dagegen ist frei geblieben (Fig. 1).

Ob auch das vordere und hintere Längsband der Wirbelkörper der Verknöcherung anheimgefallen ist, läßt sich nicht mit Sicherheit entscheiden, immerhin macht die flache glatte Vorderfläche der Wirbelsäule den Eindruck, als ob sie nur durch Verknöcherung eines einheitlichen anatomischen Gebildes entstanden sein könnte. Von der so überaus charakteristischen Struktur des hinteren Längsbandes läßt die völlig gleichmäßige Knochenfläche freilich nichts erkennen.

Die Wirbelgelenke sind im Bereich der ganzen Wirbelsäule knöchern ankylosiert, ohne daß jedoch an irgend einer Stelle Exostosenbildung bemerkbar ist. Es könnte fast scheinen, als ob die Gelenkkapsel verknöchert, der Gelenkspalt durch einfache Synostose obliteriert ist. Auf diese Weise

bilden die Gelenkfortsätze an der Halswirbelsäule einen einheitlichen, über bleistiftdicken Knochenstab.

Die Foramina intervertebralia haben, entsprechend den bisher geschilderten Verknöcherungen, nirgends eine Verkleinerung erfahren. Sie haben überall die normale Weite behalten. Nur an einer Stelle finden wir eine Ausnahme; in das 10. Intervertebralloch links schiebt sich vom

Fig. 2.

Wirbelkanal her, entsprechend dem Gelenkfortsatz, eine übererbsengroße unregelmäßige Exostose, die das Lumen fast auf ein Drittel einengt. Solche Befunde können die nervösen Symptome der ankylosierenden Spondylitis ungezwungener erklären als die von früheren Autoren supponierten Verdickungen der Nervenscheiden.

Auch das Atlanto-occipital- und das Atlanto-axial-Gelenk sind knöchern ankylosiert. Hier zieht im Wirbelkanal entsprechend dem Lig. transv. atlantis eine quere Knochenleiste; sie ist mit dem Dens axeos verwachsen.

An der Synostose der übrigen Wirbel beteiligen sich die 2 obersten Steißbeinwirbel, sie sind mit dem Kreuzbein einheitlich knöchern verbunden

und nach vorn gebogen. Hieraus resultiert eine mäßige Verengerung des Beckenausganges.

Alle Rippenwirbelgelenke sind knöchern ankylosiert, die Ankylose betrifft sowohl die Köpfchengelenke wie die Rippenhöckergelenke. An den vielen Rippen sind sogar die zwischen Rippenhals und Querfortsatz gelegenen Spalten durch breite Knochenmassen ausgefüllt, so daß eine einheitliche Knochenspange vom Wirbelkörpel zum Proc. transversus reicht, die dann in die Rippe übergeht. Trotz dieser Knochenneubildung fehlen

Fig. 3.

eigentliche unregelmäßige Exostosen, es macht auch hier den Eindruck, als ob die glatten Knochenspangen durch isolierte Verknöcherung der Bänder entstanden sind. Durch diese Ankylosen werden alle Rippen in Exspirationsstellung fixiert (Fig. 2). Die Verbindungen zwischen Rippen, Rippenknorpeln und Brustbein sind unverändert, ebenso die Sternoklavikulargelenke. Manubrium und Corpus sterni gehen knöchern ineinander über.

Der Beckengürtel ist durch Synostose aller beteiligten Gelenke zu einem einheitlichen Knochenring vereinigt. Das Kreuzdarmbeingelenk ist beiderseits vollkommen ankylosiert, die Knochenstrukturen der beteiligten Knochen gehen unmerklich, ohne sichtbare, irgendwie markierte Grenze

ineinander über. Dabei greift die Ossifikation nirgends über den Bereich der ohrmuschelförmigen Gelenkflächen hinaus. Eine Exostosenbildung hat so wenig stattgefunden, daß z. B. die sogenannte Kapselrinne (Sulcus paraglenoidalis) unverändert erkennbar ist. Wir haben, wie überall, den Typus der einfachen Synostose vor uns. Von den größeren, am Kreuzdarmbeingelenk befindlichen Bändern ist keins der Ossifikation anheimgefallen. Knöcherne Ankylose hat auch in der Symphyse stattgefunden. Die beteiligten Knochen gehen einheitlich ineinander über, sie lassen aber die Stelle der Symphyse noch sehr deutlich erkennen.

Großes Interesse beansprucht die knöcherne Obliteration der Hüftgelenke (Fig. 3). Sie ist beiderseits ungefähr in gleicher Stellung erfolgt, und zwar steht der Oberschenkel leicht flektiert, ziemlich stark adduziert und kaum rotiert. Die Ankylose trägt auch an der Hüfte den Charakter der Synostose; immerhin macht sich eine, allerdings nur unbedeutende und namentlich nicht der Arthritis deformans coxae entsprechende Exostosenbildung auf der Innenseite des Gelenks bemerkbar. Die Knochenneubildung ist vollkommen flach, sie folgt überall den Gelenkkonturen; auf der Vorder- und Oberseite entspricht eine flache Grube der Sehne des Ileopsoas.

Vermissen wir hiernach an den Gelenken überall die Ausbildung stärkerer Exostosen, so macht sich andererseits im Bereich der Ansatzstellen der großen Sehnen an Becken und Oberschenkeln (dagegen nicht an Schulter und Kopf) Exostosenbildung bemerkbar. Wir finden feinste, stachelige Osteophyten von etwa 1—2 mm Höhe im Bereich der Crista ilei, der Spina ant. sup. et inf., der Trochanteren, der Tubera ischii, der Crista post. sup. u. s. w. Alle diese Osteophyten sind flach, stachelig, bisweilen auch leicht knollig.

Während wir hier fast überall einer regen Knochenneubildung begegnen, zeigt ein Durchschnitt durch das Hüftgelenk und das Becken und ebenso die Röntgenbetrachtung des Skelettes, daß die Knochen selber ziemlich starke atrophische Prozesse aufweisen, die Spongiosa ist überall rarefiziert, stellenweise finden sich sogar bohnen- bis haselnußgroße Resorptionshöhlen in den Knochen.

Die Röntgenbetrachtung der Zwischenwirbelscheiben zeigt, wie schon gesagt, daß nicht überall die Zwischenwirbelscheibe als Ganzes verknöchert ist, wie dies u. a. ein Querschnitt durch eine solche Zwischenwirbelscheibe der Lendenwirbelsäule erkennen läßt. Namentlich im Bereiche der Halswirbelsäule liegt nur ein Hohlcylinder von Knochensubstanz vor. Wir gehen wohl nicht fehl, wenn wir annehmen, daß dies der Anfangszustand der Verknöcherung an der Zwischenwirbelscheibe ist; um so mehr, als in den bisher veröffentlichten weniger hochgradigen Fällen auf Sagittalschnitten sich gleichfalls eine solche cylinderförmige Knochenbildung fand. Man kann diese Beobachtung ohne weiteres zu den Vorgängen bei der physiologischen Verknöcherung der Kreuzbeinscheiben in Parallele setzen; auch hier ist nachgewiesen, daß der Verknöcherungsprozeß außen beginnt und langsam nach innen fortschreitet.

Ein so hochgradiger Ankylosierungsprozeß an der Wirbelsäule und den Hüftgelenken verändert begreiflicherweise alle statischen Verhältnisse der betroffenen Teile. Diese Aenderung findet ihren Ausdruck in der röntgographisch wahrnehmbaren Verschiebung der Knochenarchitektur, wie sie besonders an den Hüftgelenken hervortritt. Immer-

hin ist die Aenderung keine so charakteristische oder so hochgradige, daß sie uns gestattet, zu den Theorien über die Transformation bei veränderter Statik auf Grund der hier erhobenen Befunde Stellung zu nehmen.

Der hier geschilderte Knochenbefund verdient um so größeres Interesse, als Sektionsberichte der STRÜMPELLschen Form der ankylosierenden Spondylitis bisher kaum bekannt sind, nur PIERRE MARIE [LÉRI [1])] sowie HILTON FAGGE [2]) scheinen sichere Fälle obduziert zu haben; kein einziger der bisher bekannten Berichte, mögen sie nun die BECHTEREWsche oder die STRÜMPELL-MARIEsche Form betreffen, zeigt auch nur annähernd so hochgradige Ausbildung der Ankylosen. Wir halten uns daher für berechtigt, unseren Fall gewissermaßen als das Endstadium der chronischen Wirbelsäulenankylose zu betrachten.

Der Prozeß stellt sich, wenn wir den Befund kurz resumieren sollen, dar als eine syndesmogene Synostose sämtlicher Wirbelgelenke mit Verknöcherung der Längsbänder, der Ligg. flava und partieller Verknöcherung der Zwischenwirbelscheiben; begleitet ist er von knöcherner Ankylose der Wirbel-Rippengelenke und der Hüftgelenke. An allen genannten Knochen ist die Ankylose durch reine Synostose, ohne Exostosenbildung erfolgt, die Knochenform ist überall aufs treueste bewahrt. Nirgends greift die Verknöcherung über den Bereich der ossifizierten Bänder heraus.

Die Ankylose erfolgte in stark kyphotischer Verbiegung der Wirbelsäule. Als Ursache der Kyphose betrachten wir namentlich die Gestaltveränderung, welche die Zwischenwirbelscheiben bei ihrer Ossifikation erhalten haben und die ihnen ein keilförmiges Aussehen mit vorderer Schneide gibt. Daneben scheint in unserem Falle der Osteoporose der Wirbel, die ein geringes Zusammensinken der vorderen Wirbelabschnitte zur Folge hatte, weniger Bedeutung zuzukommen. Jedenfalls illustriert die hier beschriebene, fest fixierte Kyphose in eindrucksvoller Weise die Beschreibung, die P. MARIE von seinen Kranken entwarf: Beim Gehen müssen sie die Beine durch alternierende Drehungen des Körpers nach vorn bringen; beim Liegen ragen, sobald der Rücken aufliegt, die Beine hoch in die Luft, oder Rücken und Kopf müssen, wenn die Beine aufliegen, von Kissen gestützt werden; beim Stehen hat der Patient, da er die Knie gebeugt halten muß, die Form eines Z.

Vergleichen wir mit unserem Falle die Veränderungen bei der Spondylitis deformans, wie sie in der gedankenreichen Arbeit BENEKES [3]) besonders hinsichtlich ihrer Pathogenese geschildert werden, so fallen

1) LÉRI, La spondylose rhizomélique. Rev. de méd., 1899.

2) HILTON FAGGE, Transact. of the path. Soc. London, 1876.

3) BENEKE, Zur Lehre von der Spondylitis deformans. Beiträge zur wissenschaftlichen Medizin. Festschr. z. 69. Vers. dtsch. Naturf. u. Aerzte, Braunschweig 1897.

prinzipielle Unterschiede ohne weiteres ins Auge. Die Spondylitis deformans ist charakterisiert durch ausgedehnte Exostosenbildung, zunächst nur im Bereiche der Zwischenwirbelscheiben, in späteren Stadien durch das Zusammenfließen dieser Osteophyten, die dann als breite Knochenmassen seitlich den Wirbelkörpern aufliegen. Sie verdanken ihre Entstehung, wie ROKITANSKY und nach ihm BENEKE überzeugend nachgewiesen haben, einer primären Degeneration der Zwischenwirbelscheibe. Nach dieser Aetiologie ist es begreiflich, daß die kleinen Wirbelgelenke und die Rippenwirbelgelenke fast immer intakt bleiben. Dazu kommt, daß die Ausdehnung der Ankylosen nie eine so hochgradige wird, wie in unserem Falle, und daß die Wirbelgestalt tiefgreifende Veränderungen erfährt.

Ganz anders geht die Ankylosierung bei der chronischen ankylosierenden Wirbelsäulenversteifung vor sich. Wenn wir die Sektionsberichte [LÉRI, PIC et BOMBES DE VILLIERS [1]) HILTON FAGGE, BECHTEREW, MILIAN [2]), GLASER [3]), SIVÉN [4]), REUTER [5]), FRAENKEL, SIMMONDS [6])] vergleichen, so finden wir konstant an allen Präparaten Ankylosen an den Proc. articulares der Wirbel und feine vereinzelte Knochenspangen an den Wirbelkörpern. Die Ankylosierung der kleinen Gelenke, die der Arthritis deformans fremd ist, gehört schon zu dem Anfangsstadium unserer Erkrankung. Ob FRAENKEL im Recht ist, wenn er diese Versteifung der Proc. artic. überhaupt für das erste Symptom hält, möchte ich dahingestellt sein lassen; mir scheint dann die Erklärung der Kyphose auf Schwierigkeiten zu stoßen. Daß die Knochenspangen zwischen den Wirbelkörpern erst sekundär „wegen der nach Eintritt der Ankylosierung sehr veränderten Belastungsverhältnisse als verstärkende Pfeiler da auftreten, wo die mechanischen Verhältnisse es erforderlich erscheinen lassen", bedarf jedenfalls noch einer mechanischen, nicht teleologischen Begründung. Unseres Erachtens beweisen die bisherigen Befunde, daß wir von vornherein Versteifung der kleinen Gelenke und Bandverknöcherungen vor uns haben. SCHLESINGER [7]) glaubte

1) PIC et BOMBES DE VILLIERS, Spondylose rhizomélique et tuberculose. Lyon méd., T. 10, 1903.

2) MILIAN, Deux cas de spondylose. Soc. méd. de hôp., 25. Nov. 1899.

3) GLASER, Beitrag zur Lehre von der chronisch ankylosierenden Entzündung der Wirbelsäule. Mitteil. a. d. Grenzgeb. d. Med. u. Chir., Bd. 8.

4) SIVÉN, Zur Kenntnis der sogenannten chronisch ankylosierenden Entzündung der Wirbelsäule. Zeitschr. f. klin. Med., Bd. 49.

5) REUTER, Pathologisch-anatomische Untersuchungen über die Ankylose der Wirbelsäule. Zeitschr. f. Heilkd., Bd. 23, 1902. — Beziehungen zwischen „Spondylitis traumatica" und „Ankylose der Wirbelsäule". Arch. f. Orthop., Bd. 2.

6) SIMMONDS, Ueber Spondylitis deformans und ankylosierende Spondylitis. Fortschr. a. d. Gebiete der Röntgenstrahlen, Bd. 7.

7) SCHLESINGER, Ueber die chronische Steifigkeit der Wirbelsäule. Mitteil. a. d. Grenzgeb. d. Med. u. Chir., Bd. 6.

annehmen zu müssen, daß die Verknöcherung der Bänder durch kongenitale Veranlagung zu Excessen im Knochenwachstum in hohem Grade begünstigt wird; der Beweis scheint uns noch auszustehen.

In welcher Weise die Ankylosis ossea der Gelenke entsteht, ob durch Knorpelusur oder durch primäre Verknöcherung des Knorpels, ob eine bindegewebige Ankylose oder eine Verknöcherung der Bänder vorausgeht, alle diese Fragen harren noch ihrer Entscheidung. Sicher ist nur das eine, daß bei der Ossifikation die Gestalt der Gelenkenden kaum eine Veränderung erfährt, wie dies doch bei der Arthritis deformans die Regel bildet. Es ist daher besonders interessant, an den ankylosierten Gelenken den Uebergang des einen Knochens in den anderen zu verfolgen. Vom Gelenkspalt ist am Hüftgelenk nichts mehr zu erkennen, die Spongiosabälkchen der Pfanne und des Kopfes gehen ununterbrochen ineinander über, kaum daß eine stärkere Anhäufung der Knochenbälkchen den Ort des früheren Gelenkspaltes verrät. Die funktionellen Anforderungen, welche die veränderte Statik stellte, haben eine einheitliche Struktur in beiden verwachsenen Knochenteilen herbeigeführt.

Die osteoporotischen Prozesse, die wir an fast allen Knochen nachweisen konnten und die von Zesas und Helbing intra vitam an den Rippen röntgographisch festgestellt wurden, kommen auch bei der Spondylitis deformans vor: Kachexie, seniler Schwund, Inaktivität, gelegentlich wohl auch entzündliche Prozesse mögen eine ätiologische Rolle spielen.

Die einzige Exostose, die wir in unserem Falle an der Wirbelsäule sahen, liegt im X. Intervertebralloche, also an einer Stelle, wo sie bei ihrer nennenswerten Größe das Auftreten neuralgischer Beschwerden völlig erklärt. Simmonds fand bei seinen Fällen von Spondylitis deformans die Einengung des Intervertebralloches niemals so hochgradig, daß dadurch eine Läsion der durchtretenden Nerven in Frage gekommen wäre.

Die mitgeteilten Befunde zeigen, daß es sich bei der Spondylitis deformans und der chronischen ankylosierenden Wirbelsäulenversteifung um zwei nach Pathogenese und anatomischer Beschaffenheit durchaus verschiedene Prozesse handelt; keine Dialektik kann diese anatomischen Tatsachen beseitigen. Daß die klinische Differentialdiagnose gelegentlich große Schwierigkeiten macht, soll nicht geleugnet werden; aber dieselben Schwierigkeiten existieren auch hinsichtlich der Kümmelschen Kyphose und der Folgezustände nach Wirbelfrakturen, also hinsichtlich zweier Erkrankungen, die niemand mit der Wirbelankylose wird identifizieren wollen. Die Aetiologie der Wirbelsteifigkeiten ist immer noch reich an unerklärlichen, schwierigen Fragen und es trägt sicher nicht zur Vereinfachung bei, wenn man alle diese heterogenen Prozesse nur auf Grund des einen Symptomes der Wirbelsteifigkeit für identisch erklärt. Unwillkürlich wird man dabei an den Begriff des „chronischen

Gelenkrheumatismus" erinnert, der früher ein Sammelname aller chronischen Gelenkprozesse überhaupt war.

Ueber die Aetiologie der ankylosierenden Wirbelsäulenversteifung geben Fälle, wie der vorliegende, keine bestimmte Auskunft. Anamnestisch liegen oft Traumen vor und es ist wohl möglich, daß ein Trauma die Disposition zu der Erkrankung an den betroffenen Gelenken schafft. Daß aber eine einmalige Verletzung nicht das Auftreten so ausgedehnter Ankylosen erklärt, wie wir sie in unserem Falle vor uns haben, leuchtet ohne weiteres ein und es ist nicht unverständlich, daß SIVÉN das Trauma aus der Aetiologie ganz streichen will. Wir tragen aber Bedenken, uns über klinisch so häufige und gesicherte Angaben hinwegzusetzen.

In unserem Falle hat es sich zweifellos um eine Infektion gehandelt, die alle kleinen Wirbelgelenke ergriff, die Hüftgelenke befiel und auch über den Bereich der Gelenke hinaus zu Bandverknöcherungen führte. Welcher Art kann nun diese Infektion sein? Einer der ersten Untersucher, LÉRI, glaubte die Gonokokkeninfektion nennen zu müssen, und seitdem ist in Frankreich immer wieder, zuletzt von CLAISSE[1]), der Versuch gemacht worden, die „Spondylose rhizomélique" als eine Art blennorrhagischer Spondylitis aufzufassen. Wenn wir nun auch zugeben müssen, daß die gonorrhoischen Entzündungen anderer Gelenke in seltenen Fällen unter dem Bilde der ankylosierenden Arthritis zur Heilung gelangen und daß sie sich auf diese Weise mit den Befunden bei ankylosierender Spondylitis in Parallele bringen lassen, so fehlt doch bisher der exakte Beweis für das Vorkommen der Gonokokken, kaum daß man in einigen Fällen die anamnestische Angabe eines vor Jahren überstandenen Trippers findet. Auch in 2 klinisch beobachteten Fällen der Königsberger chirurgischen Klinik ließ sich diese Aetiologie nicht nachweisen.

PONCET[2]) hat weiter versucht, die „Spondylose rhizomélique" unter das von ihm geschaffene Krankheitsbild des „Rhumatisme tuberculeux ankylosant" unterzuordnen. „A priori und namentlich nach meiner Beobachtung würde ich nicht erstaunt sein, wenn die Spondylose rhizomélique nur eine Abart des tuberkulösen Rheumatismus wäre. Allen Fällen steht es sozusagen „auf der Stirn geschrieben". Diese Anschauung ist dann weiter in den Thesen seiner Schüler MONTET[3]) und GERSPACHER[4]) ausgeführt worden. Ihre Begründung scheint uns vorläufig

1) CLAISSE, Soc. méd. des Hôp. Paris, 23. Déc. 1904.

2) PONCET, Rhumatisme tuberculeux ankylosant. Soc. méd. des Hôp., 10 juillet 1903.

3) MONTET, Rhumatisme tuberculeux ankylosant. Spondylose rhizom. d'origine tuberculeux. Thèse de Lyon, 1904.

4) GERSPACHER, Contribution à l'étude de la spondylose rhizomél. d'origine tuberculeux. Thèse de Lyon, 1904.

wenig stichhaltig: Weil bei den Kranken (5 Fälle) mit Spondylose rhizomélique tuberkulöse Veränderungen an anderen Organen (Lungen, Mesenterialdrüsen etc.) gefunden oder durch den positiven Ausfall der Tuberkulinreaktion erschlossen wurden, und weil die Tuberkulose die einzige nachweisbare Infektion dieser Fälle war, die Spondylose aber die Folge einer Infektion sein muß, so ist „der logische Schluß", daß sie tuberkulösen Ursprunges ist. An den befallenen Gelenken und Knochen sind tuberkulöse Krankheitsprodukte nicht nachweisbar, also wirken nicht eigentlich die Bacillen selbst, sondern ihre Toxine. „Ob diese Toxine auf die Gelenkserosa direkt oder erst durch Vermittelung des Nervensystems wirken", läßt MONTET auffallenderweise noch unentschieden. Die Tuberkulose anderer Gelenke heilt zwar gelegentlich unter einem der ankylosierenden Arthritis ähnlichen Bilde aus, aber doch spricht gegen PONCETS Meinung der gewichtige Umstand, daß in allen bisherigen Sektionsberichten, abgesehen von denen HILTON FAGGES und PICS, tuberkulöse Veränderungen nicht nachgewiesen werden konnten. Wir glauben daher, daß auch die weiteren Erfahrungen nicht zu Gunsten des „tuberkulösen Rheumatismus" ausfallen werden; unseren klinisch beobachteten Fällen stand diese Aetiologie jedenfalls nicht „an der Stirn geschrieben" und auch die Autorität CORNILS[1]), der die Möglichkeit einer solchen Toxinwirkung zugibt und sie mit der Wirkung der tuberkulösen Toxine auf Niere und Pankreas vergleicht, kann unsere Zweifel nicht beseitigen.

So einfach diese negativen kritischen Bemerkungen sind, so schwierig gestaltet sich die positive Entscheidung der Frage. Wir haben einen Prozeß vor uns, der in seiner anatomischen Erscheinung an die wohl zuerst von ZIEGLER und SCHUELLER beschriebenen Fälle der Arthritis chronica rheumatica ankylopoetica erinnert. So wenig aber neuere Untersuchungen von JANSSEN[2]), KACHEL[3]) u. A. die Erkrankung der großen Gelenke ätiologisch aufzuklären vermochten, ebenso unklar bleibt die Aetiologie des Prozesses an der Wirbelsäule. Sicher handelt es sich um eine unter den Begriff der Polyarthritis fallende Infektionskrankheit, vielleicht vermögen mehrere Arten von Keimen den gleichen Prozeß hervorzubringen, wie das von der Arthritis ankylopoetica feststeht. Die Frage nach der Aetiologie muß leider noch immer mit einem non liquet beantwortet werden.

Daß außer der Infektion noch eine Diathese ätiologisch in Frage kommen kann, wie P. MARIE angegeben hat, läßt sich nicht bestreiten. Wenn aber in einer französischen Publikation sogar die Hysterie für

1) CORNIL, Diskussion zu PONCETS Vortrag. Acad. de méd., 1904.

2) JANSSEN, Zur Kenntnis der Arthrit. chron. ankylopoet. Mitteil. a. d. Grenzgeb. d. Med. u. Chir., Bd. 12.

3) KACHEL, Untersuchungen über Polyarthritis chronica adhaesiva. ZIEGLERS Beitr., Bd. 33.

die Entstehung der Wirbelsäulenversteifung verantwortlich gemacht wird, so zeigt diese Angabe höchstens, wie schwierig die Diagnose gelegentlich sein kann; auch in der Königsberger chirurgischen Klinik wurde vor einigen Monaten ein Fall beobachtet, bei dem die Diagnose lange zwischen beginnender Spondylitis ankylopoetica und Hysterie schwankte und in dem schließlich die klinische Diagnose doch auf Hysterie gestellt werden konnte. Daß eine so hochgradige Ankylosierung, wie in dem beschriebenen Skelette, nicht die Folge einer Hysterie sein kann, bedarf wohl keiner Begründung.

Am Schlusse sei es mir gestattet, meinem hochverehrten Chef, Herrn Geh.-Rat Garrè, für die gütige Ueberlassung des Falles und Herrn Prof. Beneke für freundliche Hilfe durch Rat und Tat herzlich zu danken.

Frommannsche Buchdruckerei (Hermann Pohle) in Jena. — 2699

DATE DUE SLIP

UNIVERSITY OF CALIFORNIA MEDICAL SCHOOL LIBRARY

THIS BOOK IS DUE ON THE LAST DATE STAMPED BELOW

2m-8,'23

v.14
1905
Mitteilungen aus den Grenzgebieten der Medizin und Chirurgie.
13214
13214
Library
University of Cali
and